

DENTAL TRIBUNE

The World's Dental Newspaper · Turkish Edition



İSTANBUL, NİSAN 2018

ISSN: 1304-6098

Fiyatı: 12.00 TL

CİLT: 15

SAYI: 2

Kısa Kısa

Diş Hekimliği Fakültesi Tescillendi

Akdeniz Üniversitesi (AÜ) Diş Hekimliği Fakültesi, Tedavi Hizmetleri ve Eğitim Faaliyetleri Kapsamında Türk Standartları Enstitüsü (TSE) tarafından TS EN ISO 9001:2015 Kalite Belgesini almaya hak kazandı.

Belge teslim törenine Rektör Prof. Dr. Mustafa Ünal, Rektör Yardımcısı Prof. Dr. Erol Gürpınar, Fakülte Dekanı Prof. Dr. Kürşat Er, TSE Akdeniz Bölge Koordinatörü Hüseyin Özdamar, akademik ve idari personel katıldı.

Rektör Prof. Dr. Mustafa Ünal, "Fakültemizin kalitesini tescillemiş olması bizim için son derece gurur verici. Her zaman en iyiyi hedefliyoruz. Hizmet kalitesini daha da artırarak çok daha iyi şartlarda hizmetin verileceğine inanıyoruz" dedi.

TSE Akdeniz Bölge Koordinatörü Hüseyin Özdamar'a da teşekkür eden Rektör Ünal, fakültenin aldığı belgelerin ciddi anlam taşıdığını farkında olduklarını ve bundan sonra da kalitenin temsilcisi ve takipçisi olmaya devam edeceklerini belirtti.

Haber

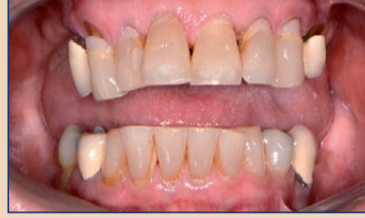

Diş Hekimliğinde Kalite

MQI kalite yönetim uygulamaları, eğitimlerinin ilki, birçok diş hekiminin katılımıyla İstanbul'da gerçekleşti. Eğitim, Medipol Hastane Bilişim Yönetim Sistemleri'nde öğretim görevlisi olan DTM Sağlık ve Çevre Teknolojileri İş Geliştirme Müdürü Hüseyin Sarpkaya tarafından verildi.

► Sayfa 2

Bilim & Araştırma

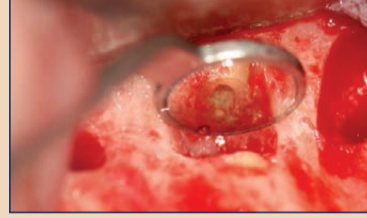

Tam Ağız Rekonstrüksiyonu

Diş hekimleri ve laboratuvarların disiplinler arası işbirliğine dayalı bir takımın parçası olarak tam ağız rekonstrüksiyonu için yapılan tedaviyi koordine etmek, ideal onarıcı malzemeyi seçmek ve olguları planlamak gibi durumlarda birlikte çalışmalarını yapışık almaktadır.

► Sayfa 3

Yenilik & Uygulama



Apikal Sapma

Endodonti, pulpa patolojileri ve apikal periodontitisi tedavi eden ya da engelleyen uz-manlık alanıdır. Endodonti, tedavinin ana hedefi kök kanalların tüm uzunlukları boyunca temizlik sağlayarak ve dezenfekte ederek kanal sisteminin sağlığa uyumlu bir düzeyde bırakmaktır.

► Sayfa 6

Ajanda



GREATIST'te Yeni Etkinlik

Kongre, sempozyum, fuar, uygulamalı kurslar gibi bir çok etkinliği çatısı altında toplayan ve bütün dental sektörü buluşma noktası haline gelen GREATIST'in 2018 organizasyonuna yepyeni bir etkinlik daha eklendi: Beykent Üniversitesi Diş Hekimliği Fakültesi Sempozyumu.

► Sayfa 11

İhtiyacınız Olan Eğitim Burada

Türkiye'de diş hekimliği konusunda mezuniyet sonrası eğitim denildiğinde akla ilk gelen firma olan VESTA | Vestiyer Akademi, yeniliklerine devam ediyor.

Dental Tribune Türkiye
Elif Taman

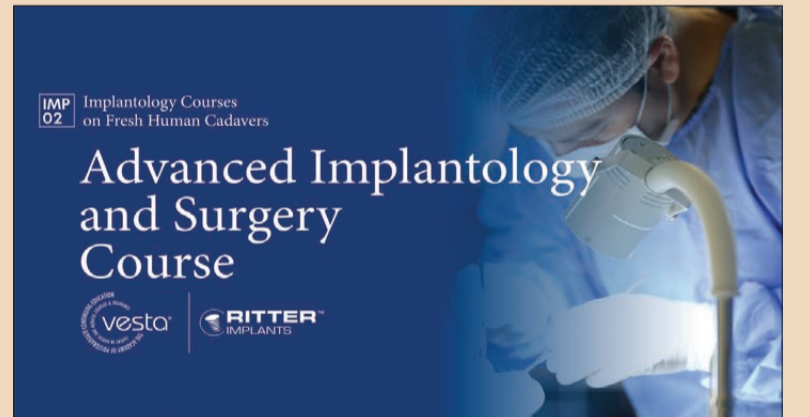Herkesin bildiği gibi; okulda alınan eğitim ve klinikte edinilen tecrübeyle, bütün bir meslek hayatını yönlendirme, dönemi çoktan geride kaldı. Bilgi çok hızlı değişiyor ve güncelleniyor. Bu yüzden, mezuniyet sonrası eğitimlerin önemi, önceki yıllara oranla günden güne artıyor.

Tam da bu temel ihtiyaçtan

doğan bir kuruluş olan VESTA | Vestiyer Akademi, 13 yıldır, diş hekimlerinin ihtiyacı olan o çok özel bilgiyi yahut beceriyi, vakti ve parayı boşa harcamadan, en hızlı ve güvenli şekilde sektöre ulaştırıyor.

Kurulduğu günden bu yana ilkleri bünyesine alan ekip, global web sayfası olarak www.DrVesta.com'u bünyesine dahil etti.

→ DT Sayfa 2



From a patient to a fan:

Bunu birlikte gerçekleştirebiliriz.

wh.com



#patient2fan

PEOPLE HAVE PRIORITY



← DT Sayfa
1'den: İhtiyacımız Olan
Eğitim Burada

Aradığımız Bilgiye

DrVesta.com'dan Ulaşın

Günden güne yenilikler eklenen sitede, ilgi duyduğunuz eğitimlerden birini seçebiliyorsunuz, daha fazla bilgi için firmaya kısa yollardan ulaşabiliyorsunuz. "İhtiyacımız olan eğitimi burada bulamadınız mı? O halde bizim size ihtiyacımız var!" sloganını kullanan VESTA; istediğiniz eğitim konularını paylaşmanız durumunda incelemeye alıyor.

Körfez Ülkelerinden Balkanlara Kadar Birçok Hekim VESTA'ya Geliyor

VESTA şu an Almanya, Amerika Birleşik Devletleri, Avusturya, Azerbaycan, İngiltere, İsviçre, KKTC, Türkiye'de eğitimler düzenliyor. Farklı ülkelerdeki kurumlarla yaptıkları işbirlikleri sayesinde, Temmuz, Ekim ve Kasım aylarında VESTA kurslarına katılmak için 9 farklı ülkeden diş hekimleri İstanbul'a gelecek.

Temmuz ayındaki eğitim körfez ülkeleri olan Bahreyn, Birleşik Arap Emirlikleri, Irak, İran, Katar, Kuveyt, Suudi Arabistan ve Umman'dan diş hekimlerini

ağırıyor. "İleri İmplantoloji ve Cerrahi Eğitimi" Prof. Dr. Firdevs Şenel, Dr. Badreldin Bahrou, Dr. Mahmoud Alqurneh, Prof. Dr. T. Burak Özçelik, Dr. Becen Demir ve Dr. Abdulrahim Bahrou tarafından verilecek eğitim Beykent Üniversitesi'nde gerçekleştirilecek.

Ekim ayında düzenlenecek ve Dr. Becen Demir ile Dr. Zlatko Vrhskovski tarafından verilecek olan "Dental İmplant Cerrahisinde Sert ve Yumuşak Doku Uygulamaları Eğitimi" ise şu anda ağırlıklı olarak Balkanlardan gelen hekimleri ağırlayacak.

Eğitimler Bitmiyor

2017 programları oldukça yoğun olan VESTA Akademisi, Kasım'da da Amerika ve Arap ülkelerinden birçok diş hekimini implant eğitimlerine bekliyor. Temel ve ileri seviye implant eğitimlerinin peşpeşe düzenleneceği organizasyon, Medipol Üniversitesi Anatomi Laboratuvarı'nda Prof. Dr. Burak Demiralp, Prof. Dr. T. Burak Özçelik, Dr. Becen Demir, Prof. Dr. Çağrı Delilbaşı ve Doç. Dr. Neslihan Yüzbaşıoğlu tarafından verilecek.

Planlanan tüm etkinlikleri DrVesta.com sayfasından detayları ile birlikte inceleyebilirsiniz. DT

Diş Hekimliğinde Kalite Yönetimi MQİ ile Yükseliyor



MQİ kalite yönetim uygulamaları, eğitimlerinin ilki, birçok diş hekiminin katılımıyla İstanbul'da gerçekleşti. Eğitim, aynı zamanda Medipol Üniversitesi Hastane Bilişim Yönetim Sistemleri'nde öğretim görevlisi olan DTM Sağlık ve Çevre Teknolojileri İş Geliştirme Müdürü Hüseyin Sarpkaya tarafından verildi.

Sarpkaya, konuşmasında, direktiflerinin ulusal ve uluslararası kaynaklardan oluştuğunu, sadece diş kliniklerine özel olarak geliştirdiklerini, klinik yönetimi ve sağlık turizmi konusunda kendini geliştirmek isteyen

hekimlerin özellikle MQİ kalite yönetim uygulamalarına ilgi gösterdiğini söyledi.

Diş hekimlerine yönetsel farkındalık kazandıran MQİ kalite yönetim sistemi direktiflerinin uygulanması halinde hasta memnuniyeti başta olmak üzere kliniğin muhasebe, personel, maliyet analiz gibi konularda çözüm ürettiğini söyleyen Sarpkaya, eğitimde aynı zamanda diş linkilerinin yönetim ilkelerinden bahsederek MQİ kalite yönetim sisteminin kazanımlarının paylaşılması gerektiği bilincinden hareketle diş kliniklerinin yöne-

timini, bilimsel ilkeler ve teknolojik gelişmeler doğrultusunda tüm hekimler ile işbirliğine açık olduğunu belirtti.

Sarpkaya son olarak, kalite kavramının geliştirerek kurumlara ve hastalara değer katmak arzusuyla çalıştıklarını, ileriki günlerde daha çok diş hekimine ulaşıp geniş katımlı birçok program düzenleyeceklerini, amaçlarının diş sağlığı hizmetlerinin gelişmesine katkıda bulunarak kurumların hak ettikleri yüksek standartlara ulaşmalarına katkıda bulunmak olduğunu ifade etti. DT

DENTAL TRIBUNE

The World's Dental Newspaper - Turkish Edition

Dental Tribune International

Yayıncı: Torsten Oemus

Yayıncı, CEO
Torsten Oemus

Finans Direktörü
Dan Wunderlich

İçerik Direktörü
Claudia Duschek

Şef Editör
Yvonne Bachmann

Klinik Editörleri
Nathalie Schüller
Magda Wojtkiewicz

Editör & Sosyal Medya Müdürü
Monique Mehler

Editörler
Brendan Day
Kasper Mussche

Editör Yardımcıları
Franziska Beier
Luke Gribble

Baskı Editörleri
Ann-Katrin Paulick
Sabrina Raaff

İş Geliştirme & Pazarlama Müdür Yardımcısı
Alyson Buchenau

Uluslararası Yayın Kurulu

Dr. Nasser Barghi, Ceramics, U.S.A.
Dr. Karl Behr, Endodontics, Germany
Dr. George Freedman, Esthetics, Canada
Dr. Howard Glazer, Cariology, U.S.A.
Prof. Dr. I. Krejci, Conservative Dentistry, Switzerland
Dr. Edward Lynch, Restorative, Ireland
Dr. Ziv Mazor, Implantology, Israel
Prof. Dr. Georg Meyer, Restorative, Germany
Prof. Dr. Rudolph Slavecek, Function, Austria
Dr. Marius Steigmann, Implantology, Germany

Dental Tribune International

Holbeinstr. 29, 04229 Leipzig, Germany
Tel.: +49 341 4 84 74 302 | Fax: +49 341 4 84 74 173
www.dental-tribune.com | info@dental-tribune.com

Bölge Ofisleri

Asya Pacific
Dental Tribune Asia Pacific Limited
Room A, 20/F, Harvard Commercial Building, 111 Thomson Road, Wanchai, Hong Kong
Tel.: +852 5115 6177 | Fax: +8525115 6199

The Americas
Tribune America, LLC
116 West 25rd Street, Ste. 500, New York, N.Y. 10011, USA
Tel.: +1 212 244 7181 | Fax: +1 212 224 7185

Dental Tribune Türkiye

Cilt: 15 Sayı: 2 Genel Sayı: 80

Yayıncı: Vestiyer Yayın Grubu

Sahibi

Bülent Manav

Editör

Prof. Dr. Cem Şener

Yayın Kurulu

Prof. Dr. Ateş Parlar
Prof. Dr. Ender Kazazoğlu
Prof. Dr. Faruk Haznedaroğlu
Doç. Dr. Enis Güray

Kurumsal Satış Müdürü

Derya Arslan

Sorumlu Yazı İşleri Müdürü

Rahmi Çelikağ

Yazı İşleri

Elif Taman

Tercüme

N. Hilal Taman

Abone Servisi

Ilhan Köse, Ergül Kaya, Elvan Genç

Dental Tribune Grafik

Hakan Zengin

İdare Yeri

Meridyen İş Merk.
Eski Çırpıcı Yolu No:1/530
34010 Merter / İstanbul / Türkiye

Telefon

+90 212 481 02 20

Faks

+90 212 481 02 46

internet

www.vyg.com.tr / www.dentiss.com

e-posta

bilgi@vyg.com.tr

Basım Yeri

Elma Basım, İkitelli/İstanbul
Tel: 0212 697 30 30

© 2018, Dental Tribune International GmbH • Bütün hakları saklıdır.

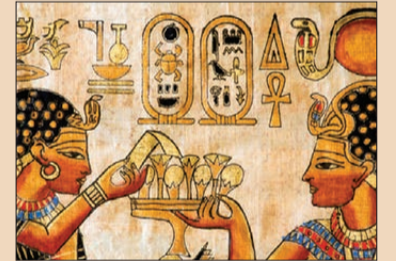Dental Tribune klinik bilgileri ve yapımcıların haberlerini doğru olarak yayımlar, fakat ürün talebinin geçerliliğinden ve dizgi hatalarından sorumlu değildir. Ayrıca, yayıncı ürün isimlerinden, isteklerinden ya da reklamverenler tarafından verilen beyanlardan sorumlu değildir. Yazarların görüşleri onlara aittir ve bunlar Dental Tribune International'ı yansıtmaz.

Dergi Adı Dental Tribune Türkiye, Yayın Türü Süreli - Yaygın, Basım Tarihi 06.07.2018

Abone ücreti: 1 Yıllık (4 Sayı) 60,00 TL

■ Dental Tribune Türkiye, Dişhekimliği Dergisi abonelerine ücretsiz olarak gönderilir.

Tarihin Bilinen En Eski Diş Macunu Tarifi

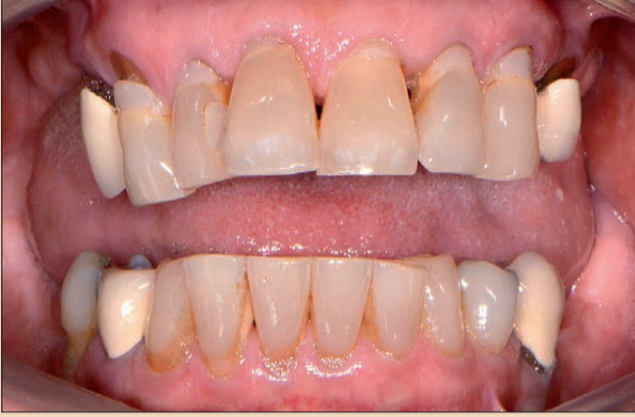

Antik dönemlerde bilinen modern diş macunu formülleri kullanılmıyordu olsa da, insanların diş sağlıkları için çeşitli formüller denedikleri ortaya çıktı. Diş sağlığı ve diş temizliği, günümüzdeki modern çözümlere rağmen halen birçok insanın kabusu diyebiliriz. Bir takım genetik sebeplerden ötürü dişlerine azami özen gösteren kişiler dahi çürük, diş taşı gibi türlü sorunlarla boğuşabiliyorlar. Hal böyleyken insanın aklına şu geliyor: Bunca imkan arasında diş sağlığını korumak halen zorken, milattan önceki çağlarda insanların çürük ve bakımsız dişlerle dolaştığı sanması canlanabiliyor kafamızda. Peki kazın ayağı öyle mi?

Viyana'da yer alan ve bir papirüs üzerine grekçe işlenmiş bir formül, dünya tarihinin bilinen en eski diş macunu formülü olma özelliğini taşıyor. Kökeni milattan sonra 4. yüzyıla kadar dayanan bu formül, modern çağın diş macunu formüllerinden neredeyse 1500 sene önce kullanılıyordu. Tarifin içinde ise; 2 dirhem nane, 1 dirhem kurutulmuş iris çiçeği ve 20 tutam biber bulunuyor. DT

Tam Ağız Rekonstrüksiyonuna Kombine Bir Yaklaşım İçin CAD / CAM Kullanımı

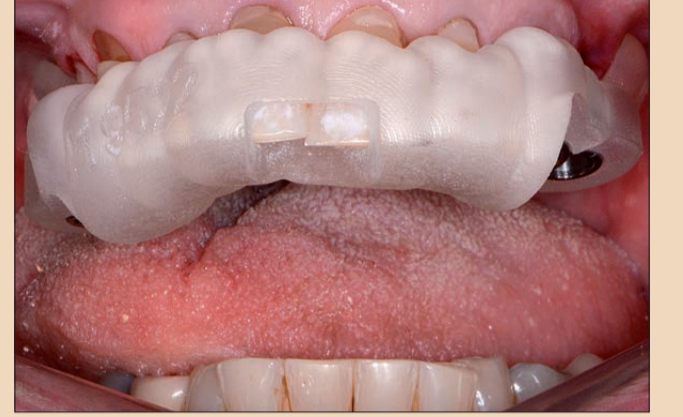Dr. Ara Nazarian, USA



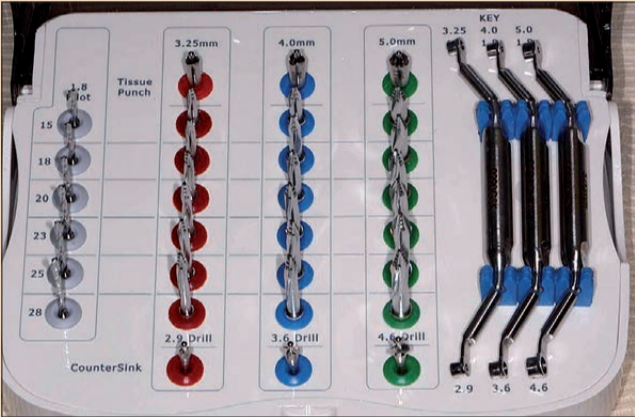
Resim 1. Retrakte pre-operatif görünüm.




Resim 2. CS 8100 3D (Carestream) ile CBCT tarama elde etme.



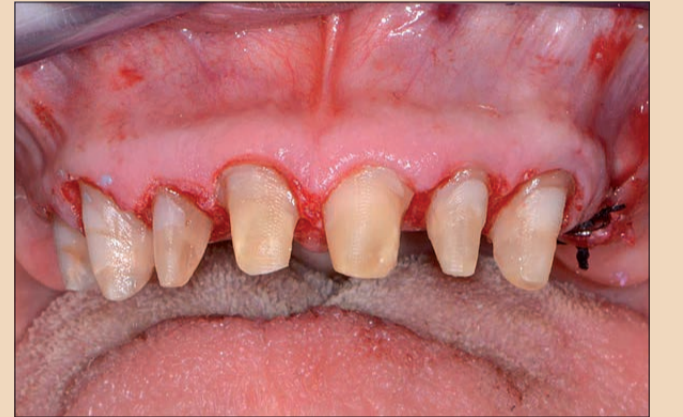Resim 3. 3DDX tarafından hazırlanan Tooth Bourne cerrahi kılavuzu.



Resim 4. OCO Biomedical'den Kılavuzlu Cerrahi Seti.



Resim 5. Girintili yapısı ve burgu ucuyla bağlantılı bir dental implant.



Resim 6. İmplantları yerleştirilmiş hazırlanmış maxiller ve mandibular dişler.

Giriş

Şimdi her zamankinden daha fazla, diş hekimleri ve laboratuvarların disiplinler arası işbirliğine dayalı bir takımın parçası olarak tam ağız rekonstrüksiyonu için yapılan tedaviyi koordine etmek, ideal onarıcı malzemeyi seçmek ve olguları planlamak gibi durumlarda birlikte çalışmaları yakışık almaktadır. Neyse ki, bir dizi dijital tabanlı teknoloji tedavi sürecinde kapsamlı tanı ve tedavi planlama süreçlerinin yanı sıra çeşitli bileşenleri imal etmek için kullanılır. Tedavi hazırlama ve uygulama için sistematik ve ortak bir plan ile birlikte kullanıldığında, bu araçlar takıma, bir hastanın gülümsemesinin uygun form, fonksiyon ve sağlıklı olmasının korunmasında başarı sağlayabilir.

Aynı zamanda, teknoloji ve malzeme bilimindeki diğer gelişmeler diş hekimleri ve laboratuvarlara tam ağız rehabilitasyonu gerektiğinde maliyet-etkin ve estetik alternatifler olabilecek restoratif zirkonya seçenekleri sağlar. Aslında bilgisayar destekli tasarım/bilgisayar destekli üretim (CAD/CAM) laboratuvarların diş hekimleri ile yüksek eğilme dayanımı ve mükemmel uzun vadeli istikrar gösteren bireysel karakteristikleri ile monolitik zirkonya restorasyonlarını oluşturmak üzere işbirliği yapmasını mümkün kılar. (Örn: Zenostar, Wieland, Ivoclar Vivadent).

Bu malzeme CAD/CAM teknolojisi kullanılarak tek bloklardan laboratuvarda üretilen dişlerden, laboratuvarlar ve diş

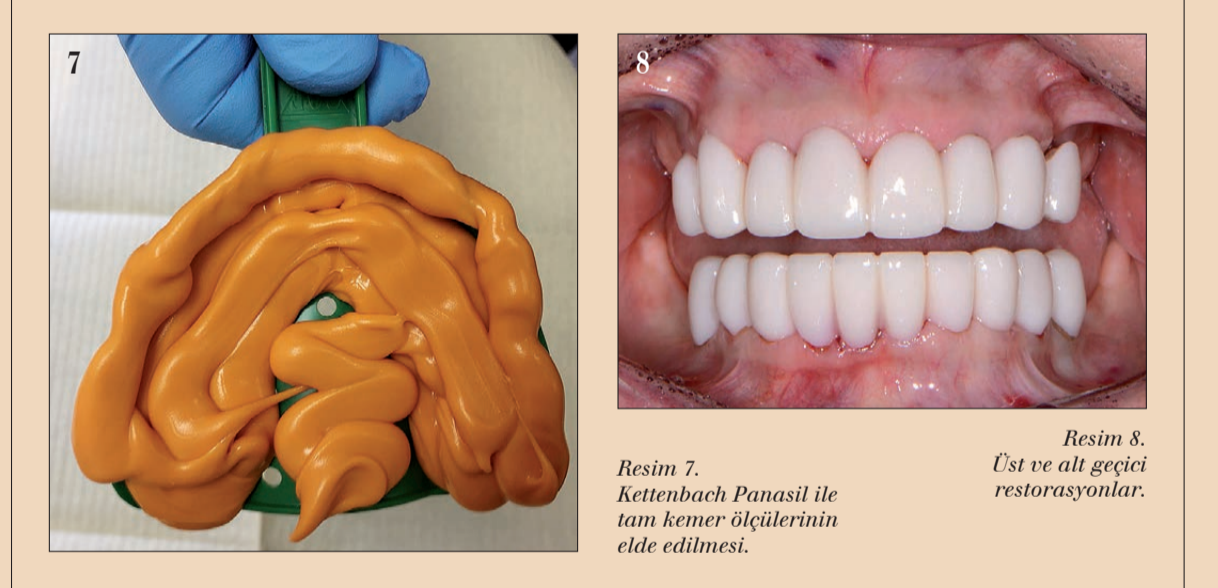
hekimleri gerekli olan estetik ve fonksiyonel özellikler konusunda doğrudan işbirliği yapabilirler. Keramist daha sonra restorasyonları lekeler, sırlar ve renkleri kullanarak tamamlayabilirler.

Genel olarak, bu işbirlikli sürecin temelleri laboratuvar teknisyenlerinin neredeyse yapay zirkonya restorasyonları tasarlamasına olanak sağlayan dijital CAD/CAM ve iletişim teknolojilerine dayanır. (Örneğin dijital fotoğraf, dijital radyograflar, intraoral taramalar, 3-D restorasyon tasarımı yazılımı). Bu teknolojiler aynı zamanda daha az zaman gerektiren sonraki sinterleme ve leke karakterizasyonu ile monolitik blokların kuron ve köprülere frezelemesini güçlendirerek iş akışını kolaylaştırmaktadır.

Olgu Raporu

60'ların ortalarında bir kadın diş hekimine başvurdu, çünkü gülüşünden memnun değildi (Resim 1) İlk randevu sırasında yapılan ilk tanı değerlendirmesine çalışma dökümleri kullanarak alınan bir dizi dijital görüntü, merkezi ilişkili ısırma kaydı, yüz yay transferi ve CS 8100 3D ile çekilmiş bir CBCT dahildir. (Carestream Dental; Resim 2).

Muayene esnasında aşınmış kompozit restorasyonları olan birkaç maxiller diş, kırık veya sızıntılı amalgamlı restorasyonlar, mevcut restorasyonlar kenarlarında tekrarlayan çürüme ve servikal çürüme ile abfraksiyonlar ortaya çıktı. 12 numaralı dişte başarısız bir kanal tedavisi ve periodontal hastalık kaynaklı pe-



Resim 7. Kettenbach Panasil ile tam kemer ölçülerinin elde edilmesi.

Resim 8. Üst ve alt geçici restorasyonlar.

riapikal lezyon ve sınıf II mobilitate mevcut idi. 20 ve 28 numaralı dişlerde mevcut kuron restorasyonları, yüzdeki çürüme ve girintilere yol açmıştı. 21 ve 29 numaralı dişlerde bozuk marjları ile büyük amalgam restorasyonlar ve çatlaklar mevcuttu. Ön mandibular dişlerde restorasyonlar mevcut olmasa da, olası taşlama ve parafonksiyon kaynaklı ciddi kesici kenar aşınması vardı.

Tedavi Planı

Klinik bulgular ve monte modelleri inceledikten sonra hasta sınırlı fonksiyon zarf tanısı ve dikey boyutta sürekli aşınma kaynaklı azalma gözlenmiştir. Bir tedavi planı geliştirmek ve dikey boyutun artabilir olup olmadığını belirlemek için, laboratuvar, diş hekiminden transfer edilen tüm analog ve dijital kayıtlara dayalı teşhis amaçlı bir 3-D beyaz balmumu fabrikasyonu, bir hazırlık

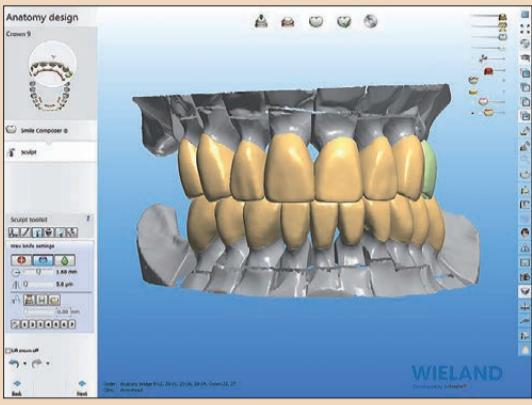
kılavuzu ve geçici imalat şablonu hazırladı.

Maksiller santral kesicilerin estetiği geliştirmek için 1.2 mm uzunluğunda uzatılabileceği; kaninlerin de lateral ekskursiyonlardaki kanin rehberliğinin korunması amaçlı uzatılabileceği belirlenmiştir. Genel olarak, dikey boyut 1.5 mm artırılacaktır. Alt anterior için amaç uzunluk-genişlik oranını düzeltmek ve daha az yıpranmış bir görünüm oluşturmaktır. Ayrıca tanısal balmumundan anlaşılacaktır ki estetik ve fonksiyon kalan dişlerin korunması suretiyle geliştirilebilirdi. 12 numaralı dişte çekim gerektiğinden değişiklik seçenekleri hasta ile tartışıldı.

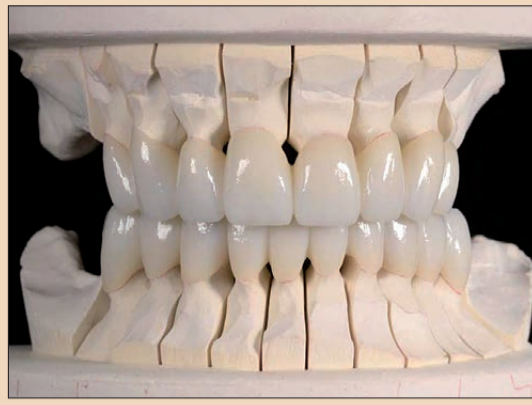İleri seviye değerlendirmede hastanın 18 ve 19 numaralı dişler gibi 30 ve 31 numaralı dişlerinde de, implant yerleşimi sağlamak

için blok greftleri gerektireceği belirlendi. Maksiller kemerde, molar bölgelerde implant yerleştirilmesi, sinüs büyütme gerektirecek, ancak implantlar 4 ve 15 numaralı pozisyonlarda büyük kemik greftleme işlemleri olmadan yerleştirilebilecekti.

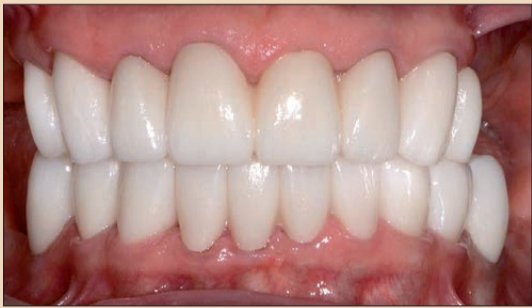Hasta tarafından kabul edilen nihai tedavi, 5 ve 12 numaralı dişlerde splintli monolitik zirkonyalı kuron restorasyonları (Zenostar/ Wieland, Ivoclar Vivadent), 12 numaralı dişte de distal giriş destekli takma dişi içermektedir. 4 ve 13 numaralardaki dişlerin bölgesinde eklenti ve destekleri ile birlikte implantlar yerleştirilecek ve restorasyonları yapılacaktır. Alt kemerde, dişler splintli kuronlar ile segmente bağlı olacaktır: premolalar, ayrı kaninler,



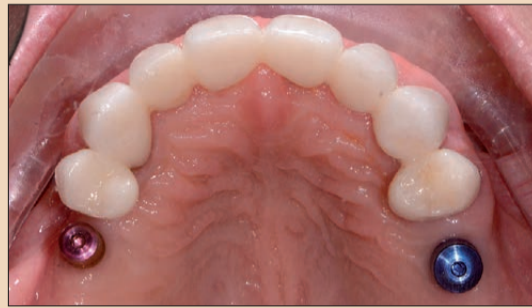Resim 9. Zenostar restorasyonlarının sanal planı.



Resim 10. ZIvoclar Vivadentten gelen stratus 100 artikülör üzerinde öğütülmüş restorasyonlar.



Resim 11. Dişler üzerine oturtulmuş maksiller ve mandibular restorasyonlar.



Resim 12. Emerjans profili yaratacak iyileşme kapakları.

sanal görüntüleri 3Shape aracıyla inceleme ve onay için diş hekiminin e-postasına iletildi (Resim 9). Diş şekli ve konturunda en ideal estetik ve biçimi elde edebilecek herhangi bir küçük ayarlamalar hekim tarafından yapılarak diş teknisyenine geri gönderildi.

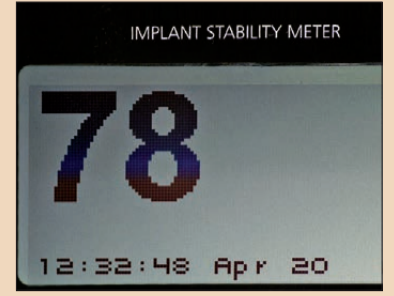
Zirkonya restorasyonlarının son tasarımı ve ayarlamaları tamamlanınca uygun monolitik zirkonya blokları seçilerek öğütme işlemine başlanmıştır. Frezelemekten sonra onarımlar henüz yeşil fazdayken, sadece taşıma aletleri kullanılarak küçük düzeltmeler yapılmıştır. Bu işlem sırasında çok az ya da hiç baskı uygulanmamış, fakat zirkonyayı çatlatırken aşırı sürtünme sıcaklığının önüne geçmek için su kullanılmıştır.

Restorasyonların iç kısımları, 15 dakika buhar veya ultrasonik temizleyiciler kullanılarak atıkların temizlenmesinden sonra, yapıştırıcı ve çimento etkisini artırmak için 50 µm psi'de 50 µm alümina ile kumlanmaktaydı. Zirkonya yüzeyleri kirden arındırılmalı, toz/kalıntı ve yağlı yağlı elementlerden arındırılmalıdır.

Restorasyonların yüzeyleri temizlendikten sonra uygun bir şekilde sinterlenmiş, lekeler ve sırlar ile karakterizasyon yapılmıştır. Restorasyonlar el ile cilalanmış, değerlendirilmiştir (Resim 10) ve sementasyon için diş hekimine geri gönderilmiştir (Resim 11).

Dayanaklar ve kalan kuron restorasyonları

Dört ay sonra, tedavi kapakları 4 ve 13 numaralı bölgedeki implantlardan çıkarıldı (Resim 12) ve ISQ değerleri Ostell birimi kullanılarak test edildi. Sonuçlar oldukça olumlu bulunduğundan (Resim 13) ölçü postları yerleştirildi (Resim 14) ve laboratuvarında nihai kuron restorasyonlarının ve özel desteklerinin hazırlanması için tam ark ölçüleri alındı. Laboratuvar izlenimleri



Resim 13. Ostell ile ISQ sonuç okumaları.

tarayabilir, aynı anda özel destek ve kuronları tasarlamak için dijital dosya bölmeleri kullanmak ve daha sonra tam olarak gerekli parametreler ile her bileşeni frezeledi. (Resim 15).

Sonuç olarak, özel destekler yerleştirildi ve iki hafta sonra vidalandı ve kuron restorasyonları vakanın tamamlanması için yerleştirildi (Resim 16).

Sonuç

Tedavi planlaması, malzeme seçimi, diş hazırlama ve sementasyon için sistematik bir yöntem diş hekimleri ve laboratuvarlarına hastanın ihtiyaçlarını etkin bir şekilde karşılama ve etkili bir hizmet verme imkanı sağlar. Bu olguda, hasta, aynı uygulamada tüm gerekli tedavi prosedürlerini tek işlemde alabilmenin yanı sıra, gülümseme rehabilitasyonundan çok memnun kaldı. Teknoloji odaklı ve dijital olarak desteklenen işbirlikçi bir ilişki ile, laboratuvar ve diş hekimlerinin elde edebilecekleri sonuçlar daha rutin, tahmin edilebilir, estetik ve işlevsel olacaktır.

Arrowhead diş laboratuvarındaki Chris Barnes ve ekibine implant planlama ve cerrahi kılavuzu için gerekli destek ve restorasyonlar için özel teşekkürlerimizle...

Editorial Not: Kaynakçanın bir listesi yayıncıdan elde edilebilir. [DT](#)

İletişim



Dr. Ara Nazarian Troy, Michigan (ABD)'de kapsamlı ve restoratif bir bakım vurgusu ile özel bir çalışma yürütmektedir. Aynı zamanda Uluslararası İmplantologlar Kongresi'nde diplomattır. Onun makaleleri bugünün popüler diş yayınlarının çoğunda yayınlanmaktadır. Dr. Nazarian, Ascend Dental Akademisi'nin direktörüdür. Amerika Birleşik Devletleri, Avrupa, Yeni Zelanda ve Avustralya boyunca estetik malzeme ve Diş İmplantları üzerinde konferans ve uygulamalı atölye çalışmaları yapmaktadır. Kendisine arnazariands@gmail.com adresinden ulaşılabilir.

← [DT](#) Sayfa 3

ve sonra keserler.

Üreticiye göre seçilen zirkonya malzemesi, doğal diş tonlarının estetiğiyle mükemmel esneme gücünü birleştiriyor. Bu özel durumda, hasta bir 040 bleach shadow (Ivoclar Vivadent chromascope) istedi. Zenostar özellikle monolitik restorasyonlar yapmak için uygundur, ama aynı zamanda katmanlı bir teknik için estetik bir çerçeve malzemesi olarak kullanılabilir.

Cerrahi ve Tedavi

Osteotomi sırasında diş destekli bir cerrahi kılavuz (3D Diagnitix) ve kılavuzlu cerrahi kiti (OCO biyomedikal) kullanılarak (Resimler 3 ve 4) dental implant yerleştirilmiştir (OCO Biyomedikal; Resim 5).

12 numaralı diş ağrısız bir şekilde Physics Forceps from Goldentent kullanılarak çekilmiş, oluşan oyuk kortikal mineralize ve demineralize kemik greftleme malzemesi kullanılarak macun ile doldurulmuş, pericardium zar ile tamamlanarak son kapa-

nış 5.0 mm ipek ip kullanılarak dikiş atılarak tamamlanmış ve diğer dişler kuron restorasyonları için hazırlanmıştır. Tüm eski amalgam restorasyonlar ya da tekrarlayan çürüme endikasyonları kaldırıldı ve temizlenerek gerekli endodontik tedavi yapıldı (Resim 6).

Aynı zamanda, laboratuvar 3D beyaz Balmumu tedarik etti, net bir azalma kılavuzu da teslim edildi ve daha sonra kesin zirkonya kuron restorasyonlarında yeterli azalma sağlamak için kullanıldı. Polivinilsilolane gösterim materyali ile birlikte 3 boyutlu beyaz Balmumu modellerinde üretilmiş bir jig kullanarak ısırk ilişkisi ile birlikte kullanılarak (Panasil, Kettenbach) tam kemer izlenimleri alınmıştır (Resim 7). Bir gölge izlenim de çekilmiş, fotoğraflanmış ve daha sonra laboratuvara transfer edilmiştir.

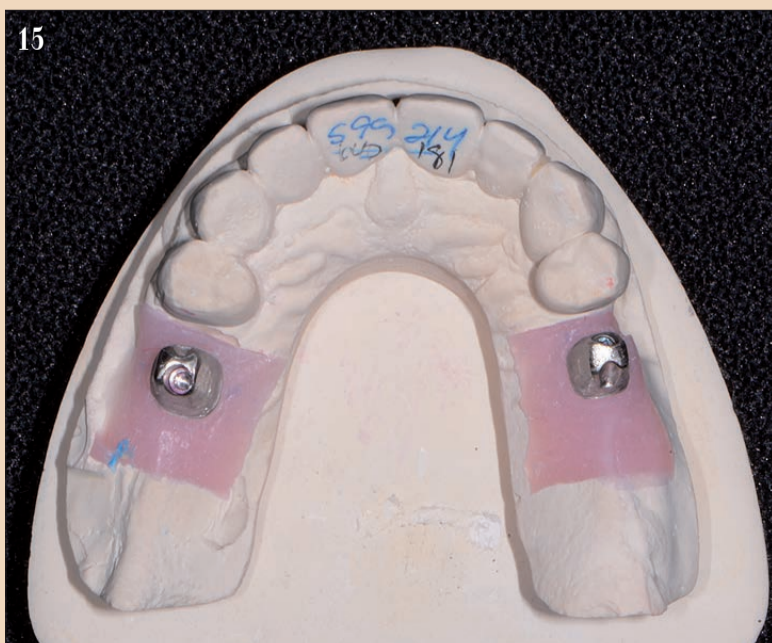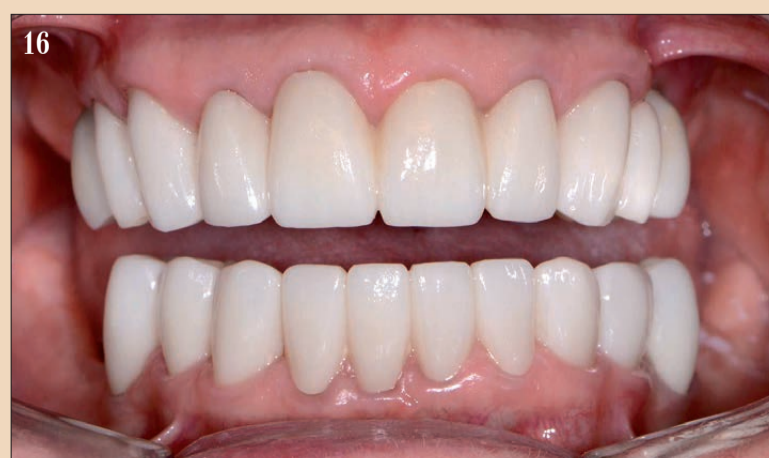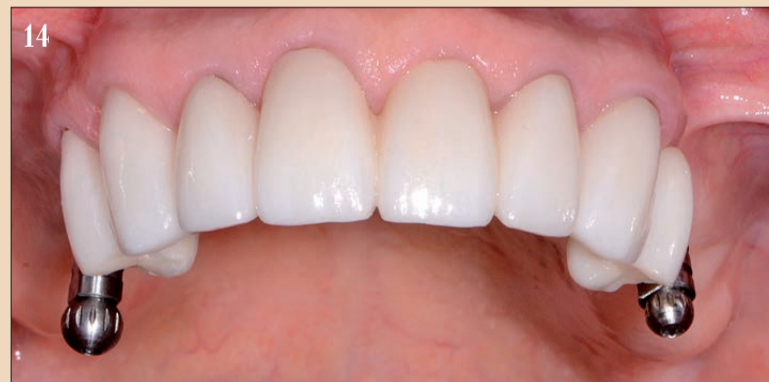Daha sonra, 3D beyaz Balmumu kadar bir matris izlenim (Siltec, Ivoclar, Vivadent) kullanılarak, en iyi boyutu, şekli, renk ve nihai restorasyonlar için pozisyon belirlenmesinde yardımcı olacak geçici bir restorasyon, ağartıcı tonunda geçici malzeme

ile yapıldı. (Resim 8). Hasta birkaç hafta sonra estetik, fonetik ve ısırk değerlendirilmesi için geri geldiğinde, diş laboratuvarına kalıcı restorasyonları imal ederken 3D beyaz Balmumu tekrar kullanmak üzere talimat verildi.

Laboratuvar tasarımı ve üretimi

3 boyutlu beyaz balmumu, renkli fotoğraflar, izlenimler ve ısırk ilişkileri ile birlikte restorasyonların boyutu, şekli ve rengi ile ilgili özel talimatlar ile birlikte diş laboratuvarına (Arrowhead dental Lab) iletildi. Laboratuvar teknisyeni, tedavi planlama yazılımındaki dijital seçeneklerden uygun kemer formu, diş boyutu ve oklüzyonu seçmek için 3D beyaz Balmumunu taradı.

Bir sanal model oluşturulduktan sonra, tam kontur restorasyonları dijital olarak tasarlanmış ve önerilen rekonstrüksiyonun



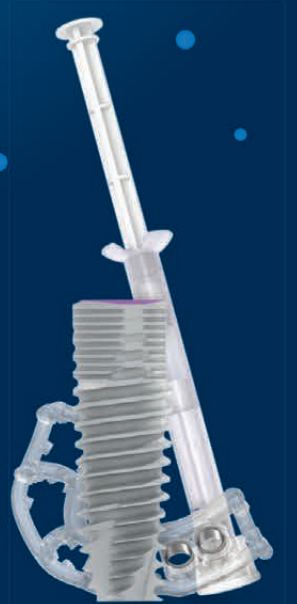MIS[®] TURKEY



YİNE YENİDEN, ŞİMDİ BAŞLIYOR! MAKE IT SIMPLE

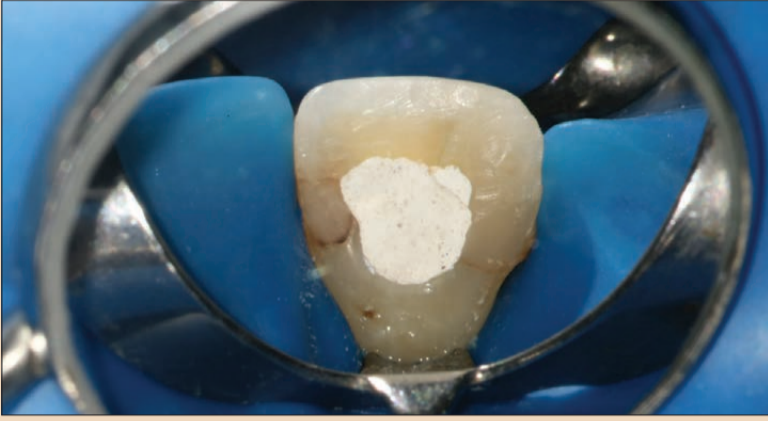MIS Turkey artık kalıcı olarak huzurlarınızda...ve daha heyecanlı olamazdık! İstanbul'daki yeni ofisimize taşındık ve tüm hekimlerimizi bizimle temasa geçerek yenilikleri keşfetmeye davet ediyoruz. Gelin siz de harika bir dünyanın parçası olun! Daha fazla bilgi için, MIS Turkey ile iletişime geçin: 2122744714 veya web sitemizi ziyaret edin: www.misturkey.com.tr

MIS[®]
TURKEY

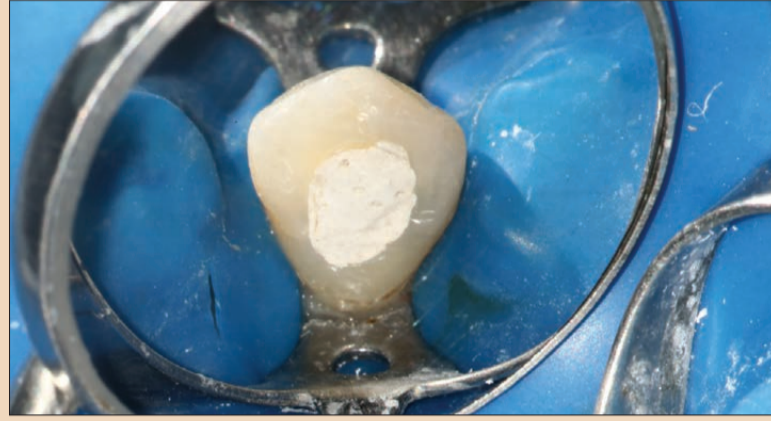

Mekanik Apikal Hazırlama Aşamasında Hatayı Düzeltmek için Mikro Cerrahi Yöntemi: Apikal Sapma

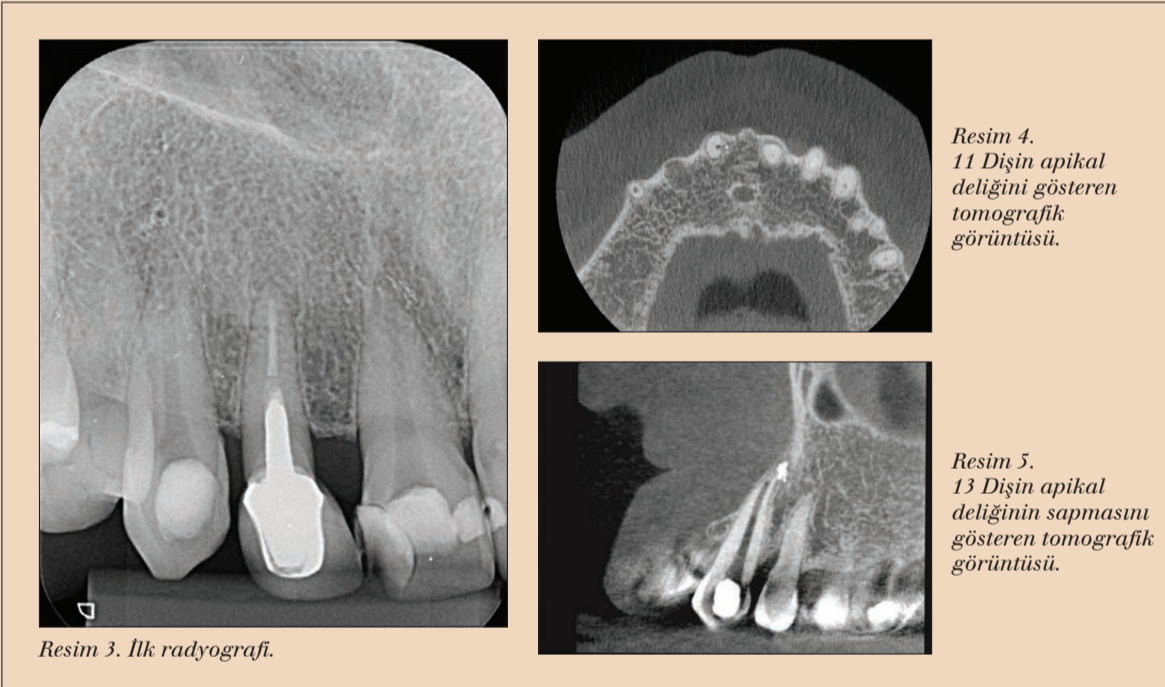
Prof. Dr. Leandro A. P. Pereira



Resim 1. 11 dişin ilk klinik görünüşü.



Resim 2. 13 dişin ilk klinik görünüşü.



Resim 3. İlk radyografi.

Resim 4. 11 Dişin apikal deliğini gösteren tomografik görüntüsü.

Resim 5. 13 Dişin apikal deliğini gösteren tomografik görüntüsü.

Endodonti, pulpa patolojileri ve apikal periodontitisleri tedavi eden ya da engelleyen uzmanlık alanıdır. Endodonti, tedavinin ana hedefi kök kanallarının tüm uzunlukları boyunca temizlik sağlayarak ve dezenfekte ederek kanal sisteminin sağlığa uyumlu bir düzeyde bırakmaktır (Siqueira et al 2000). Titiz bir tedavi ile bu hedeflere ulaşılmca, başarı oranı % 94'ü aşabilir (Imura et al. 2007; Lazarski et al. 2001). Bu sonuçları elde etmek için Endodontik tedavi sırasında, endodonti aletleri ile mekanik hazırlama ve irrigasyon çözümleri aracılığıyla kimyasal hazırlık yapılır.

Temizlik ve modellemeden sonra üç boyutlu endodontik dolgu, önceki adımlarda ulaşılan sağlık koşullarını korumak için ve bakteriyel bulaşmayı önlemek için endodontik alanı kapatmalı.

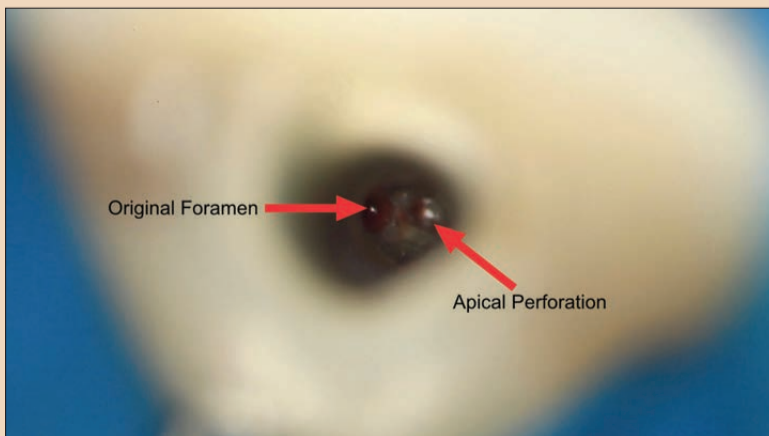
Endodontik sanitasyon sürecinde kök kanal sisteminin mekanik hazırlığı son derece önemlidir (Al-Sudani D, Al-Shahrani 2006). Fiziksel olarak enfekte dentini kaldırmakla sorumludur ve bunun sonucu dentinal tübüllerin içinde bulunan bakterileri çıkarmak olur. Buna ek olarak, kanal çapını genişletir ve kanala şekil verir

böylece irrigasyon çözümlerin apikal bölgeye varmasını sağlar. (Shuping et al 1999, Siqueira et al 2000). Ayrıca endodontik dolguyu sağlamak için koni şekli verir. Bu nedenle, doğrudan dezenfeksiyon işlemi, kaliteyi ve sonuç olarak prognozu etkiler.

Mekanik hazırlama sırasındaki prosedür hataları, dezenfeksiyona gerekli düzeyde ulaşmak imkânsız hale getirir. (Yousuf W et al. 2015), 1748 endodonti tedavi gören dişlerin dijital Radyografik değerlendirmesini yaptılar ve %32.8 hatalı tedavi gören diş bulundu (574 diş). Apikal delikten sapmak, bu nedenle kök perforasyonu yapmak ya da yapmamak özellikle endodontik tedavi gören eğri kanallarda en yaygın hatalar arasındadır (Fogarty TJ & Montgomery S 1991; Camara AC et al. 2007; Gergi et al 2010.)

Amerikan Endodonti Derneği sözlüğüne göre apikal sapma böyle tanımlanır: "Kanalın apikal yarısındaki eğri taraftaki diş dentininin kaldırılmasıdır; öğelerin düz şekli verme eğilimi, bir basamak ya da kökün perforasyonu yapabilir."

Endodontik paslanmaz çelik öğelerin çalışılacak dişin iç



Resim 6. 11 cerrahi mikroskopun gösterdiği diş kanalının özgü yolu ve apikal sapmanın klinik görüntüsü.

anatomisini bilmeden zamansız kullanımı, özellikle büyük ölçü aygıtları, foraminal sapma riskini artırır.

Kanalların, özellikle apikal üçte birdeki bölgenin yetersiz temizliği endodontik başarısızlık yaratır (Sjogren et al 1990; Nair PN et al 1990). Apikal delik aşılınca doğru yön değiştiği için kanal sisteminin dezenfeksiyonuna zarar verir periapikal bölgeyi bakterilerin ve yan ürünlerin ekstrüzyonundan, apikal alanı tahriş eder ve gutta perka konisinin apikal alana uymasına engel olur. Hazırlık aşamasındaki işlem hataları uygulanan bu teknik aksaklıkları apikal sızdırmazlığı ve uygun bakteriyel denetimi olumsuz etkileyebilir. (Wu M et al 2002). Sonuç olarak, klinik vakanın prognozunu daha da kötü yapar.

Gluskin et al 2008'e göre apikal deliğin sapmasını üç kategoride sınıflandırılabilir:

Tip I - Sapma delikten çok az uzaklaşır.

Tip II - Deliğin fizyolojik konumunu orta bir şekilde uzaklaşır bununla dış yüzeye çıkar. Bu tür bir iletişim ile periapikal bölge arasında büyük iyatrojenik

bağlantı yaratılmıştır.

Tip III - Kanalın fizyolojik konumundan çok uzaklaşır bununla olumlu iyatrojeni kurulur.

Tip I sapma olan kanallar her zamanki gibi temizlenip doldurulur. Tip II olan sapmada kanamayı kontrol etmek için ve endodontik dolgu malzemesinin ekstrüzyonunu önlemek için fiziksel apikal bir bariyer uygulandıktan sonra kapatılabilir. Bu gibi durumlarda da MTA ile apikal bir tampon konduktan sonra geleneksel endodontik dolgu yapılır.

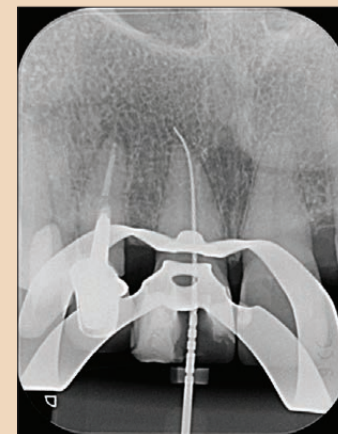
Ancak, Tip III apikal sapma ile klinik durumda, genellikle Temizleme, dezenfeksiyon ve uygun dolum ulaşılamaz. Bu şekilde, aşağıdaki adımları en iyi şekilde takip etmeli ve sonra apikal mikrocerrahi tedavi görmeyen apikal bölgeyi kaldırmak için yapılmalıdır.

Klinik Vaka

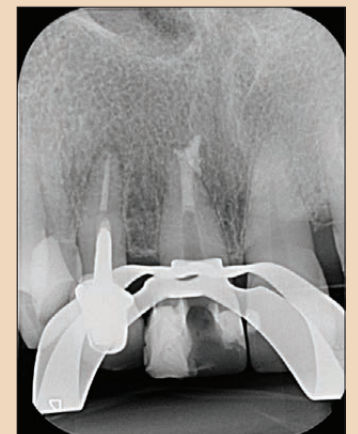55 yaşında bayan hasta, ASA I, kliniğe son 3 ay içinde 13 ve 11 dişlerin bölgesinde, spontan, sabit, çiğneyince artan ve apikal palpasyon sırasında şiddetlenen ağrı ile geldi. Ölçülen kan basıncı (tansiyon) 128 X 78 mmHg, kalp frekansı 82 bpm, oksijen saturasyonu % 98, ve vücut sıcaklığı 38,5°C oldu.

Hasta ilk endodontik tedavilere başlamadan önce acı hissetmediğini ve tedaviyi sağlık nedenlerden yaptığını bildirdi. 13 ve 11 dişler aynı anda tedavi edildi ilk muayeneden sonra ağrı başladı ve üçüncü gün çok şiddetli oldu. Dördüncü gün hasta ağrı kontrolü için intravenöz Dipyron ve Ketoprofen almak

→ DT Sayfa 7



Resim 7. 11 dişin apikal sapmada yerleştirilmiş endodontik öğenin radyografik görüntüsü.



Resim 8. MTA-HP ile mekanik tampon.

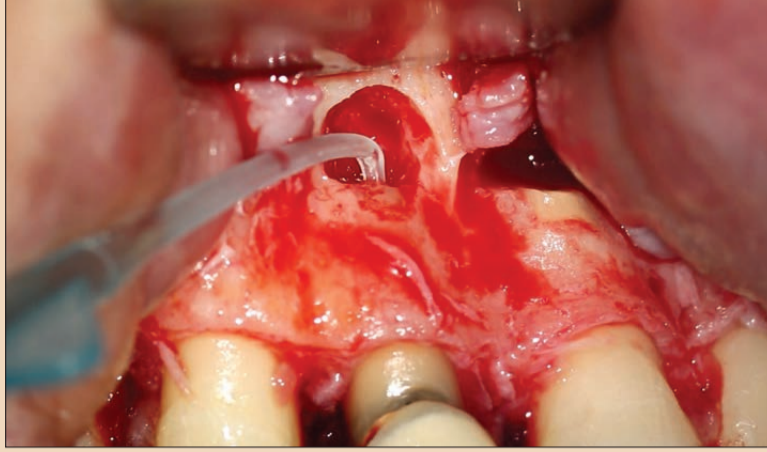
← DT Sayfa 6

gerekti. Sistemik ilaçla birlikte Oklüzal ayarlama gerçekleştirildi. 2 gün sonra ağrı geri döndü ve hasta başka bir diş hekimi aradı, kendisi her 4 saatte bir sodyum dipiron 500 mg/ml ve 7 gün boyunca 12 saatte bir Nimesulide 100 mg oral tedavi verdi.

Ağrı dindi ama geçmedi. İlaçları aldıktan 2 gün sonra ağrı geri döndü. 11 ve 13 endodontik diş tedavisini yapan üçüncü bir profesyonel aradı. Ancak yaptığı terapi ile etkili ağrı kontrolü mümkün olmadı. 4 gün sonra hasta ateş sunmaya başladı. Endodontik yordamların hiçbirini mutlak izolmanla yapılmadığını bildirdi.

Klinik muayene e 13 ve 11 dişlerde endodontik girişim gösterdi. Endodontik erişim kök kanal sistemlerinde uygun olmayan geometrik yapılandırma ile yapıldı (Resim 1, Resim 2) kimyasal-mekanik hazırlık etaplarında sorunlar gösterdi. Röntgenlerle 13 ve 11 dişlerde deliği tip III sapma ile başlatılan endodontik tedavi görülmektedir. 12 dişte kuron ve madeni intraradiküler destek ve olumsuz kanal tedavisi görüldü (Resim 3. CT 'de iki dişte delik sapması görüldü (Resim 4, Resim 5).

13 ve 11 dişlerde apikal sapma ciddiyeti nedeniyle, önerilen tedavi endodontik tekrar tedavi ve tamamlayıcı apikal mikrocer-



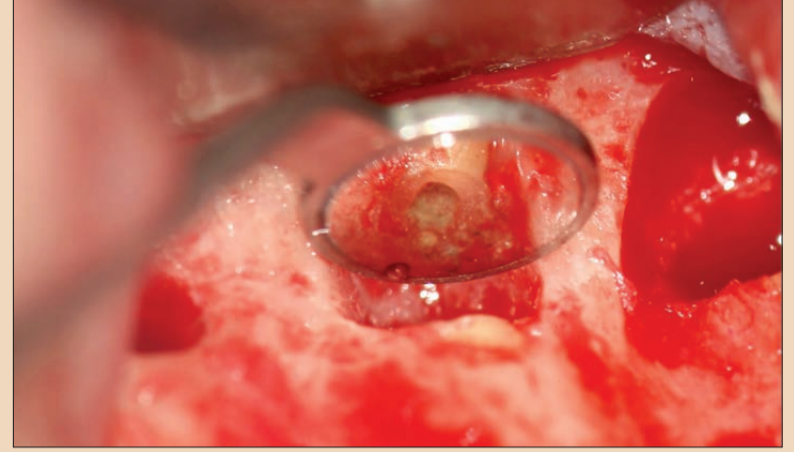
Resim 9. 12 dişin SurgiTip ile kurutulması.

rahi oldu. 12 dişin tedavisi gerekti. Ayrıca kanalları temizleme, dezenfeksiyon ve modelleme, bunun sonucunda endodontik dolgu yoluyla gerekli tedavi yapıldı. Ancak, kuron adapte olduğu için ve komşu dişler için bir mikrocerrahi planı yapıldığı için, endodontik retro apikal tedavi yapmaya karar verildi.

Tedavi, 11 sonra 13 dişlerde endodontik tedavi ile başlatıldı. Kanallarda %2.5 sodyum hipoklorit ve %17 EDTA ile PUI, arkasından Reciproc 50 (VDW-Münih-Almanya) ile irrigasyon yapıldı. Ameliyat mikroskobu ve periapikal Radyografi ile 11 dişin sapmasını görmek mümkün oldu, ama doğru yönü almak mümkün olmadı (Resim 6, Resim 7). 13 dişte aynıysa oldu. Deliği saptıktan sonra kanal duvarlarındaki düzensizliği nedeniyle, uygun güteperka konisi ile dolgu

gerçekleştirmek mümkün olmamıştır. Bu nedenle 4 mm, NMTA-HP (Angelus, Londrina, Brezilya) ile apikal tampon yapıldı (Resim 8). Diğer kanalların dolgusu termoplastik gutta perka ve Fillapex MTA siman ile yapıldı. Fillapex MTA siman bileşiminde MTA, parçacıkları içerir.

Bu sapmanın bitiminden sonra hasta apikal mikrocerrahi ile piezoelektrik ultrason ve W1-CVDentus ile apikal iyatrojeni bölgesinde kaldırıldı. 12 dişte piezo-apisektomi ile aynı aletlerle gerçekleştirildi ve kanal retro apikal yolla postun apeksin derinliğine kadar hazırlandı. Bir vakum pompaya bağlı Cerrahi suctor (emici) ile kanal kurutulduktan sonra (Endo Tips 0.014"- "Angelus - Londrina-Brezilya) MTA-HP (Angelus-Londrina-Brezilya) ile retro dolgu yapıldı. (Resim 9, Resim 10, Resim 11).



Resim 10. MTA HP ile 12 dişin retro dolgusu.

MTA perfürasyonları kapatmak için, retro işlemlerde ve düzensiz apekslerin, kök rezorpsiyonu veya hatalı apikal hazırlıkları nedeniyle kapatmak için seçim malzemesi oldu. Marjinal adaptasyon, Biyouyumluluk, ıslak bir ortamda kapatma kapasitesi, indüksiyon ve bunun neticesi olan sert doku oluşumu, cementogenesis, normal periodontala uyumu, onu bu klinik durumlar için en uygun malzeme yapıyor. MTA-HP Toz ve sıvı olarak sunuluyor. Daha fazla kullanım kolaylığı ekleyerek geleneksel MTA'nın tüm özelliklerini korur. Bu daha iyi klinik işleme özelliği MTA'nın tozundaki partikül büyüklüğünün değişikliğine ve sıvıya Plastifiyan ilavesinin sonucudur.

Mikrocerrahiden 5 ay sonra hasta klinik radyografik kontrol için geri döndü. Herhangi bir

ağrı veya rahatsızlık duymadı. Röntgenlerle üç dişin hızlı onarımı görüldü (Resim 12).

Sonuç

Mekanik kimyasal hazırlık, kök kanal sisteminin hazırlanması, endodontik tedavinin başarısı için son derece önemlidir. Bu aşamada operasyonel hatalar, foraminal sapma dahil olmak üzere, büyük ölçüde prognozu daha da kötü yapabilir. Bu nedenle onları önlemek son derece önemlidir.

Ancak, hatanın önemine göre, tamir edilebilir. Bu durumda ameliyat sonrası klinik ve radyografik kontrolü yapmak, mikrocerrahi ile tamamlamak güvenli ve tahmin edilebilir klinik seçenek olabilir.

→ DT Sayfa 8



Bioseramik Metaryaller


angelus®

Endodonti

MTA-Fillapex

Bioseramik kök kanal patı

- Biyouyumlu: İnflamatuvar reaksiyonlara neden olmadan hızlı doku iyileşmesi
- Yüksek Radyokapasite: Mükemmel radyografik görüntüleme
- Mükemmel akış: Aksesuar kanallarının doldurulmasını sağlar
- Genişletme ayarı: Kondenslerin mükemmel sızdırmazlığı



MTA Repair HP

Bioseramik esaslı yüksek pilastisitede onarıcı sement

- P.A. hammaddeli formül: Kirlenici ve ağır metaller içermez.
- Yüksek Plastisite: Daha iyi kullanım ve yerleştirme
- Bizmut içermez: Diş yapısını boyamaz
- Ca iyonlarını serbest bırakır: Biomineralizasyonu sağlar

Yeni ürün

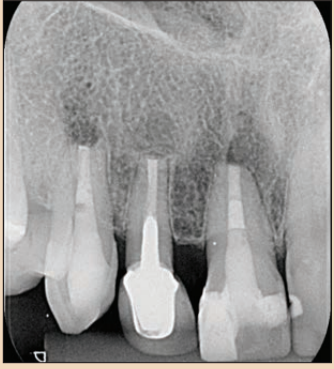
gulsa

GÜLSA TIBBİ CİHAZLAR VE MALZEME SANAYİ TİCARET A.Ş.
Telefon: +90 232 469 00 33 - info@gulsa.com.tr
Faks: +90 232 469 09 00 - www.gulsa.com.tr

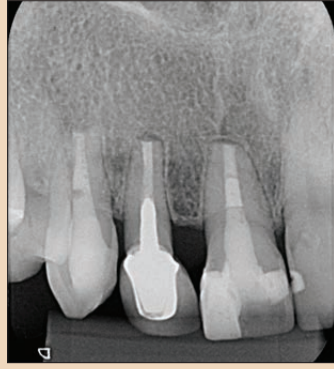GÜNEY DİŞ
En iyi içiniz içiniz duyduğunuz zaman...

GÜNEY DİŞ DEPOSU TİCARET VE SANAYİ A.Ş.
Necip Fazıl Mahallesi 19 Mayıs Caddesi No.22 P.K.34773 Ümraniye, İstanbul, Türkiye
T +90 216 466 83 83 Pbx F +90 216 313 57 24 www.guneydis.com

www.angelus.ind.br



Resim 11. Ameliyat sonrası ilk radyografi.



Resim 12. 5 ay sonra radyografi kontrolü-periapikal anarım görülüyor.

← DT Sayfa 7

Kaynaklar

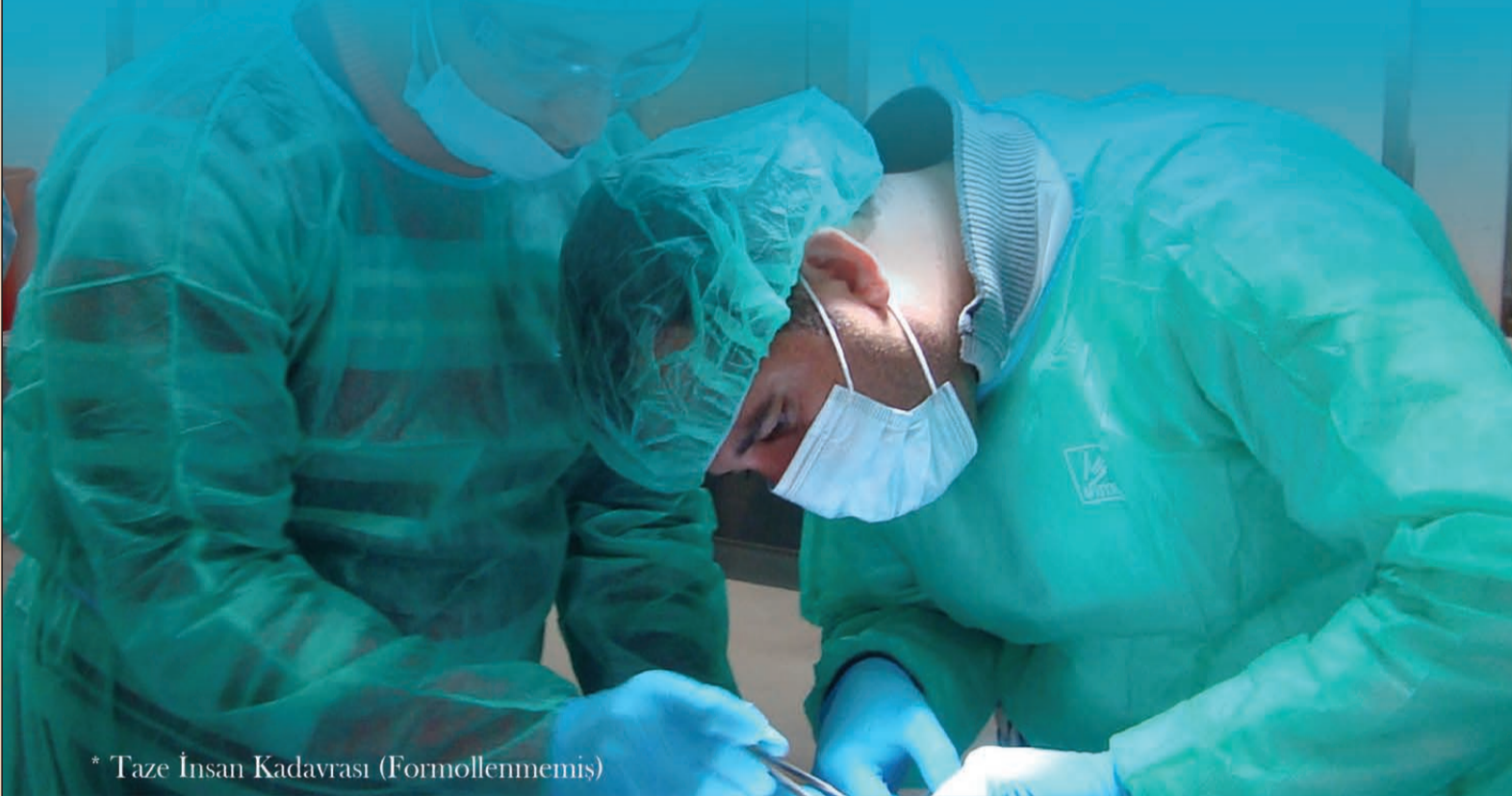1. N. Imura, E. T. Pinheiro, B. P. F. A. Gomes, A. A. Zaia, C. C. R. Ferraz, and F. J. Souza-Filho. The outcome of endodontic treatment: a retrospective study of 2000 cases. N. Imura, E. T. Pinheiro, B. P. F. A. Gomes, A. A. Zaia, C. C. R. Ferraz, and F. J. Souza-Filho. The outcome of endodontic treatment: a retrospective study of 2000 cases performed by a specialist. Journal of Endodontics, vol. 33, no. 11, pp. 1278-1282, 2007.
2. M. Lazarski, W. Walker, C. Flores, W. Schindler, and K. Har-greaves, "Epidemiological evaluation of the outcomes of non-surgical root canal treatment in a large cohort of insured dental patients," Journal of Endodontics, vol. 27, no. 12, pp. 791-796, 2001.
3. Al-Sudani D, Al-Shahrani S. A comparison of the canal centering ability of ProFile, K3, and RaCe Nickel Titanium rotary systems. J Endod 2006; 32 (12): 1198-1201.

1282, 2007.

4. Fogarty TJ, Montgomery S. Effect of preflaring on canal transportation: Evaluation of ultrasonic, sonic, and conventional techniques. Oral Surg Oral Med Oral Pathol. 1991 Sep; 72 (5): 345-50.
5. Camara AC, Aguiar CM, de Figueiredo JA. Assessment of the Deviation after Biomechanical Preparation of the Coronal, Middle, and Apical Thirds of Root Canals Instrumented with Three HERO Rotary Systems. J Endod 2007; 33 (12): 1460-1465.
6. Gergi R, Rjeily JA, Sader J, Naman A. Comparison of canal transportation and centering ability of twisted files, Pathfile-ProTaper system, and stainless steel hand K-files by using computed tomography. J Endod 2010; 36 (5): 904-907.
7. Shuping G, Orstavik D, Sigurdsson A, Trope M. Reduction of intracanal bacteria using nickel-titanium rotary instrumentation and various medications. J Endod 2000; 26: 751-5.
8. Siqueira J, Lima K, Magalhaes F, Lopes H, de Uzeda M. Mechanical reduction of the bacterial population in the root canal by three instrumentation techniques. J Endod 1999; 25: 332-5.
9. Sjogren U, Hagglund B, Sundqvist G, Wing K. Factors affecting the long-term results of endodontic treatment. J Endod 1990; 16: 498 - 04.
10. Nair PN, Sjogren U, Krey G, Kahnberg KE, Sundqvist E. Intraradicular bacteria and fungi in root-filled, asymptomatic human teeth with therapy-resistant periapical lesions: a long-term light and electron microscopic follow-up study. J Endod 1990; 16: 580 - 8.
11. Wu M, Fan B, Wesselink PR. Apical Transportation and Leakage. J Endod 2000 Vol. 26, No. 4, April 2000
12. Gluskin AH, Peters CI, Wong RD Ming, Ruddle CJ. Retreatment of non-healing endodontic therapy and management of mishaps. In: Ingle JI, Bakland LK, Baumgartner C, editors. Text book of Endodontics. 6th ed. Hamilton, Ontario, USA: BC Decker; 2008. pp. 1088-61. [1]

İmplant Cerrahisinde Kemik ve Yumuşak Doku Yönetimi

Kadavrada İleri Cerrahi*



* Taze İnsan Kadavrası (Formollenmemiş)

Kurs Tarihleri: 14-17 ARALIK 2018

Seyahat: 15-16 ARALIK 2018



VIYANA



SÜRE
2 GÜN



TEORİK
ANLATIM



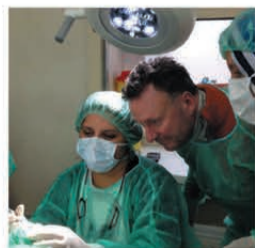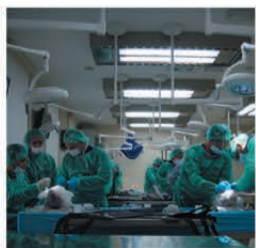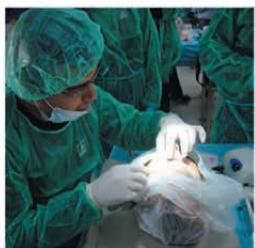UYGULAMALI
EĞİTİM



SEYAHAT
PAKETİ

DR. NORBERT FOCK
DR. BECEN DEMİR

Hastalarınıza uygulayacağınız prosedürleri deneme; dokular arasındaki gizli tehlikeleri öğrenme ve hassas anatomik yapılara ne kadar yakın çalıştığımızı saptama fırsatı bulacaksınız. Görerek, dokunarak, keşfederek benzersiz bir deneyim yaşayacaksınız.



Eğitim & Seyahat Paketi: 2.650 EUR

Kayıt yaptıran ilk 10 katılımcı için uygulanan indirimli fiyattır. 11. kayıttan itibaren "Seyahat Paketi" ücreti olarak ayrıca 900 EUR daha talep edilecek olup toplam fiyat 3.550 EUR olarak uygulanacaktır.


Refakatçi ücreti: 900 EUR
Tek kişilik oda farkı: 300 EUR

Eğitim kontenjanı
25 kişidir.

Bilgi & Kayıt

0212 481 02 20
0555 518 87 27
vyg.com.tr

KATILARINDAN DOLAYI
TEŞEKKÜR EDERİZ



İletişim

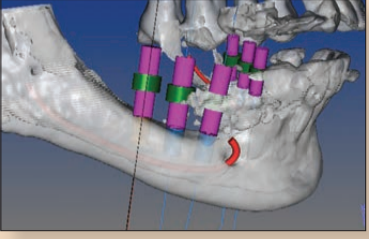


Prof. Dr.
Leandro A. P. Pereira
São Leopoldo Mandic Diş Hekimliği Fakültesi'nde Endodonti Profesörü.

Farmakoloji, anestezi ve ilaç tedavisi alanında Master ve doktora UNICAMP

Endodonti - Mikroskopik Cerrahi- Inhalasyon Sedasyonu uzmanı

Kılavuz Tomografi Tomografide 4. Boyut



Daha doğru ve güvenli modern implantoloji yaklaşımında artık yalnız kemiğe göre değil, diş eti, diş eti profili, implantın ağız çıkışı, protez, estetik, fonksiyon hijyen vb. değerler öne geçmiştir. d.mar'ın tomografide 4. boyut kavramı ile oluşturduğu kılavuz tomografi sistemi ile mevcut radyolojik kemik datası üzerinde hastanın çene modeli, taslak protezi, ilgili tüm anatomi

oluşumları, kapanış ve karşı dişleri, diş eti kalınlık profili vb. tüm oluşumları ve ilişkileri aynı anda incelenmiş olur. Kılavuz tomografide çalışmalar, her dişin bulunduğu lokasyonda; x,y,z düzlemlerinde aynı anda 3 planda yapılır. Birleştirilmiş radyolojik ve 3D model datası üzerinde; planlanan her implantın ağız içinde nereden nasıl çıkacağı belirlenir. Ayrıca yapılması düşünülen taslak protez de çene modeli üzerinde izlenebilir.

Diş eti profili tam şekli ile izlenebilir. Diş eti kalınlığı kemiğin üstüne göre değil, yapılacak implantın yerine ve fizyolojisine göre değişkenliği tespit edilerek ölçülür. d.mar, Tel: 0533 727 86 78

JD ICON® ULTRA.S Daha İnce Daha Güçlü

JD Icon Ultra.S, 2.75 mm çap ve iç bağlantıya sahip olan two-piece implanttır. Şimdiye kadar iç bağlantılı üretilen en ince implanttır. Küçük çapı olmasına rağmen JD Icon Ultra.S yenilikçi fikstür tasarımı ve sıkı konik bağlantısı ile yüksek implant dayanıklılığı sağlar. JD Icon Ultra.S

implantlar ile yapılan metal yorgunluk/direnç testlerin sonuçları daha büyük çaplara sahip implantlardan daha güçlü olduğunu göstermektedir. [Onur Diş Deposu](mailto:Onur.Dis.Deposu), Tel: 0212 634 78 84-86



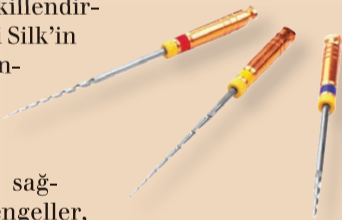Mani Silk Eğe Sistemi

Mani Silk Eğe, anatomi temellidir, pürüzsüz dokunma hissi taşır (vidalama etkisi yoktur.) Minimum sayıda aletle etkili ve güvenli kanal şekillendirmeyi sağlar. Mani Silk'in eşsiz gözyaşı damlası şeklindeki dizaynı son derece iyi kesim yapılmasını sağlar ve kırılmayı engeller, bunun yanında diğer çoğu sistemlerde karşılaşılan "vidalama" efektini de önler, Debris temizlerken efektif bir şekilde enstrümanın stresini azaltır.

Mani Silk Eğe sistemi soldan sağa doğru sırayla kullanılır. Standart paketi örnek verecek olursak; İlk eğe ile orifis şekillendirme yapılır. İkinci eğe ile kanalda kayma yolu hazırlanır.

(Orta düzey şekillendirme yapılır) 3. ve son eğe ile ise apikal şekillendirme yapılır. Mani Silk eğe sistemi 300 gf cm (3.0Ncm) tork ayarına sahip saat yönünde dönme hareketi yapabilen herhangi bir motor ile kullanılabilir.

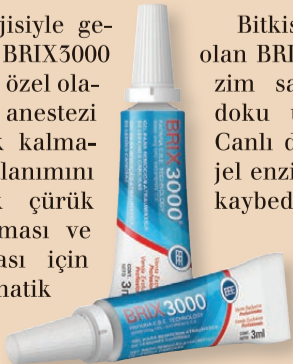Mani Silk eğeleri ile her saat yönünde resisprokal hareket yapabilmeye imkan sağlayan resisprokal hareket yapılabilir. Düz kanallar için Mani Silk Simple paket: .08/25*, .06/25, .06/30'dur. Hafif eğimli kanallar için standart paket: .08/25*, .06/20, .06/25'dir. Dar ve eğimli kanallar için Mani Silk Complex paket: .08/25*, .04/20, .04/25'dir. [İlkay Diş Deposu](mailto:Ilkay.Dis.Deposu), Tel: 0212 588 16 14



Yeni Enzimatik Teknoloji İle Atravmatik Çürük Temizleyici

E.B.E Teknolojisiyle geliştirilmiş olan BRIX3000 çürük tedavisi için özel olarak tasarlanmış, anestezi kullanmaya gerek kalmadan ve türbin kullanımını minimize ederek çürük liflerin yumuşatılması ve kolayca çıkarılması için geliştirilmiş enzimatik jeldir.

Bitkisel ve su bazlı bir ürün olan BRIX3000 sahip olduğu enzim sayesinde sadece çürük doku üzerinde etki gösterir. Canlı doku ile temas ettiğinde jel enzimatik etkisini tamamen kaybeder. BRIX3000 Bitkisel bir ürün olup, toksit madde içermez. [Değişim Dental](mailto:Degisim.Dental), Tel: 0212 534 00 64



VacuSonic System

VacuSonic System çekilen dişin muayenehanede hemen ve hızlı bir şekilde greft materyali haline getirilmesini sağlayan vakum-ultrasonik işleme cihazıdır.

Dünyanın ilk hızlı vakum ultrasonik reaksiyon aktivatörü olan Vakumlu ultrasonik kombine sistemdir. Diş, kemik vb. gibi insan vücudunun sert dokularını kullanarak kemik greft materyali için işleme ihtiyacında zamanı önemli ölçüde azaltır. Ayrıca, alan-hizmet tasarımı, gürültü en aza indirgenmiş, rahatca kullanılabilir bir sistemdir. Otojenik diş kemik greft materyalleri biodegradable biomateryallerdir. Kompakt Mikroporöz ve düşük kristalize yüzeyi vardır. Antijenleri azaltır. Dentin tübüllerini genişletir. Hücre adezyonu için yüzey artırır. Kemik gözeneklere doğru büyür.



İnorganik bileşenleri azaltır. HA rezopsiyonunu azaltır. Yeni kemik oluşumunu hızlandırır. VacuSonic Sistemi ile aynı anda hem demineralize hem sterilize yapılabilir. Partiküller kemik için sadece 30 dakika, blok elde etmek için 2 saate ihtiyaç duyulur. Hayvan ve İnsan kemiğinden çapraz enfeksiyon riskini ortadan kaldırır. Osseo induktif olduğu için kemik rejenerasyonu daha hızlı olur. İnsan kemiği bileşenlerine çok yakındır. Diş Bloğu toz haline getirmek için dövülebilir manüplasyonu kolay, sağlam stabil hareket etmeyen bir hacim elde edilir. Hastadan blok kemik almaya gerek kalmaz. Greft materyalini hastanın dişinden elde edilmesini sağlar. Soket korumada, kemik augmentasyonunda ve sinus augmentasyonunda endikedir.

Sterilizasyon sonrası karbon-

dioksit ve suya parçalanması nedeni ile çevre dostu sterilizasyon metodudur. Özellikle kemik greft materyalinin sterilizasyon etkisi, 25Kgy gama sterilizasyonu yada basınç sterilizasyonu yöntemine benzer. İşlemden sonra aşı materyalinin biyomekanik özelliklerine pek fazla etki etmez. Kemik greft materyalinde büyüme faktörü gibi yararlı proteinler vardır. Bu nedenle sterilizasyon işlemi sırasında bütün proteinler korunur. Çekilen diş steril ortamda kanal tedavisi daha önce yapılmış ise iyice kanallar temizlenir, dentin kalacak şekilde ve herhangi bir enfekte doku var ise tamamen arındırılarak sterilizasyon çözeltisine yerleştirilir. Vakum Ultrasonik Demineralizasyon sistemi ile sterilizasyonu sağlanır ve derin dondurucuda 15 ay a kadar saklanır. Daha uzun süreli saklama istenildiğinde (10 yıl ve daha üzeri) steril edilen diş "nitrojen" çerisinde -180 derecede kullanım gününe kadar saklanır. [Sunray Dental](mailto:Sunray.Dental), Tel: 0216 347 28 53

MYRAY X5 Hyperion

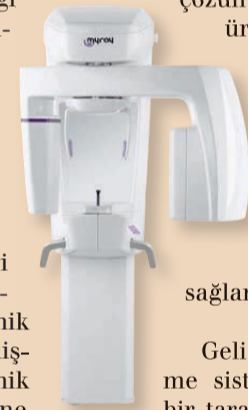Hyperion X5'in kurulumu ve kullanımı kolaydır ve bir intraoral röntgen sisteminin takılabileceği her türlü duvara monte edilebilir. Muayenenin her aşamasında hızlı ve kolayca kullanılabilen bu sistem, gerçek zamanlı tanılama ve gelişmiş hasta iletişimi için yüksek çözünürlüklü 3D ve 2D görüntü, düşük emisyon sürelerine ek olarak hızlı veri işleme özelliği sunar.

MRT (Morfoloji Tanımlama Teknolojisi) ve otomatik en iyi odak seçme sistemiyle tek tıklamada PAN taraması yapabilir. Dentisyonun tamamını (FOV 10x10) tek seferde tarama veya ilgi alanını pozlamak için farklı ve sınırlı kısımlara (MultiFOV) tarama yapma imkanı sunan ultra-yüksek çözünürlüklü (80µm)

CBCT tarama özelliği vardır. Yenilikçi Hyperion X5 teknolojisi sayesinde artık yer, zaman ve tanılama prosedürleri optimal bir şekilde kullanılıyor. Her biri tek bir cihazda toplanmış tam, doğru ve hızlı 3D/2D tanılama özelliği her an kullanıma hazırdır. Hyperion X5, klinik açıdan ilgili bölüme ilişkin en uygun panoramik görüntüyü seçmelerine olanak sağlayan MultiPAN fonksiyonu gibi sayısız ayar sunar. Akıllı kolimasyon, ultra-hızlı tarama ve kısa emisyon süreleri ile hastaların düşük röntgen dozuna maruz kalmamasını sağlar. 3D Konik Işın Teknolojisi, tek bir taramada sonsuz yüksek

çözünürlüklü veri (80 µm) üretir. MultiFOV özelliği, minimum 6x6 cm ile maksimum 10x10 cm arasında değişiklik gösteren ve hastanın yapısına ve tanılama ihtiyaçlarına uygun röntgen dozu ve görüş alanı sağlar.

Gelişmiş 2D görüntü işleme sistemi, kullanıcılara tek bir taramada 5 farklı panoramik görüntüyü dışa aktarma ve analiz etme imkanı sunar. Kompleks anatomili hastaların analizinde veya görüntü yakalama sonrasında hasta pozisyonunun sanal olarak düzeltilmesi konusunda çok kullanışlıdır. [Rem Dental](mailto:Rem.Dental), Tel: +90 212 289 09 84



NDI İmplant Optimum Serisi

Konik iç yapısı altıgen bağlantılıdır. Kendi kendine sızdırmazlık (Self-sealing) özelliğine sahiptir. Özellikle çok yumuşak (D5) veya ona yakın (D4,D5) kemik yapılarının tümünde yüksek primer stabilite sağlamayı başarır. Kök şeklinde dizayn edilmiş,



olan optimum implantlarının aynı zamanda orta düzey agresif yivleri vardır. 4.0mm X 13mm ölçülerindeki implantın toplam kemik temas alanı 185.40 mm²'dir.

Tüm implant yüzeyi boyunca kemiği sıkıştırarak

profesyonel çözüm sunar. Kolay implant gönderimi sağlar. Ameliyat sürecinde paralellığı ayarlayabilme ve düzeltilebilirliği sağlar. Estetik bölgelerde immediyat yüklemeye imkanı sağlar. Çekim soketlerinde yüksek stabilite sağlar. www.nditurkiye.com

Güçlü Kuron ve Köprüler İçin: Visalys® Temp

Visalys® Temp, kullanması son derece kolay ve en yüksek estetik talepleri karşılaması gereken geçici restorasyonlar için ideal derecede uygun bir materyaldir. Polij olmaksızın pürüzsüz yüzey ve yüksek parlaklık sağlar ve zamandan tasarruf edilir. Düşük yağlama tabakası ile ölçüden çıkarıldıktan sonra, geçici restorasyon rahat bir biçimde kullanılır. Rahat bir şekilde işlenir, toz oluşumu düşüktür. İdeal derecede akışkan, istenmeyen şekilde akmayacak kadar da kararlı bir materyaldir. Uzun süreli geçici restorasyonlar (> 4 hafta) için de uygundur. Diş benzeri yarı saydamlık ve opal par-

laklığındadır. Bukalemun efekti sayesinde mevcut dişlere optimum uyum sağlama olanağı vermektedir. Estetik açıdan özellikle yüksek beklentileri olan geçici anterior restorasyonlar için de uygundur. Bisfenol A içermez. [İlkay Diş Deposu](mailto:Ilkay.Dis.Deposu), Tel: +90 212 588 16 14

laklığındadır. Bukalemun efekti sayesinde mevcut dişlere optimum uyum sağlama olanağı vermektedir. Estetik açıdan özellikle yüksek beklentileri olan geçici anterior restorasyonlar için de uygundur. Bisfenol A içermez. [İlkay Diş Deposu](mailto:Ilkay.Dis.Deposu), Tel: +90 212 588 16 14

