



DENTAL TRIBUNE

The World's Dental Newspaper · Croatian Edition 

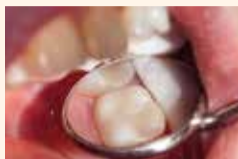Hrvatska, prosinac 2018. - godina XI br. 4

www.dental-tribune.com

NOVOSTI

Endodontsko liječenje

Istraživanje otkriva kolika je prevalencija drugog meziobukalnog kanala u populaciji

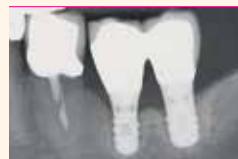

stranica 4

IMPLANTOLOGIJA

Komplikacije i neuspjesi u implantologiji

Potruga za uzrocima najčešćih neuspjeha u implantoprotetskoj terapiji



stranica 8

MENADŽMENT

Komunikacijske vještine

Kako izbjeći pogreške u komunikaciji s pacijentima?



stranica 18

NOVE PREPORUKE O FLUORIDACIJI

DTI

BERLIN – Stručnjaci nekoliko stručnih udruga iz Njemačke, Austrije, Švicarske i Nizozemske na sastanku u Berlinu dali su nove preporuke o sadržaju fluora u dječjim pastama za zube. Prema tome, djeca do šestog rođendana trebala bi zube četkati dva puta dnevno pastom za zube s 1000 ppm fluorida u količini veličine graška. U tim zemljama za djecu do šestog rođendana do sada su bile preporučene zubne paste sa smanjenom koncentracijom flu-

orida (500 ppm).


Povod stručne rasprave bio je činjenica da je smanjenje incidencije karijesa u mliječnoj denticiji znatno manje u usporedbi s trajnim zubima. Osim toga, novije analize kliničkih istraživanja pokazale su da nedostaje uvjerljiv dokaz o učinkovitosti zubnih pasti s nižom koncentracijom fluora. Međunarodne udruge poput Američke dentalne udruge (ADA) ili Europskog društva za pedodontiju (EAPD) otprije preporučuju paste za zube s većom

koncentracijom fluora za djecu do šestog rođendana.

Pod vodstvom Njemačkog društva za pedodontiju (DGKiZ) i Njemačkog društva za preventivnu stomatologiju (DGPZM) sastali su se predstavnici tih stručnih udruga sa stručnjacima Savezne udruge stomatologa Javnozdravstvene službe (BZÖG), Savezne stomatološke komore (BZÄK), kao i znanstvenika sa Sveučilišta u Amsterdamu, Zürichu i Beču. Na temelju analize najnovijih otkrića o koristi

i rizicima povećanja koncentracije fluora za djecu do šestog rođendana, dvanaest prisutnih stručnjaka donijelo je jednoglasnu odluku. Već od izbijanja prvog mliječnog zuba do drugog rođendana djeca trebaju dva puta dnevno čistiti zube pastom u količini veličine graška ako je koncentracija fluora 500 ppm ili veličinom zrna riže ako je koncentracija 1000 ppm. U oba slučaja primjenjuje se jednaka količina fluora tako da se mogu smatrati ekvivalentnima.

Alternative su predložene kako bi se doktorima dentalne medicine i roditeljima omogućilo da odaberu što im je praktičnije.

Panel stručnjaka pozvao je industriju da tube dječjih zubnih pasti proizvodi s manjim otvorima i prilagodi viskoznost radi jednostavnijeg doziranja. Osim toga, svi su se složili da treba poticati mjere za poboljšanje prihvaćanja svakodnevnog četkanja od prvog zuba i promovirati zdravu prehranu. 

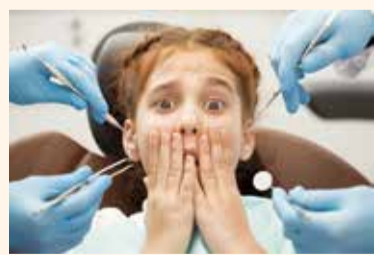Preporuke o korištenju dječjih pasta za zube

Dob	Koncentracija	Učestalost	Količina
Od izbijanja prvog zuba do drugog rođendana	500 ppm	dva puta dnevno	veličina graška
	alternativa		
	1000 ppm	dva puta dnevno	veličina zrna riže
Od drugog do šestog rođendana	500 ppm	dva puta dnevno	veličina graška

Upozoravanje na bol kontraproduktivno

DTI


U pedodontiji se teži konceptu liječenja bez boli i straha. Ima li u tom kontekstu smisla malog pacijenta prije potencijalno bolnog zahvata upozoriti? Nedavno provedeno istraživanje jasno kaže: ne. Istraživači sa Sveučilišta u Kaliforniji u Riversideu otkrili su da se osjećaj boli pojačao kada su pacijenti prethodno bili upozoreni da mogu osjetiti bol. U istraživanju objavljenom u časopisu Psychosomatic Medicine Journal proveden je test na 21 zdrave djece, 27 djece s poremećajem anksioznosti, kao i 25 odraslih osoba. Svi sudionici dobili su temperaturne sonde na



podlaktici i u prvom koraku testirani su na svoj prag boli. Tako je svaki ispitanik trebao navesti kada je temperatura koju je osjetio bila visoka, srednja ili niska. Zatim su sudionici upoznali dva različita zvuka – jedan "bezopasni" i jedan koji upozorava na bol.

U testu je zatim prije tempera-

turnih promjena pušten jedan od dvaju zvukova. Zanimljivo je da su ispitanici nakon upozorenja osjetili više boli. I to iako je dosljedno primjenjivana samo umjeren temperatura. Suprotno očekivanjima istraživači nisu pronašli razlike između skupina ispitanika.

Istraživanje potvrđuje da i u djece i u odraslih na osjećaj boli utječe očekivanje. Istraživači i dalje zagovaraju otvorenu komunikaciju s djecom, ali smatraju da je bolje primijeniti određene strategije odvratanja pažnje prije injekcija i sličnih postupaka. 

Izvor fotografije: Shutterstock

OGLAS

DENTAL TRIBUNE



DENTALMEDIAGRUPA

**VODEĆI SVJETSKI
STRUČNI STOMATOLOŠKI
ČASOPIS**

DENTAL TRIBUNE

International - hrvatsko izdanje

2

BODA





**NEVJEROJATNE
POGODNOSTI**

ZA VIŠE INFORMACIJA O PRETPLATI
NA ČASOPIS NAZOVITE
**+385/1 62 51 990 ILI KLIKNITE NA
WWW.DENTALMEDIA.HR**



OPIOIDI LOŠIJI OD NES PROTUUPALNIH LIJEKOVA

DTI

Aktualno američko istraživanje potvrđuje: najbolji lijek za zubobolju su nesteroidni protuupalni lijekovi u kombinaciji s paracetamolom. Izdašna primjena opioida u SAD-u protiv boli netumorskog porijekla ponovno je u središtu kritike. Opioidi se od 1980-ih koriste u pacijenata s rakom kako bi im se omogućio život bez boli. Sljedeći korak bila je uporaba kod pacijenata s kroničnom boli. U konačnici su se počeli koristiti i u dentalnoj medicini. U usporedbi s Amerikom, opioidi u Europi igraju daleko manju ulogu u terapiji boli – barem za zubobolju – s pravom,



kao što pokazuje nedavno objavljeno istraživanje u časopisu „Journal of the American Dental Association“. Radi se o metaanalizi Stomatološkog fakulteta Sveučilišta Case Western Reserve u koju je uključeno 460 istraživanja. Istraživanje pokazuje da su nesteroidni protuupalni lijekovi kao što je ibuprofen u kombinaciji s paracetamolom najučinkovitiji lijekovi protiv zubobolje. Kombinacijom 400 mg ibuprofena i 1000 miligrama paracetamola kod odraslih postignuta je optimalna učinkovitost. **DTI**

Izvor fotografije: photo credit

Istraživanje pokazuje da paste za zube ne pružaju dovoljnu zaštitu od erozije i preosjetljivosti

DTI

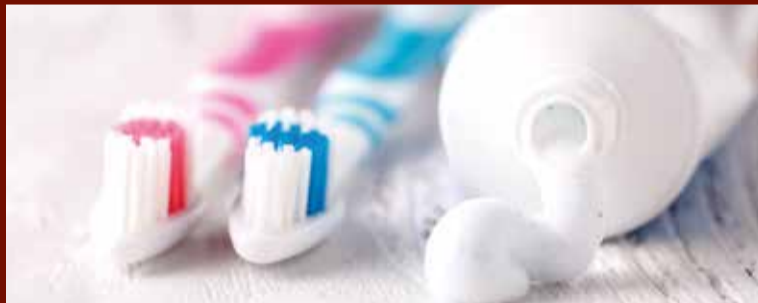BERN, Švicarska: Tijekom godina sve više zubnih pasta izbacuje se na tržište uz tvrdnju da pomažu kod raznih problema sa zubima – s posebnim naglaskom na preosjetljivost dentina i eroziju. Međutim, u novom istraživanju istraživači su pokazali da od devet analiziranih zubnih pasta nijedna nije mogla ublažiti gubitak površinske cakline, ključnog čimbenika u eroziji zubi i nastanku dentinske preosjetljivosti.

Na Sveučilištu u Bernu u Švicarskoj u suradnji sa Sveučilištem u São Paulu u Brazilu, istraživači su testirali osam zubnih pasta za koje se tvrdi da imaju antierozivni i/ili desenzibilizirajući učinak i jednu kontrolnu pastu za zube.

"Istraživanja su pokazala da dentin mora biti izložen s otvorenim tubulusima kako bi došlo do preosjetljivosti, a erozija je jedan je od uzroka izloženosti dentina. Zato smo u svom istraživanju analizirali zubne paste za koje se tvrdi da su antierozivne i/ili desenzibilizirajuće", izjavila je

glavna autorica, dr. Samira Helena João-Souza, doktorandica na Odjelu za restaurativnu stomatologiju Stomatološkog fakulteta Sveučilišta u São Paulu.

Da bi se simulirao učinak četkanja jednom dnevno na zubnu caklinu, u istraživanju su korišteni ljudski pretkutnjaci donirani za potrebe znan-



stvenih istraživanja koji su izloženi kiseloj otopini tijekom pet uzastopnih dana, a nakon toga držani su u umjetnoj slini i tretirani automatskim strojem za četkanje. Fizička analiza sastojala se od vaganja abrazivnih čestica sadržanih u pastama za zube, mjerenja njihove veličine i testiranja

lakoće kojom se pasta za zube koja je pomiješana s umjetnom slinom može razmazati po površini zuba.

Prema rezultatima, sve analizirane zubne paste uzrokovale su progresivno trošenje površine zuba u pet dana. "Nijedna od njih nije bila bolja od ostalih. Indikacija ovisi od slučaja do slučaja. Test je pokazao

da su neke zubne paste uzrokovale manje trošenje tvrdog zubnog tkiva od drugih, ali sve su bile usporedive s kontrolnom pastom za zube prema tom kriteriju. Statistički, one su sve bile slične, iako su numerički postojale razlike", izjavila je koautorica članka, dr. Ana Cecilia Corrêa Aranha.

Autori istraživanja istaknuli su da te zubne paste obavljaju funkciju, ali da ih treba koristiti kao dopunu, a ne kao zaseban tretman. Prema dr. João-Souzi, barem tri čimbenika potrebna su za sveobuhvatan pristup: liječenje koje je propisao stomatolog, korištenje odgovarajuće paste za zube i promjena načina života. "Zubna erozija je višestruka. Ima veze s četkanjem i prije svega s prehranom. Hrana i piće sve su kiseli kao rezultat industrijske prerade", rekla je.

"Sada radimo na drugim istraživanjima koja se odnose na dentin imajući na umu da nijedna od tih zubnih pasta nije bila u mogućnosti spriječiti eroziju zuba ili preosjetljivost dentina, što je razlog za zabrinutost", rekla je Aranha.

Istraživanje pod naslovom "Kemijski i fizički čimbenici desenzibilizirajućih i/ili anti-erozivnih zubnih pasta povezani s manjim erozivnim trošenjem zubi" objavljeno je u časopisu Scientific Reports. **DTI**

Izvor fotografije: photo credit

RIJEČ UREDNICE

Kao uvod u posljednje ovogodišnje izdanje časopisa Dental Tribune, želim iskoristiti priliku da zahvalim svim partnerima, suradnicima, prijateljima i naravno čitateljima, koji su nas podržavali, pratili i pomogli da još jednu godinu uspješno privremo kraju.

Ako vam je 2018. bila uspješna, želimo da vam se sretni niz nastavi i u 2019. Ako nije, nemojte se predugo osvrutati. Povremeni neuspjesi dio su života i neizbježni na putu do postizanja cilja, oni su dio rasta, dragocjeno iskustvo. Ukazuju nam na

naše granice i tjeraju nas naprijed. Stoga neka 2019. bude novi početak, želimo vam da pronađete inspiraciju oko sebe i motivaciju u sebi.

Nemojte nikada izgubiti entuzijazam koji vas tjera da neprestano učite i postajete bolji stručnjaci. I u novoj godini posjećujte tečajeve i kongrese, usavršavajte se, čitajte, a mi ćemo vam kao i dosad donositi aktualne sadržaje koji će vam pomoći da pratite trendove i dobijete nove ideje. Ne zaboravite – svojim pacijentima dugujemo najbolja dostupna rješenja.

A privatno – želimo vam da blagodne provedete sa svojim najmilijima, da veselite i mir ispunjavaju vaše domove i da napunite baterije za nove izazove koji nas očekuju u 2019. Idemo dalje... **DTI**

Urednica
Doc. dr. sc. Slađana Milardović,
dr. med. dent.
spec. stom. protetike
Zavod za fiksnu protetiku
Stomatološki fakultet
Sveučilišta u Zagrebu
e-mail: milardovic@sfg.hr


DENTAL TRIBUNE
The World's Dental Newspaper - Croatian & BiH Edition

 LICENSING BY DENTAL TRIBUNE
INTERNATIONAL PUBLISHER - TORSTEN OEMUS
PUBLISHER/PRESIDENT/CHIEF EXECUTIVE OFFICER -
Torsten R. Oemus

 CHIEF FINANCIAL OFFICER - Dan Wunderlich
DIRECTOR OF CONTENT - Claudia Duschek
CLINICAL EDITORS - Nathalie Schüller, Magda
Wojtkiewicz

 EDITOR & SOCIAL MEDIA MANAGER - Monique
Mehler

 EDITORS - Brendan Day, Kasper Mussche,
Franziska Beier

 ASSISTANT EDITOR & VIDEO PRODUCER - Luke
Gribble

 COPY EDITORS - Ann-Katrin Paulick; Sabrina
Raaff

 BUSINESS DEVELOPMENT & MARKETING MANAGER -
Alyson Buchenau

 DIGITAL PRODUCTION MANAGER - Tom Carvalho
JUNIOR DIGITAL PRODUCTION MANAGER - Hannes
Kuschick

PROJECT MANAGER ONLINE - Chao Tong

IT & DEVELOPMENT - Serban Veres

GRAPHIC DESIGNER - Maria Macedo

E-LEARNING MANAGER - Lars Hoffmann

 EDUCATION & EVENT MANAGER - Sarah
Schubert

 PRODUCT MANAGER SURGICAL TRIBUNE & DDS.
WORLD - Joachim Tabler

 SALES & PRODUCTION SUPPORT - Puja Daya;
Madleen Zoch

 ACCOUNTING - Karen Hamatschek; Anita
Majteny; Manuela Wachtel

 DATABASE MANAGEMENT & CRM - Annachiara
Sorbo

 MEDIA SALES MANAGERS - Melissa Brown
(International); Hélène Carpentier
(Western Europe); Matthias Diessner (Key
Accounts); Weridiana Mageswki (Latin
America); Barbora Solarova (Eastern
Europe); Peter Witteczek (Asia Pacific)

EXECUTIVE PRODUCER - Gernot Meyer

ADVERTISING DISPOSITION - Marius Mezger

DENTAL TRIBUNE INTERNATIONAL GMBH

Holbeinstr. 29, 04229 Leipzig, Germany

Tel.: +49 341 48 474 302

Fax: +49 341 48 474 173

info@dental-tribune.com

www.dental-tribune.com

©2018, DENTAL TRIBUNE INTERNATIONAL GMBH.

All rights reserved. Dental Tribune International makes every effort to report clinical information and manufacturer's product news accurately, but cannot assume responsibility for the validity of product claims, or for typographical errors. The publishers also do not assume responsibility for product names, claims, or statements made by advertisers. Opinions expressed by authors are their own and may not reflect those of Dental Tribune International.

CROATIAN EDITION

 VLASNIK LICENCE
Dental Media Grupa d.o.o.
Kolodvorska 1A., 10410 Velika Gorica

 IZDAVAČ
Dental Media Grupa d.o.o.

Tel.: +385 (0)1 6251 990,

www.dentalmedia.hr

info@dentalmedia.hr

 DIREKTOR
Sanela Drobnjak, dipl.oec.

 GLAVNI UREDNIK
Doc. dr. sc. Slađana Milardović,
dr. med. dent.

 GRAFIKA
Fil-art d.o.o.

 PRIJEVOD
Dr. sc. Slađana Milardović,
dr. med. dent.

 LEKTOR
Jasmina Škoda, prof. hr. jezika i
književnosti

 MARKETING
Dental Media Grupa d.o.o.

 TISAK
Radin print d.o.o.

 NAKLADA
4000 primjeraka

 Sljedeće izdanje Dental Tribune-a izlazi u
ožujku 2018. godine

DTI - VLASNIČKA STRUKTURA

 TVRTKA, NAKLADNIK
Dental Media Grupa d.o.o.

 MATIČNI BROJ
02293749, OIB: 82547088036

 ODGOVORNA OSOBA NAKLADNIKA
Sanela Drobnjak, dipl.oec.

 SJEDIŠTE NAKLADNIKA
Kolodvorska 1A., 10410 Velika Gorica

 TELEFON I TELEFAX NAKLADNIKA
Tel.: 01/ 6251 990

 E-POŠTA I WEB-STRANICA NAKLADNIKA
info@dentalmedia.hr

www.dentalmedia.hr

 VLASNIK NAKLADNIKA I POSTOTAK
UDJELA U VLASNIŠTVU
Dental Media Grupa d.o.o., 100%

vlasništvo

 NAZIV MEDIJA
Dental Tribune International

 VRSTA MEDIJA
tiskani

APARATI ZA MAGNETSKU REZONANCIJU VELIKE SNAGE mogu dovesti do otpuštanja žive iz amalgamskih ispuna

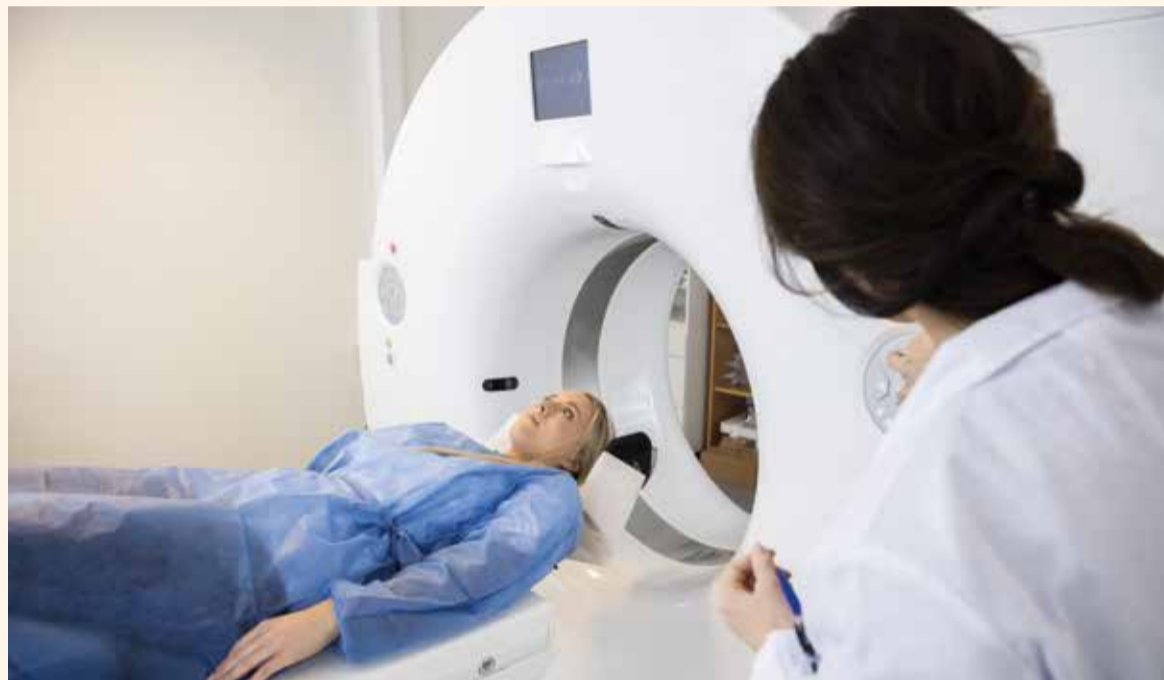DTI

OAK BROOK, USA/ANTALIJA, Turska: Izloženost izrazito snažnim aparatima za magnetsku rezonanciju mogu uzrokovati otpuštanje toksične žive iz amalgamskih ispuna na zubima, upozorava Udruženje radiologa Sjeverne Amerike. Ovo upozorenje poziva se na rezultate novog istraživanja znanstvenika iz Turske.

Amalgamski ispuni tema su oko koje se u dentalnoj medicini dugo godina vode rasprave. I pored toga što amalgam sadrži 50 posto žive, čija toksičnost dovodi do raznih štetnih posljedica kod ljudi, Američka agencija za hranu i lijekove (U.S. Food and Drug Administration) ipak smatra da su amalgamski ispuni siguran materijal za ispune kod odraslih i djece starije od šest godina.

“Amalgam se potpuno stvrdnjava otprilike 48 sati nakon postavljanja u zub i u tom vremenu živa se potpuno vezuje u kemijsku strukturu amalgama, a površinski sloj ispuna prekriva se oksidnim filmom,” izjavio je dr. Selmi Yilmaz sa Sveučilišta Akdeniz u Antaliji, koji je vodio ovo istraživanje. “I zbog svega toga otpuštanje žive iz postavljenih amalgamskih ispuna je minimalno.”

Prethodna istraživanja pokazala



su da izloženost magnetskim poljima iz aparata za magnetsku rezonanciju može uzrokovati otpuštanje žive iz amalgamskih ispuna u zubima. Zabrinutost oko ove činjenice porasla je uslijed šire upotrebe ultra jakih aparata za magnetsku rezonanciju, tzv. 7 T skenera u klinikama. Jače magnetsko polje ovih 7 T MRI aparata omogućuje preciznije prikazivanje anatomske detalja, ali ono što zabrinjava je njihovo djelovanje na amalgamske zubne ispune.

Dr. Yilmaz i njegov kolega dr. Mehmet Zahit Adisen istraživali

su razinu otpuštanja žive iz dentalnog amalgama nakon izlaganja 7 T i 1,5 T aparatima za magnetsku rezonanciju kod zubi bez karijesa koji su izvađeni pacijentima uglavnom iz ortodontskih razloga. Aparate 7 T MRI FDA odobrila je 2017., a njihova prisutnost na klinikama još je dosta rijetka, za razliku od manje jakih 1,5 T MRI aparata koji se najčešće koriste za svakodnevnu dijagnostiku širom svijeta.

Istraživači su tijekom ovog istraživanja izrađivali dvostrane kavitate na svakom zubu u koje su stavljali amalgamske ispune i onda


su nakon devet dana metodom slučajnog odabira podijelili zube u dvije skupine po 20 zubi koje su potapali u umjetnu slinu i odmah nakon toga izlagali 1,5 T ili 7 T MRI aparatu u trajanju 20 minuta. Kontrolna skupina zubi samo je potapana u umjetnu slinu. Nakon analize umjetne sline na prisutnost žive kod sve tri grupe zubi rezultati su bili $0,67 \pm 0,18$, $0,17 \pm 0,06$ i $0,14 \pm 0,15$ ppm. Sadržaj žive u grupi 7 T bio je otprilike četiri puta veći nego u 1,5 T i kontrolnoj skupini.

“U našem istraživanju pronašli smo visoke razine žive kod upotre-

be ultra jakih aparata za magnetsku rezonanciju,” izjavio je dr. Yilmaz. “Moguće je da je ovo uzrokovano promjenama u amalgamu ili uslijed formiranja mikropukotina koje dovode do elektrokemijske korozije zbog djelovanja magnetskog polja.”

Da bi se utvrdila štetnost žive na ljudsko zdravlje, neophodno je prvo utvrditi koja se količina žive apsorbira u tkiva. “Zasad nije potpuno razjašnjeno koliko žive ljudski organizam asorbira,” rekao je Yilmaz. I stoga je neophodno da istraživanja u budućnosti odrede koliko aparati za magnetsku rezonanciju s jakim magnetskim poljem djeluju na otpuštanje žive iz dentalnog amalgama. U tijeku su tri projekta koji su fokusirani na povezanost razlike u temperaturi i strukturi dentalnog amalgama s magnetskim poljima različite jačine.

Budući da nije dokazana štetnost aparata za magnetsku rezonanciju iz 1,5 T skupine, pacijenti s amalgamskim ispunima nisu ugroženi zbog izlaganja pregledu magnetskom rezonancijom.

Istraživanje pod nazivom “Ex vivo mercury release from dental amalgam after 7.0 T i 1,5 T MRI” objavljeno je online u časopisu Radiology, a naknadno će biti objavljeno i u tiskanom izdanju. 

Izvor fotografije: Shutterstock

Politički sustav države ima utjecaj na KEP indeks zubi njezinih stanovnika

DTI

LONDON, Velika Britanija: Na 96. sastanku Međunarodne udruge za istraživanja u dentalnoj medicini (the International Association for Dental Research) u Londonu predstavljeni su rezultati istraživanja čiji je cilj bio utvrditi povezanost življenja u određenom političkom sustavu duži vremenski period s KEP indeksom zubi. U istraživanju su analizirani podaci iz država s različitim političkim uređenjima – socijaldemokrat-

ska, konzervativna, liberalna, kao i država pod diktatorskim režimom.

Analizirajući podatke iz 62 države, znanstvenici su došli do rezultata ovog istraživanja čiji je zaključak bio da su u državama koje su kategorizirane kao socijaldemokratske ili liberalne postizani puno bolji rezultati smanjenja KEP indeksa nego što je to uspjelo konzervativnim i diktatorskim režimima. Smanjenje


KEP indeksa u socijaldemokratskim državama iznosilo je 65,72 posto, u liberalnim 53,97 posto, u konzervativnim 37,62 posto, dok je u državama s diktatorskim režimom utvrđen čak porast KEP indeksa od 14,53 posto.

Ovo epidemiološko istraživanje baziralo se na sekundarnim podacima Svjetske zdravstvene organizacije, Panameričke zdravstvene organizacije, Svjetske banke i drugih insti-

tucija koje su podacima objavljenim na svojim internetskim stranicama zadovoljile kriterije uključivanja u ovo istraživanje. Raspodjela država po političkoj tipologiji određena je prema političkoj orijentaciji političke stranke na vlasti u državi.

Rezultati ovog istraživanja pod nazivom “Does a country’s political regime influence its DMTF index?”, predstavio je na poster sesiji dr. John Estrada Montoya s Kolumbijskog naci-

onalnog Sveučilišta iz Bogote.

Istraživači su napomenuli da tipologija političkog sustava koju su oni koristili nije dovoljno primjenjiva za političke sustave u zemljama u razvoju s nepotpuno definiranom nacionalnom politikom i zato su preporučili da je potrebno kreirati novu interdisciplinarnu tipologiju koja bi bolje odgovarala realnosti i bolje odredila odnos između političkog sustava i indikatora oralnog zdravlja. 

Istraživanje analizira prevalenciju **MB2 KORIJENSKOG KANALA** U SVJETSKOJ POPULACIJI

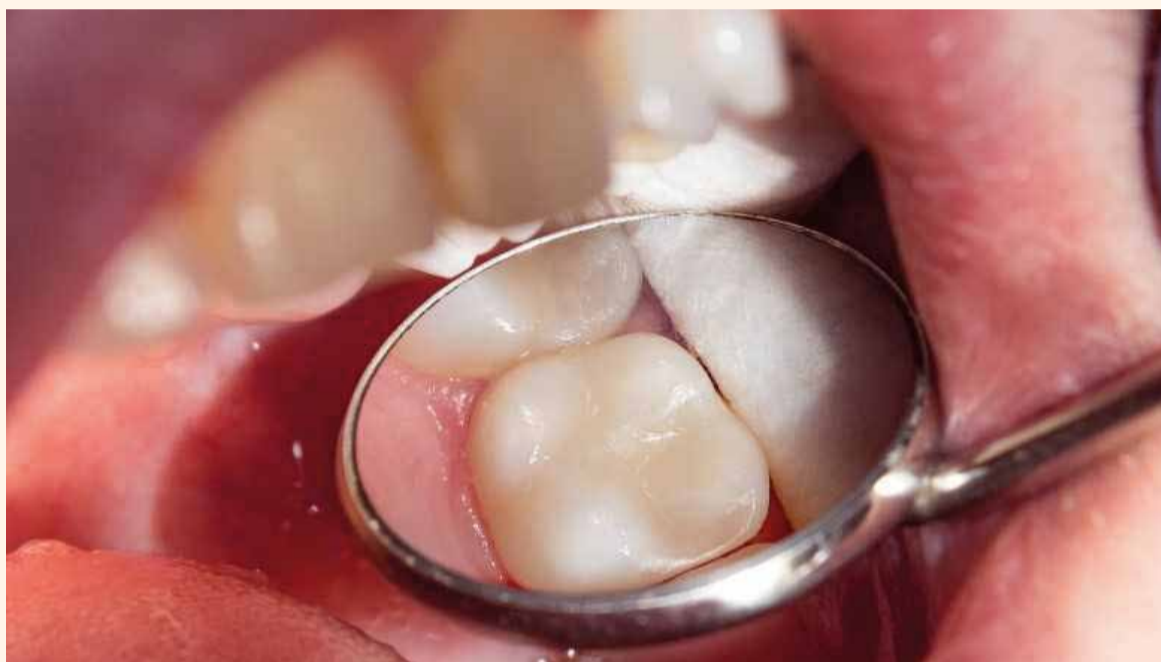DTI

LISABON, Portugal: Prethodna istraživanja pokazala su da neuspjeh endodontskog liječenja kod gornjih kutnjaka može biti posljedica neotkrivenih drugih meziobukalnih (MB2) kanala. Međutim, MB2 kanal prisutan je u čak 95 posto gornjih kutnjaka. U nedavno provedenom istraživanju, skupina istraživača sa Stomatološkog fakulteta Sveučilišta u Lisabonu analizirala je prevalenciju MB2 korijenskog kanala kako bi razumjela moguću povezanost sa spolom, dobi, stranom i konfiguracijom korijena.

U intervjuu za „Dental Tribune International“, glavni autor dr. Jorge Martins objasnio je kako su on i njegova ekipa krenuli u istraživanje. Tijekom deset mjeseci sudjelovao je 21 promatrač iz 21 zemlje i pet kontinenata. Promatrači su kalibrirani radi postizanja slične metodologije procjene CBCT-a te su upućeni na prikupljanje podataka na 250 gornjih prvih kutnjaka iz prethodnih istraživanja. Izvršeni su testovi pouzdanosti unutar i između promatrača. Uzorak je uključivao 5250 kutnjaka, a definiran je preliminarnim pokusom. Prikupljeni podaci obuhvaćali su prisutnost MB2, spol, dob, stranu, broj korijena po zubu i konfiguraciju meziobukalnog korijena.

"Promatrači su kalibrirani dijeljenjem vrlo striktnih pisanih kriterija, slika i videa s opisanom metodologijom procjene koju su trebali obaviti", rekao je Martins. "Naš glavni cilj bio je osigurati da svi morfoloiju procjenjuju na isti način. Na kraju smo svima podijelili deset CBCT-a od 20 gornjih prvih kutnjaka i svi su izvršili analizu kako bismo mogli provesti neke testove pouzdanosti uključene skupine prije odlaska na teren. Sve to zvuči jednostavno, ali je trebalo

Razlike u prevalenciji MB2 kanala mogu biti povezane sa specifičnostima svake regije, kao i demografijom pacijenta.



nekoliko stotina elektroničkih poruka između istraživačkog tima i promatračkog tima kako bi se postigla usklađenost."

Naposljetku, teški rad isplatio se jer su istraživači dobili zanimljive rezultate: širom svijeta prevalencija MB2 procijenjena je na razini od 73,8 posto, u rasponu od 48,0 posto

u Venezueli do 97,6 posto u Belgiji. Prevalencija kod muškaraca i žena iznosila je 76,3 %, odnosno 71,8 %. Značajno veća zastupljenost MB2 pronađena je kod mlađe populacije i trokorijenske konfiguracije kutnjaka. Sveukupno, prevalencija MB2 u analiziranim regijama uvelike je varirala. Prema istraživačima, ra-

zlike mogu biti povezane sa specifičnostima unutar svake regije, ali i demografijom pacijenata. Muškarci, mlađi pacijenti i trokorijenska konfiguracija češće su imali MB2.

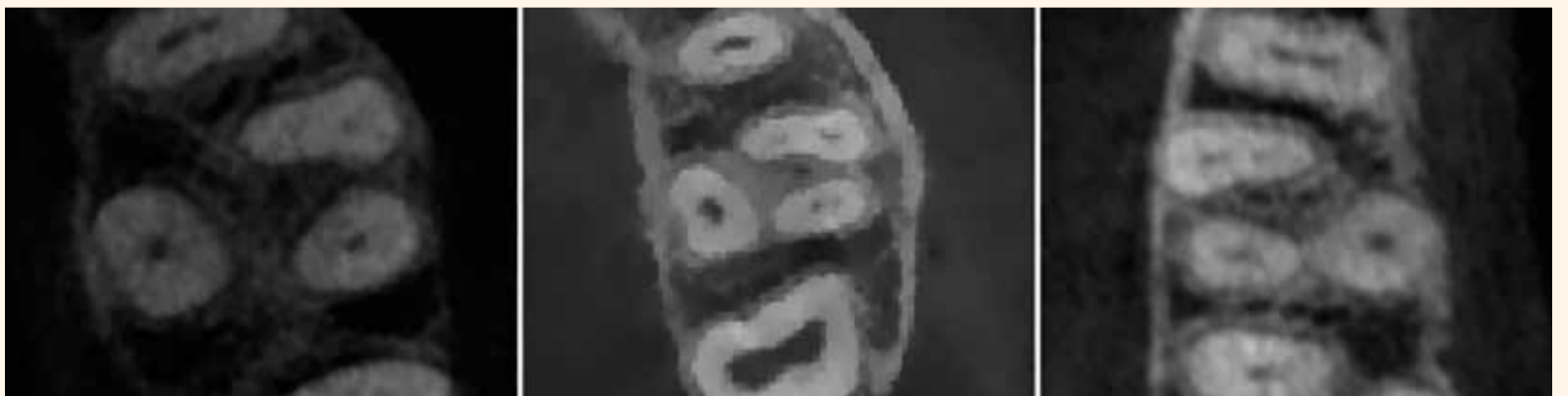Što se tiče značaja ovih otkrića za kliničare i endodontske pacijente, Martins je rekao: "Već je dokazano da se MB2 korijenski kanal na pr-

vim gornjim kutnjacima najčešće zaboravlja ili ne pronalazi u endodontskom liječenju. Ti rezultati pokazuju određeni utjecaj demografskih čimbenika u prevalenciji ove anatomije, a koji se mogu koristiti kao preoperativne informacije koje mogu predvidjeti složeniju morfoloiju gornjih kutnjaka."

Istraživanje pod nazivom "Svjetska analiza prevalencije drugog meziobukalnog kanala na prvom gornjem kutnjaku: multicentrična analiza CBCT-a", objavljena je u časopisu „Journal of Endodontics“.

Izvršeni su testovi pouzdanosti unutar i između promatrača. Uzorak je uključivao 5250 kutnjaka, a definiran je preliminarnim pokusom.

Izvor fotografije: Sergii Kuchugurnyi/Shutterstock



Aksijalni presjeci gornjih prvih kutnjaka s MB2 korijenskim kanalima. Dobiveni iz Venezuele, Kine i Portugala. (Slika: Sveučilište u Lisabonu)

OGLAS

Merry Christmas
and Happy New Year

Svim pretplatnicima časopisa Dental Tribune,
odobravamo **20% popusta** na sve navedene proizvode do 31.01.2019.

Kontakt: info@educadenta.hr; T: +385 98 36 628; info@medline.hr; +385 91 3322 112

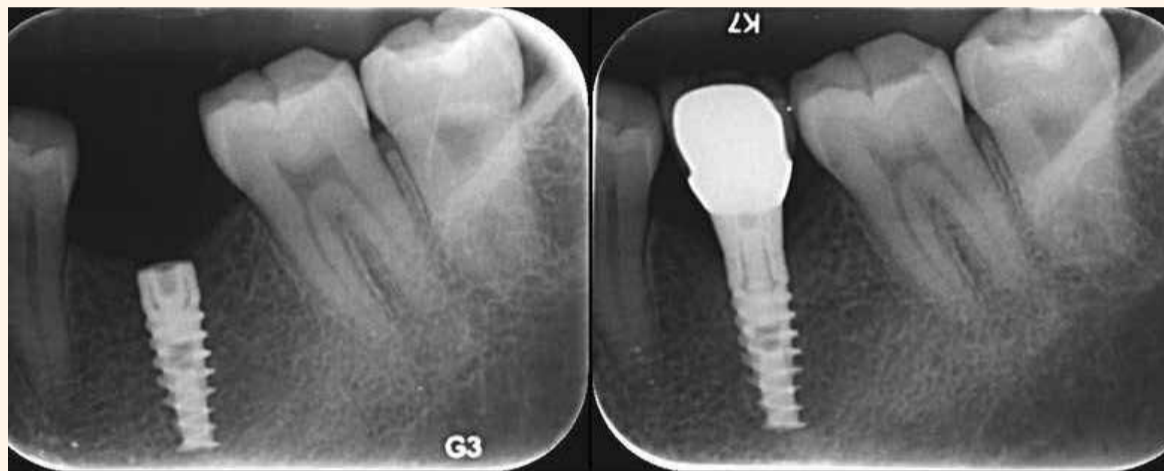LOVE COSMEDICAL
K-surgery
Luminera
Injectable Beauty
MC CM medical cosmetics
ITS group
-20%

Mali okretni moment pri umetanju implantata smanjuje gubitak kosti: DVOGODIŠNJE PROSPEKTIVNO MULTICENTRIČNO ISTRAŽIVANJE

DTI

Cilj ovog multicentričnog prospektivnog istraživanja bio je procijeniti stopu preživljavanja implantata nakon umetanja uz mali okretni moment (<35 N cm) praćenjem mjerenja rezonancijskom frekvencijskom analizom (RFA), dubine džepova i promjene razine interproksimalne krestalne kosti.

Materijali i metode: Ovo multicentrično prospektivno kliničko istraživanje provedeno je na djelomično bezubim ispitanicima. Pacijenti liječeni u okviru istraživanja dobili su 1 – 4 SPI implantata (Alpha-Bio Tec, Petah Tikva, Izrael), koji su opterećeni četiri mjeseca nakon implantacije. Mjerenja okretnog momenta i RFA zabilježena su neposred-



Lijevo: SPI implantat neposredno nakon implantacije. Desno: SPI implantat dvije godine nakon operacije implantacije. (Slika: prof. Ofer Moses)

no nakon umetanja implantata. Nova RFA mjerenja provedena su u trenutku otvaranja implantata, prije postavljanja gingivaformera. Početna razina kosti izmjerena je

izravno i rendgenski neposredno nakon ugradnje i uspoređena s mjerenjima tijekom dvogodišnjeg praćenja.

Rezultati: Od 88 liječenih ispitanika, 83 je završilo dvogodišnje praćenje. Od 137 implantata, pet je izgubljeno. Stopa preživljavanja nakon dvije godine praćenja

bila je 96,5%, a srednji marginalni gubitak kosti iznosio je 0,531 mm. Srednja vrijednost za RFA u trenutku implantacije bila je 74,92 i povećala se na 76,26 prije protetske opskrbe.

Zaključak: Uzimajući u obzir ograničenja ovog istraživanja, implantati umetnuti s malim okretnim momentom (<35 N cm) imali su visoku stopu preživljavanja s visokim RFA rezultatima i minimalnim gubitkom kosti dvije godine nakon implantacije.

Cjelokupni rad objavljen je u časopisu „Journal of Oral Science and Rehabilitation“.

OGLAS

BIOLASE USA
sisma

GLOBALNI PREDVODNIK NA TRŽIŠTU DENTALNIH LASERA

DIODNI LASERI
za meka tkiva

ERBIUM LASERI
za meka i tvrda tkiva

open technologies
Classical 3D Scanner

exocad

LINIZ

MICROLAY
SLA SYSTEMS

CG

epic pro

ilase*

epic X

10 WATA

SLASH

waterlase iPlus

ilase™ dentalni laser za široku upotrebu u procedurama na mekom tkivu i dezinfekciju u usnoj šupljini, a koristi se i za terapiju privremenog smanjenja boli.

Waterlase iPlus jedinstveni je uređaj namijenjen za terapiju na tvrdim i mekim tkivima.

Waterlase express

5 generacija

Waterlase Express nudi prednosti laserske tehnologije za učinkovitu i jednostavnu terapiju za sva tkiva (meko i tvrdi).

epic pro terapijski uređaj najnovije tehnologije, dizajniran za široku uporabu oralne procedure mekog tkiva te izbjeljivanja zuba, a koristi se i u pružanju privremenog smanjenja boli.

epic X diodni laser, dizajniran za široku uporabu oralne procedure mekog tkiva te izbjeljivanja zuba, a koristi se i u pružanju privremenog smanjenja boli.

Slash+ je 3d printer nove generacije, ultravisoke rezolucije, iznimne brzine te dizajniran s ciljem dobivanja visoko kvalitetnih 3d radova.

open technologies
Optical 3D Scanner
Precizno, brzo
- Neway ispod 5 mikrosani

Mysint100 Dual Layer je profesionalni 3D printer za metal poboljšani s dva laserska izvora, posebno je razvijem za dentalnu industriju.

DI E L

laser3dcentar@gmail.com

+038591 22 44 564

HR-51215

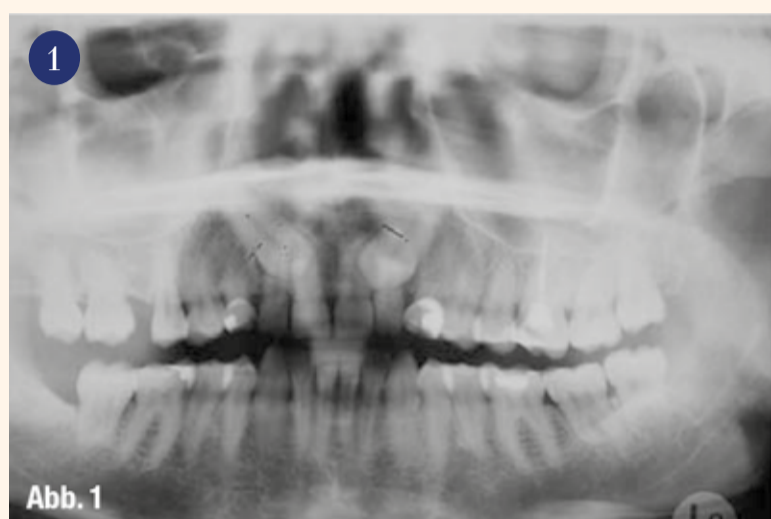PRODAJA
SERVIS I ODRŽAVANJE
KONZULTACIJE TRENING

Žegoti 30A, Kastav,

HR-51215E: laser3dcentar@gmail.com, M: +0385 91 22 44 564

Granični slučajevi za imedijatnu ugradnju implantata

Autori: prof. dr. sc. Andreas H. Valentin, Elsbeth Werchau, dr. med. dent.



Slika 1. Početni ortopantomogram s retiniranim zubima 13 i 23 i perzistentnim mliječnim očnjacima koji su nadograđeni kompozitom.

Uvod

Pitanje najpovoljnijeg trenutka za ugradnju implantata ključni je čimbenik za estetski i funkcijski dugoročni uspjeh. Zahvaljujući boljim anatomskim implantatima i većoj primarnoj stabilnosti, kao i novim konceptima očuvanja i optimizacije tkiva, imedijatna implantacija ponovno je postala moguća opcija za bržu opskrbu. Dok rana implantacija otprilike šest tjedana nakon vađenja zuba terapeutu daje prednost izliječenih patologija i boljeg stanja gingive, kasna implantacija s velikim gubitkom tvrdog i mekog tkiva često zahtijeva složenu, skupu i teško predvidljivu estetsku rekonstrukciju.

Osim toga, pacijent se kod odgođene implantacije mora podvrgnuti barem još jednom kirurškom zahvatu. Nedostaci imedijatne implantacije općenito su složeniji kirurški postupak koji ovisi o morfologiji defekta, manja primarna stabilnost implantata i potrebne tehnika zaštite krestalne kosti od resorpcije.

Pravo vrijeme ugradnje među ostalim ovisi o morfologiji defekta, prisutnosti upale periimplantatnog tkiva i osobnom iskustvu terapeuta jer nema jasnih smjernica.

Na temelju kliničkog primjera pacijentice s neuobičajenom morfologijom defekata prikazat će se proces donošenja odluke o imedijatnoj implantaciji.

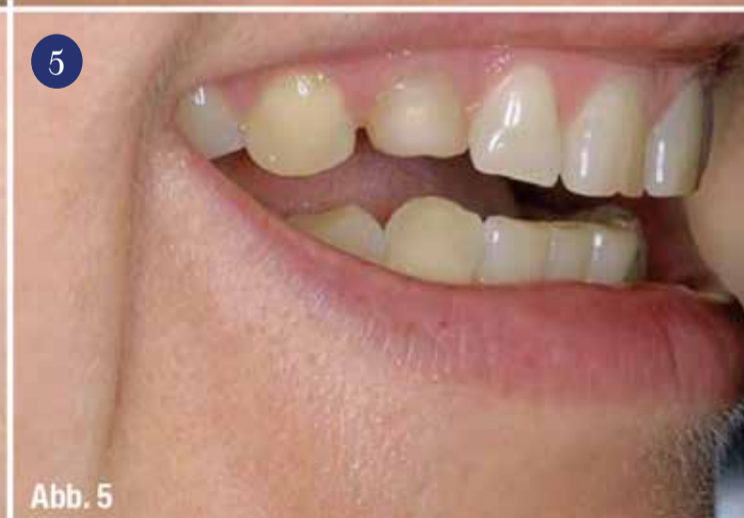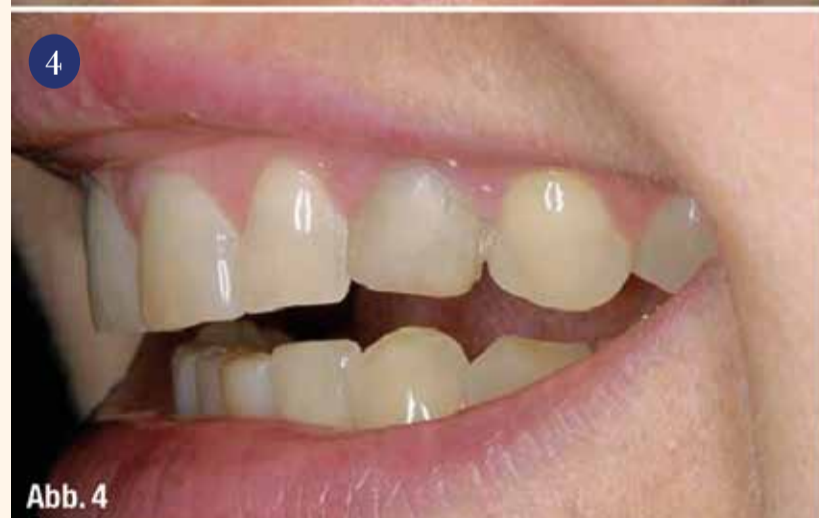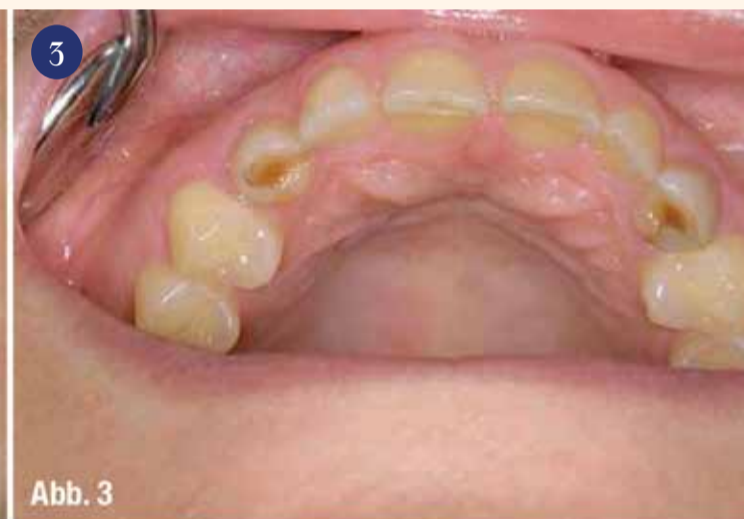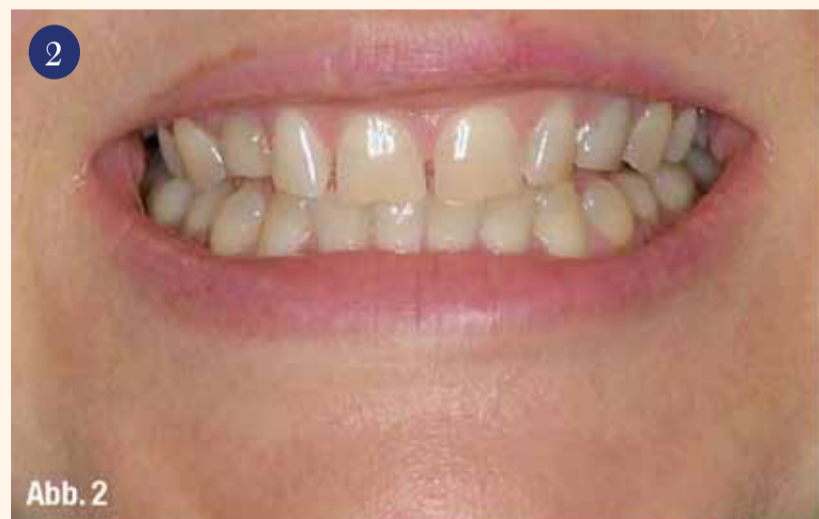Prikaz slučaja

Pacijentica u dobi 45 godina s perzistentnim mliječnim sjekutićima koji su u međuvremenu postali estetski neprihvatljivi i pomični, kao i retiniranim trajnim očnjacima izrazila je želju za poboljšanjem estetske i funkcijske situacije. Predloženo je implantoprotetsko rješenje. Pacijentica je htjela da joj se u istom zahvatu izvade mliječni zubi, osteotomiraju retinirani trajni očnjaci iz tvrdog nepca i nakon toga odmah ugrade implantati. Pacijentici je preoperativno objašnjeno da je mogućnost imedijatne implantacije zbog traumatskog pratećeg kirurškog zahvata vrlo mala jer se vjerojatno ne bi mogla postići dovoljna primarna stabilnost.

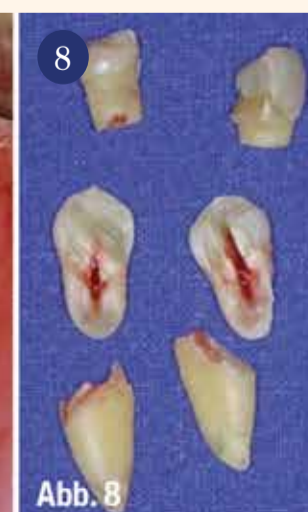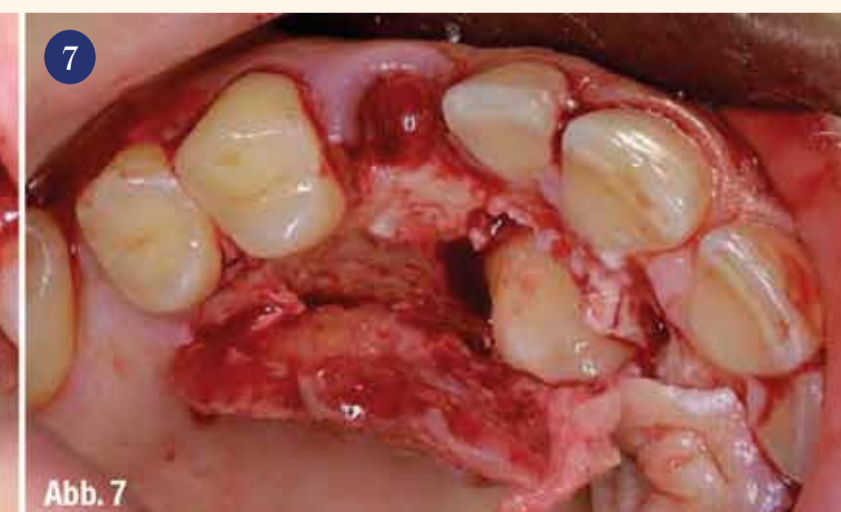
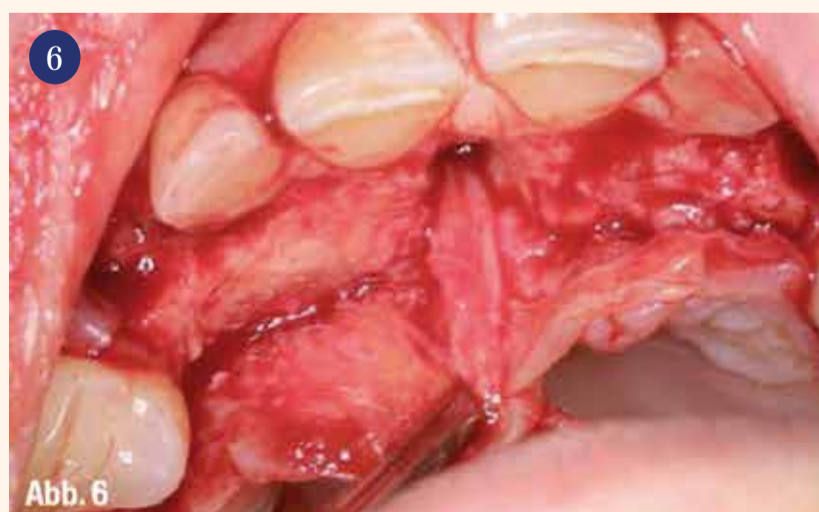Kliničke preoperativne slike pokazuju estetski nezadovoljavajuću situaciju. Laterotruzija se odvija preko zubi 14 i 24.

Cijela operacija provedena je u lokalnoj anesteziji. Nakon pažljivog vađenja dvaju mliječnih sjekutića, tvrdo nepce je široko prikazano. U tu svrhu bilo je potrebno provesti neulizaciju i transportaciju n. incisivusa kako bi se spriječilo kidanje živaca prilikom mobilizacije. Ležište očnjaka preparirano je kako bi se oslobodili i u dijelovima osteotomirali radi poštode kosti. Slika 8. prikazuje komade izvadenih zubi. Zbog posebne anatomske situacije položaja očnjaka u nepcu i poštedne osteotomije, očuvani su veliki dijelovi alveolarnog nastavka, osobito palatalno od izvadenih mliječnih očnjaka. U apikalnom području bazalne kosti zbog bilateralne osteotomije nastali su opsežni defekti.

Odluka o mogućnosti, ali i smislu imedijatne implantacije između ostalog ovisi ostvarivoj primarnoj stabilnosti implantata, koji s druge strane ovisi o morfologiji defekta nakon vađenja. U većini slučajeva defekt (koji se augmentira) nalazi se u krestalnom području alveolarnog nastavka. U ovom



Slika 2 - 5. Početna klinička situacija s perzistentnim zubima 53 i 63.



Slika 6. Neulizacija n. incisivusa radi prikaza situacije • Slika 7. Djelomično osteotomirani zub 13 u blizini budućeg ležišta implantata • Slika 8. Osteotomirani ostaci očnjaka iz prvog i drugog kvadranta

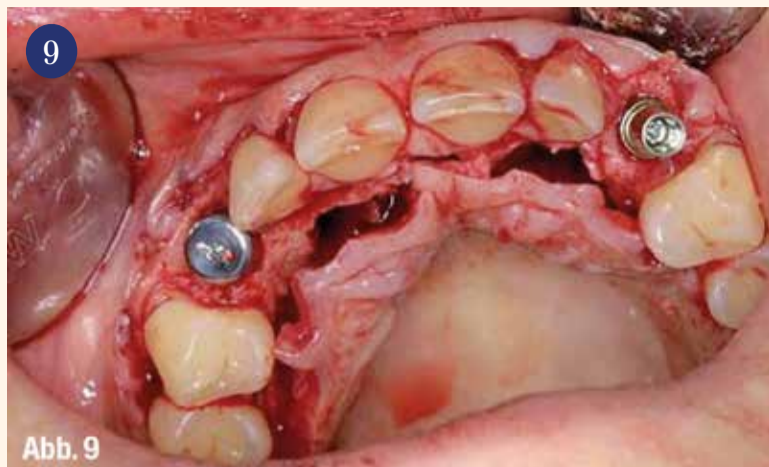


Abb. 9

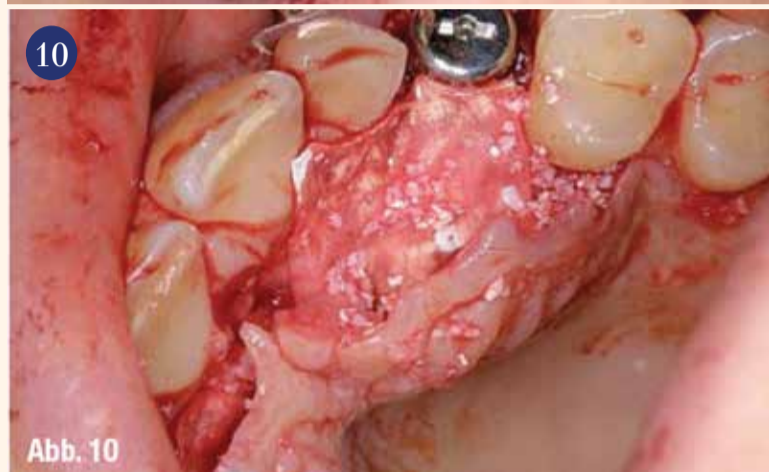

Abb. 10

Slika 9. i 10. Stanje nakon implantacije i palatinalne augmentacije resorptivnom membranom

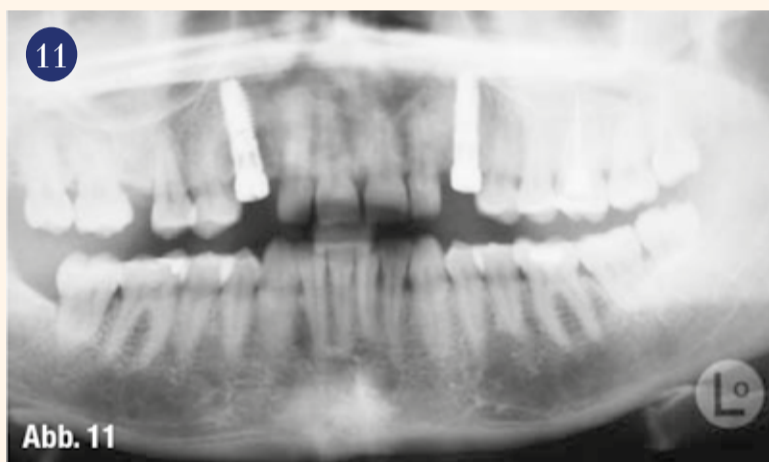

Abb. 11

Slika 11. Ortopantomogram nakon vađenja, osteotomije i transgingivno opskrbljenih implantata

konkretnom slučaju, Crista alveolaris bila je gotovo potpuno intaktna, osim vrlo male ekstrakcijske alveole mliječnog očnjaka, ali se veliki defekt atipično nalazio na apikalnom vrhu implantata. Da bi se postigla sigurna oseointegracija s imedijatnom implantacijom (ne imedijatnim opterećenjem), načelno nije važno od kojeg vertikalnog odjeljka čeljusti potječe primarna stabilnost. Utoliko je u ovom konkretnom slučaju bilo moguće istodobno s osteotomijom provesti trodimenzionalno pravilnu implantaciju i palatinalnu augmentaciju, iako pritom donja polovica implantata potpuno prodire u augmentacijsko područje.

Implantati su unatoč opsežnoj apikalnoj augmentaciji transgingivno opskrbljeni konvencionalnim gingivafor-

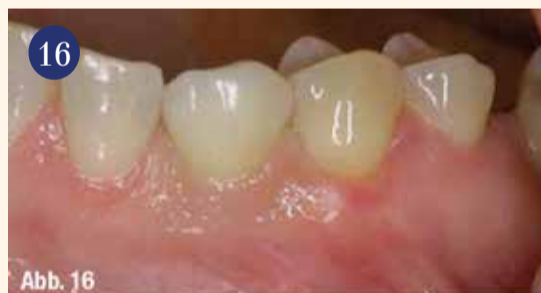

Abb. 16

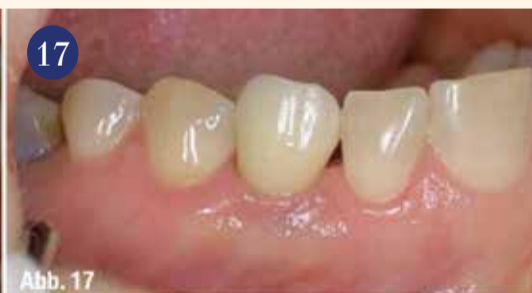

Abb. 17

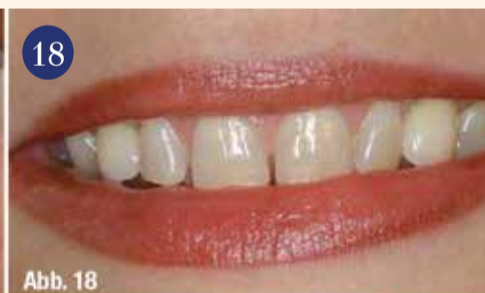

Abb. 18

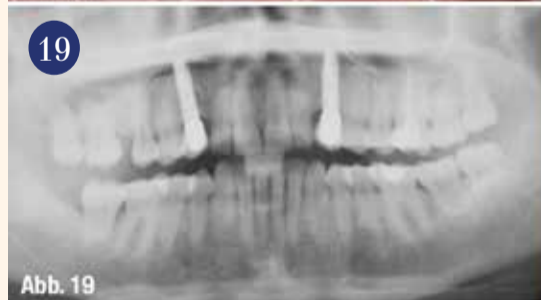


Abb. 19

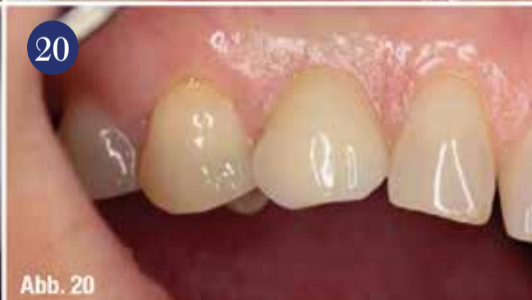

Abb. 20

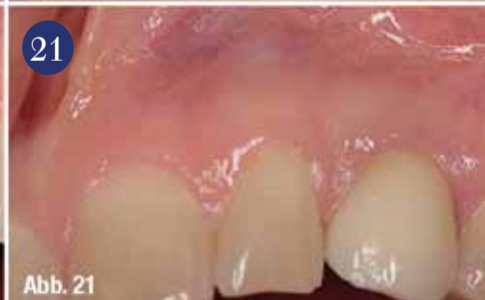

Abb. 21

Slika 16. - 17. Krunice na implantatima 13 i 23 odmah nakon umetanja • Slika 18. Estetski završni rezultat nakon simultanog vađenja, osteotomije i imedijatne implantacije s transgingivnim cijeljenjem • Slika 19. Ortopantomogram nakon sedam godina • Slika 20. i 21. Zdrava periimplantatna tkiva u područjima 13 i 23 nakon sedam godina

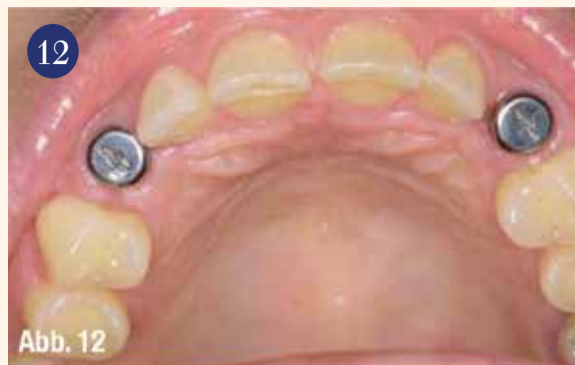

Abb. 12

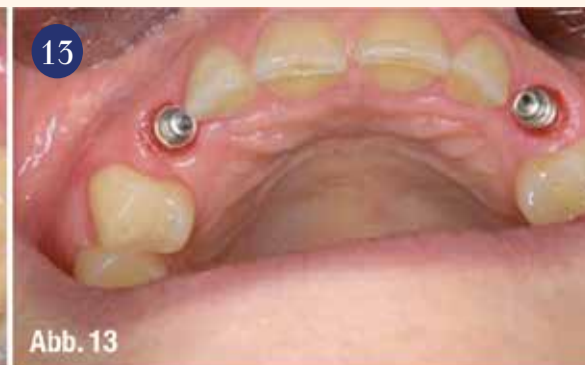

Abb. 13

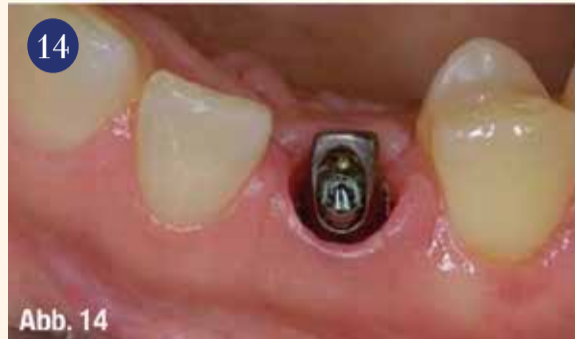

Abb. 14

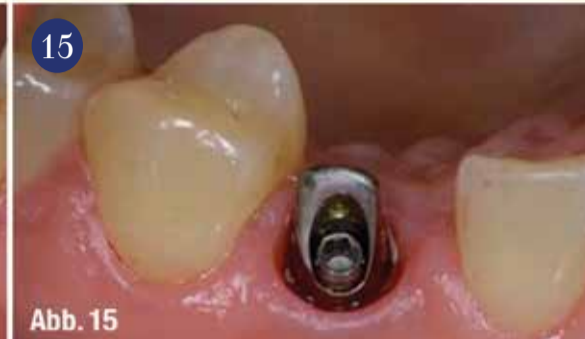

Abb. 15

Slika 12. - 17. Tipični protetski tijek terapije i iscijeljena gingiva • Slika 12. Stanje nakon tromjesečne oseointegracije • Slika 13. Zdrava meka tkiva nakon transgingivnog cijeljenja • Slika 14. i 15. Postavljene nadogradnje na implantate 13 i 23 sa zrelom morfologijom papila

merima u smislu otvorenog cijeljenja pri čemu ih je okruživala resorptivna membrana (slika 10).

Nakon oseointegracije bez komplikacija nakon tri mjeseca uzet je otisak za izradu krunica.

Čak i s neindividualiziranim gingivaformerima može se postići zadovoljavajuća crvena estetika s povoljnim oblikom mekog tkiva (slike 14. i 17.). Imedijatnoj implantaciji često se pripisuje da su estetski rezultati zbog dehisijencija uzrokovanih opterećenjem i/ili resorpcijom s vremenom znatno lošiji. To se događa osobito kada se imedijatna implantacija provodi kod biotipa II i kada nema intraoperativne promjene platforme. U ovom slučaju biotip je bio povoljan s neoštećenom krestalnom kosti, tako da je bila mo-

guća imedijatna implantacija s dobrom primarnom stabilnošću.

I nakon sedam godina rezultat je funkcijski i estetski nepromijenjen. Ortopantomogram prikazuje stanje s intaktnom i krestalnom kosti.

Klinički je periimplantatno stanje također zadovoljavajuće.

Zaključak

Dijagnostika i terapijska odluka u konačnici su na terapeuta, dok uspjeh uglavnom ovisi o pacijentu. Preoperativna komunikacija jednako je bitna za rezultat terapije kao i točna dijagnoza i procjena biotipa.

Terapija mora osigurati razuman omjer uloženog i dobivenog. Prednost treba dati terapijskim pristupima koji minimaliziraju broj kirurških inter-

vencija i istodobno povećavaju učinkovitost, smanjuju vrijeme i troškove. Osobito ne treba precijeniti osobnu kiruršku i protetsku kompetenciju. Terapeut prije svega treba biti u stanju procijeniti potencijal početne situacije, tj. koju reakciju tkiva može očekivati kod koje tehnike. ^[1]

Napomena: Članak objavljen u časopisu Cosmetic Dentistry 2/2012, str. 16 pod originalnim naslovom "Jetzt oder später? – Grenzfälle der ästhetischen Sofortimplantation".

Zahnmedizinische Klinik Am Wasserturm ZKW
Prof. dr. sc. Andreas H. Valentin
Elsbeth Werchau, dr. med. dent.
07, 13 Planken
68161 Mannheim

Puno lijepih trenutaka vama i vašim obiteljima
za Božić i novu 2019-tu godinu

želi

DM
DENTALNI MEGASTORE



POTRAGA ZA UZROCIMA: komplikacije i neuspjesi u implantologiji

S obzirom na rastući broj implantata koji se ugrađuju, unatoč 95-postotnoj stopi preživljavanja, neizbježne su i komplikacije i neuspjesi

Intervju s prof. dr. sc. Danielom Buserom sa Sveučilišta u Bernu

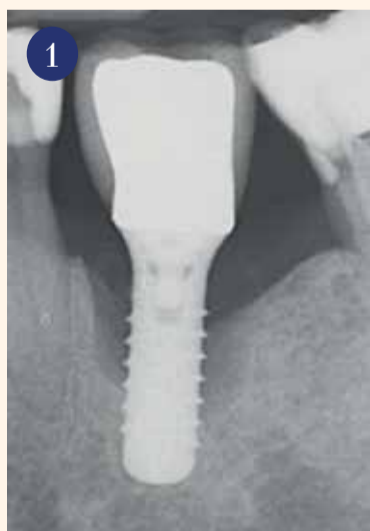

Prof. dr. sc. Daniel Buser

Suvremena dentalna medicina nezamisliva je bez liječenja pacijenata s djelomičnom ili potpunom bezubošću protezama nošenim implantatima. Implantologija se odavno etablirala kao terapija za nadomještanje izgubljenih zubi, čiji uspjeh ima dobru znanstvenu osnovu. Prije svega važno je iskustvo implantologa i stoga se logično mora govoriti o neuspjesima.

Dental Tribune: Koji su najčešći uzroci neuspjeha u implantologiji?

Prof. dr. sc. Daniel Buser: U svakodnevnoj praksi susrećem se s tri vrste neuspjeha. S jedne strane već godinama viđam sve veći broj estetskih neuspjeha s krunicama i mostovima na implantatima. Oni se često pojavljuju tijekom ili rano nakon završetka terapije, uglavnom u obliku mukozne recesije s vidljivim implantatima. Osim toga, vidimo implantate s periimplantatnim infekcijama koje s vremenom dovode do progresivnog gubitka kosti alveolarnog nastavka, a potom srednjoročno i dugoročno do gubitka implan-



Slika 1. Estetski neuspjesi kao posljedica previše bukalno smještenog implantata. Lijevo titanijski implantat, desno cirkonij-oksidni implantat. Nepovoljan položaj obaju implantata doveo je do tipične recesije sluznice koja pacijenta izrazito smeta. U oba slučaja implantat se mora ukloniti kako bi se riješio problem.

tata, premda implantat još dugo ostaje stabilan. Treće, iako mnogo rjeđe od prve dvije komplikacije, susrećemo dezintegrirane implantate. To su implantati koji bez znakova periimplantatne infekcije iznenada postanu pomični i mogu se rukom odvititi. Ovi implantati na rendgenskoj snimci duž svoje površine imaju tanko prosvjetljenje, tj. osteolizu na sučelju kosti i implantata. Ovi neuspjesi često se pojavljuju tek nakon dugogodišnje funkcije implantata.

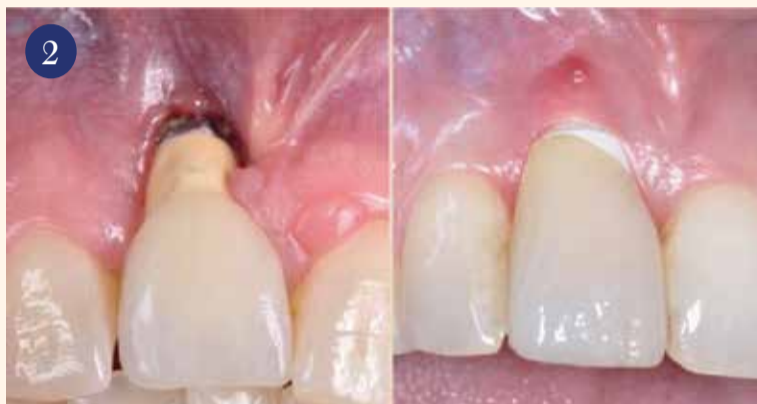Što mislite o tome koji su uzroci estetskih neuspjeha?

Estetski neuspjesi obično su uzrokovani pogrešno pozicioniranim implantatima u sva tri smjera, orofacijalnom, meziodistalnom ili koronarnom. Najčešće vidimo previše bukalno ugrađene implantate koji uzrokuju recesiju mekog tkiva jer implantat tada obično nema bukalni koštani zid. Ovaj nepovoljan položaj u krestalnom području također može biti uzrokovan neispravnom osi. Rjeđi je pogrešan položaj u meziodistalnom smjeru, naročito kod više uzastopnih implantata u većim bezubim prostorima. Također, previše koronarno smješteni implantati mogu dovesti do vrlo neugodnih komplikacija jer tako rame implantata postaje vidljivo.

Što je s periimplantitisom?

Uzroci periimplantitisa su mnogobrojni. S jedne strane, može mu se pogodovati pogrešnom selekcijom pacijenata kada se implantati koriste kod rizičnih pacijenata bez poduzimanja odgovarajućih mjera. Mnoga dugoročna istraživanja pokazala su da pacijenti s neliječenim parodontitisom ili pušači imaju znatno povećan rizik od razvoja periimplantitisa. No, tu su i kirurške pogreške tijekom ugradnje implantata koje pogoduju periimplantitisu, primjerice ako se titanijski implantati s danas uobičajenom mikrohrapavom površine koriste tako da nedostaje neophodna cirkularna integracija u kosti. Nedostatak bukalne kosti nakon faze cijeljenja dovodi do izložene površine implantata u suprakrestalnom području, što je očito locus minoris resistentiae za razvoj periimplantatne infekcije jer se takve površine vrlo brzo nastane bakterijama.

Treći uzrok može biti protetika, posebno kod cementiranih krunica i mostova. Ostaci cementa mogu uzrokovati prilično neugodne infekcije. Iz tog



Slika 2. Periimplantatni koštani defekt zbog periimplantitisa kod teškoga pušača (> 20 cigareta/dan), osam godina nakon implantacije. Tipični koštani defekt je u obliku ključa, klinički je prisutna supuracija uz povećanu dubinu sondiranja.

razloga već godinama koristimo samo vijčane konstrukcije na implantatima.

Kako dolazi do dezintegracije implantata?

Ti su neuspjesi mnogo rjeđi i, po mom mišljenju, uzrokovani su dugotrajnim okluzijskim preopterećenjem. Posebno su ugroženi pacijenti s bruksizmom. Obično dolazi do labavljenja implantata tek nakon mnogo godina okluzijskog preopterećenja, obično više od deset. No, ugroženi su i kratki (6 mm) implantati koji nisu povezani u blok s drugim implantatima. To je jasno dokazano posljednjim petogodišnjim istraživanjima. Kritični su također implantati koji u suprotnoj čeljusti okludiraju s implantoprotetskim nadomjeskom. Svi ti implantati dugoročno su ugroženi. Stoga mislim da trebamo više pozornosti posvetiti okluziji.

Ugrađuju li se implantati prečesto?

To ne možemo reći. U određenoj mjeri postoji nedostatak potrebne kvalitete liječenja. Kao što je gore navedeno, često su uzroci povezani s terapeutom ako se pogreške dogode u planiranju terapije, kirurškom postupku ili u protetskoj fazi kako je gore navedeno.

Što bi kliničar trebao učiniti ako se nazire neuspjeh i kako spriječiti da se ponovi?

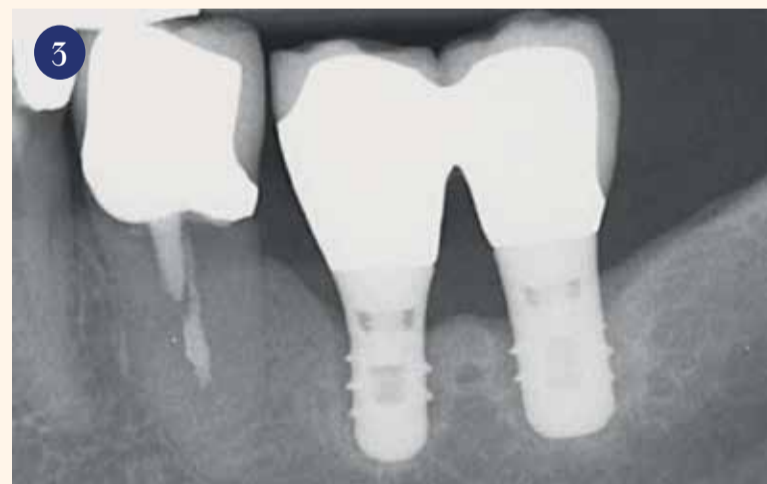Estetski neuspjesi obično se javljaju u ranoj fazi. U većini slučajeva zahtijevaju uklanjanje nepravilno postavljenih implantata.

Kako bi se smanjila učestalost infekcija oko implantata, važna je redovita higijena i profesionalno čišćenje u preporučenim intervalima. Intervali se prilagođavaju profilu rizika pacijenta. Ako dođe do infekcije, u ranoj fazi

mukozitisa, a poslije periimplantitisa, potrebno je liječenje. U takvim slučajevima preporučuje se skratiti intervale praćenja i optimizirati svakodnevnu higijenu.

Postoje li pogreške koje su češće od drugih?

Ne postoji jedna pogreška koja je najčešća. Međutim, većina pogrešaka događa se u implantokirurgiji. Te pogreške najčešće su uzrok estetskih neuspjeha, a često i spomenutih in-



Slika 3. Dva dezintegrirana titanijska implantata 20 godina nakon ugradnje. Kratki 6-milimetarski implantati tada su povezani u blok. Oko oba implantata postoji tanko prosvjetljenje duž sučelja implantata i kosti. Nijedan implantat tijekom dvadesetogodišnje funkcije nije pokazao znakove periimplantatne upale.

fekcija oko implantata. Sve veći broj takvih komplikacija posljedica su činjenice da implantacije provode nekvalificirani stomatolozi bez kirurške edukacije i/ili potrebnog kirurškog iskustva u implantologiji. Loše je ako se obje komponente spoje.

Kojim se mjerama može smanjiti učestalost ovih komplikacija?

Treba započeti s kirurškim područjem. Kirurško usavršavanje terapeuta danas je stvar svakog pojedinca cjeloživotnim obrazovanjem jer se u

okviru dodiplomskog studija ne stječe adekvatna kompetencija u disciplinama kao što su oralnokirurški, parodontokirurški ili implantokirurški zahvati. Ono što nedostaje u srednjoj Europi je strategija orijentirana cilju kako buduće generacije doktora dentalne medicine kirurški educirati na način da se poveća kvaliteta liječenja. Središnja točka je pitanje koliki postotak doktora dentalne medicine treba provoditi kirurške zahvate da bi se za stanovništvo diljem zemlje osigurala kvalitetna skrb.

Titanij ili cirkonijev oksid – ima li kakvih istraživanja o tome koji implantati uzrokuju manje komplikacija?

Prema mojim saznanjima, nema istraživanja koja bi to dokazala. Titanijski implantati dobro su dokumentirani dugoročnim istraživanjima, dok trenutačno ne postoje desetogodišnja istraživanja za cirkonij-oksidne implantate. Mnogi od argumenata su marketing koji pokreću proizvođači cirkonij-oksidnih implantata ili referenata koji se žele profilirati na temu. Cirkonij-oksidni implantati također

zahtijevaju vrhunsku kvalitetu terapije. Potrebna su dugoročna istraživanja koja će dokumentirati stabilnost takvih implantata. U našoj poliklinici cirkonij-oksidni implantati koriste se osam godina na pacijentov zahtjev ako anatomski situacija to dopušta. Dosadašnja iskustva su obećavajuća, što je razlog zašto se njihov udio polako povećava. Međutim, i dalje govorimo o niskom jednoznačnom postotku.

Hvala na razgovoru!

· Čestit Božić ·
i sretna Nova godina

*Neka Vam nova godina donese
nove odgovornosti, nove uspjehe
i svježi početak. Hvala Vam na
ukazanom povjerenju i veselimo se
nastavku suradnje sa Vama.*

· Sretna 2019! ·



IDS
2019

LEADING DENTAL BUSINESS SUMMIT

38. Internationale Dental-Schau · 38th International Dental Show

Köln · Cologne, 12-16 March 2019

Besuchen Sie uns!

Visit us!



Hall 10.2 · Stand P060

5-OSOVIJSKA JEDINICA ZA FREZANJE - ZA SVE!

CC Power, CC Cosmo+, CC Cosmo, CC Cosmo Star, CC Trendy

Kompaktna i precizna

Mala ili velika

Jaka ili malo manje jaka

Suho i/ili mokro freziranje

Otvoreni sistem

