

IMPLANT TRIBUNE

The World's Newspaper of Implantology · Italian Edition

Marzo 2023 - anno XII n. 1 - Supplemento n. 1 di Dental Tribune Italian Edition - Marzo 2023 - anno XIX n. 3

www.dental-tribune.com

AD

T3[®] PRO

L'impianto conico UNIVERSALE

Inserimento preciso e affidabile

DESIGN ERGONOMICO DEL COLLETTO

AMPIEZZA DELLE SPIRE PROGRESSIVAMENTE CRESCENTE

CORPO IMPLANTARE TOTALMENTE CONICO

SCANALATURE AFFILATE

BIOMAX
avere cura
www.biomax.it

ZimVie

L'EDITORIALE	
L'effetto Silos	2
NEWS INTERNAZIONALI	
Disponibile una nuova sintesi delle linee guida per la prescrizione degli antimicrobici	3
MEDICINA LEGALE	
Mediazione vs ATP 696 Bis C.C.: il punto di vista del medico legale	4
RICERCA	
Biostampa in 3D: la ricerca del Cnr-Isasi	5
CASE REPORT	
Approccio piezoelettrico all'estrazione di premolari sovranumerari mandibolari	6
NOTIZIE DALLE AZIENDE	
Tecnica KiSS: la Bi-Conometria nelle riabilitazioni implantari	10
Amann Girschbach collega il flusso di lavoro dei laboratori odontotecnici e degli studi odontoiatrici per la realizzazione di restauri	10

bti.
Biotechnology Institute

Un approccio biologico all'implantologia

22 - 23 MAGGIO 2023 📍 Istituto Eduardo Anitua (Spagna)

Il corso comprende: pianificazione di casi clinici, tecniche per il trattamento di riabilitazioni complesse, chirurgia in diretta TV, Workshop pratici, relazioni del Dr. E. Anitua e del suo Staff di esperti e molto altro.

REGISTRAZIONE E MAGGIORI INFORMAZIONI QUI

BTI ITALIA Tel: (39) 02 7060 5067 | bti.italia@bti-implant.it | bti-biotechnologyinstitute.com

AD

Impianti Cone-Morse con connessione protesica conometrica (biconometria)

Comuzzi L., Tumedei M., Di Pietro N., Romasco T., Montesani L., Piattelli A.

Introduzione

Le 2 tecniche più usate per protesizzare gli impianti sono quelle avvitate e cementate. L'avvitamento delle protesi sugli impianti ha il vantaggio di rendere semplice l'applicazione delle protesi e altrettanto semplice la rimozione, ma presenta il principale problema legato ai buchi di accesso per il cacciavite che deve sempre essere chiuso per

motivi estetici. Questo passaggio genera spesso spessori sottili di porcellana con rischio di chipping e necessariamente funge da passaggio di batteri che possono contaminare l'interno dell'impianto. La vite inoltre assume importanza perché mantiene accoppiate le componenti.

> pagina 12

Riabilitazione su 6 impianti protesicamente guidata: approccio flapless full-digital. Realtà o finzione?

Vittorio Magnano

Introduzione

Con i primi follow-up a medio-lungo termine possiamo dire che la chirurgia computer-guidata sta sostituendo sempre più la mano del chirurgo. Non solo, mentre fino a 10 anni fa questo approccio era destinato a

un gruppo elitario di chirurghi con esperienza, adesso la precisione dopo una giusta progettazione è tale da minimizzare o annullare gli errori.

> pagina 8

btk (3) Implanting Trust, Smile Again!

UNA VASTA GAMMA DI SOLUZIONI PER GRANDI ATROFIE

IUXTA 3D
DISPOSITIVI IMPLANTARI 3D PRINTED

3D MESH
IDEALE PER LA RIGENERAZIONE OSSEA GUIDATA

RIGENERA
RIGENERA^{BCP} E RIGENERA 3D

LINEA PLUS
ECCELLENTE STABILITÀ PRIMARIA

LINEA MAXIT
IMPIANTI ZIGOMATICI, NASALI E PTERIGOIDEI

visit btk.dental

AD

L'effetto Silos

Sempre più spesso mi capita di ricevere informazioni relative a corsi o anche semplici giornate di formazione o webinar con temi di carattere extraclinico. Dopo le prime reticenze ho iniziato a porre attenzione ad alcuni di questi programmi e mi sono immediatamente trovato disorientato vista l'enorme gamma di tematiche proposte, non immaginavo ci fossero tutte queste cose da sapere per svolgere la nostra professione.

Io arrivo da una generazione di medici che ha avuto la possibilità di curare la propria formazione clinica e di applicarla direttamente sui pazienti dei propri studi, del resto non abbiamo mai percepito di averne bisogno, ricordo però come anche la formazione clinica, negli ultimi anni, abbia visto un moltiplicarsi di tecniche, di tecniche modificate di modifiche delle tecniche modificate dove era allo stesso modo difficile orientarsi.

Personalmente mi sono dato da tempo un metodo per orientarmi

tra i temi clinici e ho deciso di adottarlo anche per i temi di carattere extraclinico: l'evidenza scientifica degli argomenti e la reputazione di chi li comunica. Il mondo sta rapidamente evolvendo e la nostra professione non ne è scevra, il rischio del famigerato "effetto silos" in cui si è concentrati su un singolo focus e impermeabili a tutto il resto, non ce lo possiamo più permettere, la nostra formazione deve aprirsi anche "fuori dai denti".

Continuando nella riflessione di quali potessero essere le aree formative alla quali dedicare attenzione ho fatto una considerazione: siamo Medici, ma quanto ne sappiamo "fuori dai denti"? Conserviamo sufficienti ricordi degli studi di Anatomia, di Patologia Generale, di Fisiologia, di Farmacologia oppure rinchiusi nei nostri silos quotidiani abbiamo lasciato spazio solo a conoscenze odontoiatriche?

I pazienti non ci consegnano i loro denti da riparare come si farebbe con



uno smartphone o un elettrodomestico, ma custodiscono sistemi biologicamente e fisiologicamente complessi fortemente correlati tra loro, la loro salute è una continua sequenza di cause ed effetti da indagare anche al di fuori dei silos delle loro bocche.

Penso che sia giunto il momento di abbattere i muri dei nostri silos e di costruire un unico sistema di sapere che veda come obiettivo il paziente nella sua totalità, dovremmo proporre un'alleanza terapeutica che va oltre il problema odontoiatrico per cui veniamo interpellati, dobbiamo anticipare quel momento comunicando con i nostri pazienti e fornendo tutti gli strumenti necessari per la loro consapevolezza, dovremmo

instaurare dialoghi e relazioni con gli altri specialisti Medici delle patologie correlate alle malattie odontoiatriche, dovremmo avere cura dell'esperienza del paziente prima, durante e dopo il transito per i nostri Studi.

Tutto questo oggi è possibile, l'importante, secondo me, è orientarsi correttamente senza abbandonare mai il metodo di valutazione che, personalmente, mi accompagna da sempre: l'evidenza scientifica degli argomenti e la reputazione di chi li comunica.

Tiziano Testori

Innovazione e rigenerazione: il Congresso internazionale della BBB Academy

Nello spettacolare Hilton Molino Stucky sull'isola della Giudecca di Venezia, il 3-4 marzo scorso si è svolto il 3° Simposio dell'Accademia internazionale Bone Biomaterials & Beyond sui temi della Rigenerazione dell'osso e dei tessuti molli.

Obiettivo dell'Accademia è quello di promuovere le conoscenze scientifiche, i vantaggi clinici e biologici degli xenografts collagenati.

Come hanno dichiarato l'attuale Presidente Prof. Adriano Piattelli e il Presidente Eletto Prof. Fernando Guerra, l'edizione 2023 di Venezia aveva l'obiettivo di andare "oltre" le questioni specifiche legate alla rigenerazione ossea e ai biomateriali: il focus formativo dell'evento era di fornire una prospettiva completa per la riabilitazione orale, derivante dalla ricerca e dall'evidenza clinica a lungo termine, supportato dalla passione per la professione dei soci dell'Accademia e dei relatori invitati.

Sabato 4 marzo il Prof. Piattelli, sul grande palco del centro congressi, ha dato il benvenuto a una platea internazionale di più di 250 partecipanti provenienti da oltre trenta Paesi del mondo. Dopo il saluto iniziale, per l'intera giornata si sono avvicendati prestigiosi relatori con grande partecipazione ed entusiasmo del pubblico.

Gli Speaker hanno svolto le loro

presentazioni in abbinata sui temi proposti dall'Accademia: Kai Fischer e Stefano Parma Benfenati, Diego Lops e Magda Mensi, Claudio Stacchi e Tiziano Testori, Hannes Wachtel e Abdelsalam Elaskary, Massimo Del Fabbro e Luca Comuzzi, Ulf Nannmark e Goran Kjeller.

All'esterno della sala congressuale, i partecipanti e i relatori sono stati accolti da un clima soleggiato e primaverile e hanno trovato ampi spazi di relax nel foyer di fronte al canale della Giudecca dove poter scambiare opinioni e re-incontrarsi di fronte a un piatto di cucina italiana o un drink.

L'area congressuale ha ospitato diversi stand espositivi tra cui quello di OsteoBiol by Tecnos, Gold Sponsor dell'evento, presso cui erano presenti il Board dell'azienda e i distributori provenienti da numerosi Paesi del mondo.

Molto visitata la sezione poster, la cui premiazione è avvenuta nel pomeriggio del sabato: i vincitori del 1° premio (Radunovic), del 2° premio (Ravera) e del 3° premio (Petrini) hanno ricevuto rispettivamente un premio di 1000€, 750€ e 500€.

La giornata del Congresso è stata preceduta da tre workshops - hands on, sold out, sponsorizzati da OsteoBiol by Tecnos e dall'Assemblea dei Soci attivi dell'Accademia. La serata



è iniziata con un welcome Cocktail nella sala plenaria prima della cena sociale, ove si sono ritrovati partecipanti, sponsor e i numerosi accompagnatori. Nel corso dell'aperitivo si è esibito il noto Trio Jazz Flavio Boltro in un concerto molto applaudito.

Il maestoso palazzo dell'Hilton con la sua iconica architettura post-industriale, il transfer privato per Piazza San Marco, l'atmosfera placida della Giudecca, hanno contribuito alla soddisfazione dei presenti e degli sponsor. Il Presidente della BBB Academy, infine, ha dato appuntamento ai Soci Attivi dell'Accademia per il closed meeting 2024 a Milano.

Prossimamente saranno pubblica-

te diverse interviste a relatori. Il video dell'evento è disponibile scansionando il seguente codice qr con la fotocamera del tuo dispositivo mobile.

Dental Tribune Italia



IMPLANT TRIBUNE
The World's Newspaper of Implantology - Italian Edition

PUBLISHER AND CHIEF EXECUTIVE OFFICER:
TORSTEN R. OEMUS

CHIEF CONTENT OFFICER: CLAUDIA DUSCHKE

DENTAL TRIBUNE INTERNATIONAL GMBH
Holbeinstr. 29, 04229 Leipzig, Germany
Tel.: +49 341 48 474 302 | Fax: +49 341 48 474 173
General requests: info@dental-tribune.com Sales requests: mediasales@dental-tribune.com www.dental-tribune.com

Material from Dental Tribune International GmbH that has been reprinted or translated and reprinted in this issue is copyrighted by Dental Tribune International GmbH. Such material must be published with the permission of Dental Tribune International GmbH. Implant Tribune is a trademark of Dental Tribune International GmbH.

All rights reserved. © 2023 Dental Tribune International GmbH. Reproduction in any manner in any language, in whole or in part, without the prior written permission of Dental Tribune International GmbH is expressly prohibited.

Dental Tribune International GmbH makes every effort to report clinical information and manufacturers' product news accurately but cannot assume responsibility for the validity of product claims or for typographical errors. The publisher also does not assume responsibility for product names, claims or statements made by advertisers. Opinions expressed by authors are their own and may not reflect those of Dental Tribune International GmbH.

IMPLANT TRIBUNE ITALIAN EDITION
Anno XII Numero 1, Marzo 2023
SUPPLEMENTO N. 1
di **DENTAL TRIBUNE ITALIAN EDITION**
ANNO XIX n. 3

MANAGING EDITOR

Patrizia Gatto
[patrizia.gatto@tueorservizi.it]

DIREZIONE SCIENTIFICA

Enrico Gherlone, Tiziano Testori

COMITATO SCIENTIFICO

Alberto Barlattani, Andrea Bianchi, Roberto Cocchetto, Ugo Covani, Mauro Labanca, Carlo Maiorana, Gilberto Sammartino, Massimo Simion, Paolo Trisi, Leonardo Trombelli, Ferdinando Zarone

CONTRIBUTI

F. Beier, A. Cardarelli, E. Ciccarelli, L. Comuzzi, N. Di Pietro, V. Magnano, L. Montesani, A. Piattelli, T. Romasco, T. Testori, M. Tumedei

REDAZIONE ITALIANA

Tueor Servizi Srl - redazione@tueorservizi.it
Coordinamento: Adamo Buonerba
C.so Enrico Tazzoli 215/13 - 10137 Torino
Tel.: 011.3110675

GRAFICA - Tueor Servizi Srl

GRAPHIC DESIGNER - Giulia Corea

STAMPA

Reggiani Print S.r.l.
Sede operativa - Via D. Alighieri, 50
21010 Brezzo di Bedero (VA)

COORDINAMENTO DIFFUSIONE EDITORIALE

ADDRESSVITT srl

PUBBLICITÀ

Alessia Murari
[alessia.murari@tueorservizi.it]

UFFICIO ABBONAMENTI

Tueor Servizi Srl
C.so Enrico Tazzoli 215/13
10137 Torino
Tel.: 011 3110675
Fax: 011 3097363
segreteria@tueorservizi.it

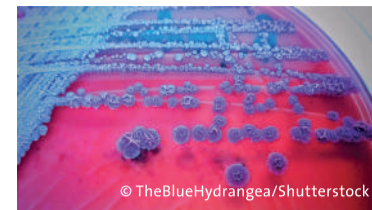
Copia singola: euro 3,00



IMPLANT TRIBUNE EDIZIONE ITALIANA FA PARTE DEL GRUPPO DENTAL TRIBUNE INTERNATIONAL CHE PUBBLICA IN 25 LINGUE IN OLTRE 90 PAESI

È proibito qualunque tipo di utilizzo senza previa autorizzazione dell'Editore, soprattutto per quanto concerne duplicati, traduzioni, microfilm e archiviazione su sistemi elettronici. Le riproduzioni, compresi eventuali estratti, possono essere eseguite soltanto con il consenso dell'Editore. In mancanza di dichiarazione contraria, qualunque articolo sottoposto all'approvazione della Redazione presuppone la tacita conferma alla pubblicazione totale o parziale. La Redazione si riserva la facoltà di apportare modifiche, se necessario. Non si assume responsabilità in merito a libri o manoscritti non citati. Gli articoli non a firma della Redazione rappresentano esclusivamente l'opinione dell'Autore, che può non corrispondere a quella dell'Editore. La Redazione non risponde inoltre degli annunci a carattere pubblicitario o equiparati e non assume responsabilità per quanto riguarda informazioni commerciali inerenti associazioni, aziende e mercati e per le conseguenze derivanti da informazioni erranee.

Disponibile una nuova sintesi delle linee guida per la prescrizione degli antimicrobici



LONDRA, REGNO UNITO: Per aiutare le équipe odontoiatriche ad affrontare il problema della resistenza antimicrobica, il College of General Dentistry e la Faculty of Dental Surgery del Royal College of Surgeons of England hanno pubblicato congiuntamente delle linee guida sulla prescrizione antimicrobica in odontoiatria. L'attuale terza edizione è stata pubblicata nel 2020 ma una nuova sintesi delle raccomandazioni per il trattamento delle infezioni orali è stata recentemente resa disponibile online a tutti i professionisti del settore. Secondo l'Organizzazione Mondiale della Sanità, le cause principali dello sviluppo di patogeni resistenti ai farmaci sono l'uso improprio ed eccessivo di antimicrobici e, ha dichiarato, la resistenza antimicrobica una delle prime dieci minacce globali per la salute pubblica. Le linee guida offrono informazioni semplici e pratiche sull'uso degli antimicrobici per educare i team odontoiatrici sulla gestione delle infezioni orali e dentali. Il nuovo riassunto di una pagina delinea i trattamenti raccomandati per sette tipi di infezione, tra cui ascessi dentali, ascessi parodontali, malattia parodontale necrotizzante, pulpite acuta e peri-implantite. Inoltre, fornisce informazioni sulle indicazioni per l'uso degli antimicrobici e dell'antimicrobico di prima scelta ove indicato, compresi i dosaggi e la durata dell'assunzione per i pazienti adulti. Per le raccomandazioni su altre condizioni, antimicrobici di seconda scelta (ad esempio per i pazienti allergici alla penicillina), dosaggi per bambini e pazienti ospedalizzati, trattamento di pazienti con compromissione medica e prescrizione profilattica per la prevenzione delle infezioni, le équipe odontoiatriche devono fare riferimento alle linee guida complete. La Dott.ssa Wendy Thompson, principale sviluppatrice del nuovo riassunto e responsabile del College of General Dentistry sulla gestione antimicrobica, ha commentato in un comunicato stampa: «La portata del problema delle infezioni batteriche resistenti agli antibiotici non può essere sottovalutata. Questo fenomeno causa già in tutto il mondo più morti rispetto all'HIV e malaria messe insieme, e causerà più morti del cancro». Ha aggiunto: «Prescrivendo gli antibiotici solo quando strettamente necessario, i dentisti possono mantenere gli antibiotici in funzione e, in ultima analisi, salvare vite umane. L'utilizzo del nuovo riassunto come supporto, e facendo riferimento alle linee guida complete, se necessario, li aiuterà a farlo». Matthew Garrett, preside della Facoltà di Chirurgia Dentale del Royal College of Surgeons of England, ha detto: «La nostra nuova sintesi di una pagina delinea le raccomandazioni terapeutiche per una serie di infezioni comunemente riscontrate dai dentisti, e rende facile l'accesso al documento completo, dettagliato, delle linee guida condizione per condizione, che è liberamente disponibile online a beneficio di tutti i professionisti dentali e dei loro pazienti». Le linee guida complete, intitolate Antimicrobial Prescribing in Dentistry: Good Practice

Guidelines, sono disponibili online gratuitamente dopo la registrazione sul sito web del college.

Altri strumenti utili

Oltre alle linee guida, il College of General Dentistry ha creato lo strumento di

autocontrollo della prescrizione antimicrobica con il quale i professionisti dentali possono gestire la loro prescrizione antimicrobica e confrontare le loro pratiche con le linee guida. Lo strumento di audit è stato pubblicato in collaborazione con la British Dental Association

(BDA) e approvato da Public Health England e può essere scaricato qui. Gli studi odontoiatrici possono trovare ulteriori informazioni, risorse e strumenti di formazione nel Dental Antimicrobial Stewardship Toolkit, sviluppato dal sottogruppo odontoiatrico del programma

inglese di sorveglianza per l'uso e la resistenza antimicrobica della Public Health England, dalla General Dental Practice e dalla BDA.

Franziska Beier
Dental Tribune International



Vuoi liberarti dalle *procedure complesse, risparmiare denaro e tempo?*

Flusso di lavoro digitale Neoss®

L'utilizzo di un semplice flusso di lavoro digitale nella pratica quotidiana consente di risparmiare tempo, aumentare la predicibilità e fornire i migliori risultati funzionali ed estetici per i pazienti.



1. Trattamento implantare predicibile e semplificato



2. Guarigione semplificata



3. Impronta digitale



4. Protesi implantare



5. Protesi digitale



6. Estetica predicibile a lungo termine



Flusso di lavoro digitale

neossitalia.it

Intelligent Simplicity

Neoss Italia S.r.l.

Viale Certosa 138

IT-20156 Milano

Italia

T +39 02 92952 1

E italia@neoss.info

Mediazione vs ATP 696 Bis C.C.: il punto di vista del medico legale

L'epidemiologia dei casi di malpractice, in aumento negli ultimi anni, ha indotto il legislatore ad una riforma della normativa relativa alla responsabilità professionale degli esercenti le professioni sanitarie, prevedendo all'art 8 della L 24/17 (Gelli-Bianco) due strumenti: la mediazione e l'ATP. Si tratta di antecedenti obbligatori, alternativi alla procedibilità dell'azione in sede giudiziaria, senza che vi sia un'indicazione gerarchica o temporale su quale dei due strumenti debba essere utilizzato precedentemente all'altro e senza che la fruizione dell'uno escluda l'utilizzo successivo dell'altro.

In questo contesto si vogliono analizzare le differenze che contraddistinguono i due strumenti, tenendo conto che entrambi nascono con la funzione di "filtro" verso il successivo giudizio di merito. Preliminarmente è doveroso un richiamo normativo laddove la "mediazione" trova la sua ratio nel d. lgs 28/10, all'art 5, comma 1, ratificata dalla L. 98/2013 mentre l'ATP trova la sua giustificazione nell'art 696 bis C.C.

Benché lo scopo di entrambi i procedimenti sia il medesimo, e cioè la composizione della "lite", i metodi, le

tecniche e i modi per giungere a tale finalità sono differenti.

La mediazione infatti è in primis una procedura stragiudiziale che quindi preferisce un tentativo fattivo di collaborazione tra le parti attraverso l'instaurarsi di un canale di comunicazione tra le stesse, escludendo la via giudiziale che spesso prevede l'acuirsi della conflittualità invece che il perseguimento dell'accordo tra le parti. Un altro aspetto di distinzione fondamentale (anche se vedremo che anche questa differenza sta venendo meno) tra i due strumenti è dato dal fatto che nella mediazione vi è un assoluto obbligo di riservatezza (art 9-10-14 d.lgs. 28/10 in relazione a quanto acquisito nel corso della procedura).

In realtà l'art 1 comma 4, della L 206/21 ha ridotto la differenza in tal senso con l'ATP, prevedendo la possibilità di produrre in giudizio la relazione dell'esperto con il consenso congiunto di entrambe le parti, avvicinandosi quindi alla fruibilità della consulenza tecnica prevista dall'ATP. La mediazione inizia con la designazione del mediatore, aspetto molto delicato in quanto questa figura deve avere delle caratteristiche di impar-

zialità, trasparenza e idoneità all'espletamento del procedimento.

In particolare la competenza nella materia della mediazione (in questo caso res medica) deve affiancarsi anche a quella giuridica cosicché risulta spesso difficile individuare un mediatore che possieda tutti i requisiti richiesti. A tal fine è applicabile l'art 8 comma 1 del d. leg. 28/2010 che consente l'affiancamento al mediatore di un soggetto dotato di precise competenze in modo da fornire al mediatore stesso gli elementi necessari alla formulazione di una proposta per la risoluzione della controversia.

Proprio per il fatto di essere svolta in un contesto extra giudiziale, e quindi non sottoposta al controllo del giudice, la mediazione o meglio l'elaborato tecnico, che si concretizza nel corso di tale procedimento, non può avere rilevanza probatoria ma potrà entrare nel processo, previo assenso delle parti, come prova atipica.

Giova inoltre ricordare che nella mediazione il quesito non è formulato dal giudice per cui potrebbe verificarsi l'evenienza dell'inammissibilità o inattendibilità dell'elaborato peritale agli occhi del giudice di merito a cui adire, successivamente al fallimento



della procedure di mediazione.

Diversamente l'elaborato del consulente tecnico potrà entrare, previo assenso delle parti, come prova atipica per consentire al giudice adito di trarre utili argomenti ed elementi per il proprio giudizio finale.

A latere di tali considerazioni ne deriva che, sempre in base ai principi di trasparenza e riservatezza che governa la mediazione, la nomina di un eventuale tecnico è subordinata alla conoscenza precisa dei costi che entrambe le parti dovranno sostenere per l'attività svolta dal consulente.

Si deve poi tener conto che abbastanza frequentemente una delle parti, seppur convocata, non aderisce al procedimento di mediazione.

A fronte della mancata partecipazione di una delle parti al procedimento di mediazione obbligatoria (o delegata) l'istante può comunque percorrere il procedimento sino al termine, avendo interesse nella prosecuzione del procedimento. L'altro strumento a disposizione delle parti, e propedeutico al giudizio di merito, è rappresentato dall'ATP ai sensi del 696 bis del C.C. Tale strumento, pur avendo la medesima finalità del precedente e soprattutto avendo un ruolo di propedeuticità al giudizio (in alternativa o insieme alla mediazione), si caratterizza per peculiarità differenti rispetto alla mediazione.

In primis questo strumento si svolge all'interno del giudizio per cui assume sia la veste istruttoria che quella conciliativa. Infatti il principale vantaggio offerto dall'ATP è rappresentato dal fatto che la consulenza tecnica svolta in tale ambito può essere acquisita nel successivo eventuale processo. L'atto introduttivo del procedimento di ATP deve presentare la forma del "ricorso" e si può distinguere dal procedimento gemello (696 CC) per la non necessaria allegazione del periculum in mora.

La differenza saliente con la mediazione, oltre alla riproducibilità in sede di giudizio, è data dalla nomina da parte del giudice di un proprio consulente a cui viene formulato uno specifico quesito medico-legale. La scelta del consulente tecnico segue in questa procedura le disposizioni del codice di procedura civile. È quindi evidente che il consulente si diversifica dal mediatore per le proprie co-

noscenze specialistiche quantunque venga richiesta anche una competenza in materia di conciliazione.

Proprio la nomina di un consulente tecnico del giudice consente, ai sensi del 195 c.p.c., la nomina dei consulenti tecnici delle parti e giustifica il corretto svolgimento del contraddittorio con partecipazione dei consulenti, deposito dell'elaborato peritale con possibilità di osservazioni e sintetica valutazione e risposta delle stesse da parte del C.T.U. A quest'ultimo infine è data la possibilità conciliativa prima del deposito dell'elaborato definitivo.

La conoscenza di questi due strumenti, seppur sommaria per ovvi motivi di brevità, consente comunque di trarre alcune considerazioni medico-legali rispetto alla scelta dell'uno piuttosto che dell'altro procedimento.

È evidente che ogni caso merita un'analisi a sé ma è altrettanto chiaro che la finalità maggiormente conciliativa della mediazione vada scelta quando nel caso in discussione appare facilmente percepibile la responsabilità dell'operatore come, per esempio, nei casi di mancata raccolta del consenso informato, nei casi particolarmente semplici che non necessitano di particolari approfondimenti tecnici, essendo evidente la responsabilità, sia ictu oculi che documentalmente. Diversamente la procedura mediante ATP dovrebbe essere scelta quando il caso si presenti maggiormente complesso, non vi sia un'evidente volontà conciliativa e si renda necessaria la nomina di un consulente tecnico in grado di dirimere la questione in punto responsabilità (CTU percipiente) oppure di effettuare una valutazione adeguata del danno derivato dalla responsabilità sanitaria (CTU deducete).

Si ribadisce infine che ai fini del successivo giudizio solamente la consulenza tecnica effettuata in ATP ha la dignità di prova nel successivo giudizio e di ciò si deve tenere debitamente conto al momento della scelta della procedura preliminare al giudizio.

**Enrico Ciccarelli, Medico Legale
Consigliere nazionale SIOF**



AON Implants

23-24 GIUGNO
LAGO DI GARDA

Un evento unico nel panorama dell'implantologia!

13 Relazioni
3 Workshop
18 relatori nazionali ed internazionali
Sezione Poster con premiazione
Aperitivo e divertimento
Cena di Gala

amors
evoluzione in sanità

Organizzazione e segreteria

INTERNATIONAL SYMPOSIUM 2023

INNOVAZIONE IN IMPLANTO-PROTESI



50 ECM

VISITA WWW.AONDAY.IT


Prof. Adriano Piattelli


Prof. Ugo Covani


Dr. Luca Comuzzi


Dr. Alberto Miselli


Dr. Andrea Tedesco


Prof.ssa Alessandra Giuliani


Dr. Claudio Modena


Dr. Michele Boglioni


Dr.ssa Natalia Di Pietro


Dr. Fabio Filannino


Prof.ssa Giovanna Iezzi


Dr. Alessandro Greco


Mdt. Angelo Gallochio


Dr.ssa Margherita Tumedei


Dr.ssa Simonetta D'Ercole


Dr.ssa Morena Petrini


Dr.ssa Nicole Riberti


Prof.ssa Simona Boncompagni

Biostampa in 3D: la ricerca del Cnr-Isasi

Un gruppo di ricercatori dell'Istituto di Scienze Applicate e Sistemi Intelligenti (Cnr-Isasi), composto da Sara Coppola, Veronica Vespini, Simonetta Grilli e Pietro Ferraro, è stato invitato a contribuire alla redazione di un capitolo del volume "Advanced in 3D Bioprinting", in via di pubblicazione per l'editore Taylor & Francis Group (edit By Roger J. Narayan, Copyright Year 2024, Taylor & Francis Group, ISBN 9781138478756).

Il contributo del Cnr-Isasi riguarda, in particolare, la redazione del capitolo intitolato "Jet Printing of Buffer-Free Bioinks by Nozzle-Free Pyro Electrohydrodynamics": una rassegna critica degli ultimi risultati scientifici ottenuti dal gruppo di ricerca nel settore "Bioprinting 3D". L'Istituto, infatti, negli anni ha sviluppato importanti competenze e professionalità nell'ambito del printing, in particolare l'innovativa tecnologia chiamata "pyro-electrohydrodynamic jet" (acronimo p-jet), pronta per essere conosciuta e apprezzata dai leader mondiali del settore: il Cnr possiede la proprietà intellettuale della tecnologia e da essa sono stati ottenuti brevetti di invenzione negli USA e in EU.

Il termine "Bioprinting 3D" si riferisce a processi in cui viene utilizzato un approccio di produzione additiva per creare dispositivi per applicazioni mediche. Questo volume prende in considerazione le più interessanti applicazioni per la biostampa 3D, incluso il suo utilizzo allo stato dell'arte attuale e in prospettiva futura per la produzione di tessuti artificiali, modelli chirurgici e impianti ortopedici. Il libro include capitoli redatti da scienziati leader nel settore della biostampa 3D di tessuti e organi, applicazioni biomediche di elaborazione digitale della luce, applicazioni biomediche di stampa a getto piro-elettroidrodinamica senza ugelli di bioinchiostri senza buffer, produzione additiva di modelli chirurgici, corone dentali, e impianti ortopedici, bioprinting 3D di elettrodi asciutti e bioprinting 3D per la medicina rigenerativa e modellazione delle malattie della superficie oculare.


Nel capitolo redatto dai ricercatori del Cnr-Isasi sono stati dimostrati la facilità, il basso costo e l'efficacia della tecnica p-jet per una stampa ad alta risoluzione di bioinchiostri e fibre polimeriche. Questa tecnica offre un grande aiuto ai biologi interessati ai saggi cellulari in vitro rapidi e su multiscala, alla funzionalizzazione del substrato e alla fabbricazione di scaffold tridimensionali per l'ingegneria dei tessuti, indipendentemente dall'impiego di una struttura specializzata di micro-fabbricazione, consentendo così un maggiore posizionamento accurato di bioinchiostri e infine delle cel-

lule, rispetto ad altri bio-stampanti elettrodinamiche convenzionali.

In definitiva, il volume è un riferimento accessibile per studenti e ricercatori sull'attuale tecnologia di bioprinting 3D, e una risorsa utile per studenti, ricercatori e pro-

fessionisti appartenenti a questa comunità professionale in rapida crescita.

Fonte CNR



Stampa a getto piro-elettroidrodinamica senza ugelli di bioinchiostri senza buffer.

XCN® IMPLANT SYSTEM

SOLO VERI SORRISI.

Leone S.p.a.
Via P. a Quaracchi 50
50019 Sesto Fiorentino | Firenze | Italia

Ufficio Vendite Italia:
tel. 055.3044600 | fax 055.374808
italia@leone.it | www.leone.it

Ortodonzia e Implantologia

Approccio piezoelettrico all'estrazione di premolari sovranumerari mandibolari



Angelo Cardarelli, Specialista in Chirurgia Orale; professore a contratto in odontoiatria presso la Facoltà di Medicina e Chirurgia dell'Università Vita-Salute San Raffaele Consulente scientifico dipartimento di odontoiatria IRCCS Ospedale San Raffaele (direttore Prof. E. Gherlone). Libero professionista in Isernia, Milano e Dubai.

I denti soprannumerari sono denti in più rispetto alla dentatura normale. La loro prevalenza varia tra lo 0,1% e il 3,8%. I soprannumerari sono più comuni nella dentizione permanente e la loro incidenza è maggiore nella regione degli incisivi mascellari, seguiti dal terzo molare mascellare e dal molare mandibolare, dal premolare, dal canino e dall'incisivo laterale (Figg. 1-4). La prevalenza dei premolari soprannumerari è compresa tra 0,075 e 0,26% e possono verificarsi

in numero singolo o multiplo. La presenza di inclusi bilaterali è rara e un'ampia percentuale di premolari soprannumerari rimane colpita, non erotta e solitamente asintomatica; la radiografia gioca un ruolo importante nella diagnosi. Il presente articolo riporta un caso di premolari soprannumerari bilaterali quasi completamente sviluppati, inclusi e posizionati nel versante linguale (Figg. 5a-7).

> pagina 7

Fig. 1 - Ortopanoramica iniziale; Fig. 2 - Cone beam che evidenzia la posizione linguale dei sovranumerari; Fig. 3 - Situazione iniziale visione oclusale; Fig. 4 - Scheletrizzazione; Fig. 5a - Ostectomia mediante piezo; Fig. 5b - Odontotomia mediante piezo; Fig. 5c - Ostectomia mediante piezo; Fig. 5d - Odontotomia mediante piezo.

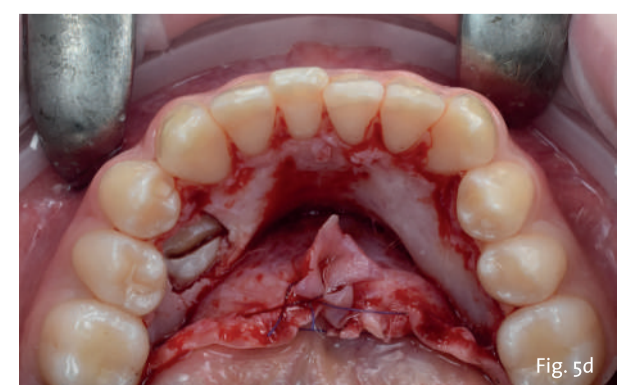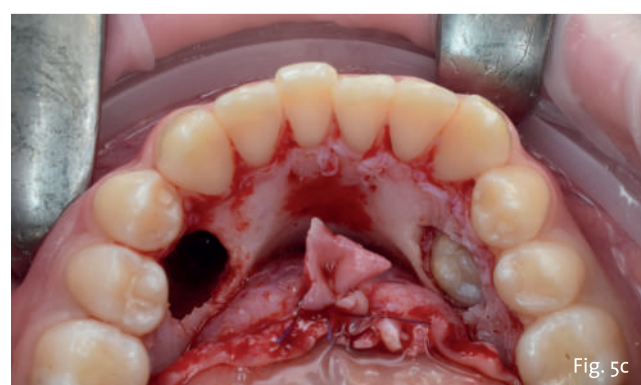
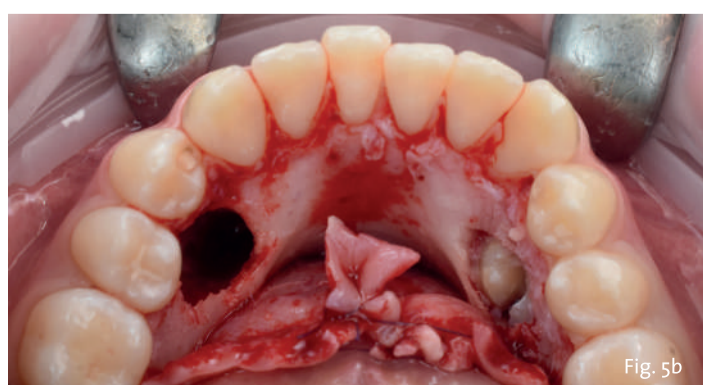
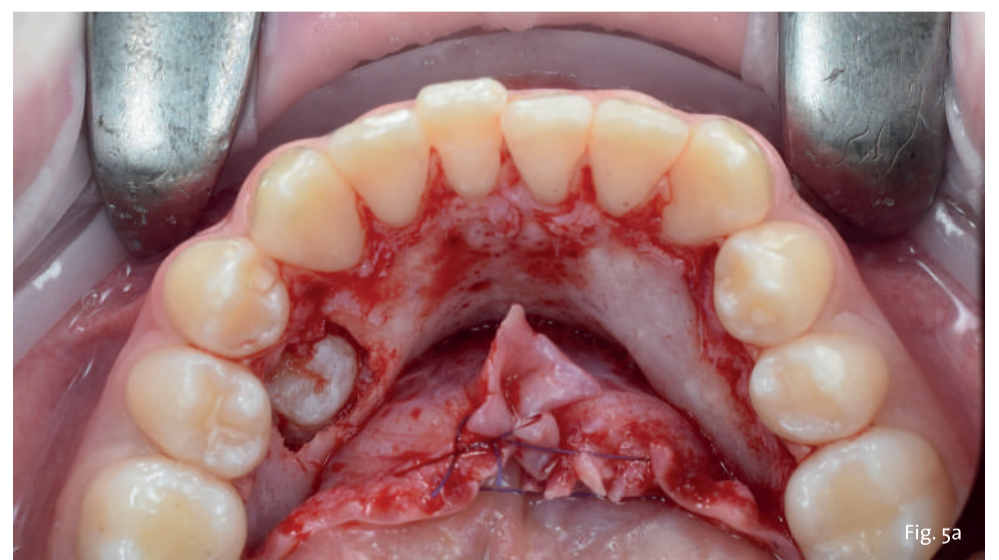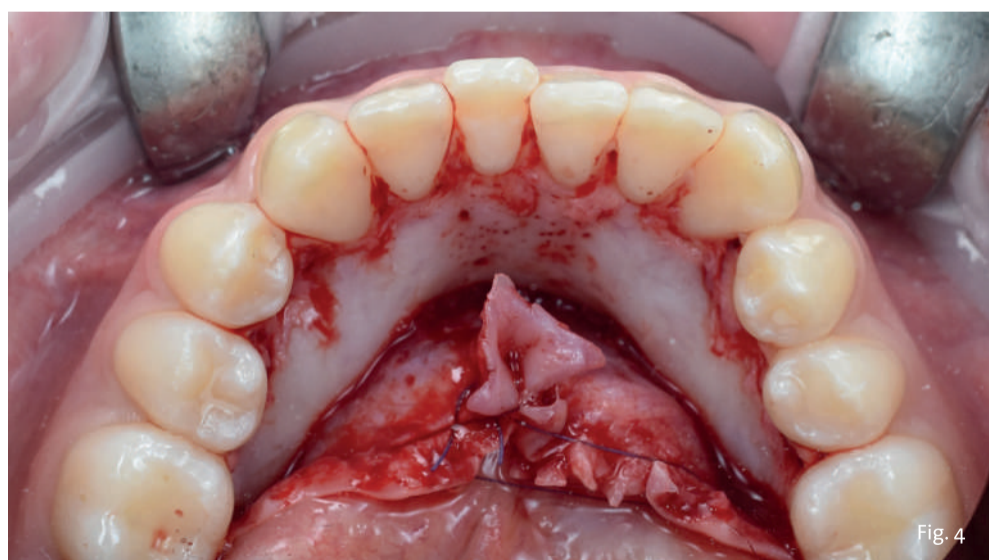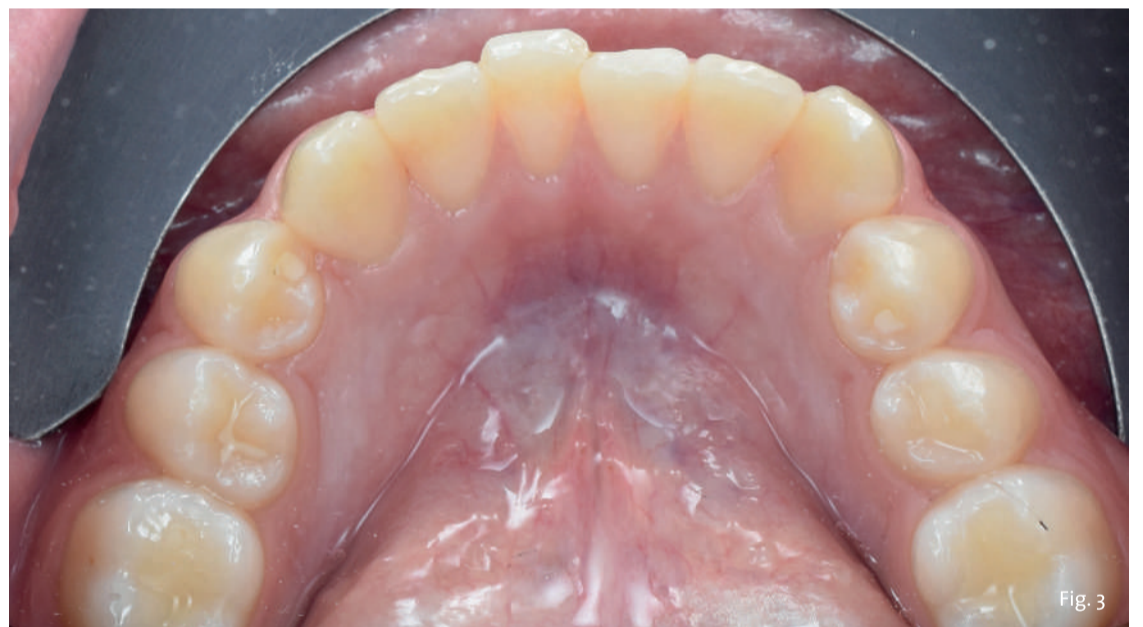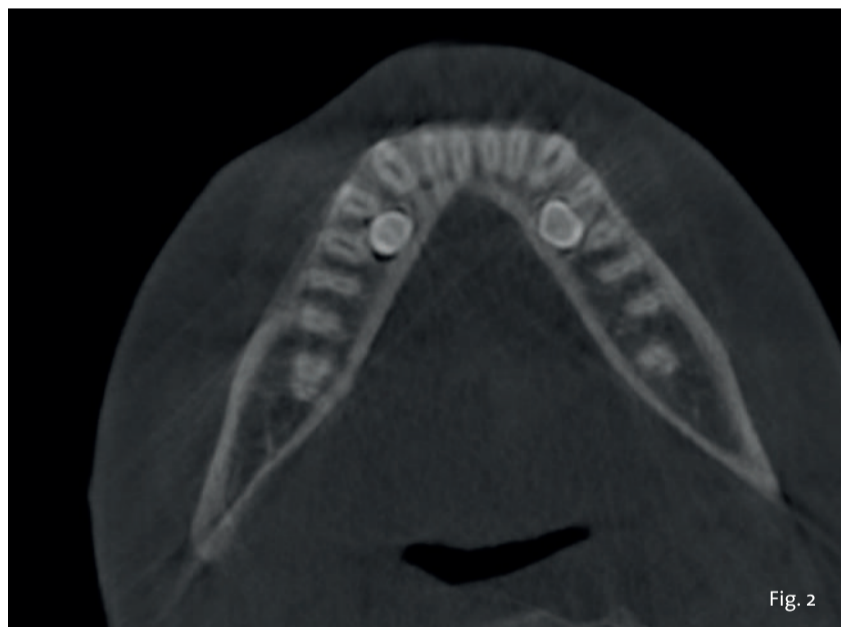




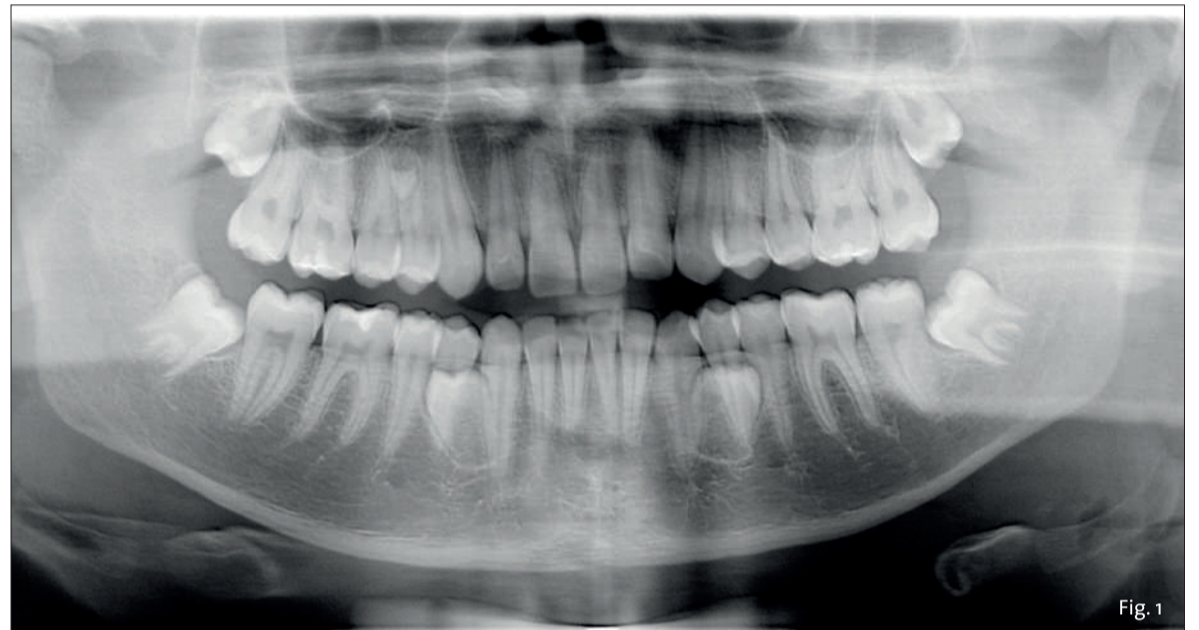Fig. 6

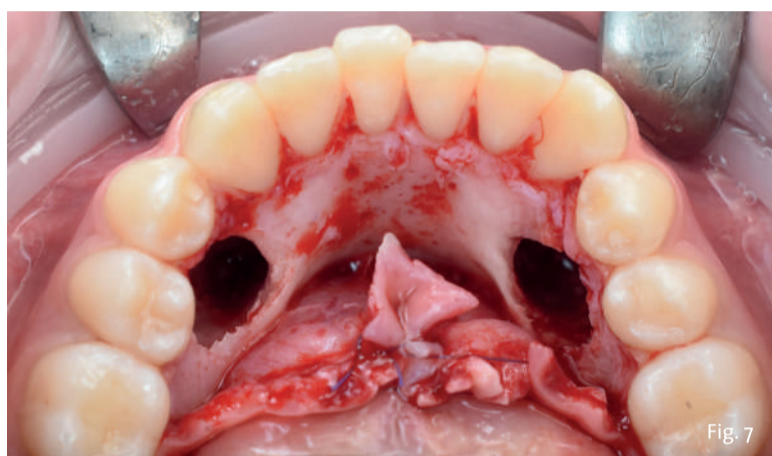

Fig. 7

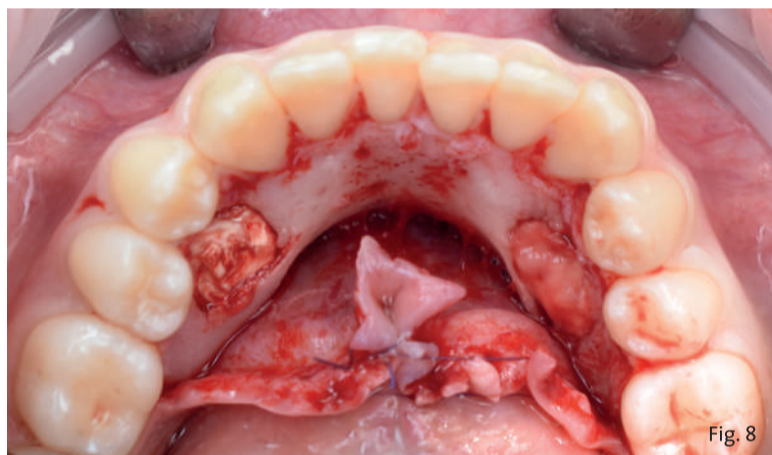

Fig. 8

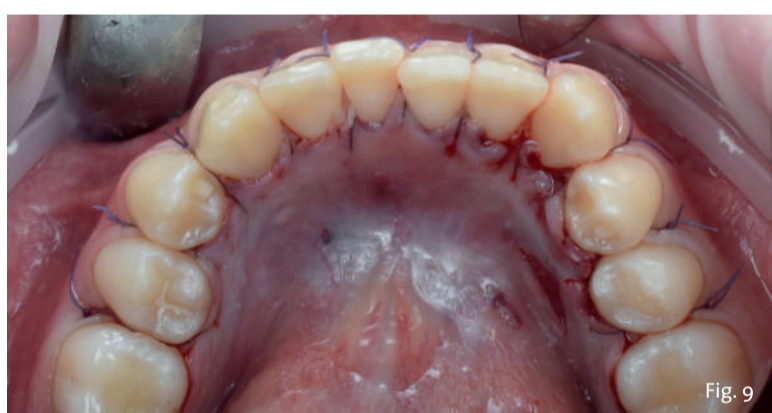

Fig. 9

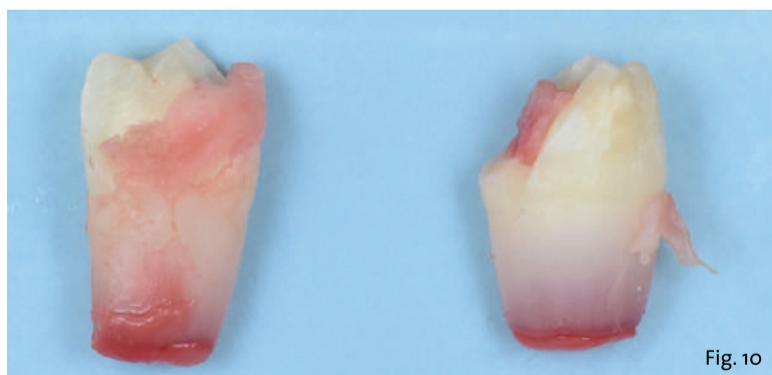


Fig. 10

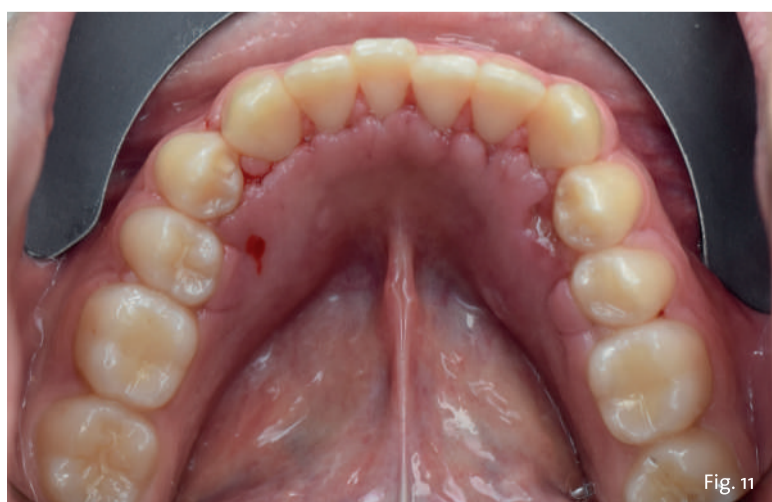

Fig. 11

< pagina 6

Case report

Il caso clinico presentato riguarda un giovane paziente maschio di 15 anni che presenta due premolari sovranumerari mandibolari asintomatici come si evince dalla radiografia Ortopanoramica (Fig. 1). In vista della programmazione chirurgica viene eseguita una cone beam che dimostra come la posizione dei soprannumerari è linguale, quindi il nostro approccio sarà squisitamente linguale (Figg. 2, 3). Previa anestesia infiltrativa, mepivacaina con vasocostrittore 1:100.000, viene scolpito un lembo a busta stabilizzato mediante punti di sutura.

Questo consente di avere un'ottima visibilità chirurgica e preservare l'integrità dei tessuti molli (Fig. 4).

Quindi mediante inserto piezoelettrico (ESACROM) si procede alla osteotomia di entrambi i lati fino alla visualizzazione delle corone. A questo punto al fine di ridurre al minimo la breccia chirurgica si procede alla sezione delle corone sempre mediante inserto piezoelettrico che ci consente di lavorare in assoluta sicurezza e mediante l'effetto cavitazione ci permette di avere un campo chirurgico pressoché esangue; quindi dopo la rimozione delle corone si procede all'avulsione delle radici (Figg. 5a-6). Gli alveoli vengono quindi riempiti con collagene ed il lembo viene riposizionato mediante punti staccati in vicryl 5/0 (Figg. 7-10). Il paziente quindi viene dimesso con terapia antibiotica ed antidolorifica. A 15 giorni vengono rimosse le suture (Fig. 11).

Conclusioni

Possiamo dunque concludere che il piezo è uno strumento che permette di svolgere in sicurezza atti chirurgici molto delicati, grazie alla precisione di taglio e all'inefficacia sui tessuti molli. Molti vantaggi sono offerti anche dalla capacità di mantenere un campo operatorio con il controllo dell'emostasi, aspetto clinico di notevole importanza soprattutto quando ci si trova a operare in porzioni ossee profonde con residui radicolari di dimensioni ridotte e delicate come nel caso descritto.

Fig. 6 - Kit inserti piezoelettrici per estrazione (ESACROM); Fig. 7 - Alveoli post estrattivi; Fig. 8 - Riempimento con collagene; Fig. 9 - Sutura vicryl 5/0; Fig. 10 - Premolari estratti; Fig. 11 - Rimozione suture a 15 giorni

AD

FINALMENTE ARRIVA IN ITALIA

ESTRAZIONE dei TERZI MOLARI

AUTORE
Youngsam Kim

EDIZIONE ITALIANA

- CO-AUTORI
Michela Boccuzzi
Angelo Cardarelli
Saverio Cosola
Ugo Covani
Lorenzo Degl'Innocenti
Biagio Di Dino
Tommaso Fattorini
Enrica Giammarinaro
Flavio Giubilato
Simone Marconcini
Giovanni B. Menchini Fabris
Young Min Park



624 pagine
2700 immagini

Prezzo **€ 240**

Riabilitazione su 6 impianti protesicamente guidata: approccio flapless full-digital. Realtà o finzione?

Vittorio Magnano DDS, MSc, BSc, libero professionista a Genova

< pagina 1

Vediamo questo caso clinico con impianti Fixo, Oxy implant e un follow-up superiore ai 2 anni (Fig. 1).

Roberta ha 55 anni e viene in studio a marzo 2020 riferendo di esser caduta e che a causa di questo si muove un dente. In realtà a un'analisi anamnestica, comunicativa e diagnostica più

attenta, il problema è ben più serio. Bastano un'occhiata all'ortopantomografia e una sonda parodontale per capire che i denti dell'arcata superiore sono irrecuperabili, tutti con mobilità, resti

radicolari e perdita di osso orizzontale e verticale. La diagnosi è una, i piani di trattamento possibili molti (Figg. 2a, 2b). Roberta riferisce di aver deciso di voler sistemare la situazione con "denti

fissi". Le si propone uno studio del caso in seguito a foto del viso e della bocca prima e dopo trattamento parodontale non chirurgico, a cui segue un piano di trattamento: estrazioni seriate nell'arcata superiore e inserimento flapless di sei impianti monofasici in chirurgia computer-guidata e carico immediato. Durata del trattamento previsto? Una mattinata, ma in cuor nostro già sappiamo che ci vorranno al massimo tre ore. Iniziamo con la delicata fase di progettazione fatta rigorosamente in team (odontoiatra chirurgo, odontotecnici, softwaristi, aziende di stampa 3D): scansioni ottiche intraorali, registrazione dell'occlusione abituale asimmetrica e non patologica della paziente, fotografie, tc cone beam a bocca aperta sono sufficienti a darci tutte le informazioni per poter vedere direttamente Roberta il giorno dell'intervento, dopo aver trattato parodontalmente con l'igienista tutti i denti, anche quelli da estrarre.

L'obiettivo per il giorno dell'unico intervento è sempre il medesimo: raggiungere uno status di infiammazione controllata e bassi indici di placca e di sanguinamento.

Questo è il risultato della nostra progettazione per Roberta: riabilitazione su sei impianti post-estrattivi a carico immediato posizionati in sede 1.2, 1.4, 1.6, 2.2, 2.4, 2.6 (Figg. 3a-3c). Scegliamo di utilizzare non solo un approccio flapless full-digital ma anche impianti "one-piece" (Fixo, Oxy Implant) con MUA integrato per velocizzare la procedura e per una serie di vantaggi protesici e biologici a medio-lungo termine, che non elenchiamo al momento. Le sezioni della tc con l'impianto virtualmente inserito parlano chiaro: siamo in osso nativo anche nei siti post-estrattivi con un ancoraggio a carico dell'osso apicale ma anche vestibolare e palatale. La linea del sorriso è alta a causa del riassorbimento osseo e preferibilmente inseriremo gengiva rosa nel provvisorio in composito-titanio per contrastare fin dall'inizio possibili inestetismi gengivali e assenza di papille. Il giorno dell'intervento i modelli 3D portano i temporary abutment avvitati in posizione protesicamente corretta e la protesi in composito-titanio.

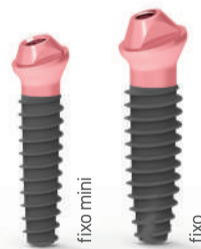In totale vengono stampate a partire dal progetto virtuale due dime chirurgiche. La prima dima è ad appoggio dento-alveolare e serve come punto di riferimento per la posizione dei pin, che andranno a fissare la dima per l'inserimento degli impianti. Posizionando la prima dima si verificano la precisione, la stabilità e l'assenza di basculamento e si fanno i fori nelle boccole vestibolari con le frese per i pin, a 1200 giri, senso orario e abbondante irrigazione (Fig. 4).

Una volta fissata con i pin la prima dima la possiamo rimuovere e non utilizzarla più e avrà assolto il suo compito. Procediamo con le estrazioni (Figg. 5, 6).

Bello piccolo!

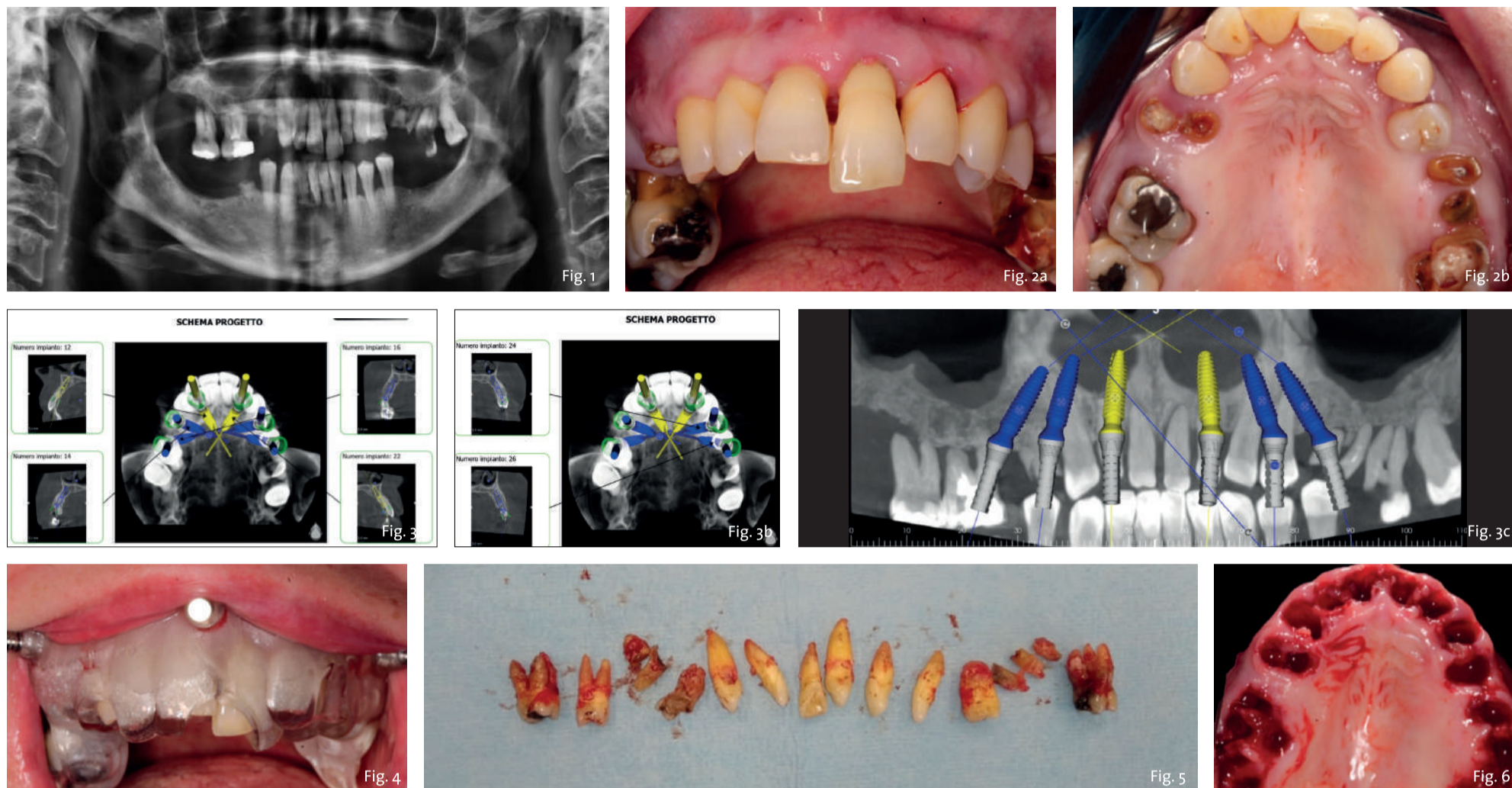
Tutti i vantaggi di **fixo**, più in piccolo

Fixo mini, con la sua piattaforma protesica di dimensioni ridotte, permette di creare un profilo di emergenza **ideale per i settori estetici**. Disponibile anche nel diametro 3 mm.



OXY
implant
100% MADE IN ITALY

fixoimplant.com



< pagina 8

Il momento delle estrazioni è, come in tutti i siti che vogliamo diventino post-estrattivi, codificato da una sequenza sempre uguale: fibrotomia con lama del bisturi (unico momento in cui utilizzeremo il bisturi in tutto l'intervento), sindesmotomia con scollaperiostio piccolo e affilato, lussazione con leva prima piccola poi più grande, estrazione con pinze con ancoraggio apicale alla linea amelocementizia. Gli alveoli vengono trattati o con concentrati piastrinici o con spugnette di fibrina o collagene (Fig. 7).

A questo punto interviene la seconda dima ad appoggio mucoso. La dima viene fissata alla corticale vestibolare (e di caso in caso anche palatale) utilizzando i fori di repere creati grazie alla prima fondamentale dima dento-alveolare.

In questo caso abbiamo progettato gli impianti con MUA integrati di 17 e 30 gradi. Ma come metterli nella giusta posizione? Già dalla vista oclusale è possibile verificare le boccole con le referenze (cerchi gialli) per l'inserimento in un unico movimento rotazionale degli impianti (Fig. 8).

Fixo, impianto monolitico

L'impianto arriva con un mounter integrato che porta il "pezzo unico" MUA-impianto. Questo mounter ha in sé un punto di repere che combacia perfettamente con quello della boccola sulla dima rendendo impossibile, seppure richieda molta attenzione, l'errore del posizionamento dell'impianto (Fig. 9).

Una volta inseriti gli impianti seguendo un protocollo di sottoprepara-

zione differenziale dei siti implantari (che non è il caso di spiegare in questa dissertazione), rimuoviamo i mounter svitando le viti che sono alloggiati fra il punto di repere sul mounter e il punto di repere sulla boccola (Fig. 10).

La fase chirurgica è terminata. Rimuoviamo anche la seconda dima e suturiamo laddove sia necessario, solitamente solo alcuni punti sulle papille residue degli alveoli ma non sempre.

Andiamo sul modello 3D e svitiamo i temporary abutment, pretagliati e messi in ordine sequenziale per ogni analogo e quindi per ogni impianto (Fig. 11).

Con composito liquido si fissa la protesi preformata agli abutment, si smonta, si rifinisce il tutto con dedizione (almeno mezz'ora) e si avvitia la protesi rifinita a 25 Ncm, chiudendo i fori con teflon e composito fluido (Figg. 12a-12d).

Il controllo oclusale richiede anch'esso il tempo necessario e segue delle linee guida che possiamo riassumere così: per le protesi full-arch si raccomanda un'occlusione bilaterale bilanciata nel caso di antagonista protesico e funzione di gruppo con una lieve guida anteriore nel caso di antagonista con denti naturali, senza differenza fra superiore e inferiore. Nella protesi a carico immediato i contatti bilaterali saranno simultanei e puntiformi su tutti i denti, mentre nella definitiva i contatti saranno sfioranti sugli incisivi. In lateralità si avranno tragitti lineari nella funzione di gruppo o una guida canina, ma è preferibile una guida canina. In protrusiva si avranno tragitti lineari a carico degli incisivi e nel carico immediato anche a carico dei canini. Evitare i contatti bilanciati nel carico immediato e ricercare

uno o più contatti bilanciati nei movimenti escursivi della protesi definitiva. È importante minimizzare al massimo i cantilever e lasciarli sotto-occlusi sulla protesi a carico immediato, e comunque lasciare sotto-occluso il cantilever sull'ultimo dente della protesi definitiva.

Con la ortopantomografia post-operatoria abbiamo una idea della perfetta sovrapposizione fra progetto digitale e risultato biomeccanico (Fig. 13).

La tc cone beam a 3 anni ci fa vedere come i livelli ossei siano coerenti intorno agli impianti, grazie anche allo stretto piano di mantenimento e igiene perimplantare trimestrale, requisito essenziale per poter garantire (con garanzia scritta) il lavoro ai pazienti per 10 anni (Fig. 14).

