LAB TRIBUNE
The World's Dental Lab Newspaper · Italian Edition

IMPLANT TRIBUNE

The World's Newspaper of Implantology · Italian Edition

Novembre 2022 - anno XI n. 4 - Supplemento n. 1 di Dental Tribune Italian Edition - Novembre 2022 - anno XVIII n. 11 www.dental-tribune.com

AD

SPECIALE REGENERATION

Aumento Orizzontale di Cresta Alveolare Gravemente Atrofica mediant Tecnica "F.I.R.S.T.": Risultato Clinico e Istologico 4

INDUSTRY REPORT

Rialzo del seno mascellare trans-crestale con impianti extra-corti: indicazioni e limiti 8

Il Posizionamento Protesico Pianificato nelle riabilitazioni full arch: Pcube Technique 15

Rigenerazione tridimensionale mediante Flex Cortical Sheet: innesto osseo flessibile di origine equina deantigenato enzimaticamente 20

MEETING & CONGRESSI

PEERS Closed Meeting 2022 22

Anthogyr: la forza della passione 23

LAB TRIBUNE
Pagina 9

AD

Cosa sta guidando i mercati europei degli impianti dentali?

Simon Trinh, analista di ricerca presso iData Research

Non sorprende che la pandemia di Covid-19 abbia paralizzato l'intero settore dell'odontoiatria nel 2020 e nel 2021, quando gli interventi chirurgici elettivi quali le procedure implantari e di innesto osseo sono stati posticipati. Alcuni Paesi, in particolare Svizzera, Belgio e Paesi Bassi, si sono ripresi più rapidamente di altri, mentre altri sono stati pesantemente colpiti da chiusure prolungate, in particolare quelli che dipendono da pazienti provenienti dall'estero, come l'Italia. Tuttavia, questo impatto sul mercato è relativamente semplice e prevedibile, per quanto devastante possa essere, e la ripresa sarà un processo lineare. Ciò che è molto più intricato da scoprire sono i fattori che stanno guidando il settore su scala più ampia, guardando avanti anni anziché mesi.

› pagina 2

Innovazioni in rigenerazione ossea

Intervista al Prof. Matteo Chiapasco

Anisha Hall Hoppe, Dental Tribune International

Il 30 settembre il Prof. Matteo Chiapasco, esperto e prolifico autore in ambito di chirurgia orale e maxillo-facciale, è intervenuto all'annuale incontro scientifico dell'Associazione Europea per l'Osseointegrazione (EAO) a Ginevra in Svizzera. Il Dott. Chiapasco, professore associato presso il Dipartimento di Scienze Biomediche, Chirurgiche e Odontoiatriche dell'Università di Milano (Italia) e visiting professor presso la Loma Linda University (California), ha fondato l'Accademia Italiana di Osseointegrazione. Ha parlato con Dental Tribune International della sua presentazione.

› pagina 3

AD

Cosa sta guidando i mercati europei degli impianti dentali?

‹ pagina 1

Sarebbe sciocco iniziare una discussione sui fattori trainanti del mercato degli impianti dentali senza affrontare il fattore più ovvio: una popolazione in continua crescita che invecchia naturalmente ha una maggiore incidenza di denti mancanti e la necessità di procedure di odontoiatria estetica. Ancora una volta, tuttavia, questa è una via di crescita ovvia. Una tendenza molto più avvincente da analizzare che guida paziente è il costo e le sue implicazioni. Non sorprende che le procedure implantari siano costose per natura; tuttavia, è più uno shock che non vi sia quasi alcuna copertura assicurativa o rimborso per tali procedure. È vero che in alcuni paesi come Svezia, Germania e Paesi Bassi, i governi prevedono una qualche forma di rimborso per le procedure implantari. Tuttavia, la copertura è generalmente limitata e il rimborso parziale è solo in parte utile quando il costo di tale procedura è già così alto. Inoltre, la maggior parte delle polizze assicurative sanitarie e dentistiche private non copre l'inserimento degli impianti dentali. Questo è un grave ostacolo alla crescita di questo settore, in particolare nella fascia demografica più giovane che non può permettersi facilmente una prestazione che costa migliaia di euro rispetto alle persone comprese nella fascia di età tra i 50 e i 60 anni.

Il valore delle aziende del settore che occupano il mercato implantare europeo

L'uso di impianti più economici sta guidando la crescita del mercato, non in termini di puro valore di mercato, ma in termini di numero di procedure. In nessun luogo questo è più evidente che nel mercato italiano, dove c'è una tempesta perfetta di sensibilità ai costi e una massiccia domanda di odontoiatria estetica. In precedenza, i pazienti non avevano alternative a costosi impianti eccellenti, ma ora i dentisti sono in grado di offrire prodotti notevolmente scontati a una frazione del costo. Gli impianti erano una volta dominati dai prodotti europei, ma aziende della Corea del Sud, Israele e Argentina, solo per citarne alcune, sono emerse in gran numero sul mercato. L'apertura del mercato a pazienti che in precedenza non potevano permettersi tali trattamenti ha contribuito a un aumento sostanziale del volume potenziale della procedura.

Numero crescente di medici generici che posizionano gli impianti

Molti presumerebbero che i materiali siano solo una parte del costo della procedura e che la maggior parte della spesa provenga dal trattamento da parte di un professionista specializzato in implantologia, in particolare alla luce della di-

© edwardolive/Shutterstock

sponibilità limitata di tali professionisti. Così è stato fino agli ultimi anni. Molto più evidente negli Stati Uniti, ma ancora una tendenza in crescita in Europa è l'aumento del numero di medici generici in grado di eseguire procedure implantologiche. Molti programmi di istruzione post-laurea e corsi di formazione hanno guadagnato popolarità tra i medici generici che cercano di ampliare le proprie competenze e aumentare i servizi che possono offrire. Ciò ha comportato due vantaggi principali: un notevole aumento del numero di professionisti in grado di offrire servizi implantari e la potenziale riduzione dei costi a lungo termine per i pazienti come risultato di questa crescente offerta.

È tutta una questione di tecnologia digitale

Infine, e non certo una tendenza in prima linea nella mente di tutti, è il lento ma costante sviluppo e integrazione dell'odontoiatria digitale. Nel corso degli ultimi due decenni, l'odontoiatria digitale ha rivoluzionato il settore. Sebbene i professionisti del settore dentale non siano noti per la loro conoscenza tecnologica o il desiderio di essere in prima linea nell'innovazione digitale all'interno dei loro studi, il sentimento è cambiato radicalmente negli ultimi anni e questa tendenza è inevitabile nel tempo. Ciò è particolarmente vero per i nuovi dentisti che entrano nel mercato e sono sempre più consapevoli delle tecnologie digitali a loro disposizione, come software di pianificazione del trattamento, CAD/CAM e software a supporto della progettazione delle dime chirurgiche e del loro utilizzo durante le procedure.

Inoltre, un numero crescente di scuole odontoiatriche sta incorporando gli ultimi progressi tecnologici nei loro programmi di studio, fornendo ai potenziali dentisti una gamma più ampia di strumenti disponibili e riducendo il tempo e lo sforzo necessari per imparare a usarli. Inoltre, naturalmente, mentre un investimento in tecnologia informatica come il software di pianificazione del trattamento avvantaggia notevolmente i professionisti del settore dentale in termini sia di efficienza che di portata dei servizi che possono offrire, in definitiva migliora la qualità del servizio fornito ai pazienti. L'utilizzo di ausili informatici consente la massima personalizzazione per ogni singolo caso di un paziente e livelli più elevati di accuratezza durante le procedure.

Simon Trinh

Il segreto del successo dei Congressi Biomax

Dal 22 al 24 settembre, alla presenza di circa 1000 partecipanti, si è tenuto a Verona presso il Palazzo della Grand Guardia il 24° Congresso Terapia Implantare e Ortodontica Biomax "Le attuali aspettative, estetiche e riabilitative, del paziente adulto". Davanti alle sale gremite, si sono alternati 50 prestigiosi relatori che, nelle 9 sessioni in cui è stato strutturato il congresso, hanno affrontato il tema della riabilitazione olistica del paziente adulto ripercorrendo l'evoluzione delle tecniche e le procedure che hanno contribuito a ottimizzare la terapia riabilitativa ed estetica.

I temi, come anche nelle precedenti edizioni, sono stati trattati in maniera interdisciplinare, in questo caso la multidisciplinarietà è stata illustrata mediante un'integrazione armoniosa tra implantologia e ortodonzia.

La moderna odontoiatria, come ha con entusiasmo e fervore presentato ai colleghi presenti il Dott. Markus Huerzeler nella sua bellissima relazione, presenta oggi delle nuove sfide che, da un certo punto di vista, mettono in secondo piano i vecchi paradigmi. Raggiungere il miglior risultato funzionale ed estetico eseguendo in maniera perfetta le tecniche chirurgiche è sempre stato l'obiettivo da perseguire e la miglior soddisfazione per il clinico. La prospettiva del paziente, però, è diversa, soprattutto in un'epoca in cui tutti viviamo una vita frenetica. Quello che auspicano i pazienti è ottenere una buona riabilitazione funzionale, con un buon risultato estetico ma con il minor tempo (numero sedute) e costo possibile. Sta al clinico quindi scegliere la tecnica migliore per andare incontro alle esigenze del paziente (tempi e costi) garantendogli un risultato che sia soprattutto duraturo nel tempo, facile da gestire a livello di igiene orale domiciliare e professionale e che preservi i tessuti molli. La soddisfazione del paziente come focus principale a volte anche a discapito del perfezionismo del clinico.

In questa sfida, la tecnologia e la ricerca sono sicuramente d'aiuto al professionista che ha disposizione tutti gli strumenti che gli consentono di soddisfare ottimamente queste esigenze: il digitale, l'ortodonzia invisibile e l'implantologia con carico immediato.

Da parecchi anni, ormai, partecipo con piacere al Congresso annuale

Biomax. Il successo dell'evento, che si ripete ogni anno, lo si apprezza da vari punti di vista: affluenza, contenuti di valore, attualità, qualità delle relazioni e dell'organizzazione generale. Mi sono quindi chiesta quale sia il loro segreto, siccome ultimamente si sta assistendo a una certa defezione in alcune realtà congressuali. La sede prestigiosa, la selezione dei migliori relatori, contenuti sempre attuali, l'importanza dell'azienda stessa sono sicuramente dei punti di forza. Il loro segreto però, a mio parere, è sotto gli occhi di tutti ed è esplicitato sul loro logo e nel loro pay off: Biomax, avere cura. Avere cura è il segreto, avere cura di ogni singolo partecipante, dell'organizzazione di tutti gli aspetti anche i più scontati, della selezione dei relatori, della scelta del catering. Nel video proiettato a inizio congresso è stato trasmesso il messaggio "Fare bene il proprio lavoro per cambiare il mondo". Di video emozionali se ne vedono tanti, non solo nei congressi odontoiatrici ma nelle pubblicità di tutti i giorni. Mi sento di dire che la differenza sta nel fatto che loro lo mettono in pratica. Complimenti quindi ad Antonio Coppola e a tutto il team Biomax per continuare a creare occasioni di aggregazione e crescita professionale e con il loro lavoro essere fonte di ispirazione ed esempio per tutti.

A. M., Dental Tribune Italia

IMPLANT TRIBUNE
The World's Newspaper of Implantology · Italian Edition

PUBLISHER AND CHIEF EXECUTIVE OFFICER: TORSTEN R. OEMUS

CHIEF CONTENT OFFICER: CLAUDIA DUSCHEK

DENTAL TRIBUNE INTERNATIONAL GMBH
Holbeinstr. 29, 04229 Leipzig, Germany
Tel.: +49 341 48 474 302 | Fax: +49 341 48 474 173
General requests: info@dental-tribune.com Sales requests: mediasales@dental-tribune.com
www.dental-tribune.com

Material from Dental Tribune International GmbH that has been reprinted or translated and reprinted in this issue is copyrighted by Dental Tribune International GmbH. Such material must be published with the permission of Dental Tribune International GmbH. Implant Tribune is a trademark of Dental Tribune International GmbH.

All rights reserved. © 2022 Dental Tribune International GmbH. Reproduction in any manner in any language, in whole or in part, without the prior written permission of Dental Tribune International GmbH is expressly prohibited.

Dental Tribune International GmbH makes every effort to report clinical information and manufacturers' product news accurately but cannot assume responsibility for the validity of product claims or for typographical errors. The publisher also does not assume responsibility for product names, claims or statements made by advertisers. Opinions expressed by authors are their own and may not reflect those of Dental Tribune International GmbH.

IMPLANT TRIBUNE ITALIAN EDITION
Anno XI Numero 4, Novembre 2022
SUPPLEMENTO N. 1
di DENTAL TRIBUNE ITALIAN EDITION
ANNO XVIII n. 11

MANAGING EDITOR
Patrizia Gatto
[patrizia.gatto@tueorservizi.it]

DIREZIONE SCIENTIFICA
Enrico Gherlone, Tiziano Testori

COMITATO SCIENTIFICO
Alberto Barlattani, Andrea Bianchi, Roberto Cocchetto, Ugo Covani, Mauro Labanca, Carlo Maiorana, Gilberto Sammartino, Massimo Simion, Paolo Trisi, Leonardo Trombelli, Ferdinando Zarone

CONTRIBUTI
P. Bruet, A. Cacioppo, M. Chiapasco, A. Comanzo, G. Efisio, V. Foti, P. Gatto, A. Minniti, A. Murari, N. Palladino, A. Pispero, S. Trinh, M. Wojtkiewicz.

REDAZIONE ITALIANA
Tueor Servizi Srl - redazione@tueorservizi.it
Coordinamento: Adamo Buonerba
C.so Enrico Tazzoli 215/13 - 10137 Torino
Tel.: 011.3110675

GRAFICA - Tueor Servizi Srl

GRAPHIC DESIGNER - Giulia Corea

STAMPA
Reggiani Print S.r.l.
Sede operativa - Via D. Alighieri, 50
21010 Brezzo di Bedero (VA)

COORDINAMENTO DIFFUSIONE EDITORIALE
ADDRESSVITT srl

PUBBLICITÀ
Alessia Murari
[alessia.murari@tueorservizi.it]

UFFICIO ABBONAMENTI
Tueor Servizi Srl
C.so Enrico Tazzoli 215/13
10137 Torino
Tel.: 011 3110675
Fax: 011 3097363
segreteria@tueorservizi.it

Copia singola: euro 3,00

FSC
www.fsc.org
MISTO
Carta da fonti gestite in maniera responsabile
FSC® C102788

IMPLANT TRIBUNE EDIZIONE ITALIANA FA PARTE DEL GRUPPO DENTAL TRIBUNE INTERNATIONAL CHE PUBBLICA IN 25 LINGUE IN OLTRE 90 PAESI

È proibito qualunque tipo di utilizzo senza previa autorizzazione dell'Editore, soprattutto per quanto concerne duplicati, traduzioni, microfilm e archiviazione su sistemi elettronici. Le riproduzioni, compresi eventuali estratti, possono essere eseguite soltanto con il consenso dell'Editore. In mancanza di dichiarazione contraria, qualunque articolo sottoposto all'approvazione della Redazione presuppone la tacita conferma alla pubblicazione totale o parziale. La Redazione si riserva la facoltà di apportare modifiche, se necessario. Non si assume responsabilità in merito a libri o manoscritti non citati. Gli articoli non a firma della Redazione rappresentano esclusivamente l'opinione dell'Autore, che può non corrispondere a quella dell'Editore. La Redazione non risponde inoltre degli annunci a carattere pubblicitario o equiparati e non assume responsabilità per quanto riguarda informazioni commerciali inerenti associazioni, aziende e mercati e per le conseguenze derivanti da informazioni erronee.

Innovazioni in rigenerazione ossea

Intervista al Prof. Matteo Chiapasco

© Proxima Studio/Shutterstock

Il Prof. Matteo Chiapasco è uno degli autori scientifici più prolifici sul tema del trapianto osseo e quest'anno è stato un relatore all'EAO in Svizzera.

< pagina 1

Prof. Chiapasco, che impatto pensa che la sua relazione «The new technologies in bone regeneration, 3D bone grafts» abbia avuto sui partecipanti dell'EAO?

Penso che i partecipanti siano stati interessati a conoscere i nuovi sviluppi di questo affascinante settore, in particolare quelli relativi alle griglie in titanio personalizzate CAD/CAM, che possono davvero semplificare la rigenerazione ossea di complessi difetti 3D e abbreviare i tempi chirurgici. Inoltre, potranno aver appreso di più sulle tecniche di rigenerazione ossea in fase di sviluppo per consentire il posizionamento dell'impianto in siti edentuli compromessi, soprattutto nel caso di difetti 3D complessi.

Ci sono sviluppi specifici in questo settore o cambiamenti nella progettazione delle procedure che ha potuto riscontrare? Quali sviluppi sono stati, secondo lei, i più emozionanti nel corso degli anni?

Ritengo che gli sviluppi più rilevanti in questo campo siano, in primo luogo, un approccio multidisciplinare e integrato alla pianificazione e al trattamento basato sul principio della rigenerazione protesicamente guidata, in secondo luogo, la crescente importanza della ricostruzione dei tessuti molli periimpiantati in siti atrofici e, infine, la semplificazione delle procedure con il paziente rispetto alla procedura centrale al risultato clinico.

Avendo negli anni esaminato una serie di tecniche relative a diverse procedure di implantologia, dove indirizzerebbe i professionisti che desiderano saperne di più sugli innesti ossei 3D? Cosa suggerisce come buon punto di partenza?

Il miglior punto di partenza sarebbe una conoscenza più approfondita dell'anatomia chirurgica e del comportamento biologico dei vari materiali di innesto, compresi i pro e i contro di ciascuno. Solo dopo averlo fatto è possibile seguire i dettagli tecnici delle diverse tecniche.

In linea con il tema della sezione EAO «Innovations in regeneration», quali cambiamenti o miglioramenti della tecnologia di rigenerazione ossea prevedete si possano sviluppare e diffondersi nei prossimi anni?

Ritengo che la ricerca debba concentrarsi su due aspetti: lo sviluppo di nuovi materiali per migliorare la rigenerazione ossea senza l'uso di prelievi autogeni (a condizione che l'efficacia sia uguale o superiore) e qualsiasi procedura che riduca la morbilità e i tempi di riabilitazione.

Anisha Hall Hoppe
Dental Tribune International

neoss®

Veloce. Accurato. Facile.

NeoScan™ 1000

Veloce
Accurato
Facile da usare
Prezzo accattivante

NeoScan 1000 è uno scanner intraorale veloce e facile da usare che offre la possibilità di un flusso di lavoro flessibile attraverso un sistema aperto e compatibile.

Connessione semplificata, controllo touchless e nessuna necessità di polvere o preriscaldamento.

NeoScan 1000 è ciò di cui il tuo studio ha bisogno e al giusto prezzo!

neoss.com

Intelligent Simplicity

Neoss Italia S.r.l. • Viale Certosa 138 • I-20156 Milano • Italia • T +39 02 92952 1 • F +39 02 92952 250 • E italia@neoss.info

AD

Aumento Orizzontale di Cresta Alveolare Gravemente Atrofica mediante Tecnica "F.I.R.S.T.": Risultato Clinico e Istologico

Vincenzo Foti MD, DDS, libero professionista, Genova, Italy

Introduzione

L'Autore ha ideato nel 2016 e pubblicato nel 2020 la tecnica F.I.R.S.T. (Fibrinogen-Induced Regeneration Sealing Technique), un approccio GBR innovativo che si distingue per semplicità, predicibilità e bassa morbilità. La tecnica è basata sulla triade: fibrina sigillante, osso suino collagenato, lamina corticale suina collagenata. Applicata da sette anni su ampia casistica personale, la F.I.R.S.T. consente di ottenere un complesso lamina/innesto osteogenico - per induzione sinergica tra il fibrinogeno e il collagene di tipo 1 - e osteoconduttivo stabile, privo di micromovimenti, prerequisito essenziale per la neo-angiogenesi e la formazione di nuovo osso.

Descrizione

Cresta alveolare a lama di coltello (Fig. 1). Un mix di osso suino collagenato e fibrina sigillante umana omologa è stato applicato sul versante linguale e buccale del difetto. L'innesto aderisce alle pareti ossee senza spargimento di granuli. Una lamina corticale suina collagenata è stata fissata a sella con fibrina sigillante senza utilizzo di pin o viti (Fig. 2). Si è ottenuto uno scatolato lamina/graft immobile, dove la lamina corticale funziona come innesto e come barriera osteointegrata. Dopo 1 anno di attesa, si osservava un chiaro aumento del volume bucco-linguale, di consistenza dura alla palpazione. Il rientro chirurgico dimostra assenza di pseudo-periostio e di granuli ed evidenzia osso neoformato maturo ben irrorato (Fig. 3).

L'esame CBCT risalta una nuova anatomia convessa bucco-linguale con spessore orizzontale di 9.15 mm (Fig. 4). L'analisi istologica di carota ossea di 4 mm, prelevata con fresa trephine in zona crestale 33, mostra particelle residue di biomateriale interamente circondate da osso trabecolare neoformato, spazi midollari con vasi neoformati, assenza di infiammazione e necrosi. A forte ingrandimento sono visibili particelle in fase di riassorbimento per attività osteoclastica (Fig. 5).

Conclusioni

La tecnica F.I.R.S.T., predicibile al pari di quelle note, semplifica al chirurgo la GBR con evidente beneficio intra e post-operatorio per il paziente. Un ulteriore vantaggio è rappresentato dall'eccellente stabilità del complesso lamina/graft, costituito da uno scatolato solido e omogeneo, fissato al difetto grazie all'azione adesiva e compattante della fibrina sigillante. Un risultato analogo è ottenibile con altre tecniche (es. Sausage di Urban) solo se si applica un numero adeguato di pin sul versante buccale e linguale della membrana. Inoltre, il rientro chirurgico dopo F.I.R.S.T. è sempre minimamente invasivo poiché non occorre rimuovere pin, viti e barriere.

bibliografia

- Corrente G., Abundo R., Cardaropoli G., Martuscelli G., Trisi P. (1997) Supracrestal bone regeneration around dental implants using a calcium carbonate and a fibrin-fibronectin sealing system: clinical and histologic evidence. Int J Periodontics Restorative Dent. Int J Periodontics Restorative Dent. 1997 Apr;17(2):170-81.
- Wachtel H., Fickl S., Hinze M., Bolz W., Thalmair T. The bone lamina technique: a novel approach for lateral ridge augmentation--A case series. Int J Periodontics Restorative Dent. 2013 Jul-Aug;33(4):491-7.
- Giuliani A., Iezzi G., Mazzoni S., Piattelli A., Perrotti V., Barone A. Regenerative properties of collagenated porcine bone grafts in human maxilla: demonstrative study of the kinetics by synchrotron radiation microtomography and light microscopy. Clin Oral Investig. 2018 Jan;22(1):505-513.
- Jeanneau C., Le Fournis C., About I. Xenogeneic bone filling materials modulate mesenchymal stem cell recruitment: role of the Complement C5a. Clin Oral Investig. 2020 Jul;24(7):2321-2329.
- Foti V., Rossi R. Fibrinogen-Induced Regeneration Sealing Technique (F.I.R.S.T.). An Improvement and Modification of Traditional GBR: A Report of Two Cases. Mod Res Dent. 2020 July;5(2):476-485.

Fig. 1

Fig. 2

Fig. 3

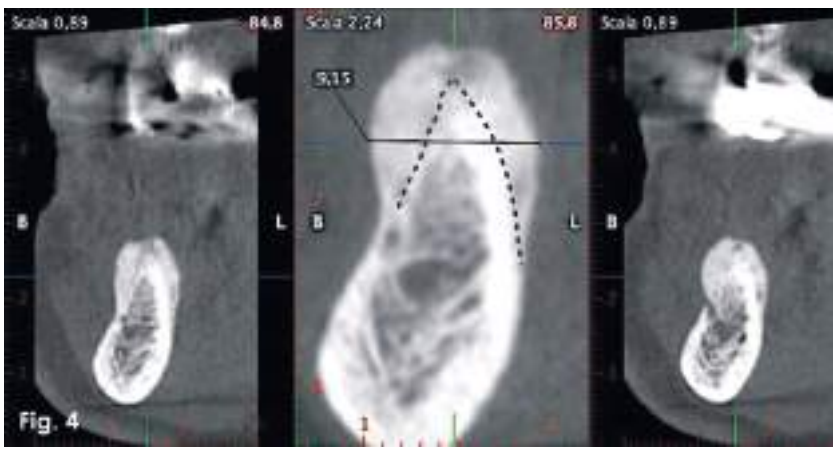

Fig. 4

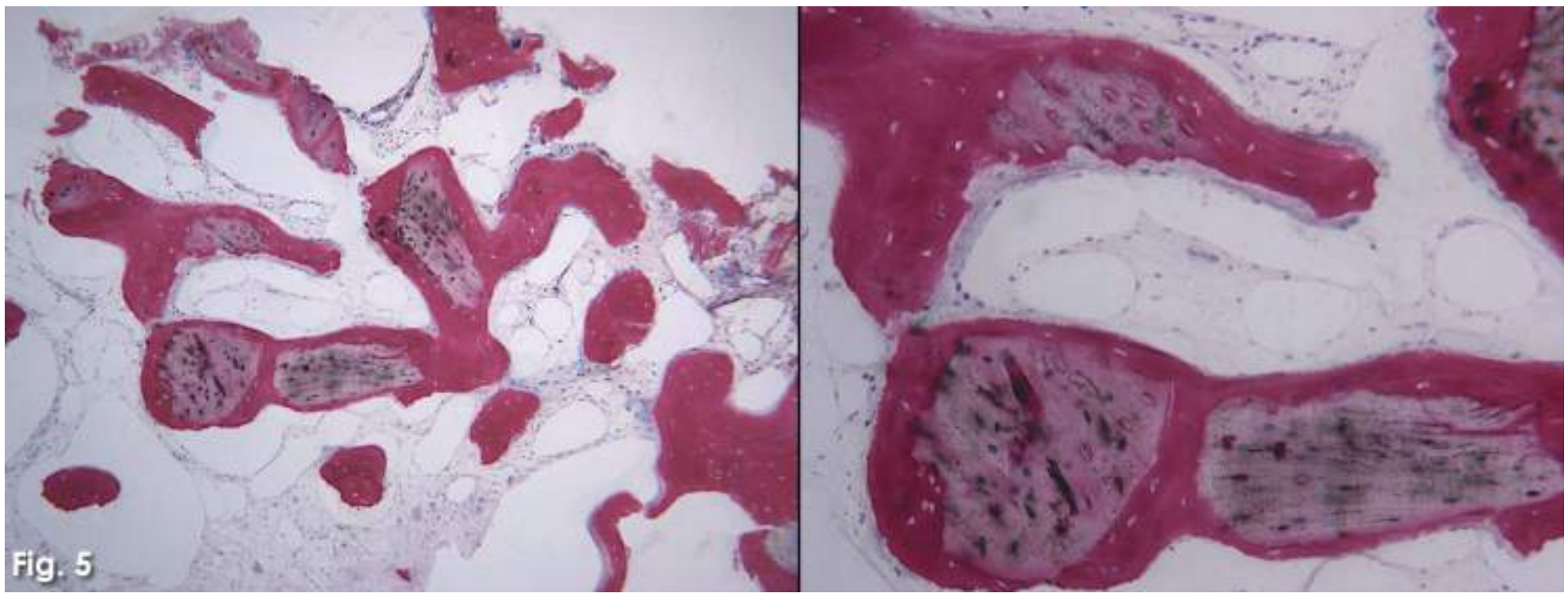
Fig. 5

GEISTLICH

Il moderno trattamento del paziente parodontale e implantare

Dal controllo dell'infezione alla rigenerazione dei tessuti

Un percorso formativo completo e d'eccellenza, a cura del Prof. Cristiano Tomasi e del Dott. Paolo Ghensi, quello in programma a Trento da Febbraio a Maggio 2023.

Un appuntamento da non perdere per tutti gli Odontoiatri che desiderano progredire e diventare clinici esperti nel trattamento del paziente parodontale e implantare e nell'esecuzione delle tecniche più avanzate per la ricostruzione dei tessuti duri e molli.

Il corso ha infatti l'obiettivo di fornire ai partecipanti le basi biologiche e cliniche per la pianificazione e l'esecuzione di piani terapeutici di successo attraverso un approccio moderno, ragionato e basato sull'evidenza scientifica. Nel corso dei 3 moduli didattici - di tre giorni ciascuno - verrà dato ampio spazio alla progettazione ragionata del piano di trattamento, in modo tale che il corsista possa acquisire tutti gli strumenti idonei per poter affrontare con serenità e sufficiente sicurezza anche i casi più complessi, individuando quali sono i fattori di rischio da tenere in considerazione e stabilendo anticipatamente la prognosi a lungo termine del trattamento prescelto.

Molti gli argomenti trattati: dalla anatomia e istologia dei tessuti parodontali e peri-implantari alla corretta esecuzione ed interpretazione degli esami radiologici, dalla chirurgia parodontale conservativa, resettiva e rigenerativa a quella pre-protesica, muco-gengivale e implantare, fino alla gestione dell'alveolo post-estrattivo, al rialzo di seno e al trattamento di mucosite e peri-implantite.

In un contesto informale e di confronto interattivo i relatori saranno a disposizione dei partecipanti e li guideranno step by step con l'ausilio di presentazioni multimediali, video commentati, discussione di casi clinici e sessioni hands-on su simulatori e/o modelli animali.

Il primo modulo sulla terapia parodontale non chirurgica sarà inoltre aperto alla figura dell'Igienista Dentale che collabora con l'Odontoiatra iscritto all'intero percorso formativo in modo tale che il team, attraverso la condivisione di esperienze e contenuti, possa allinearsi e rafforzarsi nella gestione quotidiana del paziente parodontale.

Quota d'iscrizione agevolata per Odontoiatri Under 30.

Geistlich Ufficio Eventi
Tel.: 0445-376266
corsi@geistlich.it
www.regenerationfocus.it

AD

Incremento volumetrico dei tessuti molli sovracrestali in implantoprotesi mediante la tecnica "M.T.G"

Dott. Alessandro Minniti, libero professionista in Sassari

Introduzione

La perdita di un elemento dentario esita spesso in un deficit volumetrico dei tessuti duri e molli del mascellare, in particolare sul suo versante buccale. Le conseguenze oltre che di carattere estetico sono spesso di carattere funzionale (ristagno di cibo e placca al di sotto della protesi) che in alcuni casi possono compromettere il successo a lungo termine delle riabilitazioni impianto protesiche. Le più recenti evidenze scientifiche mostrano infatti come il volume dei tessuti molli nella loro porzione sovracrestale siano strettamente correlate alla progressione nel tempo del riassorbimento peri implantare. In questo senso l'innesto connettivale o epitelio connettivale viene considerato il gold standard al fine di ottenere il ripristino sia estetico che funzionale della cresta ossea residua alla perdita dell'elemento dentario, sia che esso avvenga contestualmente all'inserimento implantare sia che avvenga in un secondo momento chirurgico ritardato. Oltremisura numerose e autorevoli sono le ricerche validate che evidenziano come le matrici dermiche, opportunamente utilizzate in selezionate procedure riabilitative, possano svolgere un'azione sovrapponibile a quella dell'innesto connettivale. Questo lavoro ha lo scopo di mostrare, attraverso casi clinici completi e corredati di documentazione di follow up, come una matrice dermica riassorbibile di origine suina ad elevata consistenza possa essere considerata una valida soluzione nel ripristino morfo funzionale dei tessuti.

La tecnica denominata M.T.G. (Matrix Tissue Graft) si basa sull'utilizzo di una particolare matrice dermica acellulare riassorbibile di origine suina caratterizzata da un elevata consistenza e stabilità volumetrica che viene posizionata al di sotto del lembo muco periostale eseguito a spessore totale, in contatto con la cresta ossea. La stabilizzazione della matrice avviene senza mezzi di fissazione o in casi limitati mediante l'ausilio di una sutura riassorbibile con cui ancorare la matrice al lembo mucoperiosteo.

Descrizione

Nello studio sono stati inclusi 20 pazienti (12 donne e 8 uomini) di età compresa tra i 28 e i 65 anni, con edentulia singola e conseguente deficit vestibolare dei tessuti molli. La matrice dermica a elevata consistenza è stata opportunamente ritagliata mediante forbici e lama ed è stata posizionata al di sotto del lembo muco periostale allestito con approccio a spessore totale, vestibolarmente alla cresta ossea in cui è stato posizionato contestualmente un impianto endosseo osteointegrabile. Non si è utilizzato alcun ausilio di fissazione per la matrice dermica che è stata stabilizzata dal solo lembo di accesso ribaltato su di essa e suturato, mediante punti staccati semplici, al lembo linguale (Figg. 1a-1c).

Le rilevazioni eseguite a distanza di 18 mesi di tempo medio, hanno mostrato un netto miglioramento del PES (Pink Esthetic Score) con un punteggio medio superiore a 9 (eccellente) e in due casi un punteggio tra 6 e 8 (buono) (Figg. 2a-2c). La sovrapposizione dei file .stl provenienti dalla scansione della arcata dentaria interessata prima dell'intervento e a distanza di 18 mesi ha permesso di rilevare un incremento medio in senso orizzontale di 2 mm in media (Figg. 3a-3d).

Conclusioni

La tecnica M.T.G. può considerarsi una tecnica predicibile nell'aumento dei volumetrico dei tessuti molli perimplantari al pari dell'innesto connettivale o epitelio connettivale. L'utilizzo di una matrice dermica a elevata consistenza applicata con questa tecnica offre ulteriori vantaggi rispetto alla tecnica di innesto connettivale. Oltre a ridursi l'invasività per il paziente non richiedendo un sito donatore, la matrice può essere disponibile in quantità difficilmente reperibili con un innesto connettivale. La matrice dermica utilizzata inoltre può essere lasciata parzialmente esposta nel cavo orale ed è facilmente modellabile addirittura in una fase preparatoria di progettazione dell'intervento chirurgico.

bibliografia

- De Marco P., Zara S., De Colli M., Radunovic M., Lazovic V., Ettorre V., Di Crescenzo A., Piattelli A., Cataldi A. Fontana a graphene oxide improves the biocompatibility of collagen membranes in an in vitro model of human primary gingival fibroblasts. Biomed Mater, 2017 sep 13;12(5):055005.
- Fickl S., Nannmark U., Schlagenhauf U., Hürzeler M., Kebschull M. Porcine dermal matrix in the treatment of dehiscence-type defects – an experimental split-mouth animal trial. Clin Oral Implants Res, 2015 jul;26(7):799-805.
- Tallarico M., Xhanari E., Pisano M., De Riu G., Tullio A., Meloni SM. Single post-extractive ultra-wide 7 mm-diameter implants versus implants placed in molar healed sites after socket preservation for molar replacement: 6-month post-loading results from a randomised controlled trial. European Journal of Oral Implantology, 2016;9(3):263-275.
- Fischer KR., FIckl S., Mardas N., Bozec L., Donos N. Stage-two surgery using collagen soft tissue grafts: clinical cases and ultrastructural analysis. Quintessence int, 2014 nov-dec;45(10):853-60.
- Fischer KR., Testori T., Wachtel H., Mühlemann S., Happe A., Del Fabbro M. Soft tissue augmentation applying a collagenated porcine dermal matrix during second stage surgery: a prospective multicenter case series. Clinical Implant Dentistry relat res., 2019;1–8.
- Fickl S., Jockel-Schneider Y., Lincke T., Bechtold M., Fischer KR, Schlagenhauf U. Porcine dermal matrix for covering of recession type defects: a case series. Quintessence int, 2013;44(3):243-6.
- Matoh U., Petelin M., Gaspersic R. Split-mouth comparison of coronally advanced flap with connective tissue graft or collagen matrix for treatment of isolated gingival recessions. Int J Periodontics Restorative Dent., 2019;39(3):439-446.
- Verardi S, Orsini M., Lombardi T., Ausenda F., Testori T., Pulici A., Oreglia F., Valente NA., Stacchi C. Comparison between two different techniques for peri-implant soft tissue augmentation: porcine dermal matrix graft vs. Tenting screw. J Periodontol. 2020; accepted, in publication.

Fig. 1a

Fig. 1b

Fig. 1c

Fig. 2a

Fig. 2b

Fig. 2c

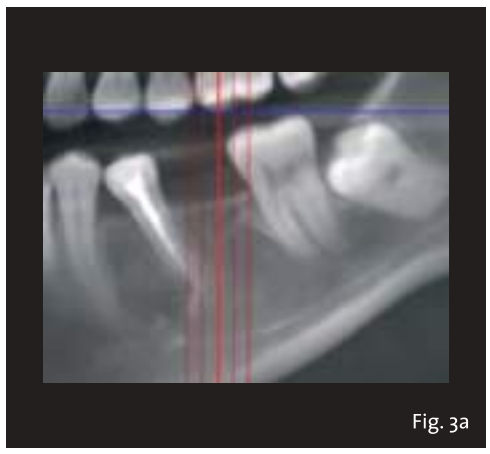
Fig. 3a

Fig. 3b

Fig. 3c

Fig. 3d

Il digitale trasforma gli studi odontoiatrici

Straumann Group e DentalPro digitalizzano le strutture odontoiatriche anche attraverso scanner intraorali: ecco i benefici su trattamenti e cura dei pazienti.

La digitalizzazione può avere un impatto decisivo per lo sviluppo degli studi odontoiatrici e per una maggiore cura dei pazienti, ma in Italia è ancora poco diffusa. Basti pensare che lo scanner intraorale – dispositivo digitale con sistema di misurazione che, attraverso il passaggio del raggio laser sui denti, raccoglie informazioni su forma e dimensioni delle arcate – viene utilizzato soltanto in 1 studio su 5 tra i 38.000 presenti in tutta Italia[1]: quindi, solo i centri più all'avanguardia ne fanno uso.

Precursori di questa direzione innovativa sono Straumann Group - leader globale nell'implantologia e nelle soluzioni ortodontiche che ripristinano il sorriso e la fiducia - 3Shape produttore leader di scanner intraorali e DentalPro, il più grande gruppo odontoiatrico italiano - che hanno avviato una collaborazione di alto livello per garantire trattamenti sempre più all'avanguardia e una migliore patient experience, fin dalla prima visita. I moderni scanner intraorali, prodotti da 3Shape e distribuiti da Straumann Group, sono stati introdotti nei 260 centri di proprietà del gruppo DentalPro.

Un'iniziativa che è risultata di grande utilità sia in campo protesico sia in quello dell'ortodonzia tradizionale e invisibile, grazie alla possibilità di acquisire in pochi minuti le immagini a 360 gradi del cavo orale. Queste impronte digitali di elevata qualità e precisione portano a numerosi vantaggi: tra questi, l'individuazione precoce di determinate problematiche con un effetto importante sulla prevenzione, un'esecuzione più rapida e a regola d'arte di protesi anche complesse, un maggiore comfort per i pazienti con l'eliminazione della pasta da impronta, oltre a una notevole riduzione dei materiali da impronta (alginato e silicone) da smaltire, con ripercussioni positive anche per il pianeta.

Le potenzialità di questo dispositivo digitale possono essere inoltre sfruttate sin dalla prima visita: una possibilità che ha permesso a DentalPro di introdurre anche un nuovo servizio di Digital Check-up in prima visita, migliorando la comunicazione con il paziente e la sua comprensione della diagnosi. Infatti, grazie alle scansioni, i pazienti possono vedere su uno schermo in tempo reale l'immagine della bocca in 3D riuscendo così a comprendere meglio lo stato della propria salute orale, le eventuali proposte di trattamento e le fasi del piano di cura.

«Come Straumann Group ci poniamo sempre un grande obiettivo finale: restituire ai pazienti il sorriso, per dare loro la possibilità di accrescere la propria autostima e liberare il proprio potenziale – ha commentato Davide Marchini, General Manager e AD di Straumann Group Italia – Siamo felici e orgogliosi di poter collaborare con una realtà di grande valore come DentalPro sullo sviluppo digitale del settore dentale attraverso un costante supporto formativo del loro personale per sfruttare a pieno le potenzialità che il flusso digitale offre».

«Innovazione, accessibilità e trasparenza sono da sempre elementi chiave della nostra mission», dichiara Michel Cohen, Fondatore e Amministratore Delegato del gruppo DentalPro. «Il gruppo investe costantemente per dotarsi delle tecnologie più all'avanguardia. Siamo convinti che, per uno studio odontoiatrico, avvalersi di moderni strumenti hi-tech e processi digitalizzati possa davvero fare la differenza, in termini di qualità dei servizi offerti, ma anche di sicurezza delle cure, maggiore comfort e migliore esperienza per il paziente, fin dalla prima visita. Per questo motivo abbiamo deciso di dedicare importanti risorse alla transizione "full digital" di tutti i nostri centri. Introdurre l'uso dello scanner intraorale non solo per la presa delle impronte dentali ma già in fase iniziale di check-up consentirà di favorire, fin dall'inizio, un maggiore coinvolgimento del paziente nell'intero percorso diagnostico-terapeutico».

Gruppo DentalPro

Fondato nel 2010 dall'imprenditore Michel Cohen e da due odontoiatri Samuele Baruch e Paolo Tonveronachi, DentalPro (DP Group SpA) è attualmente controllato dal fondo di private equity BC Partners e da alcuni soci storici. In 12 anni di attività, DentalPro ha gestito oltre un milione di pazienti; è inoltre la prima realtà della sanità privata in Italia ad avere ottenuto 3 Certificazioni ISO in Sicurezza, Qualità e Ambiente. Elevati standard di cura e competenza del personale sono garantiti dal controllo del Comitato Medico Scientifico. Nel 2019, è nata DentalPro Academy: una scuola per la formazione nel settore odontoiatrico. Il gruppo oggi è riconosciuto a tutti gli effetti come Ente di Formazione Certificato. Attualmente DentalPro gestisce 260 centri dentistici, tutti di proprietà, con 2.000 dipendenti e 1.200 odontoiatri e igienisti. Presente nei migliori centri commerciali e nelle principali città italiane, offre diverse tipologie di trattamenti, dall'odontoiatria generale fino all'implantologia, in ambienti accoglienti, con moderne dotazioni tecnologiche e ampi orari di apertura anche nel week-end.

Straumann Group

Straumann Group (SIX: STMN) è un'azienda leader globale in implantologia e nelle soluzioni ortodontiche che ripristinano il sorriso e la fiducia. L'azienda unisce diversi marchi a livello globale che sono sinonimo di eccellenza, innovazione e qualità nell'odontoiatria sostitutiva, correttiva e digitale, tra i quali Anthogyr, ClearCorrect, Dental Wings, Medentika, Neodent, Straumann e altre società e partner interamente o parzialmente posseduti dal gruppo. In collaborazione con le principali cliniche, istituti e università, il Gruppo Straumann ricerca, sviluppa, produce e fornisce impianti dentali, strumenti, protesi CAD/CAM, biomateriali e soluzioni digitali da utilizzare nella sostituzione e restauro dei denti o per prevenire la perdita dei denti.

Nota
1 Fonte: KeyStone.

Straumann Group

Rialzo del seno mascellare trans-crestale con impianti extra-corti: indicazioni e limiti

Gianni Efisio, libero professionista in Casale Monferrato

Introduzione

Il paziente maschio di 66 anni in buono stato di salute si presentò alla nostra osservazione per ripristinare l'edentulia parziale bilaterale del mascellare superiore (Fig. 1). All'esame radiografico si evidenziava la pneumatizzazione di entrambi i seni mascellari con la presenza di un'esigua quantità di osso al di sotto del pavimento (Fig. 2). Dopo approfondimento dell'esame radiografico per mezzo di Cone-Beam si notava che il pavimento del seno nel settore 1 presentava uno spessore di circa tre millimetri, mentre nel settore 2 lo spessore era di solo un millimetro con assenza di due corticali distinte (Figg. 3, 4). A causa della difficoltà a stabilizzare un impianto in tale esigua quantità di osso, si decise di eseguire nel settore 2 un rialzo del seno con accesso laterale e di posporre l'inserzione degli impianti a 8 mesi dalla chirurgia. Nel settore 1 la quantità d'osso fu ritenuta sufficiente a stabilizzare gli impianti e si decise di inserire un impianto di 4,5 mm di lunghezza con rialzo per via transcrestale.

Rialzo di seno settore 2

Il giorno della chirurgia fu prescritta la profilassi antibiotica con Amoxicillina più Acido Clavulanico che fu proseguita per sei giorni. Fu somministrata anestesia con Articaina 2% ed Adrenalina 1:100000. Fu elevato un lembo a spessore totale e fu eseguita l'osteotomia per realizzare la finestra d'accesso per mezzo di una fresa a palla diamantata sul manipolo da chirurgia con abbondante irrigazione di soluzione fisiologica. La membrana sinusale fu scollata e il seno zeppato con Gen-Os Osteobiol mescolato con una membrana di PRGF ottenuta da centrifugazione del sangue del paziente con tecnologia BTI Endoret PRGF (Fig. 5). Il controllo per mezzo di Rx Cone-Beam evidenziava un buon riempimento del seno mascellare fino alla parete mediale dello stesso (Fig. 6).

Inserimento degli impianti

Dopo otto mesi di guarigione fu programmato l'inserimento di impianti bilateralmente in posizione 14, 16, 24, 26. Il protocollo farmacologico fu lo stesso del primo intervento. In posizione 14 fu inserito un impianto BTI 3,75 x 6,5 mm piattaforma universale (Ø 4,1 mm), mentre in posizione 16 fu inserito un impianto BTI Core 4,75 x 4,5 mm piattaforma stretta (Ø 3,5 mm) con aumento transcrestale eseguito con membrana di fibrina ottenuta sempre col tecnologia BTI Endoret PRGF. In posizione 24 fu inserito un impianto BTI 3,75 x 6,5 mm con piattaforma universale (Ø 4,1 mm) e in posizione 16, dove era stato eseguito il rialzo di seno, un impianto BTI 5,5 x 6,5 piattaforma universale plus (Ø 4,1 mm).

Attorno al collo degli impianti fu posto un innesto d'osso autologo ottenuto dalla fresatura a basso numero di giri come da protocollo BTI mescolato con PRGF e a protezione furono poste delle membrane di fibrina ottenute con lo stesso procedimento (Figg. 7, 8). Il torque di inserimento era superiore ai 40 Ncm per tutti gli impianti. I lembi furono accollati e suturati per una guarigione sommersa.

Fase protesica

Dopo quattro mesi di guarigione senza complicazioni gli impianti furono scoperti e i pilastri transepiteliali Multi-Im furono avvitati (Fig. 9). Dopo quattro settimane furono prese le impronte analogiche con tecnica del cucchiaio aperto. Successivamente furono eseguite le registrazioni occlusali e dopo due settimane due ponti in zirconio avvitati furono consegnati (Fig. 10). Il controllo radiografico mostrava stabilità dell'osso attorno agli impianti (Figg. 11, 12).

Conclusioni

Nei casi di edentulia dei settori laterali superiori talvolta la pneumatizzazione del seno può essere un impedimento all'inserzione di impianti. Se la quantità di osso residuo è sufficiente alla stabilizzazione dell'impianto il rialzo transcrestale con inserimento contestuale è una soluzione predicibile e gradita dai pazienti perché riduce l'invasività degli interventi e la durata delle terapie. In quei casi in cui non è possibile ottenere stabilità primaria è consigliabile eseguire il rialzo di seno per via laterale e posporre l'inserimento degli impianti.

Fig. 1

Fig. 2

Fig. 3

Fig. 4

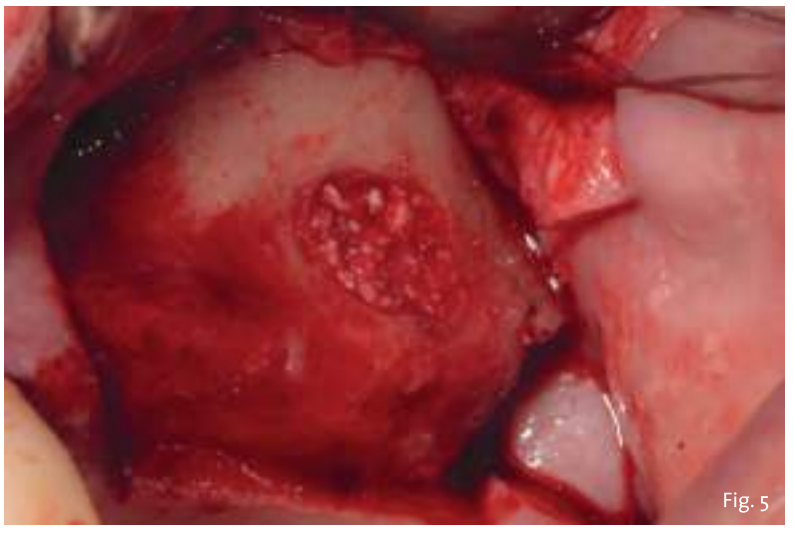
Fig. 5

Fig. 6

Fig. 7

Fig. 8

Fig. 9

Fig. 10

Fig. 11

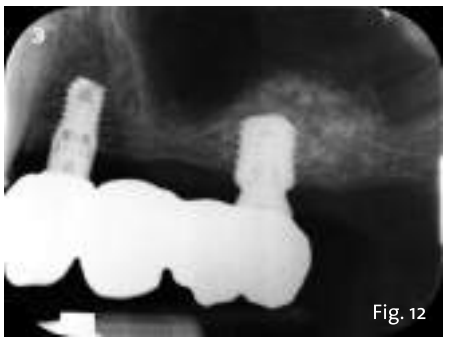
Fig. 12

LAB TRIBUNE
The World's Dental Lab Newspaper · Italian Edition
Novembre 2022 - anno X n. 3
www.dental-tribune.com

Uno studio mostra come la stampa 3D sia più accurata della fresatura nella realizzazione di corone dentali

SENDAI, Giappone: Utilizzando lo stesso set di dati e un digitalizzatore tridimensionale per identificare le deviazioni, i ricercatori della Tohoku University Graduate School of Dentistry in Giappone hanno scoperto che la stampa 3D di una corona attraverso il digital light processing (DLP) offre un risultato di qualità superiore rispetto alla fresatura. Negli ultimi anni le corone fresate al CAD/CAM si sono rivelate una valida alternativa ai tradizionali restauri metallici, grazie alla migliore usura ed estetica dei compositi resinici. Tuttavia, un nuovo studio indica che i progressi nella stampa DLP possono offrire ai dentisti un prodotto di gran lunga migliore in termini di minor spreco e maggiore precisione rispetto al passato. Rispetto alle corone fresate create durante la realizzazione dello studio, le corone stampate in DLP erano sempre più accurate e presentavano minori discrepanze marginali. I ricercatori hanno notato che, in particolare alle cuspidi delle corone, le corone fresate presentavano un tasso più elevato di deviazioni dimensionali e che, quando si tentava di effettuare una correzione offset sulle superfici interne dei prodotti fresati che presentavano deviazioni negative, si producevano scanalature. La stampa 3D basata su DLP ha raggiunto un livello più elevato di precisione dimensionale e veridicità, indipendentemente dalla forma del sostegno. Quando si tratta di fresatura, la veridicità dipende molto dalle proprietà del materiale, mentre quelli più fragili, come la ceramica e la ceramica infiltrata nei polimeri, sono soggetti a scheggiatura durante la lavorazione, il che significa che un'eccessiva fresatura può portare a un risultato di qualità inferiore. Il DLP offre inoltre una più ampia gamma di precisione di montaggio rispetto alla fresatura. I ricercatori hanno osservato che studi futuri potrebbero valutare la resistenza alle fratture e la biocompatibilità delle corone stampate in 3D come protesi permanenti e che sarebbero utili ulteriori ricerche utilizzando diversi parametri di stampa e sistemi di fabbricazione. Lo studio, intitolato «Comparison of the accuracy of resin-composite crowns fabricated by three-dimensional printing and milling methods», è stato pubblicato online il 6 luglio 2022 sul *Dental Materials Journal*, prima di essere incluso in un numero.

Anisha Hall Hoppe
Dental Tribune International

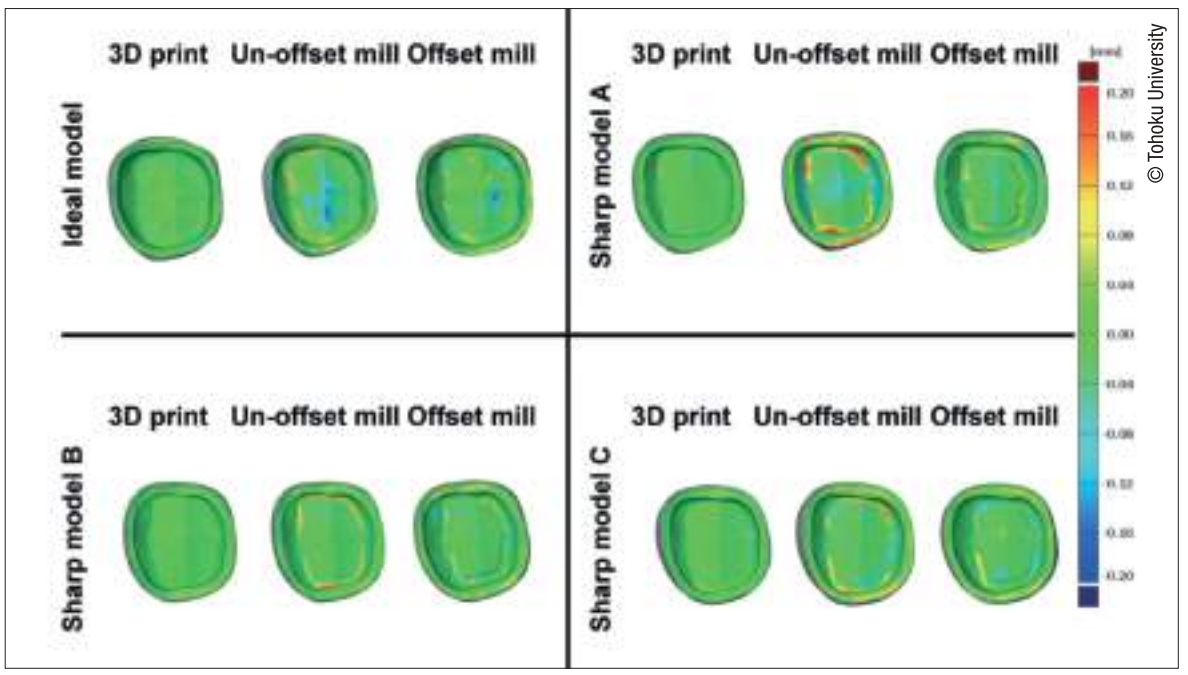

Le differenze di accuratezza tra il set di dati originale utilizzato per la produzione di corone nello studio e i dati scansionati dai prodotti ottenuti con i metodi di stampa 3D DLP o di fresatura possono essere evidenziate in questa mappa a colori.

© Shutterstock/Yalcin Sonat

L'inesistenza di risposte semplici a problemi complessi. Come il digitale ci obbliga a ripercorrere l'intera curva di apprendimento

Nicola Palladino, Dott. Antonino Cacioppo

Introduzione

I moderni flussi digitali provenienti da scansioni intraorali si stanno imponendo come standard di lavorazione nei laboratori odontotecnici e negli studi dentistici italiani.

Questi flussi però risultano essere davvero poco standardizzati sia nella qualità e nella precisione delle scansioni intraorali, che nella ripetibilità delle opzioni che le librerie delle case implantari permettono di ottenere.

I processi di trasformazione dello studio dentistico e di conseguenza del laboratorio odontotecnico da analogico a digitale, prevedono un'inevitabile curva di apprendimento e una formazione degli attori del processo.

L'assimilazione delle procedure e della conoscenza dei materiali e metodi è oggi a un punto di guado ancora equidistante dalla partenza analogica all'arrivo digitale. Questa equidistanza di ancora troppi operatori crea spesso confusione nella gestione delle complicanze e degli insuccessi. La non riduzione delle variabili impedisce spesso di comprendere la reale provenienza.

I percorsi da intraprendere

Fondamentali sono le azioni correttive che i clinici dovranno intraprendere nella loro pratica clinica quotidiana, azioni guidate da percorsi di apprendimento, sostenute dalla formazione, da un'attenta e consapevole pratica clinica e da una imparziale scelta dei materiali e prodotti selezionati.

Troppo spesso i corsi di formazione clinica e tecnica sono basati su eccessivi slogan aziendali e lasciano solo sottili strati di reale consapevolezza pratica.

Conoscere le tecnologie utilizzate è fondamentale nel comprendere la loro gestione per anticipare e minimizzare gli errori che inevitabilmente si possono formare all'interno del flusso digitale. Diviene quindi imprescindibile la formazione tecnico clinica che deve anticipare, contenere, minimizzare le variabili e le sbavature solo parzialmente correggibili in fase di laboratorio.

Dal punto di vista odontotecnico resta ancora oggi una cospicua parte degli operatori definibili come "passivi digitali" colleghi odontotecnici che, travolti dal flusso di dati digitali si affida inconsapevolmente ai wizard dei programmi e alla semplificazione estrema dei loro processi decisionali. Purtroppo non esistono soluzioni semplici a problemi complessi, possiamo però, con la adeguata conoscenza, scomporre problemi complessi in tanti problemi semplici e affrontarli singolarmente.

Questa tecnica di scomposizione la applichiamo quotidianamente a tutti i lavori che arrivano in laboratorio, la prima fase di risoluzione di questi innumerevoli problematiche semplici è la loro riduzione di numero e oggi la conoscenza, la pratica e la tecnologia ci permettono di sfrondare abbondantemente il campo.

Questo processo definito "riduzioni delle variabili di errore" risiede nella selezione dei prodotti che maggiormente contengono o limitano gli errori. Prodotti che permettano di personalizzare il dispositivo medico e che garantiscano, in base alla nostra esperienza, il miglior successo clinico nel tempo.

› pagina 11