

DENTAL TRIBUNE

The World's Dental Newspaper • Russia

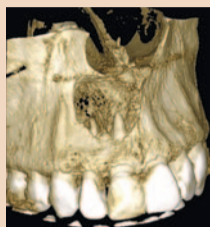


Газета «Dental Tribune Russia» зарегистрирована в Федеральной службе по надзору в сфере связи, информационных технологий и массовых коммуникаций (Роскомнадзор). Номер свидетельства ПИ № ФС 77-79107 от 08.09.2020 г.

РОССИЯ

ОКТАБРЬ–НОЯБРЬ 2020

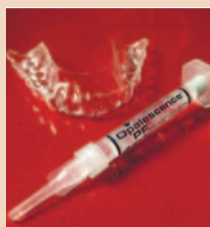№3, ТОМ 1



Эндодонтия

На чем эндодонтисты основывают свои решения: на интуиции, опыте или результатах конусно-лучевой компьютерной томографии (КЛКТ)?

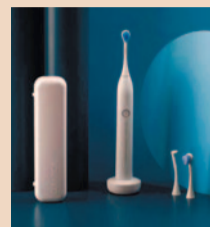▶ с. 8



Эстетическая стоматология

Терапевтическое отбеливание зубов – процедура, способная придать завершенность результатам ортодонтического лечения, которое преследует как функциональные, так и эстетические цели.

▶ с. 10



Интервью

По мнению д-ра Жана-Марка Дерсо, профилактикой образования зубного налета часто пренебрегают, однако она является важным фактором успешного ортодонтического лечения.

▶ с. 14

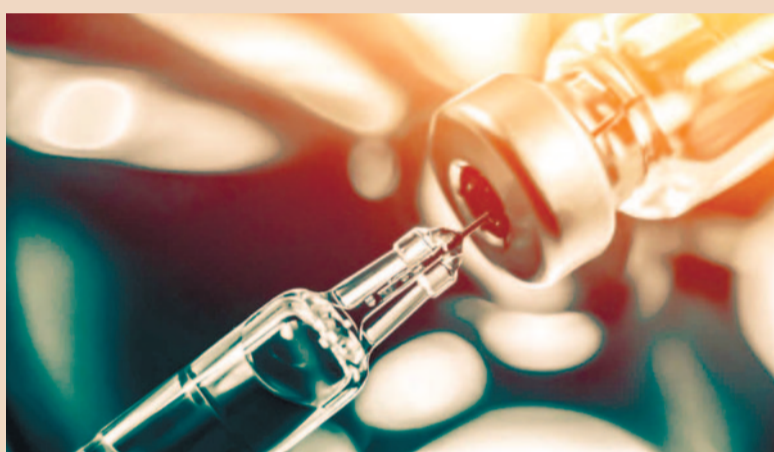Что на сегодня известно о вакцине от SARS-CoV-2

Ивета Рамонайте,
Dental Tribune International

ЛЕЙПЦИГ, Германия. Пока разные страны соревнуются в том, кто первым создаст вакцину от SARS-CoV-2, у людей возникают вопросы, требующие ответов. В то время как одни в принципе сомневаются в значимости вакцинирования, другие обеспокоены безопасностью новой вакцины и расходами на ее разработку. Уже объявлено, что стоматологи и гигиенисты стоматологические в числе первых получат прививку от SARS-CoV-2, но что мы о ней знаем, и насколько важно, чтобы работники стоматологии прошли вакцинацию против SARS-CoV-2?

Согласно данным Всемирной организации здравоохранения, вакцинация ежегодно спасает жизни 2–3 млн жителей планеты, защищая их от таких болезней, как дифтерия, столбняк, коклюш, грипп и корь. За долгие годы ученые смогли создать вакцины более чем от 20 смертельных заболеваний, и сегодня прилагают огромные усилия для того, чтобы сделать предотвратимым и COVID-19.

Недавно американские Национальные академии наук, инженерного дела и медицины сообщили, что в настоящее время в разработке находятся около 190 вакцин против SARS-CoV-2, однако неразрешенным остается целый ряд вопросов, связанных с будущим распределением вакцины от SARS-CoV-2. Неясно, когда и в каких количествах она будет поступать, какие формы вакцины будут доступны, насколько она окажется безопасной и эффективной, наконец, кто и как будет заниматься ее распространением. Согласно статье, опубликованной в газете New York Times, первые проверки вакцины на безопасность с участием людей начались в марте; Национальные академии сообщают, что сейчас все вакцины от SARS-CoV-2,



Стоматологи считаются особо ценными работниками здравоохранения и одними из первых получат прививку от SARS-CoV-2, когда она появится. (Иллюстрация: Numstocker/Shutterstock)

создаваемые в США, Европе и Китае, проходят либо доклинические, либо клинические испытания.

Стоматологи получат прививку от SARS-CoV-2 одними из первых

Национальные академии считают стоматологов и сотрудников стоматологических клиник особо ценными работниками здравоохранения: это означает, что в США они пройдут вакцинацию в первую очередь, как только это станет возможным. Вакцинация направлена на защиту здоровья не только самих работников стоматологии, но и их пациентов.

«Непосредственно контактирующие с населением медицинские и социальные работники подвергаются повышенному риску инфицирования COVID-19 и с большей степенью вероятности могут становиться переносчиками этого заболевания, представляющего особую опасность для ослабленных и уязвимых пациентов больниц и обитателей домов престарелых, – говорится в отчете, опубликованном британским Объединенным комитетом по вакцинации и им-

мунизации. – Кроме того, общепризнано, что вакцинация сотрудников помогает поддерживать работоспособность Национальной службы здравоохранения (NHS) и социаль-

ного обеспечения. Ввиду этого Комитет считает, что вакцинация работников здравоохранения и социальных служб имеет высокий приоритет».

В открытом письме Комиссии Национальных академий по справедливому распределению вакцины от новой коронавирусной инфекции исполнительный директор Американской стоматологической ассоциации (ADA) доктор Kathleen T. O'Loughlin и предыдущий президент ADA доктор Chad P. Gehani отмечают, что вакцина против SARS-CoV-2 придаст уверенность пациентам, которые все еще отказываются от посещения сто-

матолога, боясь заразиться коронавирусом.

«Зная, что стоматологи и их сотрудники привиты, пациенты будут понимать, что могут без опасений обращаться за стоматологической помощью, – отмечают они, добавляя: – Включение стоматологов и персонала стоматологических клиник в число особо ценных работников здравоохранения, которые должны получить доступ к вакцине в первую очередь, позволит сократить частоту возникновения серьезных стоматологических заболеваний, оказывающих заметное влияние на жизнь пациентов, а может быть – и спасти жизни».

До сих пор неизвестно, какие риски могут быть связаны с вакциной. Американская стоматологическая ассоциация отмечает, что пока непонятно, обяжут ли работников здравоохранения делать прививку от SARS-CoV-2. Стоматологи, гигиенисты и ассистенты стоматологов должны будут

безопасной и эффективной, сначала она будет в дефиците. Учитывая это, Комиссия Национальных академий по справедливому распределению вакцины от новой коронавирусной инфекции опубликовала «Руководящие принципы справедливого распределения вакцины от COVID-19», которые должны помочь экспертам при принятии решений.

Рассматривая этот вопрос, Национальные академии отмечают, что «хотя вакцинация является важным элементом борьбы с пандемией, такие меры, как социальное дистанцирование, тестирование, отслеживание контактов и ношение масок, будут необходимы и впредь, особенно на ранних этапах вакцинации».

Касательно расходов, связанных с вакцинацией в США, Центры по контролю и профилактике заболеваний высказались следующим образом: «Федеральные власти стремятся сделать вакцину бесплатной или доступной для населения. Дозы вакцины, закупленные на деньги налогоплательщиков, будут предоставляться гражданам США бесплатно. Однако учреждения, которые будут осуществлять вакцинацию, получают право взимать плату за саму процедуру. Большинство государственных и частных страховых компаний согласно покрывать ее стоимость, так что вакцинируемые не понесут расходов. Кроме того, лица без медицинской страховки смогут бесплатно получить вакцину от COVID-19».

В Великобритании вакцина будет распределяться преимущественно через NHS, а такие страны, как Австралия, намерены предоставлять ее населению бесплатно. Цена одной дозы вакцины, заявленная разными производителями, в число которых входят компании Moderna и AstraZeneca, на сегодня варьируется от 3 долл. США (2,5 евро) до 30 долл. США и более (25 евро и более). [\[1\]](#)

«Включение стоматологов и персонала стоматологических клиник в число особо ценных работников здравоохранения, которые должны получить доступ к вакцине в первую очередь, позволит сократить частоту возникновения серьезных стоматологических заболеваний, оказывающих заметное влияние на жизнь пациентов, а может быть – и спасти жизни». – ADA

самостоятельно принять решение о вакцинации, учитывая вероятность заражения и принимая во внимание благополучие пациентов и других лиц, с которыми они контактируют.

Когда ждать вакцину?

Согласно статье, опубликованной BBC News, общедоступная вакцина может появиться к середине 2021 г., хотя многие ученые надеются, что успешные испытания позволят привить от SARS-CoV-2 некоторое количество людей уже к концу 2020 г.

Национальные академии отмечают, что даже если вакцина будет признана

Исследование показывает, что учителя играют важную роль в формировании у детей здоровых пищевых привычек

Брендан Дэй,
Dental Tribune International

СИДНЕЙ, Австралия. То, что многие привычки ребенка складываются под влиянием учителей, не подлежит сомнению. Новое исследование австралийских ученых подтверждает, что «уроки питания», проводимые квалифицированными педагогами,

способны оказывать положительное воздействие на пищевые привычки детей.

Исследователи из Сиднейского университета и Университета Маккуори провели обзор 34 релевантных научных статей, посвященных эффективности программ обучения рациональному питанию в начальной школе, и установили, что наиболее за-

метным результатом такого просвещения является снижение потребляемых детьми калорий. Кроме того, было отмечено положительное влияние этих программ на потребление овощей и фруктов, а также на общую эрудицию детей в вопросах питания.

→ [\[1\]](#) стр. 2



Недавнее исследование показало, что правильная разъяснительная работа может помочь детям употреблять в пищу больше овощей и фруктов. (Иллюстрация: Robert Kneschke/Shutterstock)

← DT стр. 1

Согласно австралийским ученым, предыдущие исследования показали, что эффективность подобных просветительских программ зависит от нескольких факторов, наиболее значимыми из которых являются

продолжительность программы и участие в ней других членов семьи. «Думаю, можно сказать, что привлечение родителей – ключевой фактор успеха программы, направленной на обучение детей рациональному питанию», – отметил доктор Waupе Cotton, руководитель кафедры педагогического образования факультета

гуманитарных наук Сиднейского университета и соавтор исследования, в интервью Dental Tribune International (DTI).

Как недавно сообщалось в DTI, в настоящее время стоматологическое здоровье австралийских детей является предметом серьезного беспокойства, поскольку у половины из них

кариес развивается уже в возрасте 6 лет. Кроме того, по данным Австралийского статистического бюро, в 2017–2018 гг. лишь 6% детей потребляли овощи и фрукты в рекомендуемых количествах.

Исследование «The effect of teacher-delivered nutrition education programs on elementary-aged students: An up-

dated systematic review and meta-analysis» («Влияние реализуемых учителями программ обучения рациональному питанию на детей младшего школьного возраста: обновленный систематический обзор и метаанализ») опубликовано в декабрьском выпуске *Preventive Medicine Reports* за текущий год. DT

Восстановление эстетики и функций фронтальной группы зубов

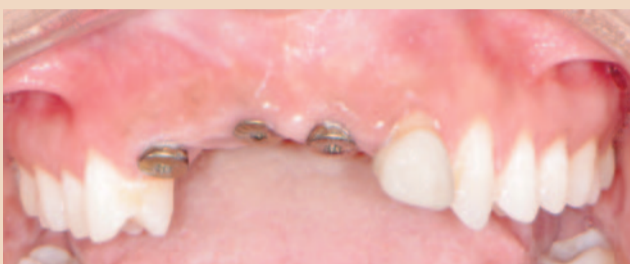

Рис. 1. Исходная клиническая картина, вид с ретрактором.

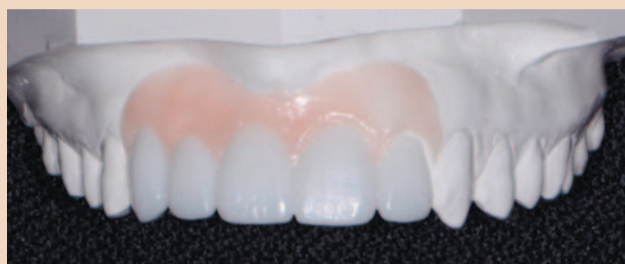

Рис. 2. Диагностическая восковая модель.

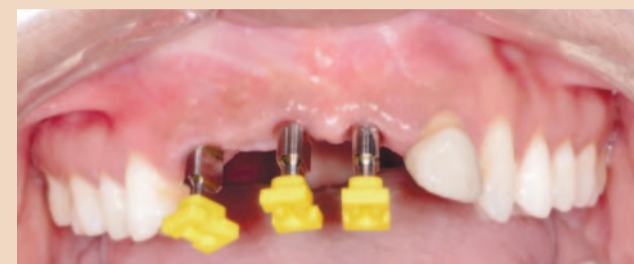

Рис. 3. Слепочные штифты.

Сегодня все большее число пациентов заявляют о желании иметь «голливудскую улыбку». При улучшении внешнего вида зубов фронтальной группы, будь то с помощью требующих минимального препарирования керамических виниров или же циркониевых коронок, необходимо помнить о трех основных вещах: эстетике, симметрии и функции. Совокупный учет этих трех аспектов позволяет правильно выбрать размер, форму и расположение реставраций. Не менее важна и эстетика десен: розовые десны с правильным контуром – неотъемлемый атрибут красивой улыбки.

Руководствуясь этими принципами, можно успешно восстановить эсте-

тику и функции зубов фронтальной группы. В настоящей статье представлен клинический случай, демонстрирующий значимость «обратного планирования» (на основе предполагаемых эстетических и функциональных результатов) при замещении утраченных фронтальных зубов верхней челюсти имплантатами.

Клинический случай

Пациентка 36 лет обратилась в нашу клинику в связи с недовольством внешним видом своей улыбки (рис. 1). Несколько лет назад она попала в автомобильную аварию, результатом которой стала утрата зубов 13–11 и 21, а также перелом зуба 22.

Тогда зуб 22 был подвергнут эндодонтическому лечению и восстановлен с помощью культевой вкладки и коронки, утраченные зубы – замещены частичным съемным протезом.

Примерно за два года до первичного обращения в нашу клинику другой стоматолог установил три имплантата в области зубов 13, 11 и 21 с целью создания несъемной ортопедической конструкции. Ему, однако, не удалось изготовить для пациентки временный несъемный протез с удовлетворительными эстетическими и функциональными характеристиками, что и привело ее в нашу клинику.

Сделали несколько цифровых фотографий, изготовили диагностические модели, зарегистрировали центральное соотношение челюстей и получили необходимые рентгенограммы. С помощью томографа CS 8100 (Carestream Dental) провели конусно-лучевую компьютерную томографию, чтобы оценить состояние кости вокруг имплантатов; при клиническом осмотре отметили хорошую кератинизацию мягких тканей вокруг них. Зуб 22, однако, несколько выступал вперед, а край коронки обнажился вследствие рецессии десны. Рентгенограмма показала наличие поражения в периапикальной области этого зуба.

Проблему обсудили с пациенткой: в ходе дискуссии учли такие аспекты, как расположение зуба 22, наличие коронки и неудачные результаты эндодонтического лечения. В конце концов, лаборатории поручили создать диагностическую восковую модель, демонстрирующую результаты протезирования в случае удаления зуба 22. Подразумевалось создание частичного несъемного протеза на пять единиц, от зуба 13 до зуба 22, с опорой на три имплантата и с двумя промежуточными частями. Работу поручили компании DenMat Lab, обладающей большим опытом в создании решений для замещения зубов в эстетически значимой области.

Планирование

Чтобы разработать план лечения, получили полные оттиски зубных рядов (Silginat, Kettenbach) и передали их в лабораторию. С учетом наличия дефекта альвеолярного гребня в лаборатории необходимо было смоделировать частичный несъемный протез с десневой маской, которая впоследствии должна была быть изготовлена из розового фарфора (протез класса FP-3 по Carl Misch). Такая ортопедическая конструкция с опорой на имплантаты позволяет эффективно восстановить функции, эстетику, поддержку губы и произношение [1],

т.е. достичь всех желаемых результатов протезирования.

Изучив диагностическую восковую модель (рис. 2), пациентка пришла в восторг и немедленно дала согласие на предложенный вариант лечения.

Получив оттиск на уровне имплантатов Narrow CrossFit (3,3 мм, BLT, Straumann; рис. 3 и 4), техники исключили зуб 22 из виртуальной модели, по CAD/CAM-методу изготовили индивидуализированные абатменты (для имплантатов в области зубов 13, 11 и 21), а затем – временную несъемную ортопедическую конструкцию на пять единиц из полиметилметакрилата (ПММА). Этот протез (класса FP-1 по Misch) должен был позволить оценить эстетику будущей ортопедической конструкции и при необходимости улучшить ее [2].

Подготовительный этап

Когда абатменты и временный протез доставили из лаборатории, пациентку пригласили в клинику. Перед началом процедуры ввели анестезию (ксилокаин 1:10000).

Сняли с имплантатов формователи десны и установили индивидуализированные абатменты с анодированным покрытием из золота. В соответствии с инструкцией изготовителя абатменты были установлены с торком 25 Нсм (рис. 5). Винтовые отверстия закрыли тефлоновой лентой. Важно отметить, что абатменты были смоделированы таким образом, чтобы их границы с вестибулярной стороны располагались на 0,5 мм ниже свободной десны для маскировки металла имплантатов.

Затем с помощью щипцов Physics Forceps (GoldenDent; рис. 6) удалили зуб 22. Удаление выполнили чрезвычайно осторожно, чтобы не повредить окружающие ткани (рис. 7). С помощью кюреты (Hartzell, DenMat) лунку очистили от грануляционной ткани и заполнили ее аллопластическим материалом (OsteoGen, Implants), обеспе-

чив его плотный контакт с костными стенками (рис. 8). Временную реставрацию из ПММА (рис. 9) зафиксировали на временный цемент (E.T.C. Easy Temporary Cement, Parkell), объяснили пациентке, как ухаживать за ней в течение трехмесячного периода заживления (рис. 10).

Через три месяца традиционным методом, применяемым при создании коронок и мостовидных протезов, получили оттиск всего зубного ряда верхней челюсти из поливинилсилоксана (Panasil, Kettenbach) для изготовления окончательной ортопедической конструкции. Этот оттиск вместе с данными об окклюзии и моделью нижней челюсти передали в лабораторию, сопроводив инструкциями по изготовлению частичного несъемного протеза из циркония LumiZir (DenMat Lab), отличающегося хорошей эстетикой и прочностью [3–5]. Материал LumiZir, из которого фрезеруют коронки полного контура, обладает наибольшей прочностью и полупрозрачностью среди всех циркониевых материалов, представленных на рынке; его предельная прочность на изгиб составляет более 1150 МПа. Благодаря этим характе-

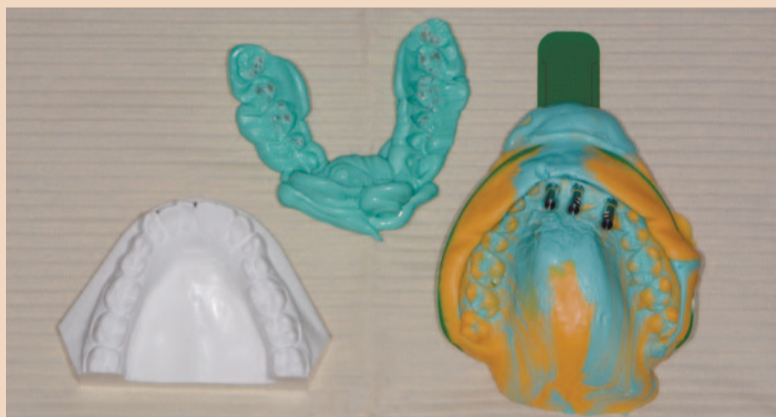

Рис. 4. Оттиски, регистрация окклюзии.

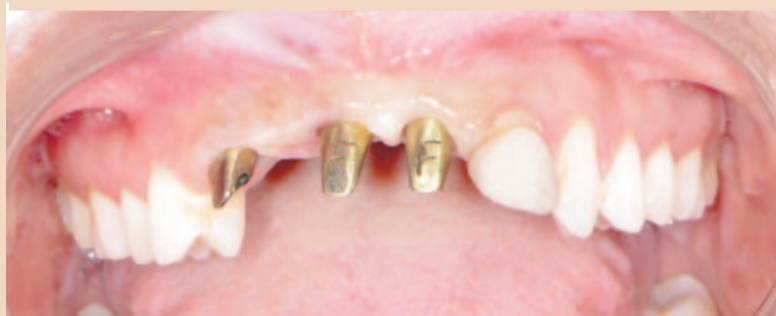

Рис. 5. Абатменты, изготовленные по CAD/CAM-методу.

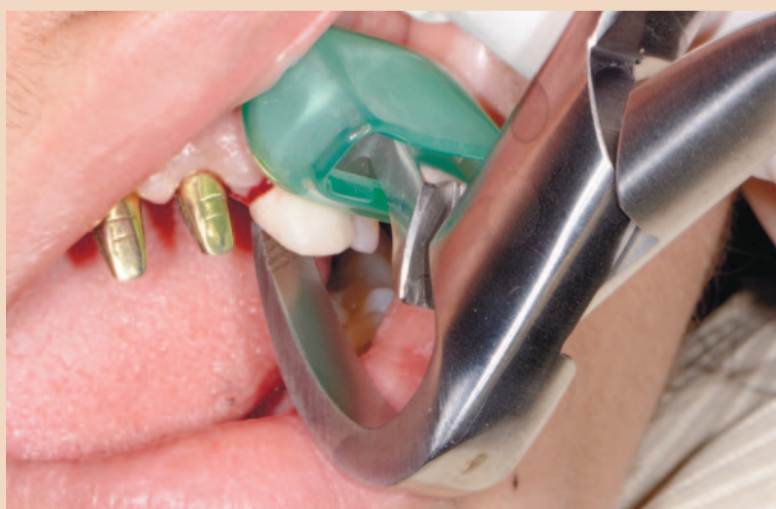

Рис. 6. Щипцы Physics Forceps.

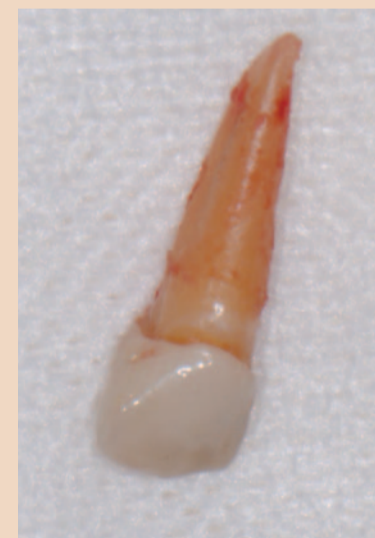

Рис. 7. Удаленный зуб.

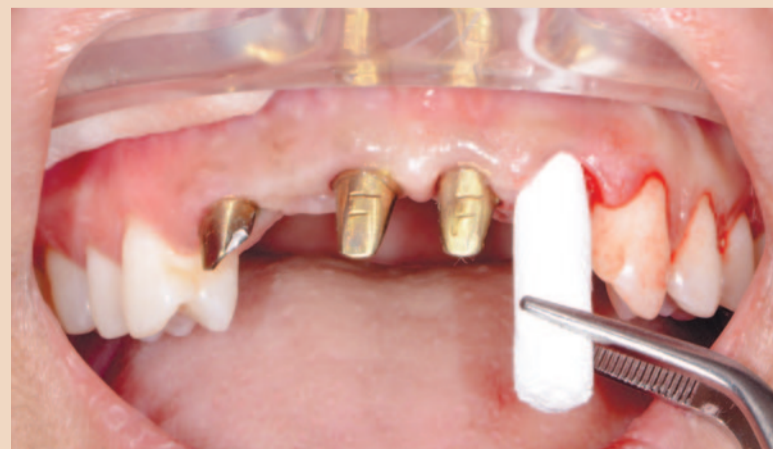

Рис. 8. Консервация лунки.

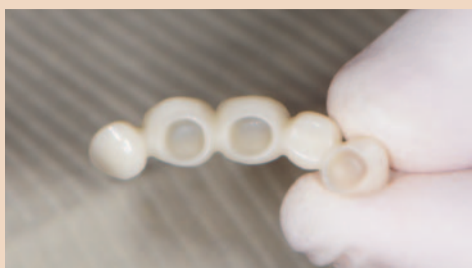

Рис. 9. Временная реставрация.

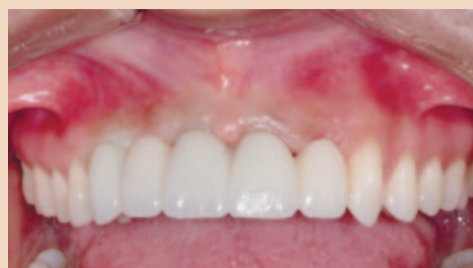

Рис. 10. Временная реставрация в полости рта пациентки.

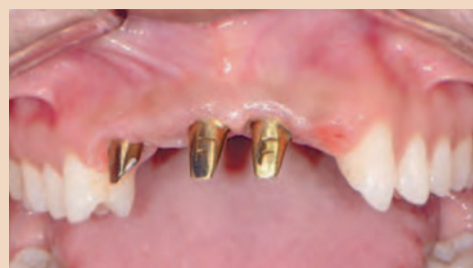

Рис. 11. Клиническая картина после заживления лунки.

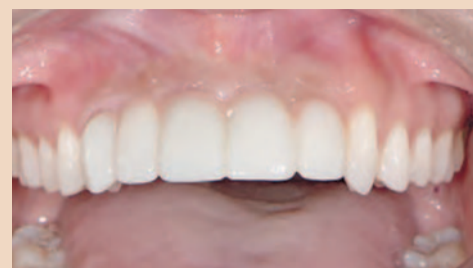

Рис. 12. Клиническая картина после лечения, вид с ретрактором.

ристикам циркония LumiZir изготовленные из него реставрации отличаются долговечностью и естественным видом.

Лабораторный этап

Изучив цифровые снимки и диагностическую восковую модель, а также узнав мнение пациентки, решили изготовить окончательную реставрацию класса FP-3, т.е. в соответствии с первоначальным планом. В этом случае десневая маска должна была замаскировать дефекты десны и межзубные амбразуры, придав ортопедической конструкции более естественный вид.

Лаборатория DenMat Lab специализируется на создании ортопедических решений для эстетически значимой зоны. Использование самого современного CAD/CAM-оборудования и работа высококвалифицированных техников, тесно сотрудничающих с лечащим врачом на каждом этапе моделирования и изготовления ортопедической конструкции, позволяет лаборатории создавать точные, функциональные и эстетичные реставрации даже в самых сложных случаях.

Фиксация на цемент

Временный протез сняли с помощью пневматического коронкоснимателя (Dent Copr). Остатки цемента удалили с абатментов (рис. 11) и провели примерку окончательной реставрации, чтобы проверить ее посадку, функциональность и эстетику.

Пациентке продемонстрировали сначала вид протеза с губным ретрактором, затем – общий вид. Пациентка одобрила результат, после чего протез зафиксировали на имплантатах с помощью цемента Infinity SE (DenMat; рис. 12).

Вывод

В подобных случаях важно рассматривать улыбку в целом: это позволяет создать функциональную ортопедическую конструкцию, органично вписывающуюся в зубной ряд. Начинать нужно с восковой модели, которая необходима для планирова-

ния лечения и обсуждения предполагаемых результатов с пациентом. Задача стоматолога – выслушать пациента, понять его потребности и, используя собственный опыт и знания,

предложить ему оптимальное решение проблемы. **DE**

Благодарности: автор хотел бы выразить особую признательность Randy Berry

и коллективу техников лаборатории DenMat Lab в г. Ломпок (Калифорния, США).

От редакции: эта статья была опубликована в журнале CAD/CAM – interna-

tional magazine of digital dentistry. Vol. 10, №4/2019.

Список литературы можно получить в издательстве.

Реклама

Москва, Россия
26-28.04.2021



**ДЕНТАЛ
САЛОН**

49-Й МОСКОВСКИЙ
МЕЖДУНАРОДНЫЙ
СТОМАТОЛОГИЧЕСКИЙ
ФОРУМ И ВЫСТАВКА

Крокус Экспо,
павильон 2, залы 6, 7, 8

dental-expo.com



12+

КРУПНЕЙШАЯ ВЫСТАВКА, ПЛОЩАДКА ОБУЧЕНИЯ И НЕТВОРКИНГА

Организатор:

DENTALEXPO®

+7 499 707 23 07 | info@dental-expo.com

Стратегический партнер:



Стоматологическая
Ассоциация
России (СТАР)

Информация об авторе



Доктор Эра Назарян (Ara Nazarian) владеет частной клиникой в г. Трой (Мичиган, США), специализирующейся на комплексном лечении. Он является участником Международного конгресса имплантологов и основателем и ведущим клиницистом Стоматологической академии «Ascend». Доктор А. Nazarian читает лекции и проводит практические семинары по эстетическим материалам, трансплантации и имплантологии в США, Европе, Новой Зеландии и Австралии.

Стратегии лечения сильно искривленных корневых каналов

Анатомия системы корневых каналов отличается невероятной сложностью и разнообразием. В ходе лечения эндодонтистам постоянно приходится преодолевать трудности, связанные с количеством, расположением и изгибом корневых каналов, а также с наличием дополнительных каналов. В настоящей статье представлены клинические случаи, демонстрирующие возможность достижения успешных результатов даже при самой неблагоприятной анатомии.

Цель препарирования заключается в удалении всей витальной и некротической пульпарной ткани, инфицированного дентина стенок канала и – в случае повторного лечения – инородных предметов (обломков инструментов) и пломбировочного материала. Правильное препарирование создает предпосылки для эффективной медикаментозной обработки и полного пломбирования каналов. Еще в 1974 г. Herbert Schilder сформулировал основной принцип препарирования корневых каналов, который, по сути, остался неизменным до настоящего времени: это последовательное формирование конического пространства от полости доступа до апекса при сохранении исходной формы канала и минимально возможного диаметра апикального отверстия [1].

Соблюсти этот принцип при наличии в канале изгибов – особенно сильных или двойных, в форме буквы S, – бывает чрезвычайно сложно. Существенным фактором является не только угол изгиба: выбор инструментов во многом определяется длиной участка канала после изгиба. Чем

сложнее анатомия корневого канала, тем выше риск формирования уступа на его стенке, перфорации или поломки инструмента.

Планирование лечения

Получить исходную информацию позволяет рентгенограмма, или – при сложной анатомии, характерной для жевательных зубов – конусно-лучевая компьютерная томография, с помощью которой можно оценить изгиб и взаимное расположение корневых каналов [2]. Эта информация чрезвычайно важна в контексте планирования лечения, поскольку дает клиницисту возможность заранее выбрать стратегию и определить, какие инструменты он будет использовать. Например, препарировать очень узкие и сильно искривленные каналы следует с помощью более тонких файлов или же инструментов меньшей конусности, поскольку даже очень гибкие никель-титановые инструменты по мере увеличения их диаметра становятся значительно жестче, в результате чего возникает риск транспортировки канала или даже его перфорации. Каждый клинический случай требует индивидуального подхода: необходимо, с одной стороны, удалить инфицированную ткань, а с другой – избежать удаления чрезмерных объемов дентина.

При лечении витальных зубов препарирование может быть более «щадящим», чем в случае некроза пульпы или повторного эндодонтического вмешательства, поскольку требуется удалить меньше дентина. В конечном счете, разумеется, размер канала определяется диаметром его апикального сужения. Так как при наличии сильных изгибов измерить апекс далеко не всегда представляется возможным, клиницисту необходимо особенно внимательно следить за тактильной обратной связью в ходе препарирования. Для адекватной медикаментозной обработки и последующего пломбирования изогнутый канал необхо-

димо вручную расширить до размера 30.04, а лучше – до размера 30.06 или 35.06 (больше требуется редко, в случае очень сильно изогнутых каналов); сделать это можно с помощью техники step-back.

Рекомендации по препарированию

Огромное значение, особенно в случае искривленных каналов, имеют форма и размер полости доступа: необходимо обеспечить максимально прямой доступ к системе корневых каналов, иначе уже в самом начале лечения можно столкнуться с такими трудностями, преодолеть которые можно будет только ценой огромных усилий.

В первую очередь канал следует пройти ручным файлом размера 6, 8 или 10 по ISO; при необходимости нужно расширить коронковую треть с помощью расширителя устья или бора Gates-Glidden. Вне зависимости от того, какую систему инструментов использует клиницист, формирование «ковровой дорожки» является обязательным этапом процедуры препарирования, во многом определяющим ее успех. В частности, при лечении сильно изогнутых корневых каналов использовать с этой целью машинные никель-титановые файлы не только безопаснее, но и удобнее, нежели ручные инструменты. Правильно сформированная «ковровая дорожка» значительно снижает риск возникновения ятрогенных проблем при последующем препарировании канала с помощью машинных никель-титановых файлов [3].

Область слияния каналов представляет собой частный случай изгиба, зачастую довольно сильного. Ввиду этого имеет смысл (например, в случае присутствия двух каналов в мезиальном корне первого моляра нижней челюсти) сначала полностью препарировать один канал на рабочую длину. Обычно этим каналом бывает мези-

ально-язычный канал. Чтобы найти область слияния, в отпрепарированный канал вводят гуттаперчевый штифт, а в подлежащий препарированию канал – К-файл. Отметка от кончика файла на гуттаперчевом штифте показывает, на какую длину следует препарировать второй канал. Данный метод позволяет избежать избыточной нагрузки на инструменты, а также удаления чрезмерного объема дентина. Наконец, нельзя забывать об ирригации: она необходима, поскольку механическая обработка позволяет лишь частично очистить стенки корневых каналов.

Клинический случай 1: некроз пульпы в S-образном канале

В ноябре 2013 г. пациент 46 лет обратился в нашу клинику за неотложной помощью в связи с острой болью в области зуба 25. Зуб был восстановлен с помощью керамической вкладки и не реагировал на холод при положительной перкуссии и чувствительности к давлению. На исходной рентгенограмме были выявлены признаки апикального периодонтита (рис. 1). Диагностировали некроз пульпы, связанный с предшествующим препарированием зуба под реставрацию. Керамическую вкладку удалили, восстановили коронковую часть композитом методом build-up, отпрепарировали полость доступа; в процессе началось гноеотечение из устьев каналов. Определили рабочую длину, после чего провели первичную обработку каналов с помощью К-файлов (из-за дефицита времени каналы расширили только до размера 8 по ISO), чередуя препарирование с медикаментозной обработкой подогретым 6% раствором гипохлорита натрия (NaOCl). В каналы внесли пасту Ледермикс; ввиду малого диаметра каналов использование гипохлорита кальция не представлялось возможным.

Эндодонтическое лечение было продолжено примерно через 6 нед: введя анестезию и изолировав зуб 25 с помощью коффердама, под микроскопом сформировали доступ (рис. 2). Подготовили «ковровую дорожку», применив сначала ручные С+–файлы размера 6 и 8 по ISO (Dentsply Maillefer), а затем – машинные файлы PathFile размера 13, 16 и 19 (Dentsply Maillefer). На тот момент более гибкие инструменты HyFlex Glidepath (COLTENE) еще не были представлены на рынке. Увеличенное изображение однократно использованного файла PathFile наглядно показывает, какому напряжению подвергается совершенно новый машинный никель-титановый инструмент при препарировании S-образного канала (рис. 3). Пластичная деформация файла четко указывает на то, что он выдержал нагрузку буквально чудом. Вероятность же поломки инструмента в столь сильно искривленном канале более чем реальна.

Подтвердив рабочую длину с помощью рентгенограммы, каналы препарировали с помощью никель-титановых

файлов HyFlex SM (с памятью формы; COLTENE; рис. 4 и 5). Последовательно использовали инструменты следующих размеров: 15.04, 20.04, 20.06, 25.04, 25.06, 30.04 и 30.06. Регулярную медикаментозную обработку каналов после каждого введения файла выполняли с помощью теплого 6% раствора NaOCl.

Измерив диаметр апикального сужения, провели заключительное препарирование с помощью ручных никель-титановых файлов Kerr размером от 35 до 60 по ISO (с шагом 0,5 мм); для безопасности препарирование осуществляли по методу step-back. Таким образом, апикальной трети каналов придали конусность 10%. Хотя использование файла HyFlex SM 35.06 было возможным, от него отказались, поскольку, несмотря на гибкость этих инструментов, файл такого размера мог оказаться слишком жестким для препарирования S-образных каналов. Заключительную медикаментозную обработку провели с помощью ЭДТА (17%) и NaOCl (6%); растворы активировали ультразвуком.

Припасовав мастер-штифт, каналы запломбировали путем вертикальной конденсации разогретой гуттаперчи (по модифицированному методу Schilder; рис. 6–8). Установили стекловолоконный штифт, зуб восстановили с помощью композитного материала (рис. 9). Контрольные рентгенограммы, сделанные через год и 4,5 года, демонстрируют полное заживление обширной области остеолита (рис. 10 и 11).

Клинический случай 2: открытый пульпит зуба 37

В октябре 2013 г. пациент 46 лет обратился в нашу клинику для лечения зуба 37. Зуб был восстановлен с помощью частичной золотой коронки, демонстрировавшей нарушение краевой герметизации (рис. 12). После введения местной анестезии коронку и культевую вкладку удалили. Сразу под вкладкой обнаружили отверстие, ведущее в пульпарную камеру (рис. 13). Диагностировали открытый пульпит. Прежде всего, изолировав зуб с помощью коффердама, восстановили коронковую часть композитом методом build-up. Вскрыли пульпарную камеру, удалили коронковую пульпу (рис. 14). Поскольку пациент не располагал временем, внесли пасту Ледермакс, чтобы купировать боль, после чего установили временную композитную пломбу.

Лечение корневых каналов провели за одно посещение, в декабре того же года. Под местной анестезией удалили пасту и подтвердили проходимость каналов с помощью С+–файлов размера 6, 8 и 10 по ISO (в эндодонтическом наконечнике). Рентгенограмма, сделанная для подтверждения рабочей длины, показала, что апикальные трети каналов мезиального корня имеют сильный изгиб (рис. 15). Для формирования «ковровой дорожки» использовали инструменты PathFile размера 13, 16 и 19, после чего каналы расширили с помощью ручных файлов ProTaper S1 и S2 (Dentsply Maillefer), которые предварительно согнули с помощью инструмента Endo-Bender (Kerr). Машинное препарирование осуществили с помощью файлов HyFlex SM.

В данном случае инструменты использовали в такой последовательности: 15.04, 20.04, 20.06, 25.06, 30.04, 30.06 и 35.06. Их чередовали с предварительно согнутыми ручными инструментами ProTaper размера от F1 до F3, с помощью которых расширяли каналы, чтобы затем препарировать их машинными файлами HyFlex соответствующего размера, поскольку без

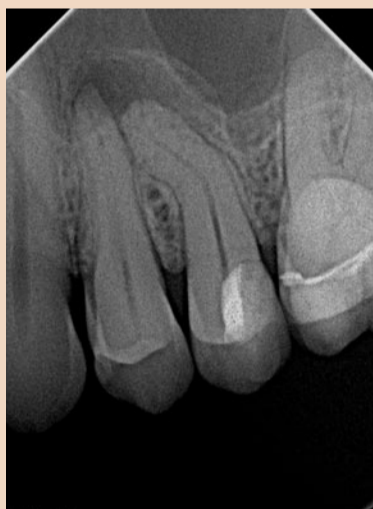

Рис. 1. Исходная рентгенограмма зуба 25.

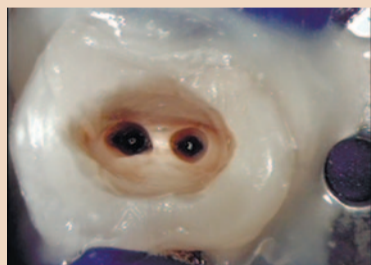

Рис. 2. Вскрытие пульпарной камеры.



Рис. 3. Состояние файла PathFile после использования.

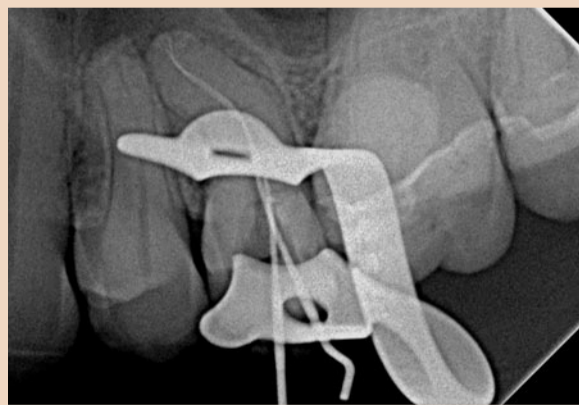

Рис. 4. Рентгенологическое подтверждение рабочей длины.




Рис. 5. Файлы HyFlex SM в последовательности их использования.

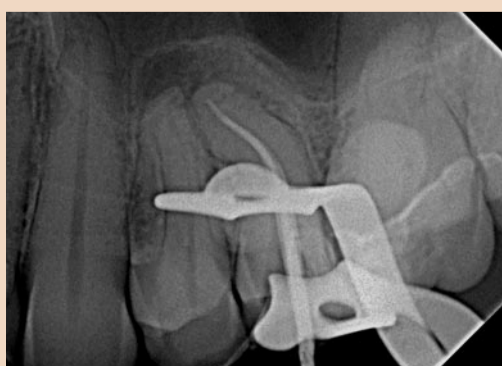

Рис. 6. Припасовка мастер-штифта.

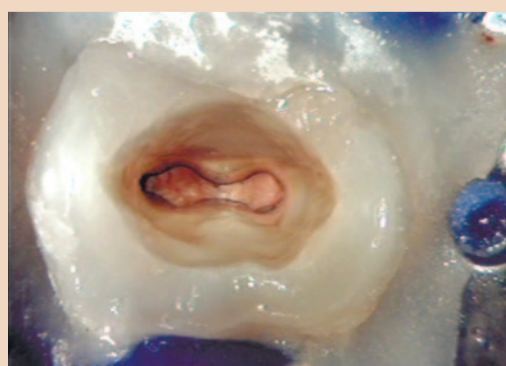
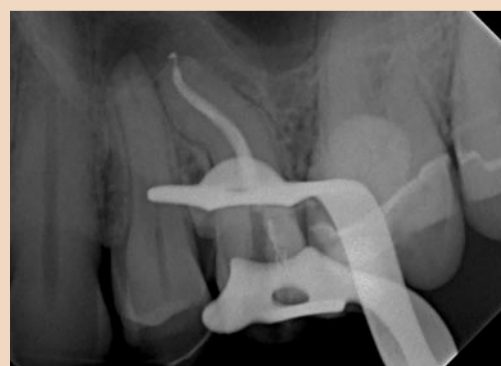

Рис. 7 и 8. Пломбирование корневых каналов и контрольная послеоперационная рентгенограмма зуба 25.



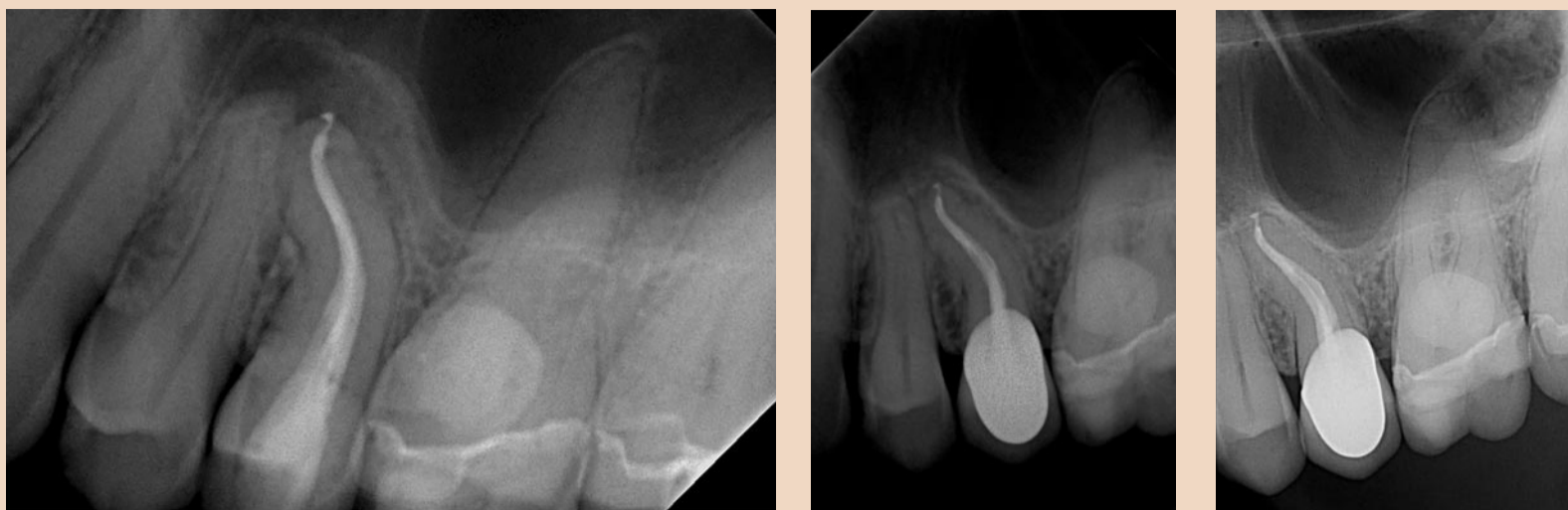

Рис. 9–11. Рентгенограмма со стекловолоконным штифтом и контрольные рентгенограммы, сделанные, соответственно, через 1 и 4,5 года.

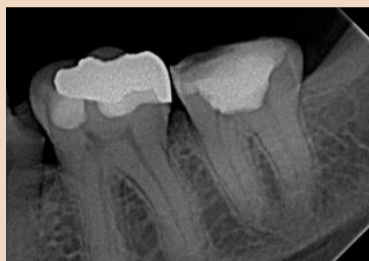

Рис. 12. Исходная рентгенограмма зуба 37.

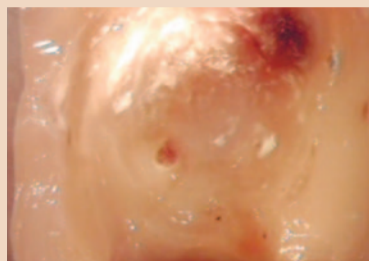

Рис. 13. Обнаженная пульпа.

этого движение машинных файлов в изогнутых каналах мезиального корня прекращалось под действием ограничителя скорости эндодонтического двигателя. Препарирование сопровождалось обильной медикаментозной обработкой с помощью теплого 6% раствора NaOCl. При заключительной ирригации с помо-

щью 17% раствора ЭДТА и NaOCl растворы активировали ультразвуком 3 раза по 20 с. Припасовав мастер-штифт, каналы запломбировали путем вертикальной конденсации разогретой гуттаперчи (по модифицированному методу Schilder; рис. 16–18). Установили стекловолоконный штифт, зуб 37 восстановили с помощью ком-

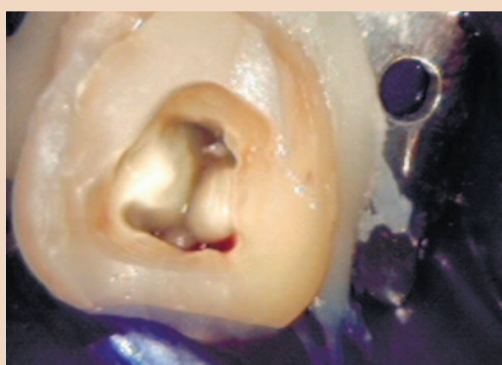

Рис. 14. Удаление коронковой пульпы.

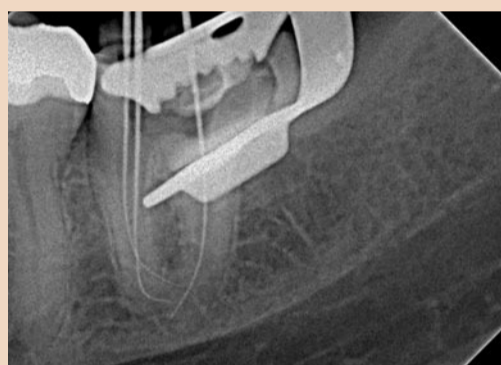
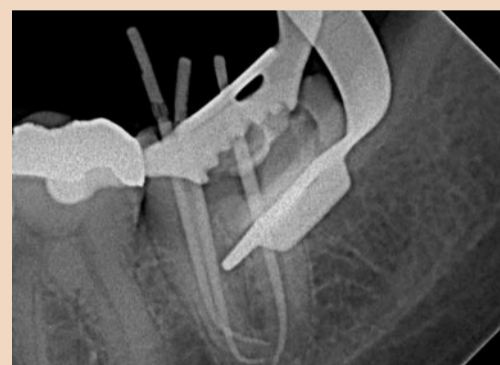

Рис. 15 и 16. Рентгенологическое подтверждение рабочей длины и контроль припасовки мастер-штифта.



позитного материала (рис. 19). Контрольные рентгенограммы, сделанные через год и спустя примерно 4,5 года, демонстрируют стабильное состояние (рис. 20 и 21).

Обсуждение

Эти клинические случаи показывают, что даже сильно искривленные каналы можно предсказуемо и безопасно препарировать с помощью гибких инструментов, например файлов HyFlex SM [4]. За прошедшее время появился ряд других полезных инструментов этой марки размера 15.01, 15.02 и 20.02, а также файл HyFlex EDM размера 10.05, которые превосходят инструменты предыдущего поколения с точки зрения свойств материалов и, соответственно, обеспечивают большую безопасность в сложных клинических случаях (рис. 22 и 23) [5]. Кроме того, рассмотренные в настоящей статье примеры говорят о том, что для минимизации риска поломки таких инструментов и для безопасного препарирования сильно искривленных каналов машинные файлы не только можно, но порой и нужно использовать в сочетании с ручными. Понятно, что подобные процедуры являются, если можно так сказать, материалоемкими, учитывая, что инструменты приходится утилизировать после каждого вмешательства. Такой подход к лечению каналов сложной формы требует определенных затрат, однако обеспечивает максимальную безопасность, значительно снижая риск не только поломки инструментов в канале, но и перекрестного заражения.

→ DT стр. 6

Реклама

REGISTER FOR FREE!

DT Study Club – e-learning platform



Join the largest educational network in dentistry!

www.DTStudyClub.com

ADA CERP® | Continuing Education Recognition Program

Tribune Group GmbH is an ADA CERP Recognized Provider. ADA CERP is a service of the American Dental Association to assist dental professionals in identifying quality providers of continuing dental education. ADA CERP does not approve or endorse individual courses or instructors, nor does it imply acceptance of credit hours by boards of dentistry. Tribune Group GmbH designates this activity for one continuing education credit.



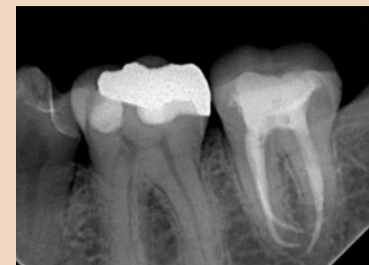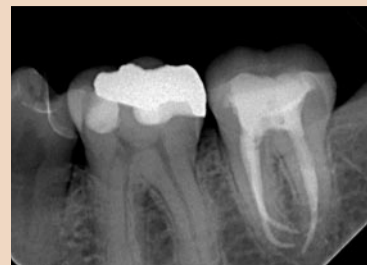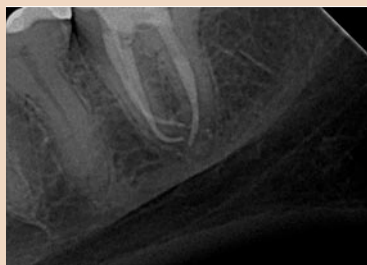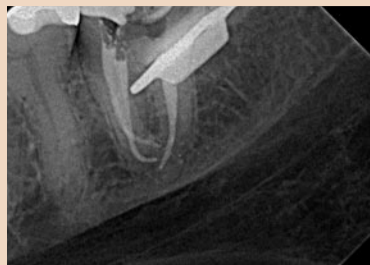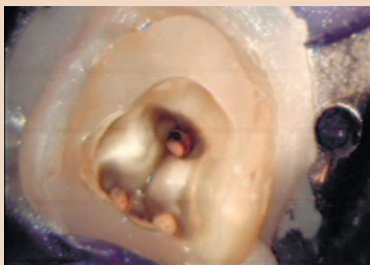


Рис. 17 и 18. Пломбирование корневых каналов и контрольная послеоперационная рентгенограмма зуба 37.

Рис. 19–21. Рентгенограмма со стекловолоконным штифтом и контрольные рентгенограммы, сделанные, соответственно, через 1 и 4,5 года.



Рис. 22 и 23. Файлы HyFlex Glidepath и HyFlex EDM 10.05 Glidepath.

← DT стр. 5

Вывод

Сделанные через несколько лет контрольные рентгенограммы подтверждают, что современные инструменты позволяют безопасно и предсказуемо препарировать системы корневых каналов даже очень сложной анатомии. Для пациента это означает возможность сохранить естественные зубы на долгие годы. **DT**

От редакции: эта статья была опубликована в журнале *roots – international magazine of endodontics*. Vol. 14, №4/2018. Список литературы можно получить у автора.

Контактная информация



Доктор Бернхард Бенгс (Bernard Bengs) – эндодонтист, сертифицированный Немецким обществом эндодонтии и травматологии. Германия

Voxstraße 1, 10785 Berlin, Germany (Германия)
dr.bengs@gmx.de

Как стоматологи и фармацевты могут, сотрудничая, способствовать улучшению здоровья пациентов

Преподаватель фармацевтического факультета Университета Квинсленда доктор Meng-Wong Taing всеми силами стремится усилить роль фармацевтов в укреплении здоровья пациентов за счет тесного сотрудничества с медицинскими работниками. Разумеется, что такой подход подразумевает и консультацию пациентов по вопросам стоматологического здоровья. В интервью нашему изданию доктор Taing рассказывает, почему стоматологическое просвещение так много значит для него, и объясняет, как сотрудничество стоматологов и фармацевтов может способствовать улучшению стоматологического статуса пациентов.

Брендан Дэй,
Dental Tribune International

– Доктор Taing, как получилось, что Вы, фармацевт, заинтересовались вопросами стоматологического здоровья?



Доктор Meng-Wong Taing. (Фотография: Meng-Wong Taing)

– У меня с детства предрасположенность к кариесу. Родители следили за тем, чтобы мы регулярно чистили зубы, поэтому меня удивляло, что при каждом профилактическом осмотре – сначала в школе, а затем и в клинике для взрослых – стоматологи обнаруживали все новые полости.

Со временем у меня появились вредные для зубов привычки, я перестал уделять должное внимание гигиене полости рта. Так продолжалось до тех пор, пока я не нашел стоматолога, который рассказал мне о том, как выявлять зубной налет: это меня очень заинтересовало, появилась мотивация ухаживать за зубами и деснами. Следуя простым рекомендациям по гигиене полости рта, я смог продержаться без новых пломб целых шесть лет, и это для меня настоящий рекорд!

Так я понял, насколько же просто можно предотвратить кариес и укрепить свое стоматологическое здоровье. Нужно всего лишь немного изменить уход за полостью рта – и жаль,

что по неведению я не мог этого сделать еще много лет назад. Сегодня, обладая необходимыми знаниями, я уверен в том, что смогу сохранить здоровье зубов и десен, и мне хотелось бы научить правильным методам ухода за полостью рта и других людей, особенно тех, кто принадлежит к социально неблагополучным, обездоленным слоям населения и в силу этого подвергается повышенному риску стоматологических заболеваний.

- выявлять пациентов с высоким риском плохого стоматологического статуса;
- внедрять программы профилактики и давать рекомендации по надлежащему уходу за полостью рта, а также по избавлению от незначительных стоматологических проблем;
- предлагать средства для гигиены полости рта и рекомендовать их, основываясь на научных доказательствах;

верие, открытость и профессионализм. Вот что я посоветовал бы сделать и фармацевтам, и стоматологам, стремящимся наладить рабочие отношения:

«Необходимо [...] более тесное сотрудничество национальных стоматологических и аптечных организаций»



По мнению доктора Meng-Wong Taing, фармацевты должны активнее заниматься информированием и просвещением пациентов. (Иллюстрация: Jacob Lund/Shutterstock)

– Какие преимущества Вы видите в том, что фармацевты начнут активнее консультировать пациентов по вопросам стоматологического здоровья?

– Работники аптек имеют дело с огромным количеством людей и, следовательно, располагают всеми возможностями для того, чтобы давать им консультации и рекомендации по гигиене полости рта. Так, австралийцы в среднем посещают аптеку 14 раз за год, а различные исследования показывают, что фармацевты готовы и хотят просвещать людей.

В частности, фармацевты могут активнее:

- информировать пациентов о влиянии тех или иных препаратов на состояние полости рта и предупреждать, если прием какого-либо лекарства повышает риск развития кариеса;
- направлять пациентов к стоматологу;
- проводить просветительские мероприятия;
- рассказывать о распространенных факторах риска и хронических заболеваниях.

– Что должны сделать стоматологи, чтобы такое сотрудничество стало реальностью?

– Я думаю, что в основе всякого эффективного сотрудничества лежат до-

телефону, и отвечайте на пропущенные сообщения.

- Выясните, как вы можете помочь друг другу. Поговорите о своих потребностях и определите, что вы можете сделать друг для друга в профессиональном плане. Поставив совместные цели, добивайтесь их.

Чтобы такой «междисциплинарный» подход заработал, необходимо и более тесное сотрудничество национальных стоматологических и аптечных организаций. Вместе они могли бы создать рекомендации для фармацевтов и необходимые обучающие материалы, которые пригодятся обоим заинтересованным сторонам.

– Является ли Ваша модель специфичной для Австралии с ее подходом к стоматологическому здоровью населения? Учитывает ли она, например, тот факт, что лишь у 53% австралийцев есть стоматологическая страховка?

– В настоящее время у аптечного сектора Австралии нет какого-либо устоявшегося подхода к вопросам стоматологического здоровья.

Именно поэтому так необходимо создать и внедрить инновационную, единую модель, которая позволила бы задействовать фармацевтов в решении проблемы плохого стоматологического статуса сельского и городского населения. Нам нужно показать,

«Работники аптек имеют дело с огромным количеством людей и, следовательно, располагают всеми возможностями для того, чтобы давать им консультации и рекомендации по гигиене полости рта»

- Найдите в своем районе хорошего фармацевта, если вы стоматолог (или стоматолога, если вы – фармацевт). Установите связь, делитесь идеями и поддерживайте друг друга, чтобы не чувствовать себя в полной изоляции.

- Будьте на связи всегда, когда это необходимо. Даже при плотном графике не забывайте перезванивать, если не смогли вовремя подойти к

что реализация такой модели возможна, что такая работа эффективна и находит одобрение у обеих сторон. Сейчас я сотрудничаю со стоматологами, стоматологическими факультетами университетов и государственными органами здравоохранения, чтобы найти средства на разработку и тестирование таких совместных программ стоматологической помощи населению. **DT**

Пародонтологический статус может косвенно влиять на тяжесть COVID-19

Брендан Дэй,
Dental Tribune International

ЛОС-АНДЖЕЛЕС, США. На сегодня связь между пародонитом и системными заболеваниями, например заболеваниями сердечно-сосудистой системы, можно считать установленной. Новый обзор показывает, что нелеченый пародонит может быть опосредованно связан с тяжестью осложнений COVID-19, что еще раз подчеркивает значимость стоматологического здоровья, особенно в столь сложные времена.

Согласно обзору, недавнее исследование ученых из Мюнхена позволило установить, что повышенный уровень провоспалительного цитокина интерлейкина-6 (ИЛ-6) являлся мощным прогностическим фактором респираторной недостаточности, требующей искусственной вентиляции легких, у пациентов, госпитализи-

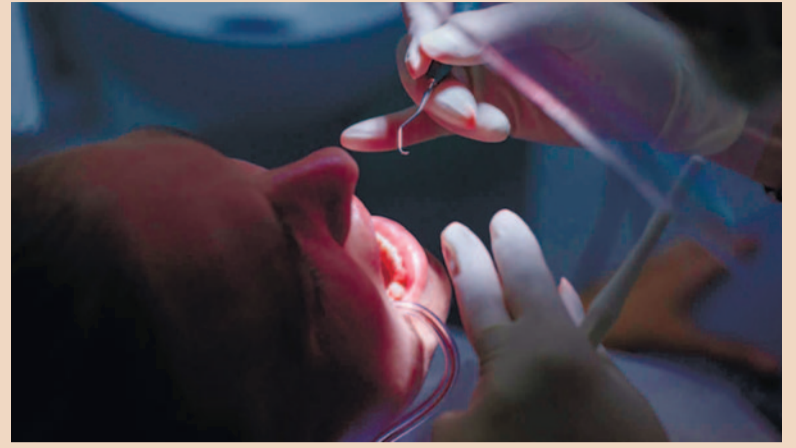рованных с COVID-19. Нелеченый пародонит зачастую приводит к повышению уровня этого провоспалительного цитокина. По словам доктора Shervin Molayem, пародонтолога из Лос-Анджелеса и соавтора исследования, ввиду этого «не будет преувеличением сказать, что пародонит может увеличивать риск респираторных осложнений у пациентов с COVID-19». «И наоборот, снижение уровня ИЛ-6 потенциально может уменьшать риск возникновения подобных осложнений», – добавляет доктор Sh. Molayem.

«Имеющаяся в нашем распоряжении литература показывает, что в случае пациентов с пародонитом простое снятие зубных отложений и сглаживание поверхности корня позволяет снизить уровень ИЛ-6 в среднем на 3 пг/мл», – сказал доктор Sh. Molayem в беседе с Dental Tribune International.

Надлежащая гигиена полости рта ведет к уменьшению осложнений

Как уже сообщалось в DTI, исследование, опубликованное в *British Dental Journal*, демонстрирует значимость тщательной гигиены полости рта при инфицировании SARS-CoV-2, поскольку надлежащий уход за зубами и деснами может снижать бактериальную нагрузку в полости рта и уменьшать связанный с ней риск бактериальной суперинфекции. У пациентов с тяжелым течением COVID-19 наблюдается повышенный уровень воспалительных маркеров и бактериальной нагрузки, вследствие чего авторы исследования приходят к заключению, что плохая гигиена полости рта может быть фактором риска осложнений COVID-19.

По мнению доктора Sh. Molayem, стоматологи, при условии соблюдения всех необходимых мер инфекцион-



Новый обзор показывает, что пациенты с пародонитом могут подвергаться повышенному риску развития респираторных осложнений в связи с COVID-19. (Иллюстрация: zlikovec/Shutterstock)

ного контроля, должны побуждать пациентов продолжать пародонтологическое и другое специализированное лечение.

«Хотя очевидно, что полость рта – это часть нашего тела, и ее микрофлора может оказывать негативное влияние на другие органы человека, люди, откладывающие стоматологическое лечение, явно недооценивают эту связь», – отметил доктор Sh. Molayem. Он также добавил, что серологический тест позволяет просто и бы-

стро измерить уровень ИЛ-6 у пациента.

Обзор «The mouth–COVID connection: IL-6 levels in periodontal disease – potential role in COVID-19-related respiratory complications» («Связь между COVID и полостью рта: уровень ИЛ-6 при пародоните и его возможная роль в развитии респираторных осложнений COVID») был опубликован в октябрьском выпуске *Journal of the California Dental Association*. [\[1\]](#)

Микрофлора языка может служить индикатором состояния сердца

Dental Tribune International

ГУАНЧЖОУ, КИТАЙ/СОФИЯ-АНТИПОЛИС, Франция. Связь между стоматологическим и общим здоровьем продолжает быть предметом интереса ученых, работающих в самых разных областях медицины. Новое исследование, представленное на научной платформе Европейского кардиологического общества HFA Discoveries, показало, что микроорганизмы, обитающие на языке, могут использоваться в качестве индикаторов при скрининге, диагностике и мониторинге пациентов с сердечной недостаточностью. Исследователи рекомендуют продолжить изучение механизмов, обуславливающих эту связь.

Предыдущее исследование продемонстрировало, что микрофлора языка позволяет выявлять пациентов с раком поджелудочной железы. Авторы этого исследования предложили



Новое исследование показывает, что состав и объем микрофлоры языка, равно как и преобладающие в ней виды, у здоровых людей и пациентов с сердечной недостаточностью различаются. (Фото: BLACKDAY/Shutterstock)

использовать состав микрофлоры в качестве раннего маркера данного заболевания; поскольку некоторые бактерии связаны с иммунитетом, ученые

выдвинули предположение, что дисбаланс микрофлоры может провоцировать воспаление и болезнь. Воспалительный процесс и иммунная реак-

ция играют определенную роль и в развитии сердечной недостаточности.

«Язык пациента с хронической сердечной недостаточностью выглядит совершенно иначе, чем язык здорового человека», – объясняет доктор Tianhui Yuan, автор кардиологического исследования и врач Первой больницы Университета китайской медицины в Гуанчжоу. – В норме язык имеет бледно-розовый цвет и покрыт белесым налетом. У пациентов с сердечной недостаточностью цвет языка становится более ярким, а налет делается желтым, причем их вид меняется по мере прогрессирования заболевания».

Доктор T. Yuan добавляет: «Необходимы дополнительные исследования, однако полученные нами результаты заставляют предположить, что микрофлора языка, образцы которой легко можно получить, способна помочь при широкомасштабном скрининге,

диагностике и долговременном наблюдении за пациентами с сердечной недостаточностью. Механизм взаимосвязи микроорганизмов налета на языке и работы сердца заслуживает дальнейшего изучения».

К исследованию, посвященному составу микрофлоры языка при наличии и отсутствии хронической сердечной недостаточности, были привлечены 42 пациента с данным заболеванием и 28 здоровых человек. Образцы микрофлоры брали утром, до завтрака и чистки зубов, и подвергали генетическому секвенированию для идентификации бактерий.

Исследователи обнаружили, что в то время как налет на языке пациентов с сердечной недостаточностью и здоровых людей, соответственно, содержал одни и те же типы микроорганизмов, его бактериальный состав в этих двух группах никак не пересекался. [\[1\]](#)

Исследование показывает, что 15% стоматологов Великобритании могли переболеть COVID-19

Брендан Дэй,
Dental Tribune International

БИРМИНГЕМ, Великобритания. По всей стране растет число случаев SARS-CoV-2, и все больше регионов вводят строгие карантинные меры. Хотя всеобщий режим самоизоляции был отменен еще в июне, продолжающие поступать данные свидетельствуют о чрезвычайно широком распространении SARS-CoV-2 в период первой волны пандемии. Так, ученые из Бирмингемского университета установили, что к моменту окончания всеобщего карантина антитела к SARS-CoV-2 имели 15% стоматологов.

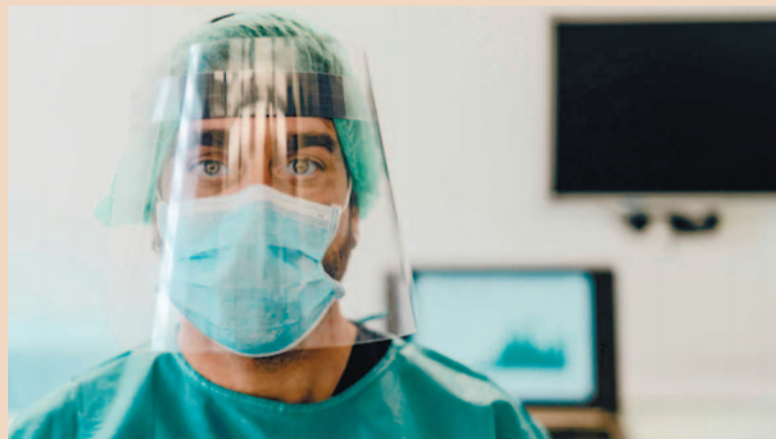Профессор Iain Chapple, один из самых уважаемых ученых-стоматологов мира, в настоящее время ведет продольное исследование, посвященное оценке уровня антител к SARS-CoV-2 в образцах слюны, взятых у 1530 стоматологов-хирургов, медицинских сестер, гигиенистов стоматологических, стоматологов общей практики и работников регистратур стоматологических кли-

ник центральных графств Великобритании. Антитела к SARS-CoV-2 были выявлены примерно в 230 случаях.

Поскольку исследование продолжается, профессор Chapple не смог предоставить Dental Tribune International дополнительные данные. Тем не менее, он подтвердил, что все участники исследования будут протестированы как минимум еще один раз в январе 2021 г. «Так мы сможем проследить, что происходит с уровнем антител, и заново оценить степень риска после возвращения персонала клиник к работе в новых условиях – с использованием более надежных средств индивидуальной защиты и при соблюдении более строгих протоколов инфекционного контроля», – отметил он.

Каково значение антител к SARS-CoV-2?

Как объяснил доктор David Denning, профессор Манчестерского университета, специалист по инфекционным заболеваниям и главный медицинский консультант DenScreen, в



Согласно исследованию ученых из Бирмингемского университета, в 15% образцов слюны, взятых у стоматологов центральных графств Великобритании, выявлены антитела к SARS-CoV-2. (Иллюстрация: AlessandroBiacchioli/Shutterstock)

недавнем интервью Dental Tribune International, положительный тест на антитела к SARS-CoV-2 означает, что «человек не только почти наверняка переболел COVID-19, но и не заразен». Тем не менее, пока неясно, как долго сохраняются эти антитела и в какой степени они защищают чело-

века от повторного заражения.

Недавно назначенный председатель Главного исполнительного комитета Британской стоматологической ассоциации доктор Eddie Crouch, сам ранее в этом году заразившийся SARS-CoV-2, убедительно просит стоматологов Великобритании, имеющих

антитела к этому вирусу, подумать о донорстве плазмы. Сейчас Национальная служба здравоохранения (NHS) проводит клинические исследования эффективности переливания плазмы, содержащей антитела к SARS-CoV-2, пациентам с ослабленной или угнетенной иммунной системой.

«В обозримом будущем COVID-19 останется с нами», – отмечает доктор Crouch в пресс-релизе. – Как работник здравоохранения я надеюсь, что мое личное невезение может помочь отчаянно нуждающимся пациентам».

«Стоматологи и их сотрудники делали все, чтобы продолжать оказывать неотложную стоматологическую помощь во время пандемии, и стараются вернуться к нормальной работе. Те из них, кто имеет антитела к SARS-CoV-2, сегодня могут спасти не только чьи-то зубы, но и чьи-то жизни», – добавляет он.

«Надеюсь, что мои коллеги проявят желание и готовность сделать это дополнительное усилие ради блага других людей», – пишет доктор Crouch. [\[1\]](#)

Апикальные поражения: лечить или не лечить?

Введение

На чем эндодонтисты основывают свои решения: на интуиции, опыте или результатах конусно-лучевой компьютерной томографии (КЛКТ)? Представленный ниже клинический случай наглядно демонстрирует, что наличие апикального поражения не обязательно означает, что зуб необходимо удалить. С помощью гибких никель-титановых (NiTi) файлов можно успешно препарировать даже сильно искривленные каналы со сложной анатомией, добываясь долговременного успеха.

Доказательная база по клинической стоматологии при всей своей обширности характеризуется довольно низким качеством. В результате многие врачи полагаются на собственный опыт. Как показывают обсуждения в профессиональных сообществах различных социальных сетей, тактика лечения в самых про-

[1] и другими эпидемиологами, показывают, что при наличии апикального поражения размером до 1 см удаление зубов производится в 22% случаев. Если размер поражения превышает 1 см, удаление становится еще более привлекательным вариантом и выполняется в 50% случаев. Это может показаться логичным, однако стоматологи, принимавшие участие в опросах, не имели никакого представления о гистологическом характере поражения (являлось ли оно истинной кистой, псевдокистой или же гранулемой), поскольку их решения основывались исключительно на изучении рентгенограмм. При этом NiTi, например, считает, что рентгенограммы не позволяют отличить кистозное поражение от не кистозного, а в отсутствие последующего наблюдения невозможно сказать, заживает поражение или же, наоборот, увеличивается [2].

Вмешательство всегда должно считаться наиболее предпочтительным вариантом [5]. На этом этапе наличие апикального периодонтита и размер поражения не стоит учитывать при выборе стратегии лечения.

Размер имеет значение?

В целом, согласно литературе, чем крупнее поражение, тем менее благоприятными для заживления являются условия. Причина этого проста: обычно поражению требуется какое-то время, чтобы вырасти до определенного размера. Чем более зрелой становится биопленка, тем большее разнообразие бактерий наблюдается в ней, и тем более она препятствует достижению предсказуемых результатов лечения [6]. Хотя подобный расчет несколько умозритель, и для подтверждения его правдивости необходимы дополни-

Клинический случай: хронический апикальный абсцесс у педиатрического пациента

Пациент 10 лет был направлен в нашу клинику для эндодонтического лечения правого моляра нижней челюсти. При осмотре с вестибулярной стороны зуба 46 выявили свищевой ход. Лечащий врач пациента написал, что ввиду обширности области, пораженной апикальным периодонтитом, вероятность успеха эндодонтического вмешательства мала, и может потребоваться удаление зуба. Тем не менее и мальчик, и его родители хотели попытаться сохранить зуб.

По результатам клинического и рентгенологического обследования диагностировали некроз пульпы и хронический апикальный абсцесс (рис. 3 и 4). Зондирование свищевого хода показало, что он ведет к вер-

систему выбрали ввиду высокой гибкости входящих в нее инструментов, которая компенсировала труднодоступность слегка изогнутых мезиальных каналов, связанную с неспособностью пациента в силу возраста открывать рот так же широко, как взрослые пациенты. Кроме того, для надлежащего расширения апикальной части канала требуется лишь несколько таких файлов, которые превосходят центруются в канале, позволяя сохранить его исходную анатомию.

Химическое очищение и дезинфекцию провели с помощью гипохлорита натрия (5,25%), который активировали ультразвуком для акустической кавитации раствора. В каналы внесли пасту на основе гидроксида кальция, закрыли тефлоновой лентой и восстановили зуб с помощью композитного материала во избежание коронкового микроподтекания.

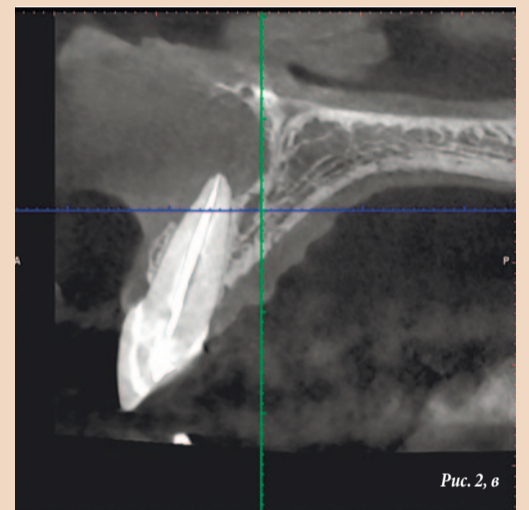
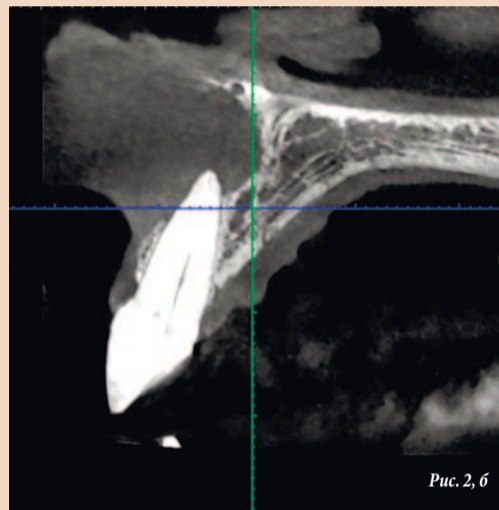
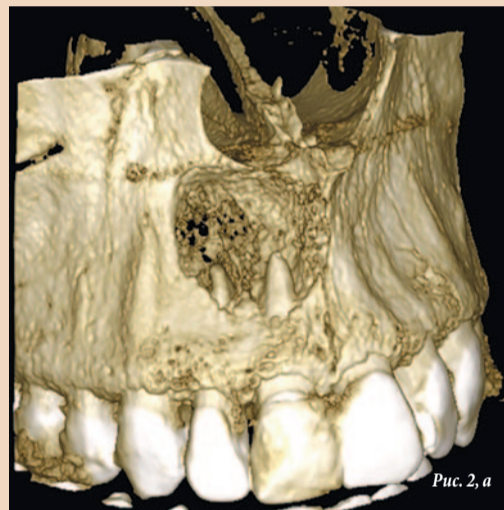
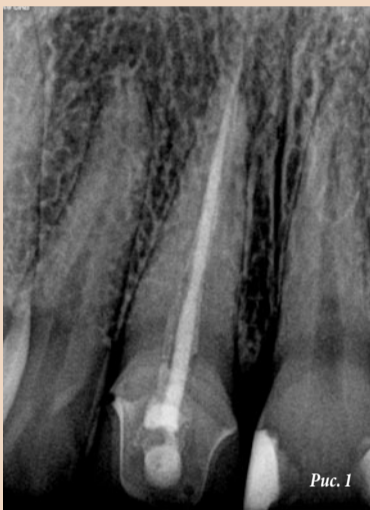
Рис. 1 и 2, а–в. Рентгенограмма эндодонтически леченого зуба 11 и чувствительного к холоду зуба 12 в сравнении с КЛКТ, где прекрасно виден обширный костный дефект в области верхушки корня (изображения получены с разницей в два дня).

стых клинических случаях может варьироваться, причем прогноз все равно будет благоприятным. Не являются исключением и эндодонтические вмешательства. Исследование, проведенное недавно Гентским университетом (Бельгия), показало, что стоматологи зачастую принимают решения «с оглядкой» на свою специализацию. Так, в случае рецидивирующего или хронического бессимптомного апикального поражения эндодонтист скорее прибегнет к повторному лечению корневых каналов или апиэктомии, нежели к удалению зуба и его замещению имплантатом и коронкой (как вариант, к простому наблюдению) – в отличие от ортопеда или хирурга, которые поступят наоборот. На деле же решение должно исходить скорее от пациента, которого необходимо проинформировать обо всех вариантах лечения, связанных с ними преимуществами и рисками, а также долговечности результатов. Далее на примере клинического случая будет рассмотрен вопрос о том, нужно ли лечить апикальные поражения, и если да, то на какой стадии.

Варианты эндодонтического лечения

Актуальные данные, полученные учеными из Гентского университета

Более того, очевидно, что ограничения, присущие традиционной двухмерной рентгенографии, сказываются и на диагностике, и на планировании лечения [3]. Группа Wu и соавт. продемонстрировала, что во многих случаях, когда рентгенограмма показывает нормальное состояние периапикальных тканей или же их заживление, КЛКТ или гистология выявляет апикальный периодонтит [3]. Эти данные заставляют признать, что даже самый распространенный на сегодня способ визуализации внутренних тканей может подвести клинициста, не будучи дополнен другими исследованиями (рис. 1 и 2, а–в).

Хотя КЛКТ позволяет более точно выявлять и оценивать размер поражений в области апекса, мы, к сожалению, не располагаем литературой, которая обосновывала бы применение этой технологии в качестве стандартного инструмента диагностики периапикальных поражений [4]. Morigis и соавт. пришли к выводу, что в тех случаях, когда лечение корневых каналов необходимо, зуб может быть восстановлен с помощью прямой или непрямой реставрации, а периодонт (длительное время) находится в хорошем или контролируемом состоянии, эндодонтическое

исследования [7], в целом можно говорить о том, что с каждым миллиметром прироста рентгенологически определяемого размера поражения вероятность успеха снижается на 14% (по сравнению с ситуацией, когда апикальное поражение вообще отсутствует). Особенно наглядно негативную корреляцию между размером поражения и возможностью его заживления демонстрируют результаты эндодонтических микрохирургических вмешательств [8], но это вовсе не означает, что после первичного эндодонтического лечения всегда требуются более радикальные, хирургические процедуры.

В контексте традиционной эндодонтии поражение размером 2 мм и более (на рентгенограмме) считается фактором риска повторного вмешательства после первичного лечения; при этом, однако, надо учитывать, что определяемый стоматологом размер поражения в известной степени зависит от угла, под которым сделана рентгенограмма, и ее качества [9].

Более крупные очаги разрежения чаще оказываются кистами, но, как уже было сказано, определить гистологический характер поражения по рентгенограмме не представляется возможным [2]. Кроме того, поражения большего размера имеют тенденцию «прорасти» в окружающие анатомические структуры, что, в свою очередь, создает неблагоприятные условия для эндодонтического (хирургического) лечения, поскольку увеличивает риск повреждения этих структур (верхнечелюстных и носовых пазух, канала нижнечелюстного нерва) в ходе процедуры. Это не значит, что лечение невозможно, однако оно становится менее предсказуемым и в большей степени требует вмешательства специалиста.

Поскольку определить характер апикального поражения такого размера по рентгенограмме невозможно, приняли решение о проведении эндодонтического лечения, хотя то обстоятельство, что область фуркации корней можно было зондировать, делало ситуацию менее предсказуемой. Выбор стратегии также основывался на том, что лечение корневых каналов обещало быть гораздо менее сложным, нежели удаление зуба с последующей коррекцией окклюзии и ортопедической реабилитацией.

Лечение провели за два посещения. В первое изолировали зуб с помощью коффердама и удалили все кариозные ткани, применив для этого модульную систему никель-титановых файлов (HyFlex EDM) швейцарской компании COLTENE (рис. 5). После расширения коронковой трети каналов их препарировали до размера 40/04 с помощью тех же файлов HyFlex EDM. Данную

Препарирование с помощью гибких файлов до размера 60/02

Во второе посещение свищевой ход все еще присутствовал, однако зондировать область фуркации корней было почти невозможно. Отечность практически прошла (рис. 6). Зуб снова изолировали с помощью коффердама, оба мезиальных канала препарировали финишными файлами HyFlex EDM до размера 50/03. Дистальный канал препарировали до размера 60/02. Выполнили химическое очищение каналов с помощью гипохлорита натрия, после чего промыли их раствором лимонной кислоты 40%. После просушивания каналов отметили отсутствие подтекания в них гноя, который также не выделялся и из свищевого хода. В оба мезиальных канала внесли биокерамический силер. В дистальном канале сформировали апикальную пробку из минерал-

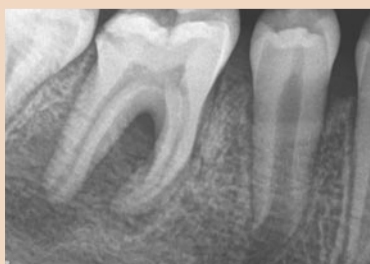

Рис. 3. Исходная рентгенограмма зуба 46: апикальным периодонтитом поражена обширная область, включая фуркацию корней.

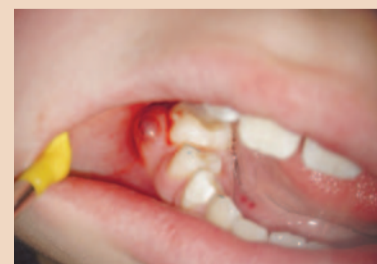

Рис. 4. Клиническая картина: отечность слизистой с вестибулярной стороны зуба 46, свищевой ход, кровоточивость и гноетечение после зондирования.

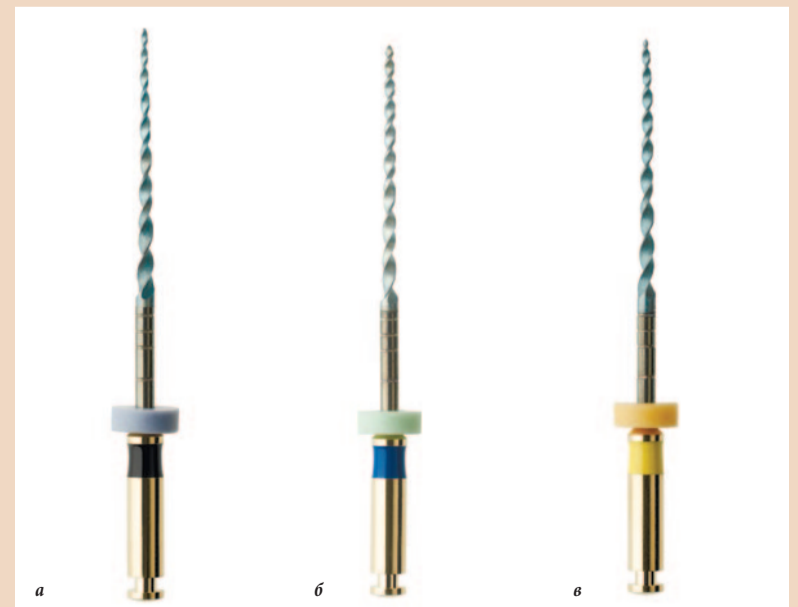

Рис. 5. а–в. Система финишных файлов HyFlex EDM.

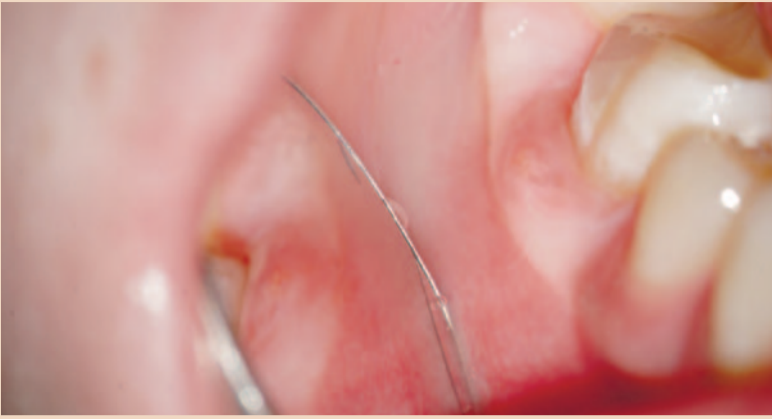

Рис. 6. Частичное заживление свищевого хода, осмотр при повторном посещении.

триоксид-агрегата. Дистально-щечные бугры восстановили с помощью композита. После того как зуб 47 займет свое окончательное положение, может потребоваться усовершенствование этой реставрации (рис. 7).

Через три месяца провели контрольный осмотр, чтобы проверить, как идет заживление свищевого хода. Целостность слизистой оболочки десны была восстановлена, какие-либо следы свищевого хода отсутствовали. Зондирование области фуркации корней с вестибулярной сто-

роны было невозможным, рентгенограмма показала практически полное заживление (рис. 8 и 9).

Любой стоматолог, не являющийся эндодонтистом, тяготеющим к лечению корневых каналов и стремящимся к сохранению каждого зуба, скорее всего, предпочел бы удалить зуб, поскольку:

- Лечащий врач сомневался в успехе эндодонтического лечения.
- Рентгенограмма показала, что обширная область поражена апикальным периодонтитом.

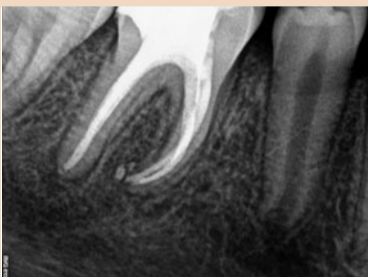


Рис. 8. Контрольная рентгенограмма, сделанная через 3 мес, демонстрирует практически полное заживление.

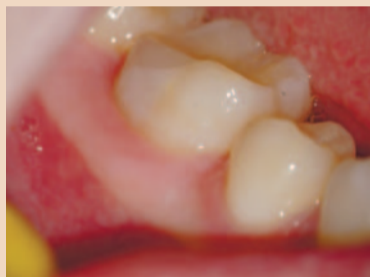

Рис. 9. Полное заживление слизистой оболочки десны и отсутствие отечности через 3 мес после лечения.

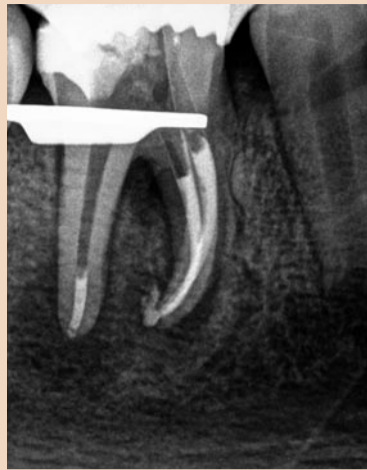

Рис. 7. Контрольная рентгенограмма, сделанная после пломбирования каналов, перед окончательным восстановлением зуба.

- Свищевой ход не закрылся после первичного лечения и использования пасты на основе гидроксида кальция.
- Ситуация не внушала уверенности, поскольку область фуркации корней зондировалась.
- Пациенты этого возраста не всегда четко соблюдают инструкции стоматолога, и их лечение порой требует дополнительных усилий.

Рентгенологические признаки успеха

Представленный в настоящей статье клинический случай показывает, что, с учетом результатов вышеупомянутых исследований, пристрастность и субъективность не должны мешать стоматологам прибегать к лечению корневых каналов при наличии крупных апикальных поражений. Если пациент дает инфор-

рованное согласие и имеет правильную мотивацию, эндодонтическое лечение всегда должно считаться предпочтительным. В данном случае решение оказалось правильным.

Хотя обычные рентгенограммы не всегда позволяют оценить размер и динамику апикального поражения, и только КЛКТ может являться надежным средством диагностики апикального периодонтита, нельзя забывать, что в отсутствие клинических проявлений ни та, ни другая технология визуализации не позволяет отличить фиброзную ткань от очага инфекции в области верхушки корня. И это приводит нас к закономерному вопросу: следует ли всегда искать рентгенологические признаки успешных результатов лечения или же достаточно того, что зуб сохранен и бессимптомен?

Вывод

Использование нескольких методов визуализации помогает эндодонтистам ставить верные диагнозы и выбирать правильное лечение в неоднозначных клинических ситуациях. С помощью современных, предварительно согнутых никель-титановых файлов можно эффективно препарировать сильно искривленные корневые каналы при наличии апикальных поражений и свищевых ходов. Это позволяет сохранить даже те зубы, которые в принципе подлежат удалению или лечение которых представляет определенную сложность. DT

Благодарности

Автор хотел бы особо поблагодарить группу James' Online Community for Dental Sciences в Facebook.

От редакции: эта статья была опубликована в журнале roots – international magazine of endodontics. Vol. 14, №3/2018. Список литературы можно получить у автора.


Контактная информация



Доктор Кристоф Вербанк (Christophe Verbanck) получил степень магистра стоматологии в 2009 г. в Гентском университете, где после этого прошел трехлетнюю программу специализации по эндодонтии. С 2014 г. он вместе с двумя коллегами владел эндодонтической клиникой в г. Хасселт (Бельгия). В январе 2016 г. доктор Verbanck вместе с супругой открыл собственную стоматологическую клинику Lovendo в Ловендегеме (Бельгия). Он регулярно проводит занятия по эндодонтии для стоматологов общей практики и ведет семинары, посвященные методам эндодонтического лечения.

Grote Baan 90, 9920 Lovendegem, Belgium (Бельгия)
tandarts@lovento.be
www.lovento.be

Реклама



Dental Tribune International

The World's Dental Marketplace

www.dental-tribune.com

dti | Dental Tribune International