

# implants

international magazine of oral implantology

2<sup>2021</sup>



**ORAL RECONSTRUCTION  
FORUM ITALY 2021**

13 NOVEMBRE 2021 | VERONA, ITALY



ORAL RECONSTRUCTION  
FOUNDATION

Founding Sponsor



biohorizons  
camlog

## | clinical

La protesi fissa a carico immediato con tecnica Flat-One-Bridge:  
uno studio retrospettivo a 7 anni

## | case report

Riabilitazione di arcata mascellare edentula a carico immediato con  
impiego combinato di impianti di lunghezza standard e ultra-short

## | l'intervista

Lo stato dell'arte sugli impianti ceramici:  
intervista a Michele Nannelli





[www.iaed.it](http://www.iaed.it)

# È ANCORA POSSIBILE FARE ESTETICA IN PRESENZA DI PARODONTITI GRAVI?

Professionisti dei 4 continenti si riuniscono per la risposta "definitiva"

MILANO 22 e 23 ottobre 2021

# XI CONGRESSO NAZIONALE



I A E D

From another point of view. Una Storia Narrata



# Ricerca e clinica in implantologia

In questo secondo numero del magazine, proponiamo ai lettori 4 articoli di particolare interesse clinico, oltre a un'intervista realizzata con il dott. Nannelli che ci illustra i progressi e i vantaggi degli impianti ceramici.

Il primo articolo, realizzato dai dottori M. del Corso, G. Benincasa, O. Fedele, U. Covani e Guerino Caso, è uno studio retrospettivo che ha lo scopo di documentare l'efficacia a lungo termine di una tecnica implanto-protetica (Flat-one-Bridge) per il carico immediato di impianti con protesi full-arch.

Il caso realizzato dai dottori G. Ghirlanda, M. Vasina e L.C. Campos, mostrerà una riabilitazione di un'arcata mascellare completa con approccio a carico immediato anche tramite l'utilizzo di impianti di lunghezza di 5.2 mm, associati ad altri di lunghezza standard, con follow up a 18 mesi a partire dal momento del loro posizionamento.

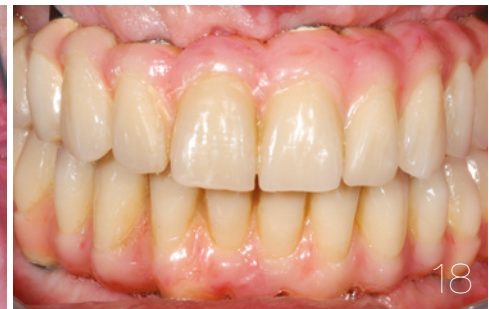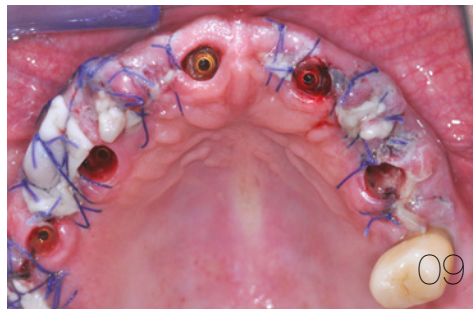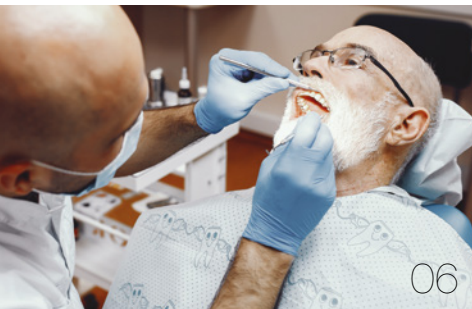Il terzo articolo, a cura del dott. G. Efsio, ci illustrerà il restauro dei settori posteriori-superiori con impianti dentali stretti ed extracorti che permettono, grazie alla minima invasività, di trattare anche pazienti che non si sentono di affrontare chirurgie estese con necessità di incrementi ossei sia delle creste che all'interno del seno mascellare.

Lo scopo dell'ultimo caso clinico, realizzato dal dott. S. Garocchio, è quello di illustrare come la prima fase del processo diagnostico e terapeutico debba focalizzarsi su un corretto piano di trattamento. Una corretta progettazione protesica, infatti, permetterà un inserimento implantare ideale e anche un'eventuale aumento programmato dei tessuti duri mediante GBR. Il tutto realizzato grazie a flussi digitali che consentono di ottenere innumerevoli vantaggi clinici e alla ricostruzione di creste atrofiche mediante griglie in titanio customizzate che permettono la semplificazione di alcune fasi dell'intervento ma soprattutto che daranno la possibilità di ricostruire la forma originale dell'arcata, cosa non facile da ottenere con altre metodiche tradizionali.

[\\_Adamo Buonerba](#)



Adamo Buonerba



**editoriale**

- 03 **Ricerca e clinica** in implantologia  
\_A. Buonerba

**clinical**

- \_research
- 06 **Terapia implantare** in pazienti con **diabete di tipo II**  
\_A. Buonerba

**clinical**

- \_research
- 09 **La protesi fissa a carico immediato con tecnica Flat-One-Bridge: uno studio retrospettivo a 7 anni**  
\_M. del Corso, G. Benincasa, O. Fedele, D. Lomagno, U. Covani, G. Caso

**case report**

- \_riabilitazione a carico immediato
- 18 **Riabilitazione di arcata mascellare edentula a carico immediato con impiego combinato di impianti di lunghezza standard e ultra-short**  
\_G. Ghirlanda, M. Vasina, L.C. Campos

**case report**

- \_restauro settori postero-superiori
- 26 **Restauro di un settore postero-superiore atrofico con impianti extracorti**  
\_G. Efsio

**case report**

- \_rigenerazione ossea
- 30 **Ricostruzione tridimensionale di un'arcata superiore edentula** mediante l'utilizzo di griglie in Titanio customizzate (Yxoss CBR)  
\_S. Garocchio

**l'intervista**

- \_impianti ceramici
- 40 **Lo stato dell'arte sugli impianti ceramici: intervista a Michele Nannelli**  
\_A. Buonerba

**eventi**

- 42 **Il mantenimento dei volumi osteo-mucosi dopo l'estrazione dentaria**  
**Dalla ridge preservation agli impianti immediati**
- 44 **La DDS terrà il suo 2° congresso mondiale** in Italia a Cernobbio
- 46 **GUIDED BONE REGENERATION SYMPOSIUM**

**l'editore**

- 50 \_gerenza

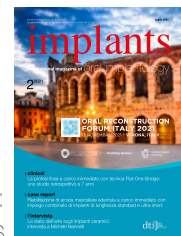
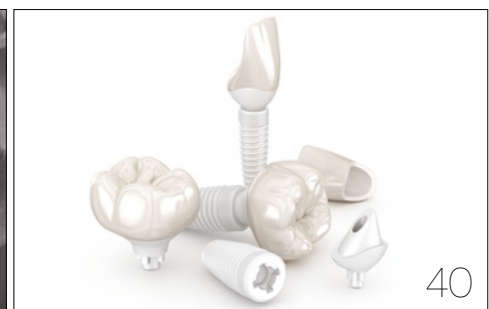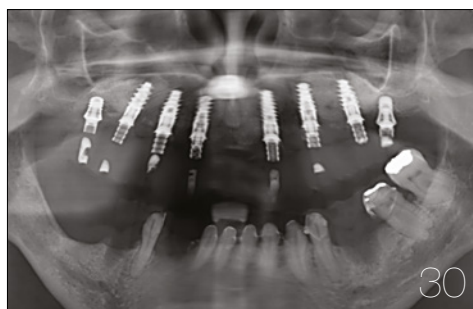

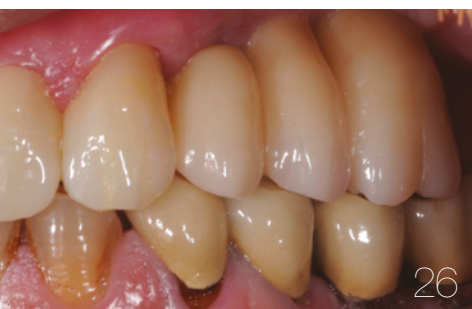
Immagine di copertina:  
© BioHorizons





# PROTEGGE E PREVIENE

## Perché la salute **dell'impianto** va difesa **ogni giorno.**



La linea specifica per il mantenimento di impianti dentali e il controllo di situazioni a rischio.



Impianti dentali



Denti naturali trattati per parodontite



Diabete  
Bocca secca



Fumatori



Ridotte difese immunitarie

OLIO D'OLIVA OZONIZZATO, PVP/VA, COLOSTRO E STEVIA

B. LACTIS HN019 - MARXIANUS FRAGILIS - COLOSTRO - BIOTINA

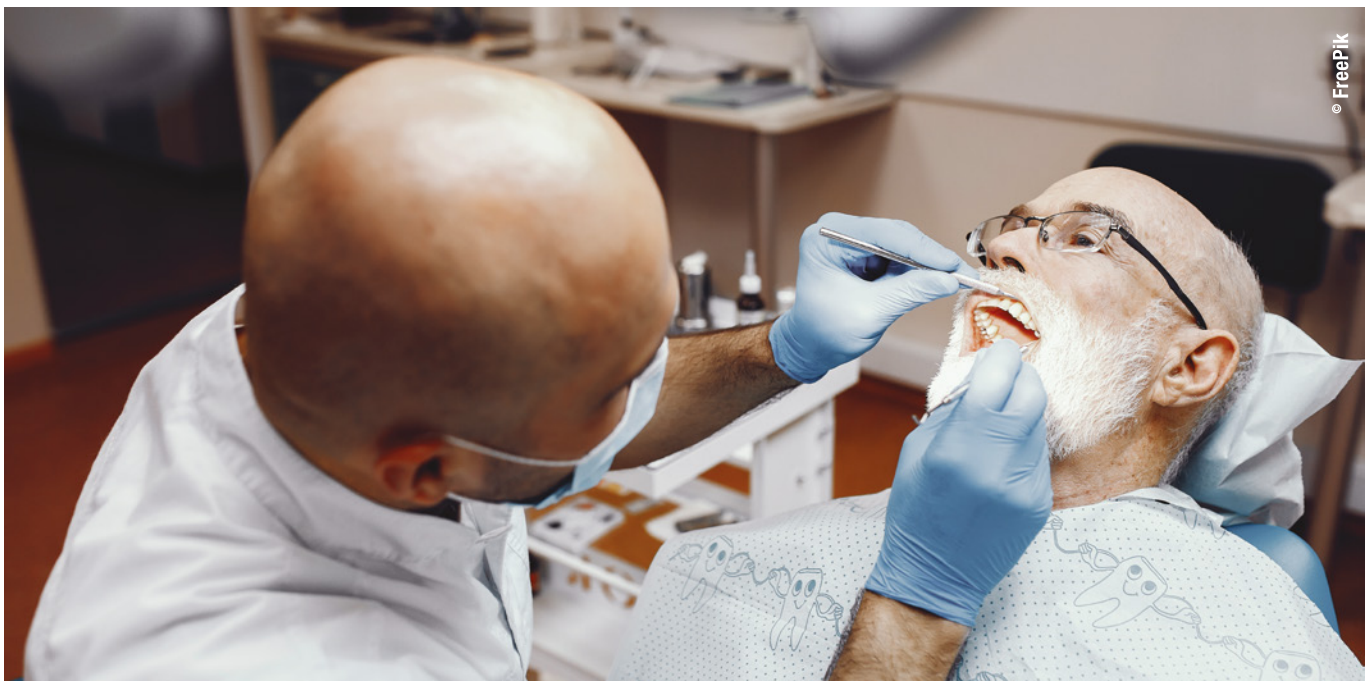**Curasept Prevent** è la linea innovativa di prodotti **a uso quotidiano** studiati **per mantenere equilibrato il microbiota orale.**

È ideale nei protocolli di **prevenzione di mucositi e perimplantiti**, in presenza di impianti dentali, e nella **prevenzione di gengiviti** in pazienti parodontopatici con denti naturali e quando sussistono **condizioni di rischio** che possono facilitare l'insorgenza di patologie della bocca.





# Terapia implantare in pazienti con **diabete di tipo II**



Uno studio condotto da ricercatori della RUDN University di Mosca, dalla Dagestan State Medical University di Makhachkala e dal N.P. Ogarev National Research Mordovian State University di Saransk in Russia, ha analizzato gli aspetti da considerare per i trattamenti di implantologia in soggetti con diabete mellito di tipo II.

Lo studio si è basato su una rassegna sistematica della letteratura ricavata dalle banche dati elettroniche di Google Scholar e Pubmed. Sono stati presi in consi-

derazione e inclusi 69 articoli riguardanti le caratteristiche dell'impianto dentale e i fattori che influenzano l'esito del trattamento. Secondo le pubblicazioni analizzate, sono state compilate le principali raccomandazioni da seguire per ottenere un'osteointegrazione efficace nei pazienti con diabete mellito di tipo II.

Il diabete mellito è una delle malattie endocrine più comuni al mondo. Secondo gli ultimi dati, più di 500 milioni di persone in tutto il mondo soffrono di diabete. Nel

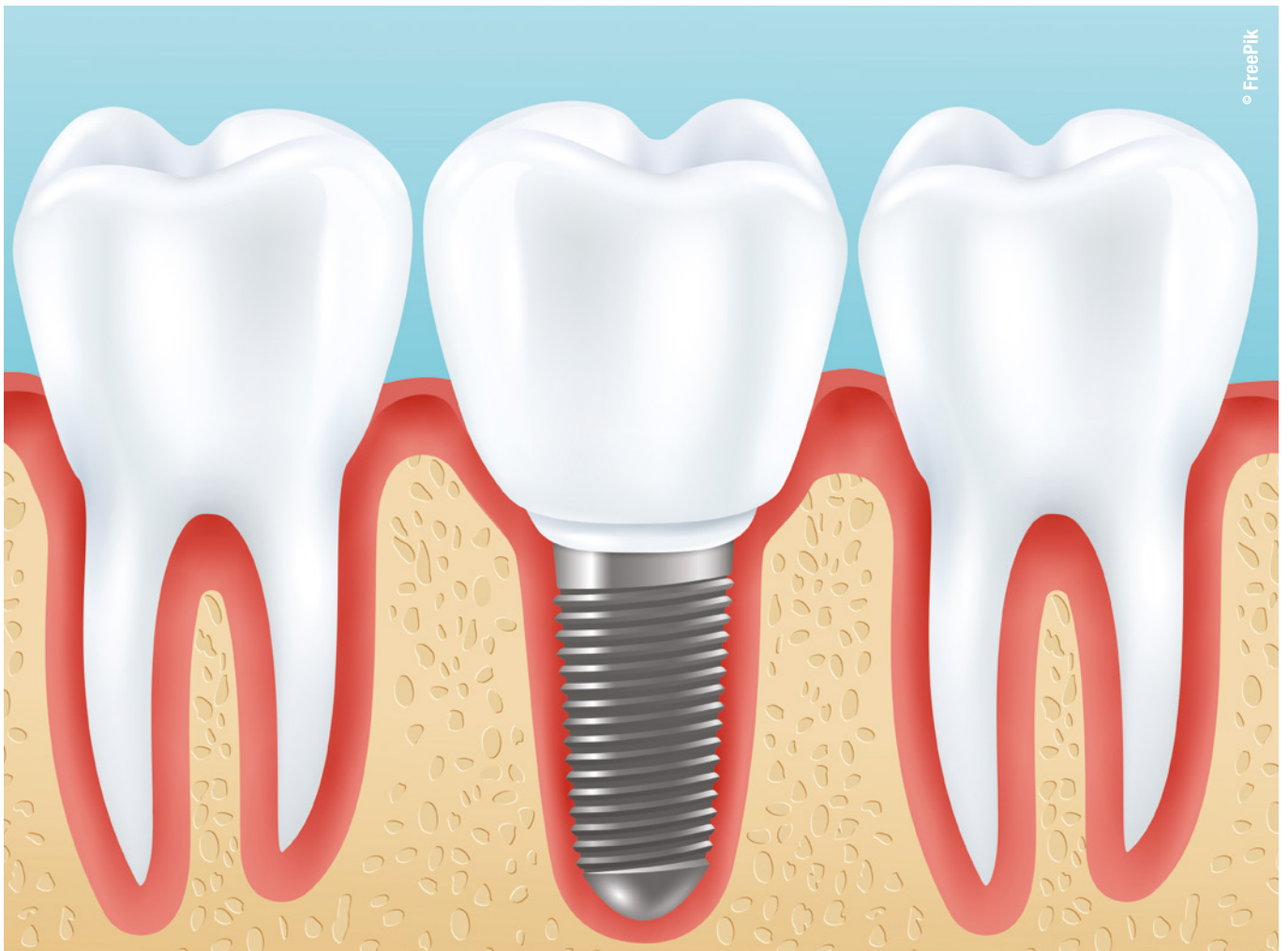gruppo di popolazione con più di 65 anni, tale prevalenza raggiunge il 25%. Il diabete di tipo II è caratterizzato dall'immunità muscolare ed epatica all'insulina e dalla sua ridotta secrezione. I risultati delle ricerche condotte negli ultimi decenni indicano che esiste un'associazione tra il livello di disponibilità di vitamina D e il rischio di sviluppare sia il diabete stesso che le sue complicanze croniche.

I processi infiammatori nei tessuti parodontali che fanno da sfondo al diabete mellito sono caratterizzati da alterazioni significative, nella patogenesi di cui si attribuisce particolare importanza alla microangiopatia generalizzata, caratterizzata dalla distruzione della membrana sottostante, dall'impregnazione plasmatica e dallo sviluppo della ialinosi, che si verifica per il tentativo di rimuovere i prodotti metabolici sotto-ossidati al di fuori della parete vascolare. Quando l'insulina è carente, i processi di mineralizzazione e rimodellamento osseo vengono interrotti. Nella saliva, il livello di ioni di calcio aumenta mentre

il livello di ioni di fosfato diminuisce, portando al riassorbimento, alla demineralizzazione, fino alla lisi del tessuto osseo. I problemi di osteosintesi sono causati anche dal deficit energetico degli osteoblasti. Inoltre, sulla base dei meccanismi sopra descritti, i pazienti con diabete di tipo II possono sviluppare sia l'osteopenia che l'osteoporosi secondaria.

Da un'approfondita valutazione dei 69 studi presi in considerazione, gli autori hanno potuto trarre alcuni step che si dovrebbero considerare per la realizzazione di un protocollo utile nei pazienti che presentano il diabete di tipo due e che si devono sottoporre a trattamenti di implantologia dentale. Lo studio quindi si conclude con una serie di raccomandazioni:

1. Il monitoraggio regolare dei livelli di glucosio nel sangue è di fondamentale importanza. I pazienti con HbA1c <8% sono idonei alla terapia implantare. I pazienti con diabete mellito non compensato devono essere informati dei rischi di osteointegrazione incompleta,



© FreePik

- fino al rigetto dell'impianto. Prima di iniziare una terapia implantare, è necessario eseguire un esame completo e un trattamento completo insieme a specialisti di altre discipline. Nella fase iniziale è molto importante un approccio interdisciplinare alla gestione dei pazienti affetti da diabete di tipo II, che porti alla normalità gli indicatori di glucosio, vitamina D e metabolismo osseo prima dell'impianto, così come per gli indicatori legati alle fasi successive della terapia e di monitoraggio dopo l'intervento chirurgico.
2. Prima di iniziare una terapia su un paziente, si raccomanda di valutare lo stato parodontale, l'igiene orale e l'anamnesi di parodontite. È importante assicurarsi che il decorso clinico della parodontite cronica generalizzata sia in remissione terapeutica. Una terapia parodontale preventiva due volte all'anno è necessaria per mantenere la salute dei tessuti intorno all'impianto e per garantirne il mantenimento a lungo termine.
  3. Si raccomanda di prescrivere un ciclo preventivo di terapia antibiotica e collutorio antisettico come terapia aggiuntiva per evitare infezioni postoperatorie.
  4. Si raccomanda il trattamento superficiale degli impianti per migliorare gli indicatori di osteointegrazione degli stessi.
  5. Quando si utilizzano metodi di rigenerazione tissutale diretta con innesti ossei, si consiglia di evitare traumi chirurgici eccessivi, facilitando così i processi di riparazione superficiale della ferita e riducendo al minimo l'insorgenza di infezioni postoperatorie.
  6. Il protocollo di carico immediato può essere applicato a pazienti con diabete mellito compensato, mentre il carico normale è adeguato per i pazienti con diabete mellito non compensato.
  7. La somministrazione di una terapia multivitaminica complessa con uso di antiipoxanti per migliorare i parametri glicemici e ematici sia nel periodo preoperatorio che nella riabilitazione postoperatoria.
- Inoltre è emerso come anche l'effetto dell'iperglicemia sulla prognosi del trattamento ha un ruolo nell'osteointegrazione degli impianti, ma questo aspetto deve essere oggetto di ulteriori indagini. L'analisi mostra come indubbiamente un metabolismo osseo sicuro e adeguato è necessario per l'osteointegrazione degli impianti dentali e come la presenza di osteopenia o osteoporosi riduce notevolmente l'efficacia di questa procedura chirurgica.
- La ricerca dal titolo **"Features of Dental Implantation in Patients with Type II Diabetes"** è stata pubblicata sul numero 1/21 del *Journal of International Dental and Medical Research*.

\_Adamo Buonerba



# La protesi fissa a carico immediato con **tecnica Flat-One-Bridge**: uno studio retrospettivo a 7 anni

**Autori** Marco del Corso\*, Giuseppe Benincasa\*\*, Ottavio Fedele\*\*\*, Dr. Davide Lomagno\*\*\*\*, Ugo Covani°, Guerino Caso°°

## Dichiarazioni

Gli Autori non hanno alcun conflitto di interessi da dichiarare in merito al presente studio.

## Obiettivo

Lo scopo del presente studio retrospettivo era quello di documentare l'efficacia a lungo termine di una tecnica impianto-protetica (Flat-one-Bridge) per il carico immediato di impianti con protesi full-arch.

## Metodi

Gli impianti sono stati posizionati tanto in siti estrattivi quanto in siti guariti assecondando l'asse del volume di osso residuo. Quindi gli impianti sono stati immediatamente connessi a dei monconi piatti che avrebbero compensato l'eventuale disparallelismo inter-implantare. In qualche caso si è reso necessario l'innesto di osso eterologo e/o di fibrina arricchita di leucociti e piastrine. Tutti i pazienti, anche coloro che rientravano tra quelli su cui erano state eseguite tecniche di rigenerazione dei tessuti duri e molli, hanno ricevuto una protesi provvisoria avvitata entro 48 h dalla chirurgia e una protesi definitiva entro un anno.

## Risultati

Sessantasei pazienti hanno ricevuto 494 impianti distribuiti su 75 protesi full-arch. La mediana del periodo di follow-up era di 86 mesi (range 82-168 mesi). Solo tre impianti risultavano persi al momento dell'ultima visita.

## Conclusioni

La tecnica Flat-one-Bridge è un valido protocollo impianto-protetico per il trattamento delle edentulie complete e si associa a eccellenti risultati a lungo termine. La facilità di esecuzione e la passivazione della protesi tramite monconi piatti potrebbero aver giustificato il successo a lungo termine nonché l'assenza di differenze in termini di successo tra siti estrattivi e siti guariti.

*\*Dr. Marco del Corso,  
Private Practice, Torino  
\*\*Dr. Giuseppe Benincasa,  
Private Practice, Battipaglia  
\*\*\*Dr. Ottavio Fedele,  
Private Practice, Salerno  
\*\*\*\*Dr. Davide Lomagno,  
Private Practice, Vercelli  
°Prof. Ugo Covani, Director at Istituto  
Stomatologico Toscano  
°°Prof. Guerino Caso,  
Private Practice, Salerno*