

digital

international magazine of digital dentistry

4 2017 wydanie polskie

ICV: 44,61 pkt.

marrodent[®]

A HENRY SCHEIN[®] COMPANY

Estetyka

Cyfrowe techniki projektowania

Analiza zwarcia

Nowoczesne metody diagnostyczne

Obrazowanie

CBCT w endodoncji



Jedyna w Polsce pracownia protetyczna online

W pilotażowym programie DentalScan
z zastosowaniem technologii CAD/CAM

Zainstalujemy

**bezpłatnie skaner
wewnątrzustny
w Twoim gabinecie**

Prace protetyczne w 48 h

tel. 692 338 785

www.dentalscan.pl

 DentalScanCADCAM





Digitalna diagnostyka

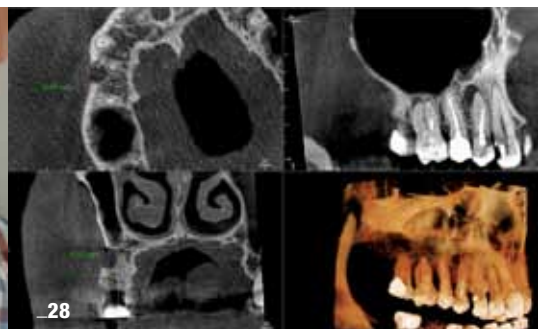
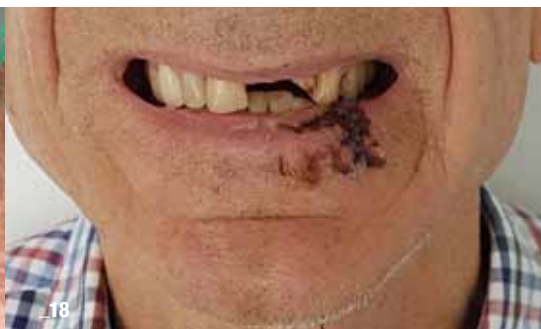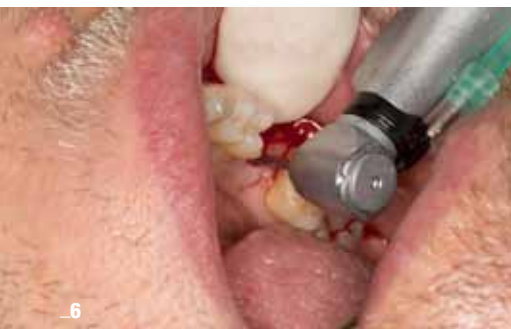Nikogo nie trzeba dziś przekonywać, jak ważna w medycynie jest szczegółowa diagnostyka, także ta śródzabiegowa. We współczesnej stomatologii mamy do dyspozycji coraz bardziej dokładne i coraz bardziej wyspecjalizowane narzędzia, by diagnozować szybko, bezbłędnie i na wielu płaszczyznach. Obrazowanie 2D, tomografia komputerowa, mikroskop, skanery i lasery, programy do wirtualnego projektowania, planowania i wizualizacji końcowego efektu – coraz trudniej obejść się bez nich w codziennej pracy. Nie dlatego, że tak bardzo chcemy być „cyfrowi” i nowocześni, że chcemy mieć w swoich gabinetach i klinikach kolejne „gadżety”, ale dlatego, by czynić efekty naszej pracy bardziej przewidywalnymi, eliminować błędy i niedoskonałości, skracać czas leczenia, podnosić jego komfort – sobie i pacjentom. Także po to, by wykorzystywać na każdym etapie ogrom możliwości, jakie niosą ze sobą technologie cyfrowe.

W niniejszym numerze *digital* wiele miejsca poświęciliśmy właśnie diagnostyce i służącym jej narzędziom. Znajdziecie zatem na łamach m.in. artykuł o znaczeniu CBCT w endodoncji oraz opis cyfrowych metod diagnostycznych w postępowaniu ze złamaniem wyrostka kłykciowego żuchwy. Autor porusza w swojej pracy jeszcze jeden, niezwykle ważny, aspekt współczesnej stomatologii, ale i całej medycyny, jakim jest holistyczne podejście do pacjenta.

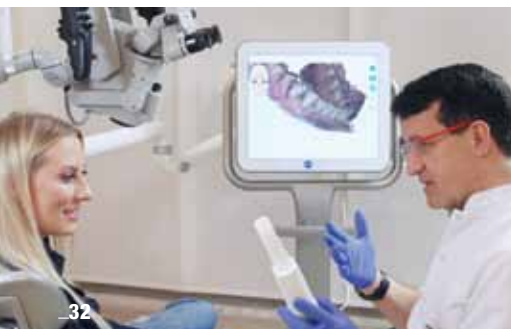Jak w każdym wydaniu *digital*, coś dla siebie znajdą także technicy dentyści. Polecam materiał na temat nowoczesnych rozwiązań w dziedzinie CAD/CAM oraz obszerny i dokumentowany wieloma zdjęciami artykuł na temat wykorzystania cyfrowych technik projektowania w estetycznych ostatecznych uzupełnieniach implantoprotetycznych – świetny przykład doskonałej współpracy pomiędzy gabinetem i laboratorium.

Zapraszam do lektury!

Maciek Ziobli



- 3 | **Od wydawcy**
Digitalna diagnostyka
 _Marek Rybicki
- 6 | **Projektowanie**
 Wykorzystanie cyfrowych **technik projektowania w estetycznych ostatecznych uzupełnieniach implantoprotetycznych**
 _Paweł Bernatek i Paulina Pokusa
- 18 | **Diagnostyka**
Zastosowanie współczesnych metod diagnostycznych w postępowaniu ze złamaniem **wyrostka kłykciowego żuchwy** – opis przypadku
 _Mariusz Kochanowski i Kamila Rogowska
- 28 | **Obrazowanie 3D**
 Wykorzystanie **CBCT w endodoncji**
 _Mateusz Szkliniarz
- 32 | **Smile design & CAD/CAM**
 Utilising **smile design software and CAD/CAM for creating a mock-up and final restorations**
 _Aki Lindén
- 36 | **Opinie**
Holistyczne podejście i nowoczesne technologie rozwijają współczesną stomatologię
 – rozmowa z lek. med. chir. stom. Romanem Borczykiem
- 44 | **Odbudowy w cyklach 35-minutowych**
 – rozmowa z dr. Nicolasem Rohde i tech. dent. Manfredem Bildhäuser'em
- 48 | **News**
 Lek. dent. Kamil Stefański **pierwszym oficjalnym wykładowcą Invisalign w Polsce**
- 50 | **Wydarzenia**
 Kongres **Dentsply Sirona Implants 2017**
- 52 | **Informacje rynkowe**
Skanowalny A-silikon AFFINIS DCode łączy wyciski analogowe z cyfrowymi
- 54 | **Informacje**
 O wydawcy



Planmeca PlanMill® 40s

Obrabiarka Planmeca PlanMill® 40s pozwala na szybkie i dokładne frezowanie bezpośrednio w klinice dentystycznej. Dwa szybkoobrotowe wrzeciona 80.000 obr

- Automatyka zmierzająca do 6-ciu narzędzi (po trzy narzędzia z każdej strony) (zmierzająca na 10 wiertel)
- Jednoczesne frezowanie w 4 osiach
- Błoczek o długości do 60 mm
- Różne procedury dla różnych materiałów – zoptymalizowane prędkości bez utraty jakości
- Idealne frezowanie nawet dla ultra cienkich licówek
- Narzędzie automatycznej kontroli zużycia wiertel po każdym frezowaniu
- Czynności sterowane komputerowo – system informuje użytkownika o konieczności zmiany narzędzia, wody, oraz o potrzebie czyszczenia

refresh

Michał Łomżyński
Product Manager
ds. Systemów CAD/CAM

Tel : +48 505242684
michal.lomzynski@koldental.com.pl

Projektowanie

Wytwarzanie

Skanowanie

PLANMECA FIT™
Open CAD/CAM System
330 000 zł brutto

Planmeca PlanCAD® Easy

Odbudowy protetyczne – efektywne i łatwe narzędzie do ich wykonania
Nasz otwarty pakiet oprogramowania CAD zaprojektowany specjalnie dla stomatologów, jest doskonałym narzędziem dla wyrafinowanego projektowania 3D i planowania w klinice stomatologicznej. Oprogramowanie jest proste i szybkie w użyciu oraz idealne do projektowania odbudów protetycznych od pojedynczej korony po mosty w łukach zębowych.

- Łatwe projektowanie odbudów typu: inlay, onlay, licówki, korony, mosty i łączniki indywidualne
- W pełni zautomatyzowane projekty z biblioteki anatomicznej zębów
- Automatyczne dopasowywanie do powierzchni zgryzowej określane przez użytkownika
- Guzki, krawędzie zębów i inne kształty anatomiczne są brane do projektu z przyległych i przeciwstawnych zębów
- W projekcie zakładane są minimalne grubości materiałów w celu zwiększenia ich trwałości
- Projektowanie do 14 zębów podczas tej samej sesji na jednym łuku
- Nałożony obraz z kamery w celu łatwego oznaczania marginesów
- Przyjazne dla użytkownika narzędzia do edycji kształtu i wyglądu projektu
- Automatyczne zapisywanie i elastyczne zastosowanie
- Tylko pięć kroków od początku pracy do frezowania
- Element programu Planmeca Romexis®

Planmeca Emerald®

Odkryj Planmeca PlanScan® – pierwszy skaner cyfrowy 3D w pełni zintegrowany z unitem dentystycznym. Ten wydajny skaner wewnętrzny może też zostać połączony do Twojego laptopa. System zapewnia doskonałą funkcjonalność wspiera tok leczenia z wykorzystaniem technologii cyfrowej.

- Skanowanie bez potrzeby użycia proszku
- Łatwy w obsłudze, lekka konstrukcja
- Ulepszona ergonomia
- Szybkie skanowanie w czasie rzeczywistym
- Końcówki do dezynfekcji w autoklawie gwarantujące nienaganną kontrolę zakażeń
- Wiarygodne wyniki już po pierwszym skanie łuku
- Komfort dla pacjenta i lekarza
- Format pliku Open STL
- W pełni zintegrowany z unitem dentystycznym
- Kompatybilny ze środowiskiem Windows
- Można podłączyć do laptopa – łatwe przesyłanie danych



Kol-Dental®
Ekspert Profesjonalistom

Wykorzystanie cyfrowych technik projektowania w estetycznych ostatecznych uzupełnieniach implantoprotetycznych

The use of digital design techniques in aesthetic final complements of implant prostheses

Autorzy Paweł Bernatek i Paulina Pokusa

Streszczenie: W artykule opisano wykorzystanie pozycjonera – szablonu nazębnego do ustalenia prawidłowej angulacji wszczepu wykonanego na podstawie skanu wewnątrzustnego. Przedstawiono wykonanie zabiegu implantacji z jednoczesnym pobraniem skanu przy użyciu scan postu i przesłaniu pliku stl do laboratorium, a następnie wykonanie korony tymczasowej na implancie. Wykonane uzupełnienie protetyczne zostało wyłączone ze zgryzu.

Summary: *The use of a positioner – tartar template to determine the correct angulation of the implant, made on the basis of an intra-oral scan. Performing the implant with simultaneous scan with a post scan and sending the stl file to the laboratory and then making the temporary crown on the implant. The made prosthetic restoration was excluded from the bite.*

Słowa kluczowe: skan wewnątrzustny, stl, korona tymczasowa, implant, szablon.

Key words: *intraoral scan, stl, temporary crown, implant, surgical.*

_Zastosowanie tymczasowych uzupełnień implantoprotetycznych ma na celu uformowanie okołowszczepowych tkanek miękkich, a co za tym idzie, uzyskanie zadowalającego efektu estetycznego ostatecznego uzupełnienia protetycznego. Osiągnięcie takiego efektu zależy przede wszystkim od pozycjonowania implantu w stosunku do wyrostka zębodołowego. Zbyt duże odchylenie osi implantu w kierunku przedścionkowym lub podniebiennym powoduje brak możliwości wykonania estetycznej pracy implantoprotetycznej.

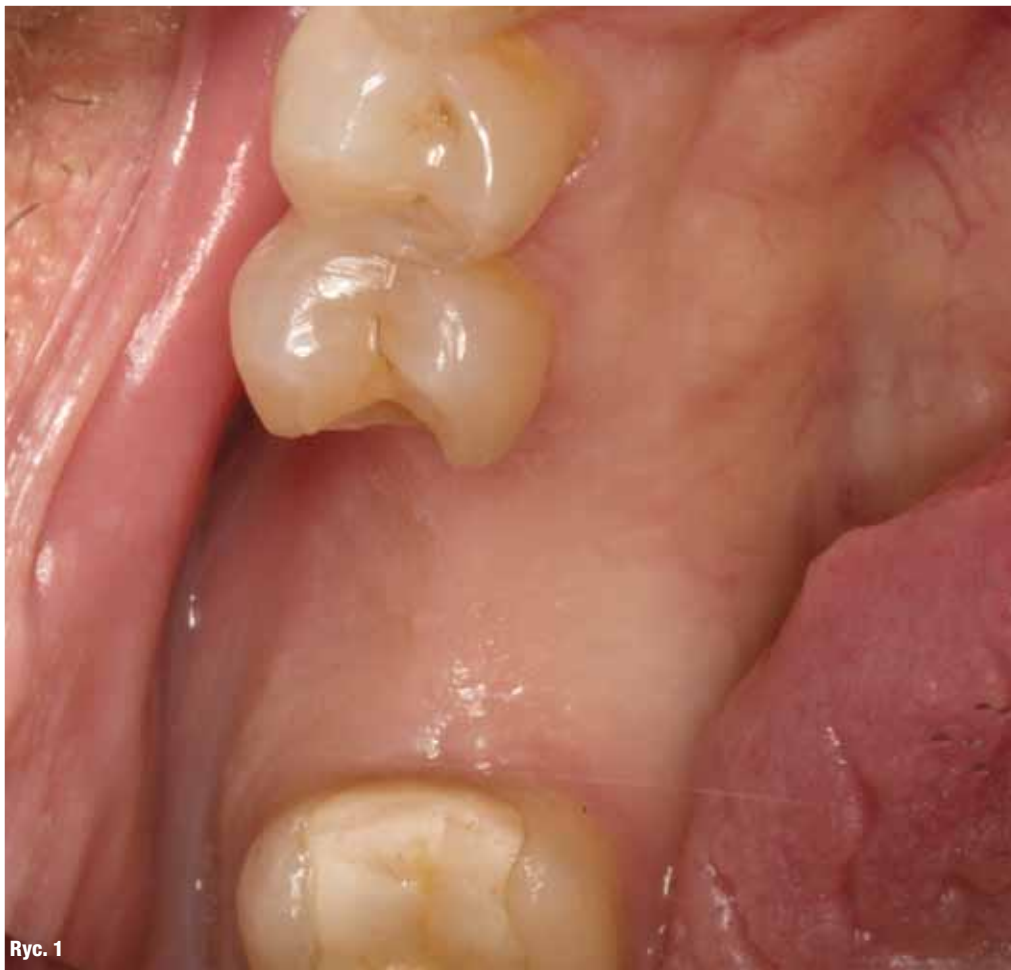Podstawą sukcesu jest właściwy plan leczenia implantoprotetycznego, ustalony na podstawie wywiadu z pacjentem oraz badań diagnostycznych. Zastosowanie cyfrowych technik projektowania na etapie klinicznym i laboratoryjnym pozwala na skrócenie procesu leczenia i zwiększenie przewidywalności ostatecznego efektu.

_Wyjściowa sytuacja kliniczna

40-letni pacjent zgłosił się do kliniki Platinum we Wrocławiu w celu uzupełnienia braku zęba 46. W wywiadzie stwierdzono, że ząb został usunięty kilka lat temu z powodu powikłań po leczeniu endodontycznym w innym gabinecie stomatologicznym. Brak zęba w tym miejscu był dyskomfortem dla pacjenta, szczególnie podczas spożywania posiłków. Pacjent nie mógł rozgryzać pokarmów prawą stroną, w tej okolicy zalegały również resztki pokarmowe.

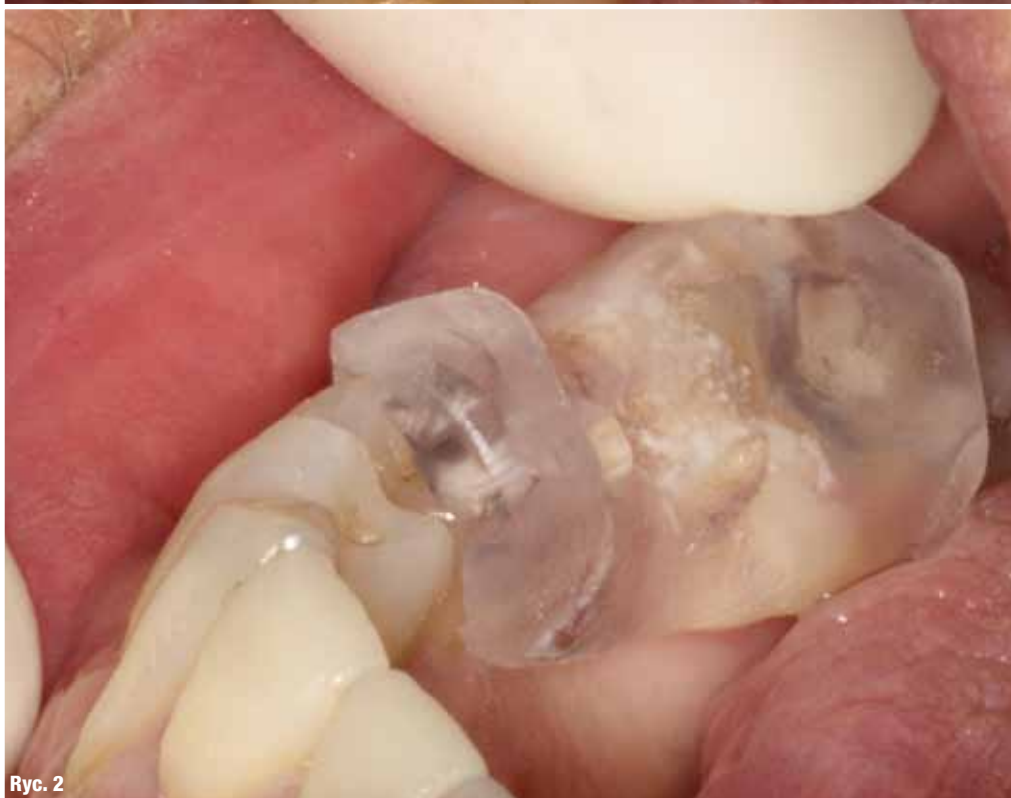_Plan leczenia

Uzyskanie bardzo dobrych efektów leczenia rzadko jest dziełem przypadku – musi być efektem profesjonalnego i konsekwentnego podejścia do procedur leczniczych, diagnostyki, komunikacji i planowania.



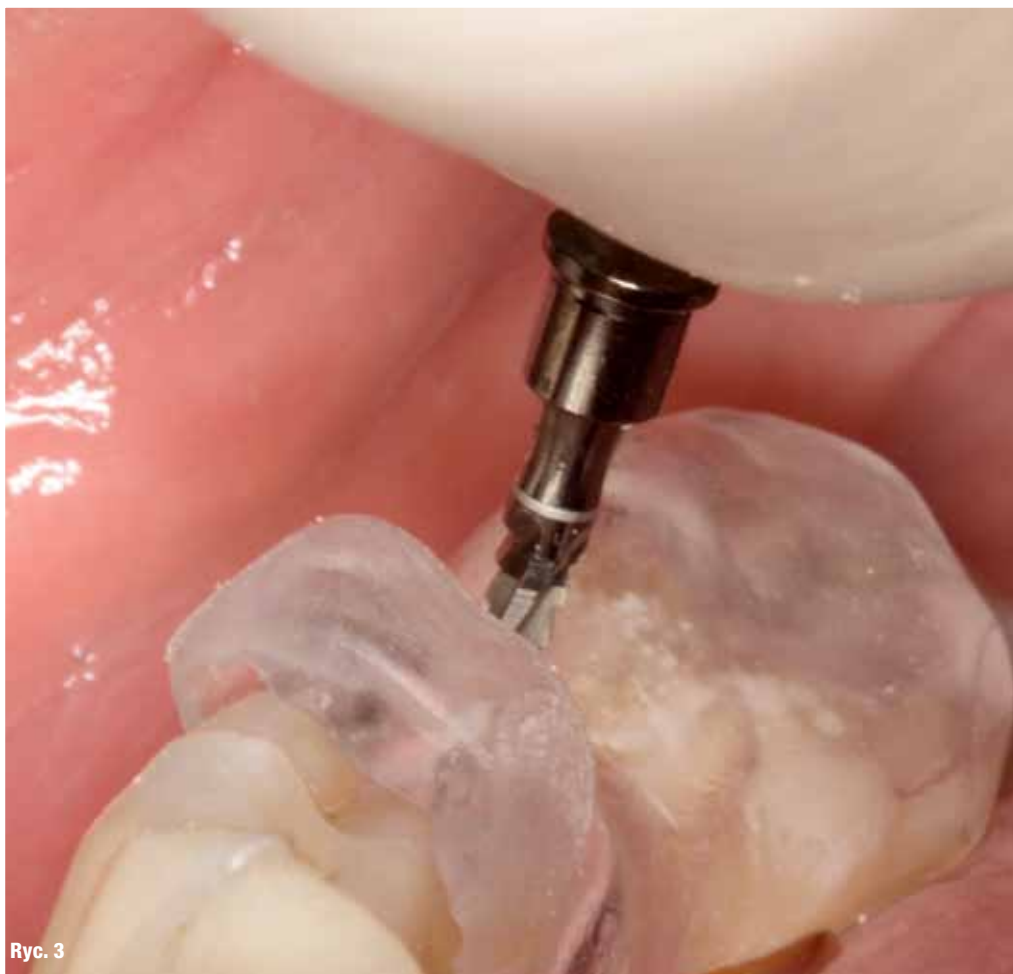Ryc. 1_Stan przed przystąpieniem do zabiegu chirurgicznego.

Ryc. 2_Przymiarka szablonu opartego na zębach własnych pacjenta.

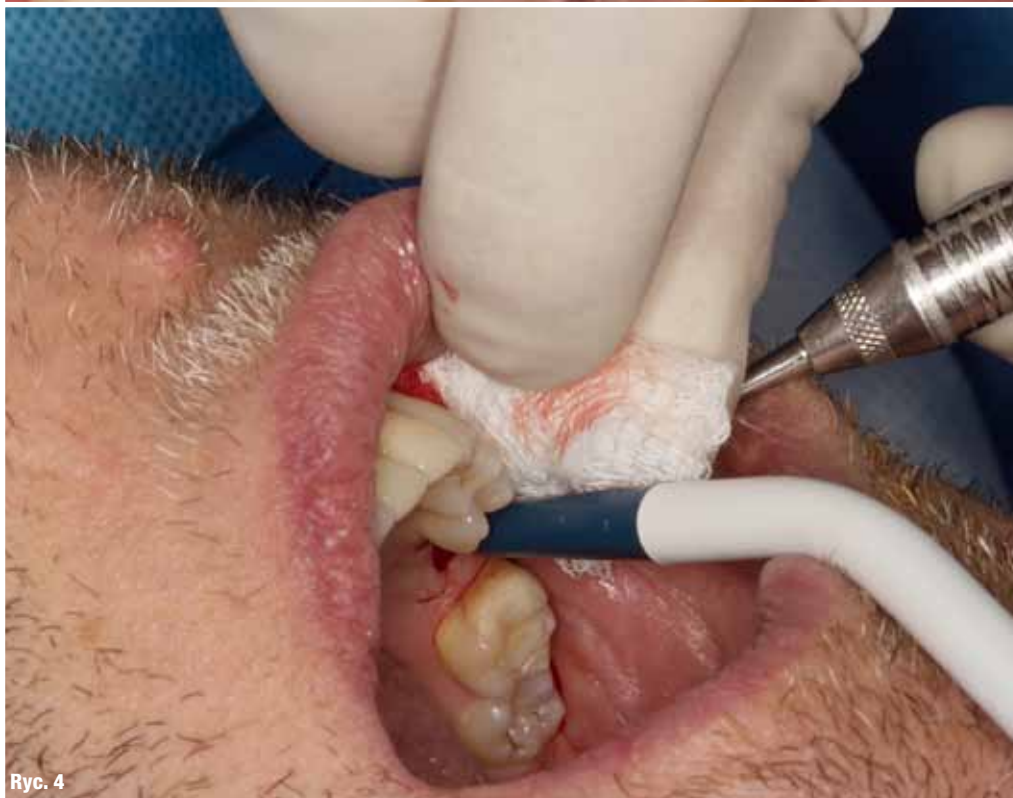

Ryc. 3 _Zaznaczenie na śluzówce, przy użyciu szablonu, miejsca implantacji.

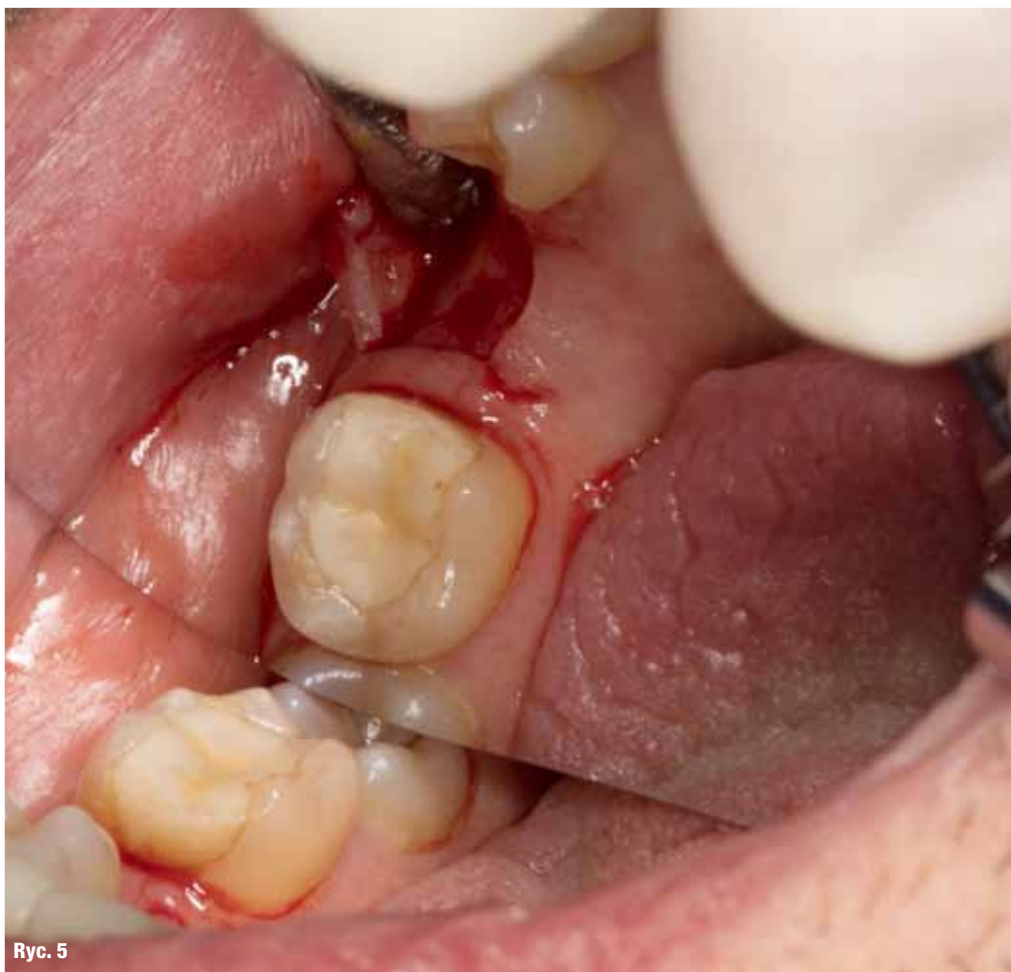Ryc. 4 _Odstąpienie płata śluzówkowo-okostnowego.



Ryc. 3



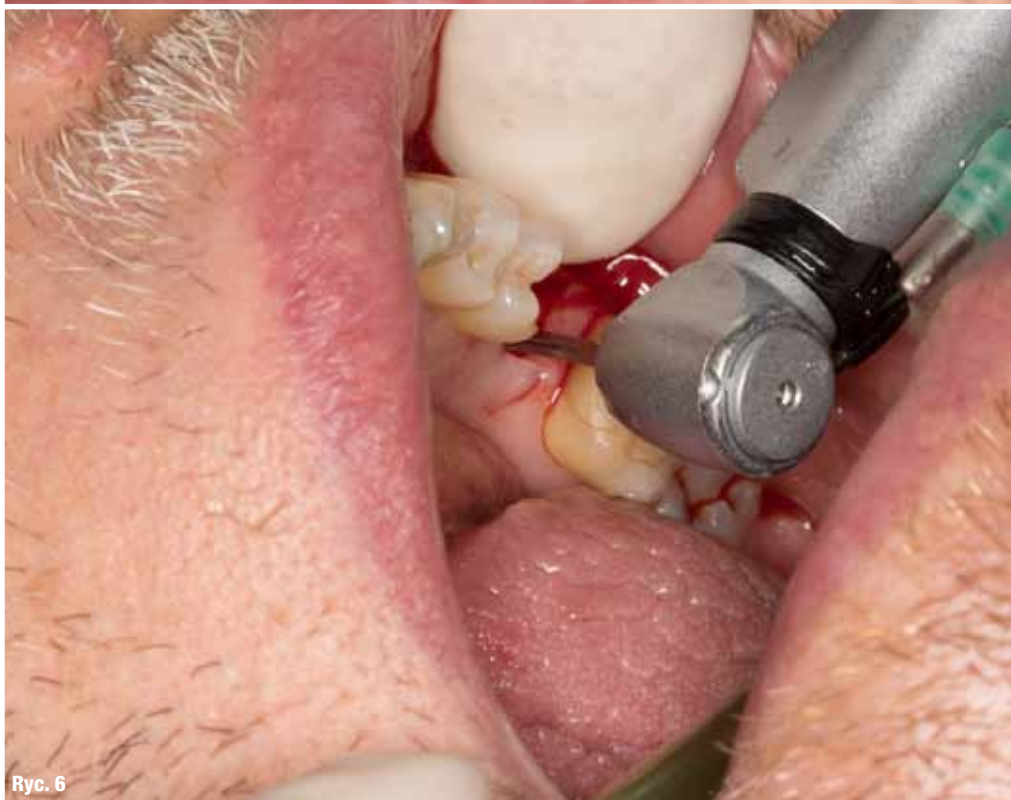Ryc. 4



Ryc. 5

Ryc. 5_Odsonięcie płata śluzówkowo-okostnowego.

Ryc. 6_Wprowadzenie wiertła pilotującego.



Ryc. 6