

digital

international magazine of digital dentistry

1 2021 CZ/SK vydání

**Samuel Zanini
Giovanni Natile a kol.**
Celkové náhrady zhotovené
metodou CAD/CAM

**Leandro Soeiro Nunes
Porto Alegre**
Pro Arch navigovaná
chirurgie – zavedení implantátů
do bezzubé čelisti

Dr. Tomás A. Salazar
Ortodontická technika
fóliových aparátů

dti Dental
Tribune
International

StomaTeam

 HENRY SCHEIN®
ConnectDental®

Ověřená
Digitální
Řešení™


ivoclar
vivadent:
passion vision innovation



 Dentsply
Sirona





Chtějte to nejlepší...

www.henryschein.cz | 800 700 097 | cad-cam@henryschein.cz

KONTAKTUJTE
NAŠE SPECIALISTY:

Richard Doležal – CAD/CAM specialista, tel.: 602 389 088, e-mail: richard.dolezal@henryschein.cz

Jan Mikuš, DiS. – CAD/CAM specialista, tel.: 603 215 822, e-mail: jan.mikus@henryschein.cz

Pavel Votlučka – Dentsply Sirona specialista/servis, tel.: 732 469 709, e-mail: pavel.votlucka@henryschein.cz

Vážení čtenáři,

vítejte na stránkách dalšího vydání **digital CZ/SK**, časopisu o nejmodernějších digitálních technologiích ve vašem oboru. Doufáme, že se vám toto vydání bude líbit stejně, jako dle vašich ohlasů vydání předešlá. Budeme nicméně rádi za vaše další připomínky a podněty, jaká témata vás nejvíce zajímají. V obsahu tohoto vydání naleznete např. velmi zajímavý a sofistikovaný článek o CAD/CAM výrobě celkových snímatelných náhrad, která je v našich končinách dosud spíše ojedinělá, ale je to technologie, která nás dozajista čeká a nemine. Dva články jsme věnovali navigované chirurgii, která je nedílnou součástí moderní implantologie. Zařadili jsme také články na téma ortodontie, protože i tento vysoce specializovaný obor se rychle přesouvá do digitálního prostoru. Dále zde naleznete také tipy na estetický frézovací materiál, 3D tisk či digitální otiskování.

Přejeme vám příjemné a přínosné počtení.

Vaše redakce

INZERCE

Objednejte si

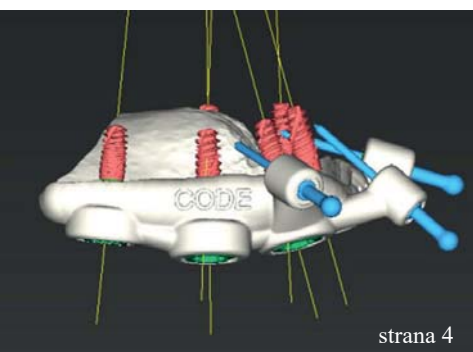
CZ/SK vydání mezinárodního časopisu **digital**, zaměřeného především na nejnovější zprávy a trendy z oblasti CAD/CAM technologií a 3D tisku.

Objednejte si předplatné časopisu **digital** na jeden rok nebo extra výhodně na tři roky dopředu na našem webu www.stomateam.cz v sekci Předplatné.

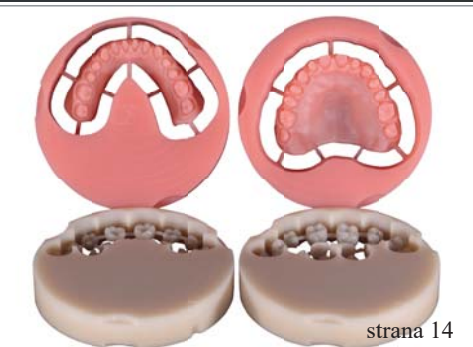


www.stomateam.cz

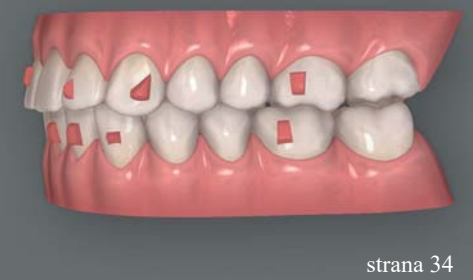



strana 4



strana 14



strana 34

Editorial

01

Kazuistika

Celková rekonstrukce chrupu u bezzubého pacienta pomocí implantátů Straumann BLX a konceptu **Pro Arch navigovaná chirurgie**
Leandro Soeiro Nunes, Porto Alegre

04

Celkové náhrady kompletně zhotovené metodou CAD/CAM
Totální protetika digitálně a precizně!

Alejandro Vazquez, Giovanni Natile, Samuele Zanini,
Andrea Scarpi a Federico Presicci

14

Řízená implantologie za použití řešení Planmeca all-in-one
Planmeca | Seppo Lindroos

24

Důležitost plánování léčby a spolupráce pacienta při použití **ortodontické techniky fóliových aparátů**
Tomás A. Salazar

34

Vyfrézovat, vyleštit, nasadit! Nepřímé procedury ve **stomatologickém workflow**
Johannes Beiter

46

Tipy a trendy

Zirlux 16+ univerzální estetický zirkonový materiál
Henry Schein

11

Posune COVID-19 ortodoncii dále do **digitálního prostoru?**
Jeremy Booth, Dental Tribune International

32

Zprávy z průmyslu

Aditivní výroba s NextDent 5100
3D tisk v každodenní stomatologické praxi
Fabian Ebner

28

Rozhovor

Digitální otiskování
Rozhovor s MDDr. Štěpánem Vinklerem
Jiří Sedláček | PR JS Lab

44

Fotografie na obálce: AdobeStock



Straumann Group Digitální řešení

CARES® T series laboratorní skenery

Vaše cesta k digitalizaci



Otevřený software Straumann® CARES® Visual



Skenování v artikulátoru KaVo, Artex, SAM



Superrychlé skenování – 18 sekund na čelist



Přesnost skenování 7 μ m

Cena od 299.000 Kč

Celková rekonstrukce chrupu u bezzubého pacienta pomocí implantátů Straumann BLX a konceptu **Pro Arch navigovaná chirurgie**

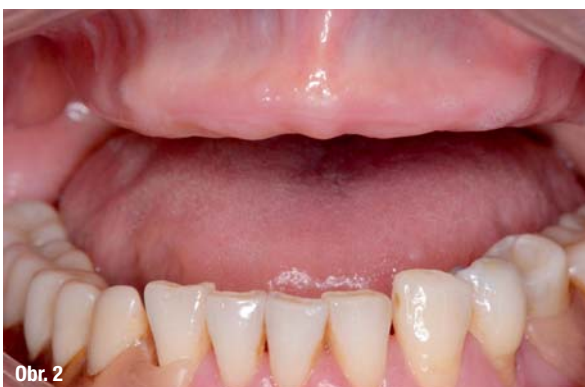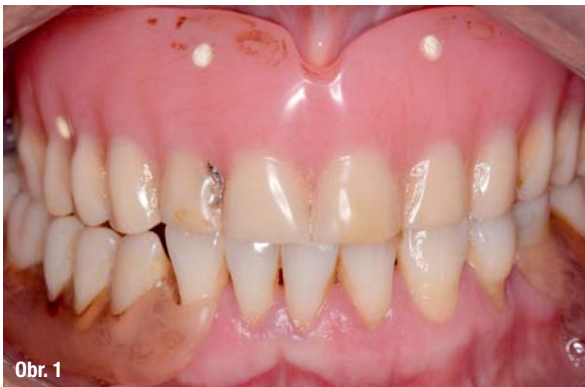Autor: Leandro Soeiro Nunes, Porto Alegre, Brazílie

Rehabilitace bezzubé horní čelisti pomocí implantátů je náročná, mimo jiné s ohledem na anatomii a kvalitu kosti i design zubní náhrady. Velmi důležitým faktorem pro dlouhodobou úspěšnost je rozložení implantátů v horní čelisti. Kromě toho jsou rozhodujícími předpoklady pro dosažitelnost předvídatelného a uspokojivého výsledku počet implantátů, primární stabilita implantátů a materiál náhrady. Nový implantát BLX má zajímavé vlastnosti, které umožňují vyšší primární stabilitu i v nejistých situacích, což nás v případě níže prezentovaného případu bezzubé pacientky povzbudilo k okamžitému zatížení implantátů.

Počáteční situace

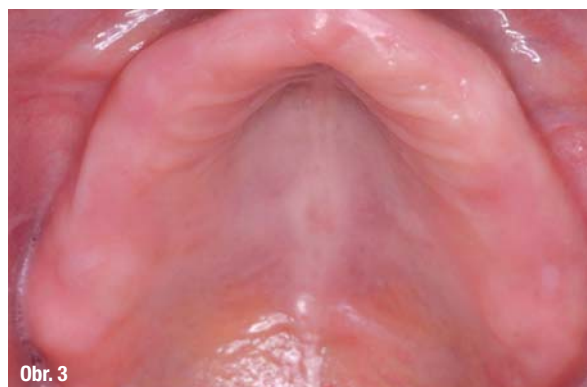Pacientka se dostavila na naši kliniku se snímatelnou náhradou v horní čelisti (obr. 1), která vykazovala nízkou stabilitu a nevyhovující žvýkací funkci. Pacientka si stěžovala i na estetiku, ale funkční aspekt byl pro ni rozhodující. Po klinic-

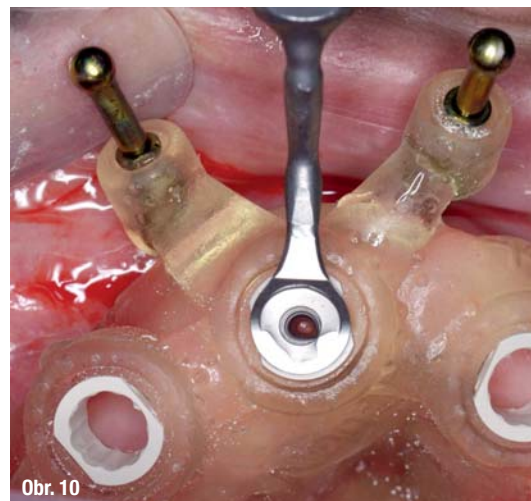
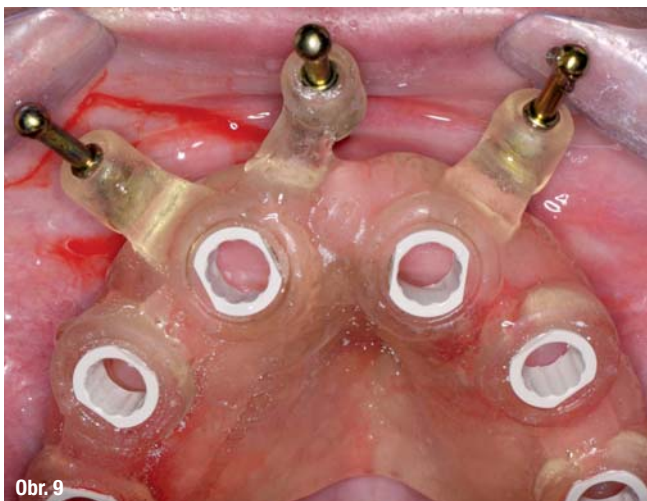
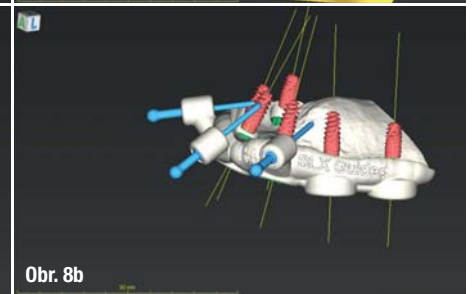
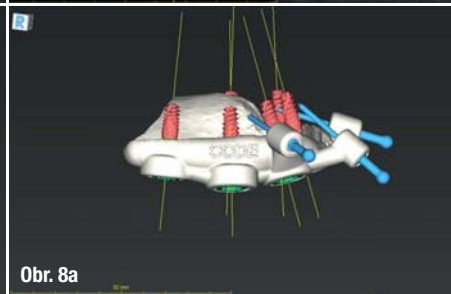
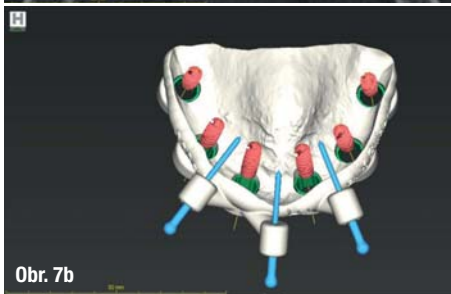
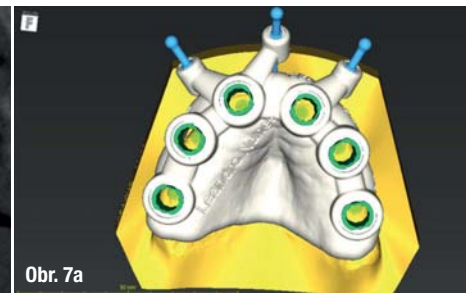
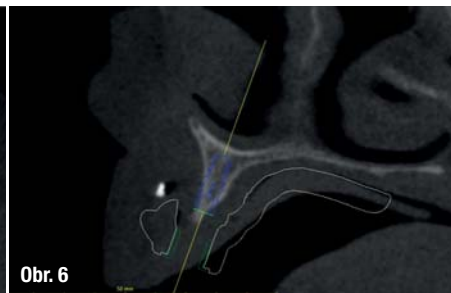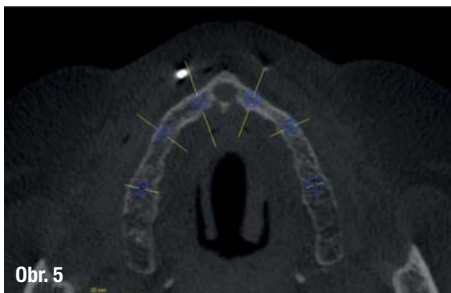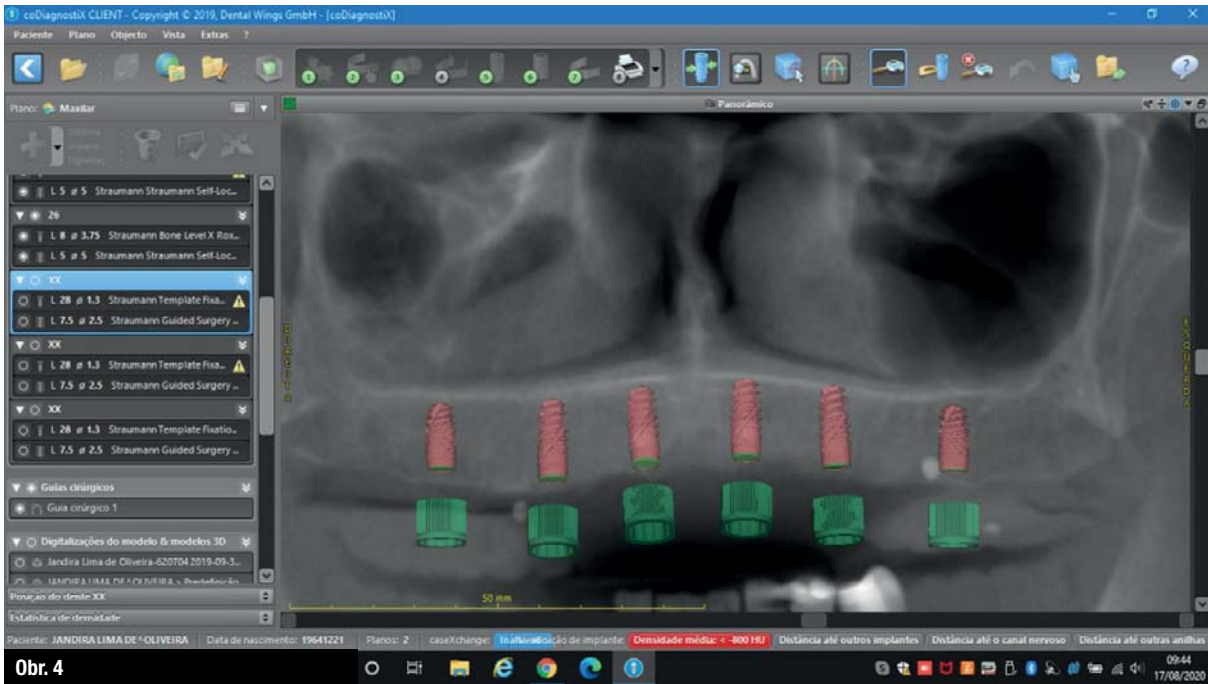kém vyšetření (obr. 2–3) a CBCT analýze jsme naplánovali zavedení šesti implantátů Straumann BLX jako oporu pro fixní můstek v rozsahu celého oblouku (obr. 4). Provizorní můstek byl vyroben před zavedením implantátů. K provedení statické řízené operace byla vytištěna chirurgická šablona.



Plánování ošetření

Prostřednictvím softwaru coDiagnostiX jsme zjistili, že je k dispozici dostatek kosti pro zavedení implantátů, kromě dvou oblastí, do nichž bude nutno transplantovat kostní štěp (obr. 5, 6). Bylo naplánováno celkem šest implantátů s adekvátním rozložením po oblouku, které vytvoří podporu pro žvýkací síly a zabrání jednostranné zátěži (obr. 7). Zavedení implantátů bylo naplánováno za použití chirurgické šablony (obr. 8) a na implantáty měla být hned po chirurgickém zákroku našroubována provizorní náhrada – jednalo se tedy o protokol okamžitého zatížení.

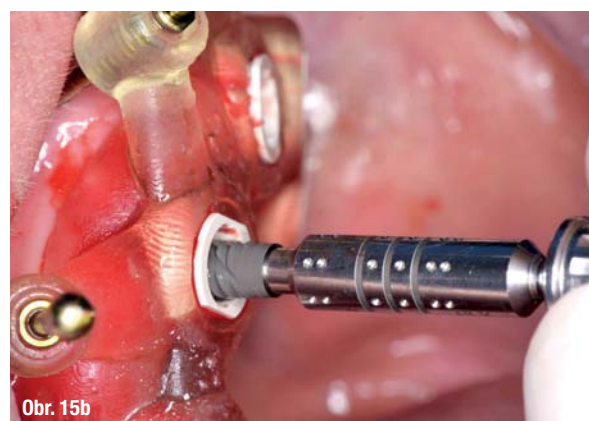
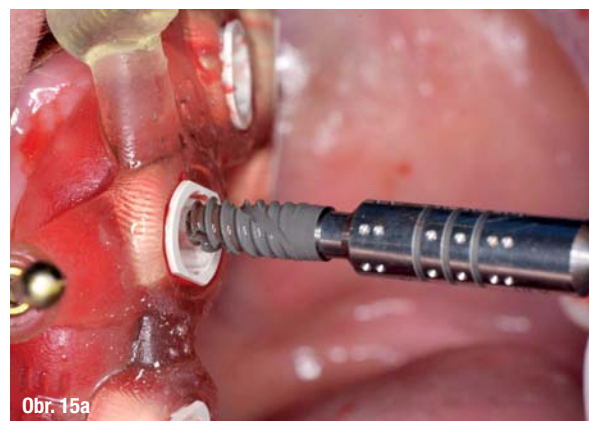
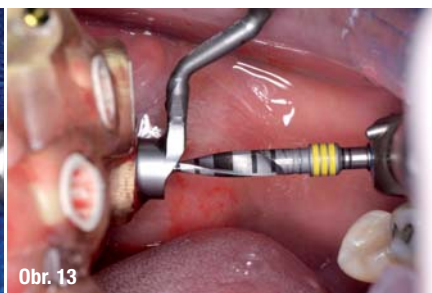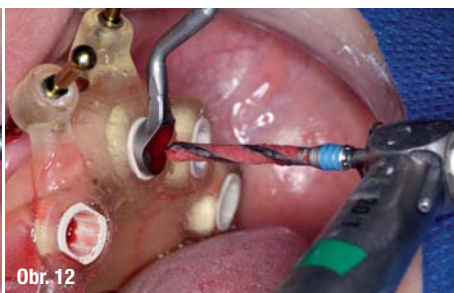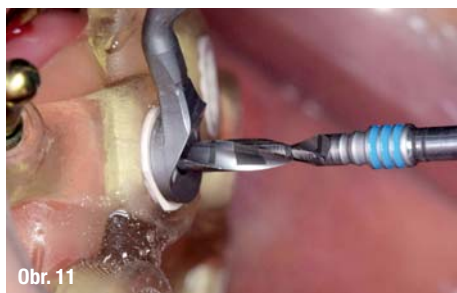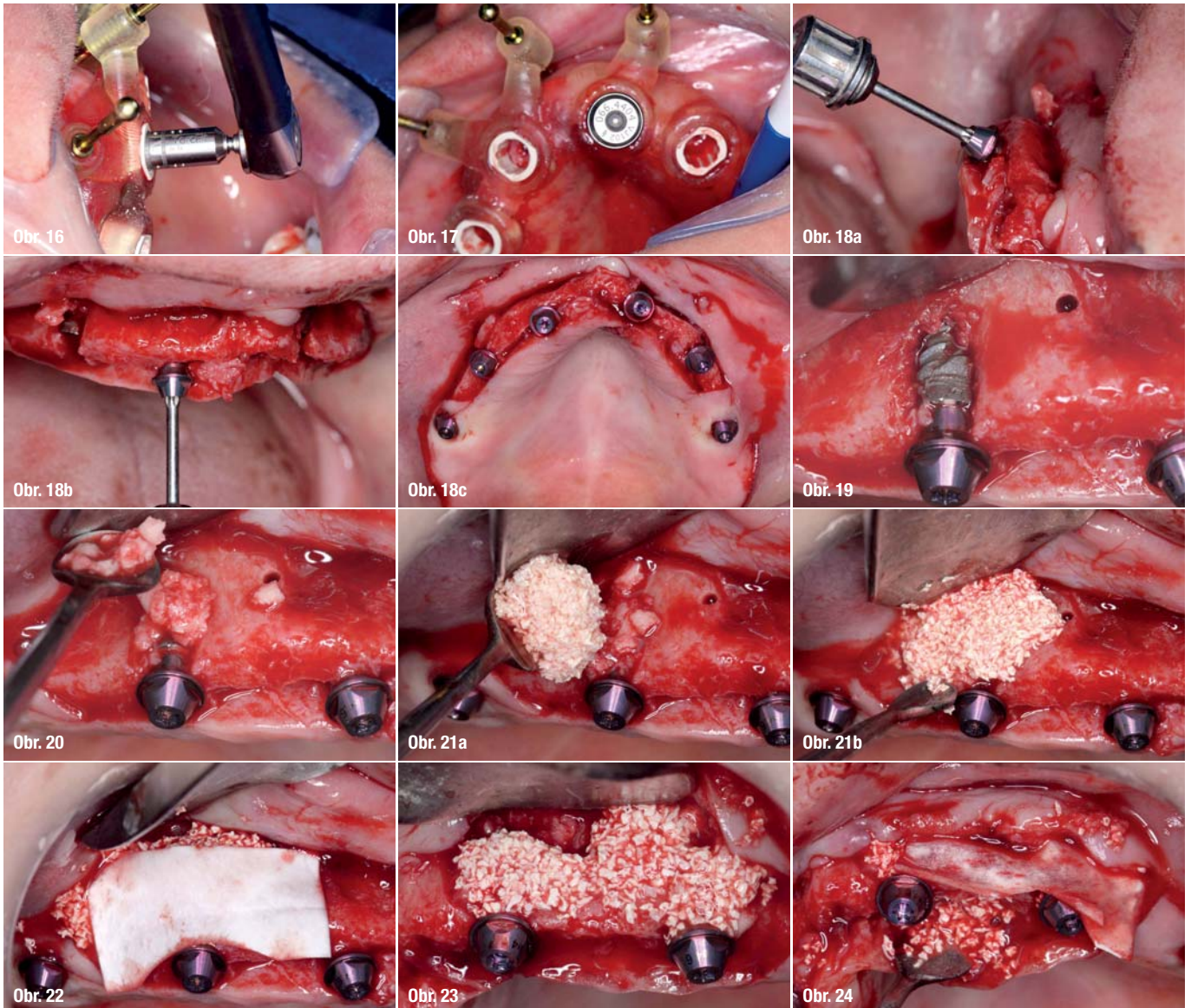


Chirurgická procedura

Pro zavedení implantátů byla naplánována bezlaloková chirurgická procedura a poté byl pouze v oblastech, kde se očekávalo obnažení implantátu, vytvořen malý lalok. Chirurgická šablona perfektně seděla na sliznici (obr. 9) a byla zajištěna pomocí fixačních pinů. Preparace štol pro implantáty vrtákem Velo Drill probíhala hladce a někde byla měkká kost z důvodu dosažení vyhovující primární stability podpreparována (obr. 10–13). Všech šest implantátů bylo zavedeno pomocí ráčny a Straumann Surgical Torque Control, což umožnilo dosažení primární stability více než 35 Ncm

a okamžité zatížení implantátů (obr. 14–17). Po zavedení implantátů byl v oblastech s obnaženým povrchem fixtury zvednut malý lalok. Na implantáty byly našroubovány abutmenty (obr. 18). Kolem obnaženého povrchu implantátů (obr. 19) jsme provedli řízenou regeneraci kosti podle koncepce profesora Busera: první vrstva, která bude v kontaktu s implantátem, bude tvořena úlomky autogenní kosti (obr. 20). Přes autogenní kost jsme augmentovali vrstvy biomateriálu (cerabone) a překryli jej kolagenovou membránou (Jason) (obr. 21–24). Po dokončení sutury jsme přistoupili k montáži provizorní náhrady.





Protetická procedura

Provizorní náhrada byla vyrobena ještě před chirurgickou procedurou, a to na základě wax-upu (obr. 25–28) a naplánovaného zavádění implantátů v softwaru coDiagnostiX. Ve vytištěných pracovních modelech bylo na základě chirurgické šablony vytvořeno šest otvorů (obr. 29–31). Za dodržení stejného směru bylo vyvrtáno šest otvorů v provizorní náhradě (obr. 32–34). Po dokončení sutury jsme nasadili provizorní náhradu pacientovi do úst na implantáty, abychom zaznamenali jejich výsledné pozice. Pomocí zatékačového kompozitu jsme spojili provizorní náhradu s provizorními titanovými abutmenty (obr. 35–36). Konečná úprava byla provedena v ordinaci a po několika minutách byla náhrada fixována pomocí šroubků. Po 3 měsících byla provizorní náhrada nahrazena definitivní náhradou (obr. 37–44).

