

# DENTAL TRIBUNE

The World's Dental Newspaper 

Bosna i Hercegovina, mart 2023.

www.dental-tribune.com

Godina IX, 1/2023



## PRIKAZ SLUČAJA

Endodontska terapija  
Edina Čolaković

Strana 8



## STUDIJA

Nejednakosti u oralnoj  
zdravstvenoj brizi: Crkinje u  
Brazilu podložnije gubljenju zuba

Strana 12



## INTERVJU

Anas Al Madani  
„Ovdje se spajaju istok i zapad“  
AEEDC Dubai

Strana 20

## Kanada: Dentalni asistenti i laboratorijski tehničari dodani u imigracijski program za stručne radnike

Jeremy Booth,  
Dental Tribune International

OTAVA, Kanada: Zanimanja dentalnog asistenta i dentalnog laboratorijskog tehničara su dodana u Federal Skilled Worker (FSW) program u Kanadi koji olakšava kvalificiranim stomatološkim stručnjacima da se presele u ovu državu i da stomatolozi iz Kanade lakše zapošljavaju osoblje na međunarodnom nivou.

Immigration Canada je najavila promjene u objavi za medije kazavši da su one nužne kako bi se riješio problem nedostatka dentalnih higijeničara i dentalnih asistenata, dvije profesije koje su u velikoj potražnji u ovoj državi.

Prema riječima dr. Briana Barretta, izvršnog direktora u Dental Association of Prince Edward Islands, manjak dentalnih asistenata je akutan i rastući problem. Kazao je u izjavi za medije: „Jedini način jeste obučavanje sve više dentalnih higijeničara i asistenata, a to se ne može uraditi veoma brzo, problem će biti u narednih nekoliko godina. Prosječna starosna dob se, također, povećava, sve više ljudi odlazi u penziju, tako da se ovo ne može riješiti na brz način.“



Dentalni asistenti su velika potražnja u Kanadi i ova država se nada da će dodavanjem ovog zanimanja u svoj Federal Skilled Worker program pomoći privući prekomorske kandidate. (Fotografija: iVazoUSky/ Shutterstock)

Mediji su istakli da je polovinom januara objavljeno 1491 upražnjeno radno mjesto za dentalne asistente u Kanadi, a da je prosječna plata dentalnog asistenta u državi trenutno 48.223 kanadskih dolara (33.236 eura).

Na FSW listu je dodano 16 novih poslova u novembru prošle godine. FSW program nudi kandidatima pristup kanadskom imigracijskom sistemu za hitni ulazak, a ovaj sistem uključuje 370 zanimanja. Zanimanje stomatologa je već bilo

na listi, kao i protetičara, dentalnog higijeničara, dentalnog terapeuta, dentalnog tehnologa kao i dentalnog tehničara. Drugi poslovi u zdravstvenoj struci koji su dodani na listu su medicinske sestre, farmaceutski asistenti, bolničari i estetičari.

Više informacija o FSW programu možete pronaći na web-stranici kanadske vlade: <https://www.canada.ca/en/immigration-refugees-citizenship/services/immigrate-canada/express-entry/eligibility/federal-skilled-workers.html>

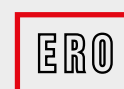

www.dental-tribune.com



STOMATOLOŠKA KOMORA FBiH

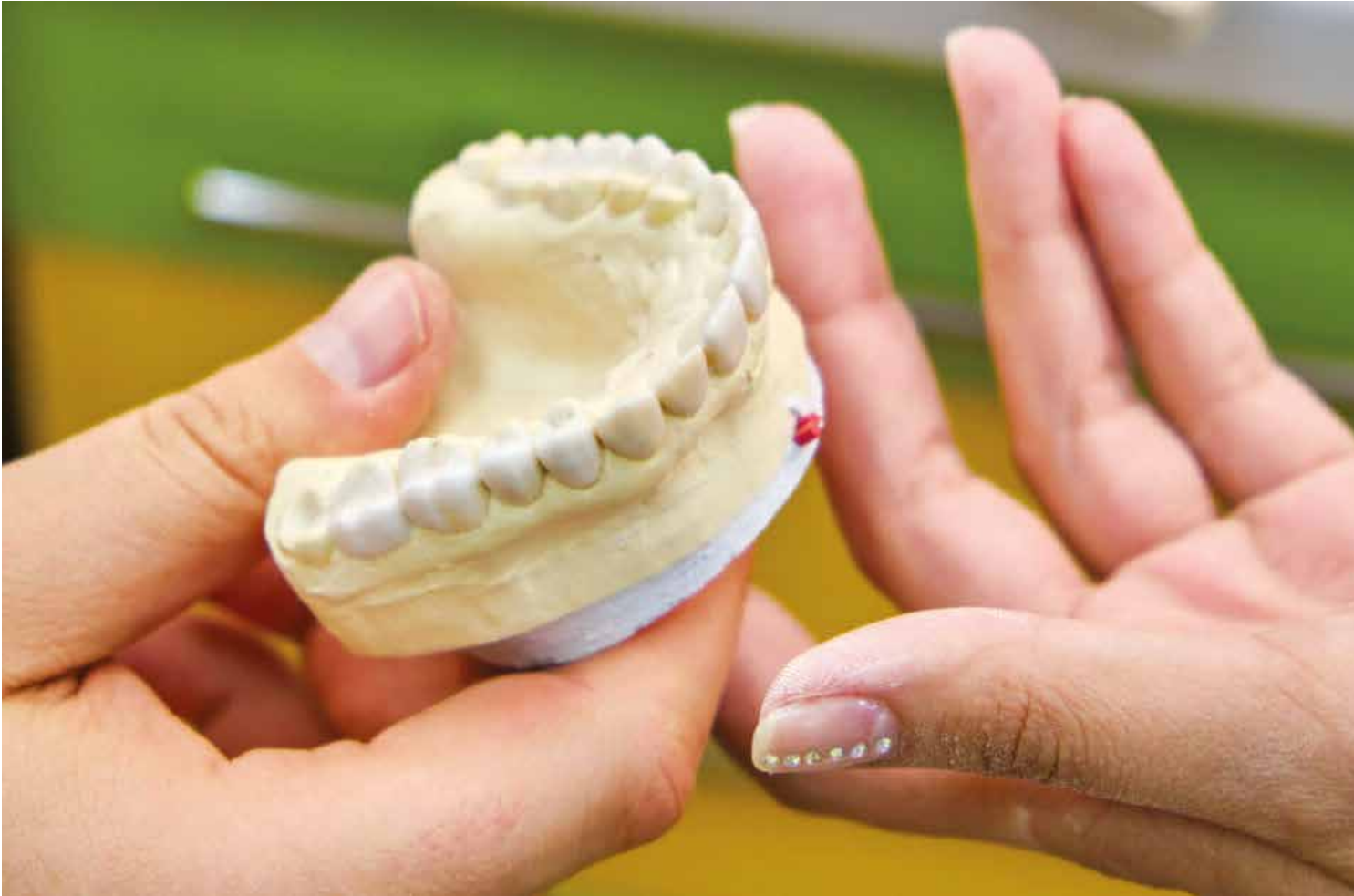FEDCAR



FDI World Dental Federation

Advertisement

# Jedinstveno partnerstvo pokazalo nedostatak dentalne brige u ruralnim, autohtonim zajednicama Australije



Osviještenost zajednice i pismenost u vezi sa pitanjem oralnog zdravlja su poboljšani izgradnjom programa koji povezuje stomatološke fakultete sa populacijom kojoj nije pružena zadovoljavajuća usluga u Australiji. (Fotografija: IMG Stock Studio/Shutterstock)

Anisha Hall Hoppe,  
Dental Tribune International

DALBY, Australija: Programi koji se fokusiraju na prevenciju i obrazovanje su jedan uspostavljeni pristup poboljšanju oralne zdravstvene brige u udaljenim, ruralnim područjima. Partnerstvo koje je nastalo u ovoj brizi može efikasno poboljšati kvalitet usluga javnog zdravstva i pružanje brige. Australijska studija je napravila pregled koristi ovog partnerstva između stomatološkog fakulteta sa Queensland University u Brisbaneu i autohtonih zdravstvenih usluga u nepokrivenim ruralnim autohtonim zajednicama iz perspektive zajednice. Otkriveno je da je ovo dobar način rješavanja problema dispariteta u oralnom zdravlju kroz pružanje kulturološki sigurne zdravstvene brige.

Kreiranje partnerstva sa zajednicama autohtonog stanovništva bi moglo dovesti do poboljšanja efikasnosti u pružanju zdravstvene brige te podstaći odlučnost zajednice i osigurati da se zdravstvena briga pruža na kulturološki odgovarajući način

za ovu zajednicu. Stomatološki fakulteti rade sa autohtonim neprofitnim organizacijama koje vlada finansira u gradovima Dalby i St. George gdje pružaju besplatnu dentalnu brigu kroz raspoređivanje studenata na radna mjesta na klinici.

Nedavno sprovedeni sistemski pregled literature je pokazao da su uzročnici lošijeg oralnog zdravlja kod autohtone populacije brojni, te da se dramatična razlika između autohtonog i neautohtonog stanovništva ne može ignorirati. Pregled je pokazao da između 65% i 93% Aboriginal i Torres Strait Islanders u Australiji ima karijes u poređenju sa 28% neautohtonog stanovništva u državi. Ove brojke su slične svugdje širom svijeta; na primjer, 19% neautohtonog stanovništva Kanade i 35% autohtonog stanovništva u Kanadi imaju karijes.

Evaluacija ovih strategija se najčešće fokusira na ishod raspoređivanja studenata na radna mjesta. Međutim, nema dovoljno podataka o tome da li je pristup kulturološki odgovarajućoj

brizi zaista poboljšana iz perspektive same zajednice.

Grupne fokusne diskusije volontera sa predstavnicima autohtonih naroda koji zagovaraju njihova prava su dovele do osiguravanja kulturološki sigurnog i prikladno sprovedenog istraživanja gdje su istraživači tražili mišljenja zajednice o zdravstvu, pristupu benefitima na klinici kao i društvenoj vrijednosti koje gaje ova zajednica te o dentalnim uslugama koje im se pružaju.

Studija je otkrila da na ponašanja u zdravstvu i stavove prema oralnom zdravlju autohtone populacije u zajednici pozitivno utiče posjećivanje stomatoloških klinika sa studentima, te da je zabilježen porast u osviještenosti prema oralnom zdravlju kao i pismenosti. Ovo, također, može poboljšati opće zdravstvene ishode i poboljšati pristup brizi koju ova zajednica smatra kulturološki sigurnim i prikladnim modelom pružanja brige. Učesnici su, također, izjavili da je efikasna i otvorena komunikacija poboljšala njihovo iskustvo.

Studentska dentalna klinika u Dalby-ju je postala fundamentalan dio ove zajednice i izgradila je reputaciju izvora izvrsne dentalne brige za autohtono stanovništvo koje nema pristup zdravstvenim uslugama u svom ruralnom okruženju. Ovo se desilo zahvaljujući tekućoj komunikaciji i saradnji sa članovima lokalne zajednice.

Ovo partnerstvo je jedinstveno u Australiji. Ovakav model brige bi se mogao prekopirati i u drugim dijelovima svijeta gdje se autohtone zajednice bore sa prepraka na putu ka oralnoj dentalnoj brizi.

Iako je finansiranje ovakvih programa zahtjevno, finansijska pomoć vlade se može posmatrati kao dugoročna investicija u zdravlje stanovništva te jeftiniji pristup uslugama javnog zdravstva.

Istraživanje pod naslovom *Positive oral health outcomes: A partnership model improves care in rural Indigenous community* je objavljeno 30. decembra 2022. godine u časopisu *Australian Journal of Rural Health*.

## IMPRINT INTERNATIONAL HEADQUARTERS

PUBLISHER AND CHIEF EXECUTIVE OFFICER: Torsten OEMUS

CHIEF CONTENT OFFICER: Claudia Duschek

Dental Tribune International GmbH  
Holbeinstr. 29, 04229 Leipzig, Germany  
Tel.: +49 341 4847 4302  
Fax: +49 341 4847 4173  
General requests: info@dental-tribune.com  
Sales requests: mediasales@dental-tribune.com  
www.dental-tribune.com

Material from Dental Tribune International GmbH that has been reprinted or translated and reprinted in this issue is copyrighted by Dental Tribune International GmbH. Such material must be published with the permission of Dental Tribune International GmbH. *Dental Tribune* is a trademark of Dental Tribune International GmbH.

All rights reserved. © 2023 Dental Tribune International GmbH. Reproduction in any manner in any language, in whole or in part, without the prior written permission of Dental Tribune International GmbH is expressly prohibited.

Dental Tribune International GmbH makes every effort to report clinical information and manufacturers' product news accurately but cannot assume responsibility for the validity of product claims or for typographical errors. The publisher also does not assume responsibility for product names, claims or statements made by advertisers. Opinions expressed by authors are their own and may not reflect those of Dental Tribune International GmbH.

**dti** Dental  
Tribune  
International

### VLASNIK LICENCE

Stomatološka komora FBiH  
Antuna Hangija do br.3, 71000 Sarajevo, BiH

### IZDAVAČ

Stomatološka komora FBiH  
Antuna Hangija do br.3, 71000 Sarajevo, BiH  
www.stomatoloskakomora.ba  
Tel/Fax:+387 33 203 075  
e-mail: info@stomatoloskakomora.ba

### GLAVNI UREDNIK

Prim.dr. Mirsad Tokić

### MARKETING

Adi Muhić  
Stomatološka komora FBiH  
e-mail: adi.m@stomatoloskakomora.ba  
www.stomatoloskakomora.ba

### DTP

Adnan Čelahmetović / PERFECTA, Sarajevo

### PREVOD

Edina Karić

### LEKTOR

Zdenka Pejić

### STRUČNI SAVJETNICI

Prim.dr. Mirjana Duspara  
Prim.dr. Šemsa Bašović  
Prof.dr.sc. Lejla Ibrahimagić-Šeper  
Prim.dr. Haris Demirović  
Asja Muhić, dr.med.dent.

### SEKRETAR

Remza Sladić

### ŠTAMPA

A3 studio d.o.o.

### TIRAŽ

1600 primjeraka

### DTI - VLASNIČKA STRUKTURA

#### IZDAVAČ I VLASNIK LICENCE

Stomatološka komora FBiH

ODGOVORNA OSOBA IZDAVAČA

Prim.dr. Mirsad Tokić

IDENTIFIKACIONI BROJ

4200486540005

PDV BROJ

200486540005

SJEDIŠTE

Antuna Hangija do br.3

71000 Sarajevo, BiH

TEL/FAX

+387 33 203 075

NAZIV MEDIJA

Dental Tribune

VRSTA MEDIJA Štampani

# SAVE THE DATE

6. i 7.10.2023. | Hotel Hills

# Sarajevo Dental Show

Sajam dentalne opreme  
i medicine

**DentBiH 2023**

u sklopu K4 Kongresa  
novih tehnologija  
u stomatologiji 2023

# K4



MEĐUNARODNI KONGRES  
NOVIH TEHNOLOGIJA



Стоматолошка  
комора на  
Македонија

# Predstavnik BiH "Dermamedic" na Svjetskom kongresu u Parizu

"IMCAS" je u Parizu po 24. put tradicionalno okupio stručnjake iz cijelog svijeta iz oblasti estetske medicine.



## Dermamedic

Distributeri širom planete brenda "Neauvia", iskoristili su priliku da se upoznaju sa novinama koje donesi ovaj brend.

Dr Marija Ristanović "Dermamedic", kao generalni distributeri za BiH, uzeli su učešće i na ovogodišnjem okupljanju, gdje je kroz brojne simpozijume i radionice predstavljen rad i dostignuće najvećih eksperata, kako usporiti proces starenja, primjenom

kombinovanih tehnika, da bi se zadržao prirodan, njegovan i harmoničan izgled lica, a da pri tom svaki pojedinac zadrži svoj identitet.

Dr Ristanović će svakako najnovije tehnike i znanja primjenjivati u svim ordinacijama u kojima ordinira, te prenijeti znanje kroz edukacije kolegama u Edukativnom centru Dermamedic.

"Kontinuirana edukacija, nadogradnja znanja i praćenje

trendova, to nam je svakako imperativ. Kroz naš Edukativni centar prošlo je mnogo kolega i na to smo posebno ponosni. Uzalud vam znanje, ako ga ne primjenjujete u praksi i ne dijelite sa drugima.

Kao distributeri Brenda "Neauvia" za BiH u ovoj godini obogatićemo našu ponudu novim i atraktivnim proizvodima i uslugama u Bijeljini, a spremamo i iznenađenje u našem Edukativnom centru u Sarajevu" - navela je dr Ristanović.




Advertisement






## DERMAMEDIC

*Budite najbolja verzija sebe*

**BIJELJINA**  
Atinska 6  055 204 144; 065 889 782

**LUKAVICA**  
Hilandarska 38/1  066 388 288

 dr.marija\_ristanovic  Dermamedic Sarajevo Bijeljina  dermamedicgroupbih@gmail.com  Neauvia Bosna i Hercegovina

# POSTANI DIO AVICENA MREŽE

BH brend koji je potpuno preplavio tržište



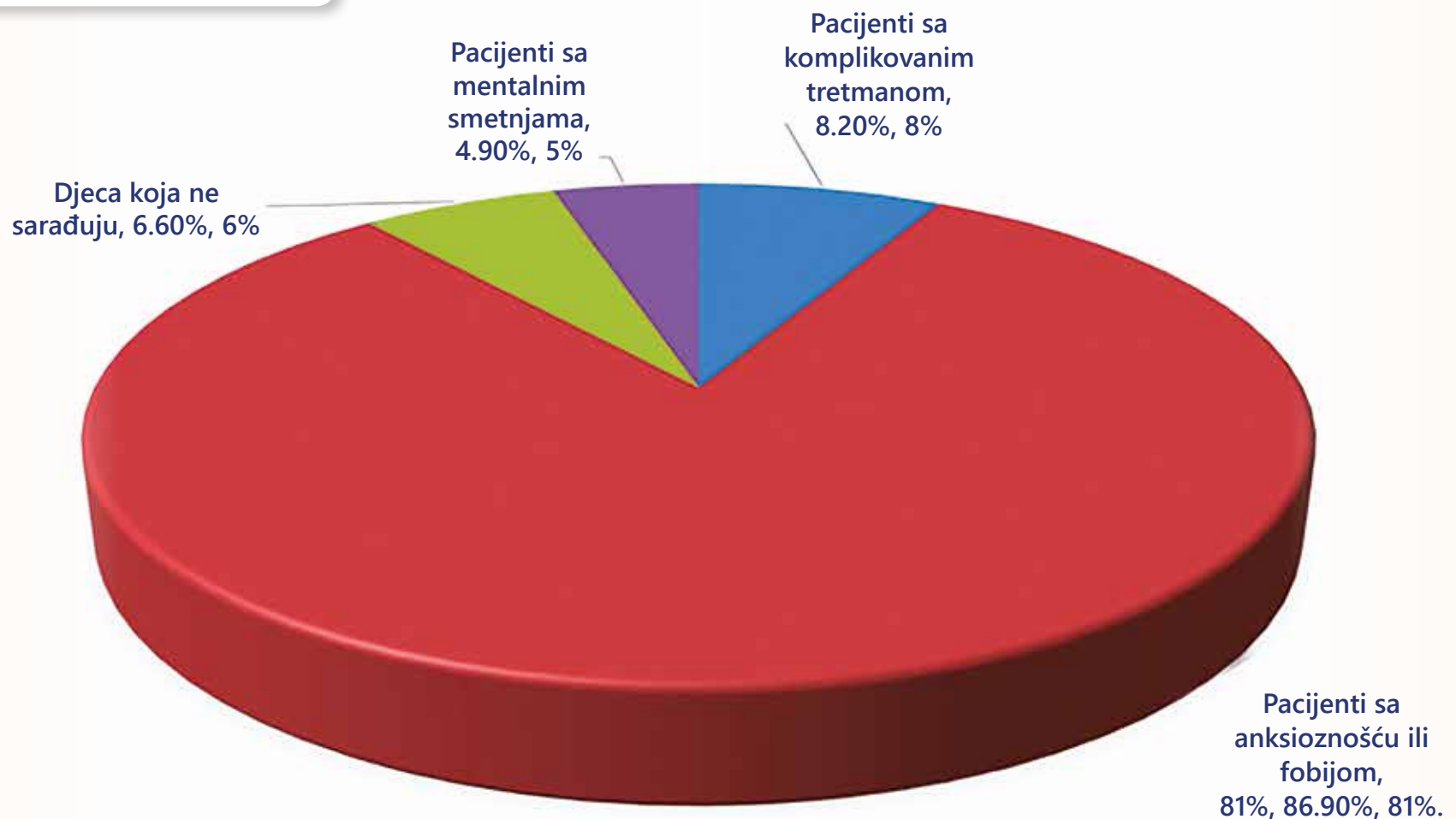
**AVICENA**  
DENTAL GROUP

**USKORO U HRVATSKOJ, SRBIJI  
I CRNOJ GORI**

"Avicena Dental Group" d.o.o. • Brčko distrikt Bosna i Hercegovina • +387 61 449 449

# Azot oksidul

## - u borbi za zdrave zube



Kategorije pacijenata za izvođenje sedacije

### Tehnodental

Kada pomislimo na odlazak kod zubara, stomatologa, prva asocijacija su nam bol, potom strah, nelagoda, a zatim razmišljanje i opravdanje, kako nemamo vremena da se posvetimo sebi i zdravlju svojih zuba a samim tim i celog organizma. Na stranu što odlaganje intervencija dovodi i do estetskih problema. Ipak u osnovi odlaganja su strah, nelagodnost, neprijatnost pre i tokom intervencije u usnoj duplji. Iz tih razloga se scene na stomatološkim stolicama u mnogim humorističkim serijama i filmovima posmatraju sa velikim zanimanjem jer stomatolog stavi masku pacijentu na lice, on udiše nešto, potom se svi smeju i intervencija se izvodi i završava uz zadovoljstvo svih aktera. Film nije život, ali kako opisuje životna iskustva i događaje ima dodirnih tačaka sa stvarnošću.

U cilju kontrole bola, straha, nelagodnosti, uznemirenosti, odnosno anksioznosti u stomatološkoj praksi se koriste lokalna ane-

stezija, sedacija i opšta anestezija. U slučaju primene azot oksidula govorimo o sedaciji i to minimalnoj do umerenoj. Taman toliko da se pacijent opusti, dremka, može da saradjuje sa stomatologom. Ono što je najvažnije očuvani su hemodinamska i respiratorna stabilnost bolesnika. Prema tome pacijent može da komunicira sa svojim lekarom, što je važno jer se na taj način prati i veličina (dubina) sedacije, a i određuje pravi trenutak za započinjanje intervencije. Sam azot oksidul ne daje potpunu analgeziju za procedure, tako da je neki put potrebno dodati i lokalnu anesteziju kako bi se postigla potpuna bezbolnost.

I pored toga što je ovo inhalacioni anestetik sa velikom terapijskom širinom, bezbednost pacijenta je na prvom mestu. Azot oksidul se u organizam unosi udisanjem, putem disajnog sistema, a tako se i eliminiše. Stoga je za to potrebna i posebna oprema koja obezbeđuje sigurno stvaranje željene smese gasova i njihovu dopremu do alveola pacijenta. Pored stalne komunikacije između

pacijenta i stomatologa, stomatolog koristi i pulsnu oksimetriju kao monitoring dva važna životna parametra tokom izvođenja ove vrste sedacije.

Pulsna oksimetrija je neinvazivno merenje pulsa, tj. broja otkucaja srca u minutu i saturacije kiseonikom hemoglobina u arterijskoj krvi. Daju nam važne podatke o stanju kardiovaskularnog sistema i u slučaju da dolazi do nekog problema tokom izvođenja procedure, blagovremeno skreću pažnju stomatologu. Na kraju stomatološke intervencije, jednostavnim prekidom dotoka oksidula pacijent se vrlo brzo dovodi u stanje da može upravljati motornim vozilom.

U svetu se veliki procenat stomatoloških procedura izvodi na ovaj način, kako za odrasle, tako i za decu. Naravno nisu svi pacijenti „pogodni“ za primenu azot oksidula. Iz tog razloga će vaš lekar sa vama razgovarati pre procedure i predložiti vam pravi način za sedaciju i analgeziju. Odnosno šta je najpogodnije vama, vašem

zdravstvenom stanju, proceduri koja je planirana.

Prema tome, jedna stara metoda sedacije u stomatologiji, koja je započeta još u 19. veku i koja je označila početak moderne anestezije i dalje je u primeni. Međutim, sada je značajno osavremenjena aparatima, maskama i monitoringom koji omogućavaju maksimalnu sigurnost u radu tokom stomatoloških intervencija.

Savet Evropskih stomatologa (koga čini preko 300.000 stomatologa širom Evrope) je donio Rezoluciju za korišćenje inhalacione sedacije azot suboksidom u stomatologiji.

Na osnovu činjenice da je korišćenje svesne sedacije sa N<sub>2</sub>O u stomatološkim ordinacijama naišlo na neke pravne probleme vezane za njenu upotrebu u nekim evropskim zemljama, CED je uz pomoć nekih stručnjaka u ovoj oblasti odlučio da razvije ovu rezoluciju kako bi se podržale prednosti, bezbednost i korisnost

upotrebe N<sub>2</sub>O u stomatološkim ordinacijama i da bi kao takav trebalo da se čuva u stomatološkim ordinacijama za upotrebu pod određenim uslovima od strane obučanih i sertifikovanih stomatologa.

Procedura oko upotrebe ove vrste sedacije u našem regionu nije bila jasno definisana zakonom (osim u Hrvatskoj gdje je upotreba ove vrste sedacije dozvoljena).

U skladu sa tim je pokrenuta inicijativa da stomatolog može samostalno uz obavezan sertifikovan trening da obavlja ovu vrstu sedacije u svakodnevnoj stomatološkoj praksi. Inicijativa je naišla na pozitivnu reakciju svih stomatoloških komora u regionu kao i pojedinih udruženja anesteziologa, zahvaljujući čijem aktivnom ucescu se doslo do pravog formata treninga i određivanja ostalih neophodnih uslova koje stomatoloska ambulanta treba da ispunjava kako bi procedura bila potpuno bezbedna kako za pacijente tako i za samo osoblje.

# LACALUT®

Djelovanje koje ćete osjetiti odmah!

• Medicinska pasta za prevenciju parodontoze



- ✓ Sprječava nastanak parodontoze
- ✓ Osjetno steže zubno meso
- ✓ Zaustavlja krvarenje desni
- ✓ Djeluje antibakterijski



[www.lacalut.ba](http://www.lacalut.ba)

# Endodontska terapija

Liječenje, tj. endodontska terapija podrazumijeva liječenje zuba sa oboljelom pulpom ili oboljelim apeksnim parodontijem. Endodontskom terapijom se uz pomoć odgovarajućih kanalskih instrumenata (ručne, mašinske iglice) uklanja oboljela pulpa ili živac i oboljelo dentinsko tkivo iz kanala, zatim se kanal adekvatnim instrumentima i medikamentima oblikuje i čisti i potom ispunjava određenim materijalom za opturaciju.

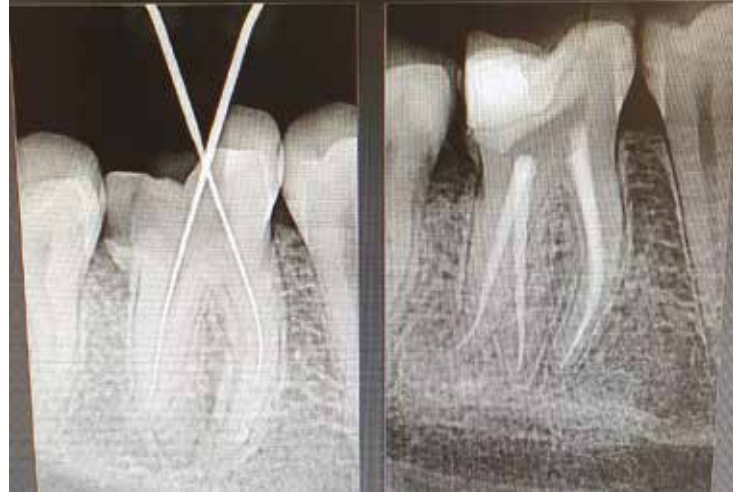Edina Čolaković

Endodontska terapija je vrlo kompleksna i specifična, zbog toga što se odvija u malom, ograničenom i često nepristupačnom prostoru, te se stoga može s pravom reći da spada u mikrohirurške zahvate.

Što se tiče uspjeha i prognoze liječenog zuba, u terapijskom smislu brojni faktori mogu uticati na pozitivan ishod. Najvažniji faktori o kojim treba voditi računa jesu poznavanje anatomorfoloških karakteristika kanalnog sistema, opremljenost radnog mjesta, stručna osposobljenost terapeuta, imunološke snage i motiviranost pacijenta za rad i saradnju.

Oštećenje pulpe tj. živca i apeksnog parodontijuma najčešće nastaje kao posljedica djelovanja različitih mikrobioloških i fizičkih faktora na zub i to najčešće:

1. karijes, parodontalna oboljenja, abrazije, tumori...
2. druga grupa etioloških faktora čine mehaničke tj. traumatsko oštećenje zuba.
3. u treću grupu spadaju jatrogena oštećenja živca (termička oštećenja pri preparaciji kaviteta, medikamenti u terapiji, lakovi i podloge, materijali za privremene ispune, kiseline za kondicioniranje gleđi i dentina, materijali za definitivne plombe, ortognatske hirurške intervencije.



**Slika 1.** Prikaz endodontskog tretmana donjih molara. Kontrolni snimak nakon godinu dana. Pacijent bez ikakvih simptoma sa urednim nalazom periapikalnog tkiva i okolne kosti

Što se pak tiče klasifikacije oboljenja pulpe tj. živca treba spomenuti par kategorija a to su:

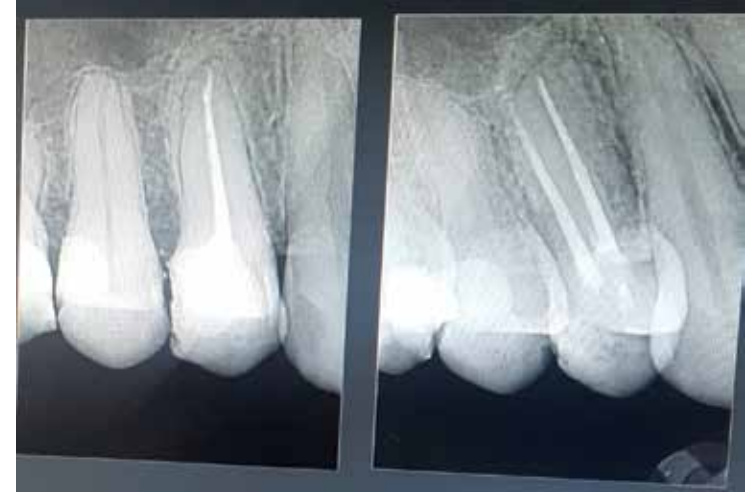- reverzibilni pulpitis
- ireverzibilni pulpitis
- nekroza ili gangrena pulpe

Reverzibilni pulpitis je stanje pulpe u kojem je došlo do određenog narušavanja integriteta pulpe ali koji je povratnog /reverzibilnog karaktera, što znači da će se nakon uklanjanja faktora koji su uzrok tog stanja, pulpa/živac u potpunosti oporaviti.

Ireverzibilni pulpitis je ozbiljnije stanje i u tom slučaju došlo je do nepovratnog oštećenja pulpe te će se taj zub morati endodontski tretirati. Pacijenti mogu osjećati širok spektar simptoma. Obično je to bol na toplo, na hladno, spontana

pusirajuća bol koja se širi prema susjednim zubima te pacijenti često imaju problem da jasno identificiraju bolan zub.

Nekroza pulpe je stanje u kojem je laički rečeno došlo do smrti živca unutar kanala. Obično pacijenti nemaju nekih posebnih simptoma ukoliko se



**Slika 2.** Prikaz endodontskog tretmana premolara

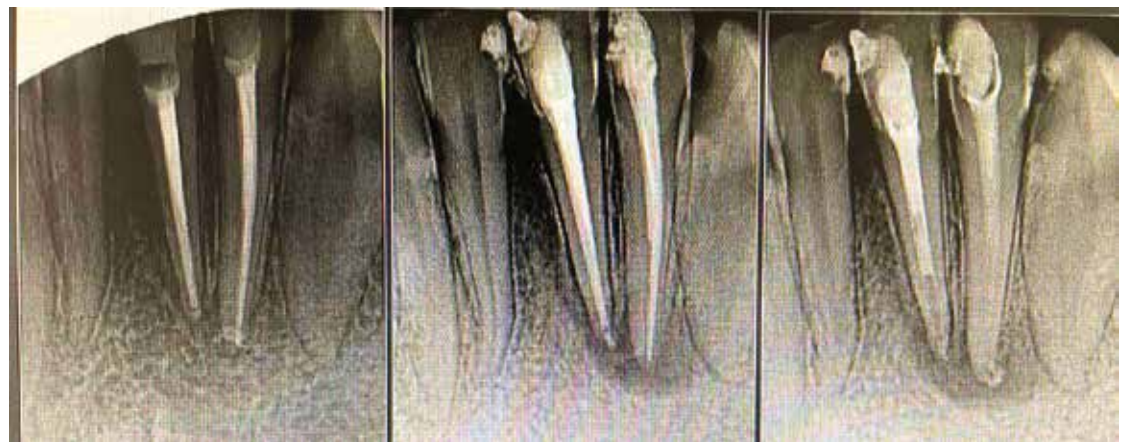
infekcija zadrži unutar kanala. Uglavnom se uoči velika kariozna lezija ili ispun koji je djelimično frakturirao, te promjenjena boja zuba. Zub može biti osjetljiv na vertikalnu perkusiju. Ukoliko se infekcija proširi na apeksni parodontijum simptomatologija je burnija, te pacijent može osjećati spontanu bol, bol na zagriz, te

može biti prisutan otok u području zahvaćenog zuba.

## Prikaz slučaja

### Slučaj 1

Pacijentica se javlja u ordinaciju zbog zelje da „popravi“



**Slika 3.** Endodontski prikaz donjih sjekutića

Advertisement

Vaš dugogodišnji partner za nabavku i servis dentalne opreme...

RADIX d.o.o.

www.radix.ba

Radix d.o.o. - Donje polje Do br. 1 | 88400 Konjic Tel/Fax: 036/ 726-243 e-mail: radix.ba@gmail.com



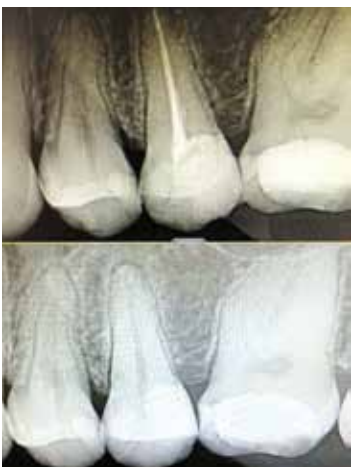donji centralni i lateralni sjekutić. U anamnezi navodi da je ne boli zub ali s vremena na vrijeme osjeti bol u području brade.

Pregledom se ustanovi caries profunda te promijenjena boja zuba. Uradi se 3D CBCT snimak te se ustanovi postojanje periapikalne lezije iznad korjenova pomenutih zuba. Pacijentici se objasni situacija te se predloži endodontski tretman kao prva i osnovna terapija, na koju pacijentica pristane.

Tokom rada korišten mašinski rotirajući sistem igala, obilno ispiranje 5,25% natrijum hipohlorit, EDTA, 2% hlorhexidin, fiziološka otopina, te medikacija sa kalcijum hidroksid u trajanju od 2 sedmice. Nakon dvije sedmice odrađeno je definitivno punjenje kanala koristeći tehniku lateralne kompakcije gutaperke uz korištenje silera na bazi biokeramike. Kontrolni snimak nakon godinu dana pokazuje potpuno cijeljenje i pacijentica je bez ikakvih simptoma.

### Slučaj 2

Pacijentica se javlja u ordinaciju zbog jakog intenzivnog bola na zubu 15, zub boli spontano, na toplo, na hladno. Pregledom i analizom snimka ustanovi se postojanje kompozitnog ispuna koji je jako blizu pulpe.

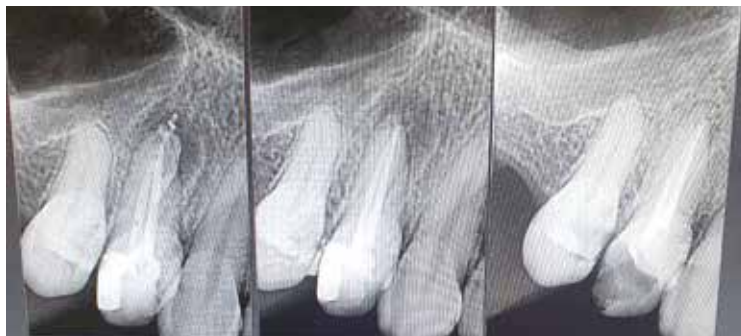

Slika 4. Endodontski prikaz gornjeg drugog premolara

Pristupi se endodontskom tretmanu uz korištenje mašinskih rotirajućih instrumenata, obilno ispiranje sa 5,25% natrijum hipohlorita, EDTA te se kanal jednoseanso opturira tehnikom lateralne kompakcije gutaperke. Kontrolni snimak je urednog nalaza i pacijentica je bez simptoma.

### Slučaj 3

Pacijentica se javlja u našu ordinaciju zbog postojanja fistule na zubu. U anamnezi navodi da izbočina sa gnojnim sadržajem perzistira duži vremenski period, bez ikakvog bola. Stomatološkim pregledom i analizom rvg snimka, konstatuje se prisustvo



Slika 5. Endodontski prikaz gornjeg prvog premolara

periapikalne lezije, sa posljedičnim fistuloznim kanalom i drenažom gnojnog sadržaja kroz mehka tkiva u vestibulumu.

Pristupi se endodontskom tretmanu uz korištenje mašinskih rotirajućih instrumenata, obilno ispiranje sa 5,25% natrijum hipohlorita, EDTA, fiziološka otopina, te chlorhexidine digluconate 2%. Aplicira se biološko punjenje

u trajanju od dvije sedmice. Nakon 2 sedmice pacijentica ponovo dolazi na dogovoreni termin. Zub je u međuvremenu bez ikakvih simptoma, fistulozni kanala se zatvorio i pristupa se definitivnoj opturaciji korjenskih kanala uz upotrebu lateralne kompakcije gutaperke i silera na bazi biokeramike. Kontrolni snimak nakon 6 mjeseci pokazuje znatan oporavak kosti.



### Biografija

Edina Čolaković je rođena 15.05.1990. godine. Srednju školu završava u Tuzli te iste 2009. godine upisuje Stomatološki fakultet u Sarajevu. Povodom obilježavanja 50 godina postojanja Stomatološkog fakulteta s klinikama u Sarajevu proglašena za najboljeg studenta svoje generacije. Godine 2015. diplomira na Stomatološkom fakultetu i stiče zvanje doktor dentalne medicine. Učesnik je brojnih edukacija i seminara. Najdraža oblast u stomatologiji jest upravo Endodoncija te se u kliničkom radu najviše bavi ovom problematikom. Naredni korak jeste specijalizacija iz Dentalne patologije sa endodoncijom. Zaposlena je u Privatnoj stomatološkoj ordinaciji Dental centar Vogošća u Vogošći.

Na kraju, da rezimiramo, endodontska terapija je bezbolna intervencija, koja u najvećem procentu vrati zubu njegovu funkciju. Kao i kod svih oboljenja, blagovremena identifikacija oboljenja igra važnu ulogu.

Advertisement

**TAJNA našeg POSLOVNOG USPJEHA se nalazi u OSMIJEHU!**

**DISTRIBUCIJA**

**SERVIS**

**PODRŠKA**

**KOMPLETNA USLUGA**

Naš tim stručnjaka će se pobrinuti da uvijek pronađe odgovarajući proizvod i soluciju za vaše potrebe.

25 godina jedan od vodećih regionalnih lidera u distribuciji stomatološke opreme i promaterijala.

036/ 726-243
 radix.ba@gmail.com
 www.radixdoo.ba

Donje Polje Do br. 1, 88400 Konjic