DENTAL TRIBUNE
The World's Dental Newspaper · Czech & Slovak Edition

Léčba diastematu v horní čelisti

Úvod a povaha problematiky

Dr. Nataša Prebil, Slovinsko

Fyziologické přechodné diastema v horní čelisti je pozorováno u dětí během erupce horních špičáků – po jejich prořezání se diastema v 96 % případů spontánně uzavře. Obecně je diastema zubů pozorováno v důsledku různých etiologických faktorů, jako jsou nadpočetné zuby, vrozená absence stálých zubů, škodlivé orální návyky, vysoký úpon frenula, čípkovité zuby, mikrodoncie a další. Měla by být stanovena správná diagnóza. Pokud je příčinou diastematu vysoký úpon frenula, je jako chirurgický zákrok indikována frenulektomie. Diastema perzistuje, pokud má maxilární labiální frenulum papilární úpon (typ III) nebo proniká do palatinální papily (typ IV).

Fyziologické přechodné diastema v horní čelisti je pozorováno u dětí během erupce horních špičáků – po jejich prořezání se diastema v 96 % případů spontánně uzavře. Obecně je diastema zubů pozorováno v důsledku různých etiologických faktorů, jako jsou nadpočetné zuby, vrozená absence stálých zubů, škodlivé orální návyky, vysoký úpon frenula, čípkovité zuby, mikrodoncie a další. Měla by být stanovena správná diagnóza. Pokud je příčinou diastematu vysoký úpon frenula, je jako chirurgický zákrok indikována frenulektomie. Diastema perzistuje, pokud má maxilární labiální frenulum papilární úpon (typ III) nebo proniká do palatinální papily (typ IV).

Optimální okamžik pro frenulektomii nastává poté, co došlo k erupci horních špičáků a nedošlo k uzavření diastematu. Tento zásah by měl být proveden v raném dětství ve věku od 7 do 9 let. V této době je v pooperačním období zotavení velmi krátké a vyžaduje minimální spolupráci pacienta. Chirurgickou korekci diastematu lze úspěšně provést bez ortodontické léčby. V pozdější fázi, kdy je aktivní erupce zubů dokončena, je uzavření diastematu s výrazným frenulem předvídatelnější s využitím frenulektomie společně s ortodontickou léčbou než při samotné frenulektomii. Jsou uváděna některá doporučení k provedení frenulektomie před ortodontickou terapií, zatímco jiná doporučují její provedení během nebo po dokončení ortodontické terapie.

Text v rubrice Dental Tribune časopisu StomaTeam je publikován v licenci Dental Tribune International GmbH.

Imprint
Publisher and Chief Executive Officer: Torsten R. Oemus
Chief Content Officer: Claudia Duschek

Dental Tribune International GmbH
Holbeinstr. 29, 04229 Leipzig, Germany
Tel.: +49 341 48 474 302 | Fax: +49 341 48 474 173
General requests: info@dental-tribune.com
Sales requests: mediasales@dental-tribune.com
www.dental-tribune.com

Material from Dental Tribune International GmbH that has been reprinted or translated and reprinted in this issue is copyrighted by Dental Tribune International GmbH. Such material must be published with the permission of Dental Tribune International GmbH. *Dental Tribune* is a trademark of Dental Tribune International GmbH.

All rights reserved. © 2021 Dental Tribune International GmbH. Reproduction in any manner in any language, in whole or in part, without the prior written permission of Dental Tribune International GmbH is expressly prohibited.

Dental Tribune International GmbH makes every effort to report clinical information and manufacturers' product news accurately but cannot assume responsibility for the validity of product claims or for typographical errors. The publisher also does not assume responsibility for product names, claims or statements made by advertisers. Opinions expressed by authors are their own and may not reflect those of Dental Tribune International GmbH.

Obr. 1–4: Iniciální situace ukazující diastema.

Jeden z výkladů ideálního načasování frenuletomie udává, že pokud se uzdička odstraní před uzavřením diastematu, velikost jizvy bude větší – vytvoří se nadměrné množství hustého kolagenu a výsledná zjizvená tkáň ztěžuje uzávěr mezery. Optimální doba pro frenulektomii je situace, kdy je ještě dostatek místa k provedení chirurgického zákroku, ale diastema je téměř uzavřené působením ortodontického aparátu v rámci již probíhající ortodontické korekce. Síla ortodontického aparátu pak uzavře zbývající prostor při fázi hojení po chirurgickém zákroku. Tímto způsobem pomůže zhojená zjizvená tkáň zachovat dosaženou novou pozici středních řezáků. Výkon je třeba provádět obezřetně, aby byla incizální papila vylepšena, nikoli zničena.

V níže uvedeném případě se dostavila pacientka do naší zubní ordinace s horním labiálním frenulem typu IV, které zabraňovalo uzavření diastematu a ovlivňovalo frontální estetiku úst. K chirurgickému zákroku byl využit Er:YAG laser (2940 nm) – díky fototermálnímu účinku laseru na molekuly je možné jej využít k šetrnému „odpaření" slizničních a kolagenových komponent frenula v místě zákroku. Er:YAG je zcela absorbován v povrchové vrstvě tkáně, čímž brání poškození podkladových a okolních struktur. To je zvláště důležité při odstraňování hlubších vrstev kolem nervů a cév (incizální papila).

Anamnéza a léčebný plán

Do naší ordinace přišla 16letá pacientka s labiálním frenulem typu IV, jehož úpon pronikal do palatinální papily a bránil uzavření diastematu (obr. 1–4). Pacientka byla celkově zdravá, neužívala žádné léky, netrpěla žádnými alergiemi. Stav orálního zdraví pacientky: Zuby 16, 24, 25, 34, 35, 36 a 44, 45, 46 měly zapečetěné fisury. Zub 26 měl kompozitní výplň. Třetí moláry se ještě neprořezaly. Gingivální tkáň byla zdravá. Kontrola plaku a ústní hygiena na dobré úrovni. Palpace obou temporomandibulárních kloubů (TMK) a pohyby čelistí nevykazovaly žádné známky patologie. Okluzní vztah byl diagnostikován jako Angleova I. třída.

Po topické anestezii byla aplikována lokální infiltrační anestezie do měkké tkáně obklopující frenulum a incizální papilu (0,5 ml 3% Scandonest, injekce Mepivacaine HCl, Xylocaine Spray, 50 ml lokálně). Následně byl použit laserový systém Er:YAG (LightWalker AT, Fotona) s násadcem H14 a špičatou koncovkou 12/0,5 × 1,5 mm. Laser byl nastaven na energii 155 mJ, frekvenci 15 Hz, výkon 2,3 W, hladinu vody 3, hladinu vzduchu 2, v režimu SP.

Laserová koncovka byla umístěna do kontaktu s frenulem. Nejprve byl proveden vertikální řez horním frenulem, následovaný horizontálním řezem k vytvoření mukogingivální linie. Když se kolagenová vlákna odpařila, byl proveden lehký řez periostu podél mukogingiválního spojení za pomoci vyššího procenta rozprašování vzduch-voda, pro lepší kontrolu tepelného poškození (voda 5, vzduch 3). Pro finální interdentální vaporizaci kolagenových vláken v papile a na patře byla použita mírně vyšší energie: energie 165 mJ, frekvence 15 Hz, výkon 2,47 W, hladina vody 5, hladina vzduchu 3, v režimu SP. Následně byl použit Nd:YAG (LightWalker AT) laser ke kontrole krvácení kvůli jeho koagulačním vlastnostem, s násadcem R21-C3 s neiniciovaným 300µm vláknem, frekvencí 30 Hz, výkonem 4 W, v režimu VLP. Ošetření bylo zakončeno biomodulací pomocí Nd:YAG laseru s násadcem Genova v režimu MSP s výkonem 0,5 W a frekvencí 10 Hz na bukální a palatinální straně působením po dobu 60 sekund na jedno místo, aby se dosáhlo snížení bolesti a rychlejšího hojení. Biomodulace byla provedena znovu dva dny po zákroku. Celková doba procedury byla přibližně 14 minut.

Obr. 5–7: Pooperační situace okamžitě po labiální frenulektomii. **Obr. 8–10:** Klinická situace a kontrola po 3 měsících vykazuje kompletní zhojení.

Diskuze a výsledky

Na začátku ošetření přetrvávalo mírné krvácení, po kterém následovalo středně silné krvácení bez bolesti, které však po použití Nd:YAG laseru a kompresi gázou po dobu 10 minut zcela ustalo (obr. 5–7). Bezprostředně po laserovém zákroku nebyly zaznamenány žádné komplikace, jako bolest, otok nebo krvácení. Je důležité použít kratší dobu trvání pulzu s Er:YAG laserem (režim SP–MSP) pro oddělení kolagenových vláken a řez periostem; delší puls (režim VLP) může představovat vyšší riziko tepelného poškození, ale může být vhodnou alternativou pro Nd:YAG laser s koagulačním účinkem na konci zákroku. Pacientka byla poučena, aby používala 0,5% chlorhexidinový gel (Curasept, Curaden) a během prvních několika dnů po operaci se vyvarovala konzumace horkého, kyselého nebo tvrdého jídla. Po ošetření nevznikly žádné komplikace.

INZERCE

Knižní novinka StomaTeamu

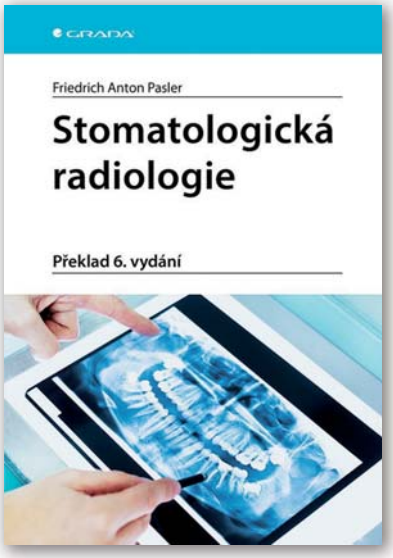

799 Kč

Naši knižní nabídku obohatil nový knižní titul z nakladatelství Grada

Stomatologická radiologie

Mimořádně zdařilá praktická publikace obsahuje přes 550 vyobrazení a 11 přehledných tabulek. Čtenář v publikaci najde základy RTG techniky, RTG anatomii i diagnostiku.

Informace jsou podány systematicky, naleznete zde strategii vyšetření, ale např. také tipy „jak na to". Didakticky dobře zpracovaný text poskytuje rychlé získání informací a usnadňuje učení. Kniha se stane nezbytnou pomůckou v ordinaci každého stomatologa, ortodontisty a ocení ji samozřejmě i studenti medicíny. Publikace je překladem knihy Zahnärztlichen Radiologie z nakladatelství Georg Thieme Verlag.

Tuto i další publikace nakoupíte na **www.stomateam.cz** v sekci Knižní nabídka

StomaTeam

Obr. 11–14: Klinická situace a kontrola po 7 měsících vykazuje malé spontánní uzavírání diastematu.

Obr. 15, 16: Klinická situace 2,5 roku po operaci.

Při kontrole po 3 měsících byla pozorována zcela zahojená rána (obr. 8–10). Sedm měsíců po chirurgickém zákroku bylo patrné mírné spontánní uzavření diastematu (obr. 11–14). Pacientka byla odeslána ke specialistovi na ortodontickou terapii, ale nechtěla ji podstoupit. S výsledkem při kontrole po 2,5 letech byla stále spokojena (obr. 15 a 16).

Závěr

Laser Er:YAG s vlnovou délkou 2940 nm byl úspěšně použit k provedení labiální frenulektomie s následným hojením bez komplikací. Pro úplné uzavření diastematu je důležité, aby – pokud je indikována frenulektomie – bylo její načasování dohodnuto mezi ortodontistou a chirurgem.

Redakční poznámka: Článek byl poprvé publikován v časopisu laser – international magazine of laser dentistry, Vol. 12, Issue 1/2020.

O autorce

V roce 1996 absolvovala **doktorka Nataša Prebil** studium stomatologie na Univerzitě v Lublani (Slovinsko) a poté zahájila svou kariéru dětské zubní lékařky. V roce 2003 se začala zaměřovat na pacienty se speciálními potřebami. Později otevřela soukromou kliniku pro děti a dospělé v roce 2006 a další kliniku pro dospělé pacienty v roce 2013. S dentálními lasery začala pracovat v roce 2009 a absolvovala magisterský program LAÍ Dental v laserové stomatologii v roce 2018. Lasery využívá

Nový tištěný a online interaktivní katalog Dental Choice 2021

Dental Choice

Přehled dentálních produktů

Výběr nejvyhledávanějších produktů
2021

www.dentalchoice.cz

Již brzy u vás!

Funkční, anatomická a estetická harmonie s novým kompozitním materiálem Enamel Plus HRi Bio Function

Dr. Irene Franchi, Itálie

Od poloviny 90. let 20. století dochází k vývoji v oblasti adhezivních materiálů a technik, které značně transformovaly konzervativní přístup k ošetření v distálním úseku, včetně významných změn v plánování ošetření.[1] Před zavedením adhezivních technik bylo v podstatě možné používat pouze tři materiály: amalgám pro přímé výplně, více či méně ušlechtilé kovové slitiny a živcovou keramiku k fazetování kovových slitin.[2] Potřeba zhotovovat kompozitní výplně v distálním úseku je nejen estetické povahy, ale především souvisí s principem biologické úspornosti a schopnosti zesílit zbytkovou zubní strukturu.[1, 2]

Moderní kompozity vedly k vrstvení materiálů s předem určenou tloušťkou pro dentinové a sklovinné vrstvy s cílem biomimetické integrace výplně zvolením nejvhodnějšího materiálu z funkčního a estetického hlediska bez kompromisů. Zuby nejsou v dutině ústní nehybné. Mění svou pozici nejen vlivem změn v okluzi, ale také s ohledem na anatomickou rovnováhu. Různá fasciální napětí působící na kraniální úrovni mohou mít vliv na změnu polohy zubu, pokud se vyskytují dostatečně dlouho, po klinicky měřitelnou dobu.[2] Navzdory tomu, že je sklovina nejtvrdší hmotou v organismu,[2, 3] podléhá opotřebení. Tato skutečnost vede k nové rovnováze v okluzi, protože se mohou časem změnit mezihrbolkové vztahy.

Nedávno byl vyvinut nový kompozit Enamel Plus HRi Bio Function (Micerium). Neobsahuje v organické matrix žádné bis-GMA, plnivem je křemičitan barnatý, ultrajemné skelné plnivo (0,3 µm) a nanočástice pyrogenního oxidu křemičitého o velikosti od 5 nm do 50 nm, s průměrnou velikostí 40 nm. Pyrogenní oxid křemičitý vytváří shluky větší než nano rozsah, zatímco neshluknuté částice se začleňují do bloků větších, než je nano rozsah vytvářený u předem vytvrzené pryskyřice, která se následně rozdrtí a poté znovu začlení do kompozitní matrix. Velikost těchto shluků je větší než 30 nm, takže nemohou proniknout do membrán buněčného jádra.[2] Složení tedy umožňuje vynikající leštitelnost a dlouhotrvající lesk.[2]

Tyto výrazné aspekty charakterizují Enamel Plus HRi Bio Function jako novou třídu materiálů, které lze definovat jako „mikrohybridní nanoagregované kompozity", vyvinuté a vyrobené se zvláštním záměrem respektovat dutinu ústní a nervosvalový systém, a tedy lidský organismus obecně.[2] Literatura dokládá, že hloubka opotřebení a hodnoty objemového úbytku Enamel Plus HRi Bio Function jsou srovnatelné s přirozenou sklovinou, což znamená extrémní dlouhodobou spolehlivost tohoto kompozitu nové generace, a to i u rozsáhlých výplní.[2]

Indikace pro použití Enamel Plus HRi Bio Function jsou následující:

- Přímá technika: I. třída (všechny kavity), II. třída (malé a střední kavity), III. třída (všechny kavity), IV. třída (všechny kavity), V. třída (všechny kavity), celkové a částečné vestibulární krytí, kosmetické korekce a složité výplně.
- Nepřímá technika: inleje I. třídy (všechny kavity), inleje II. třídy (všechny kavity), inleje IV. třídy (všechny kavity), onleje, upevňování translucentních kompozitních a keramických náhrad (tloušťka < 2 mm), poslední vrstva u náhrad nesených implantáty a kombinovaných snímatelných náhrad, rehabilitace/úpravy a individualizace pryskyřičných zubů nebo provizorních náhrad, fazetované náhrady a náhrady na kořenových nástavbách.

Cílem tohoto článku je představit na trh nedávno uvedený kompozitní materiál v případě, který zahrnoval přímé výplně a nepřímou náhradu.

Kazuistika

Pacientka ve věku 38 let přišla do mé ordinace kvůli vyřešení zubních kazů. Při klinickém vyšetření nebyly patrné žádné kazy velkého rozsahu (obr. 1, 2). Až na RTG snímcích typu bitewing (obr. 3, 4), nezbytného prostředku pro diagnostiku v záchovné stomatologii, byly vidět mnohé kariézní léze, které zasahovaly do dentinových tkání. Pacientka požadovala vynikající estetický výsledek, což znamenalo sladění kompozitního materiálu se sklovinnými tkáněmi.

Obr. 1: Pohled na okluzi horního oblouku.

Obr. 2: Pohled na okluzi dolního oblouku.

Obr. 3: RTG snímek typu bitewing pravého úseku.

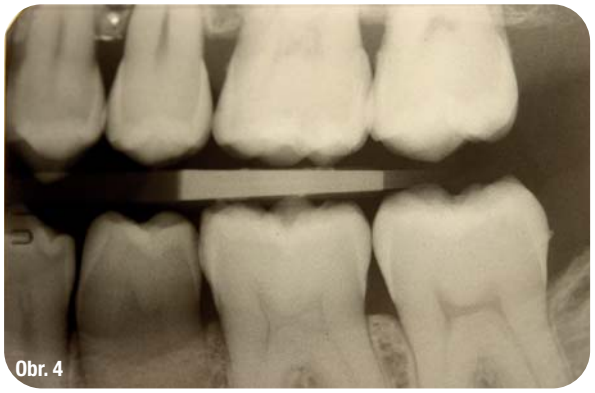

Obr. 4: RTG snímek typu bitewing levého úseku.

Tento požadavek musel být zkombinován s funkční rehabilitací, která by v distálním úseku odolala zatížení žvýkacími silami a zajistila dlouhodobě minimální možné opotřebení. V rámci léčebného plánu bylo pacientce navrženo řešení v podobě přímého ošetření kazů v jednotlivých kvadrantech a nepřímé výplně v zubu 47, které by umožňovalo nejlepší přesnost okrajů a bylo zárukou dlouhodobě vynikajícího výsledku.

Přistoupili jsme k rehabilitaci pomocí materiálu Enamel Plus HRi Bio Function. Bio Function je k dostání ve třech sklovinných odstínech – BF1 (nízká světlost), BF2 (střední světlost) a BF3 (vysoká světlost) – a devíti dentinových odstínech – BD0, BD0,5 (na výplně v obzvláště bílých nebo bělených zubech), BD1 (A1 dle vzorníku VITA), BD2 (A2 dle vzorníku VITA), BD3 (A3 dle vzorníku VITA), BD3,5 (A3,5 dle vzorníku VITA), BD4 (A4 dle vzorníku VITA), BD5 a BD6.

1. kvadrant

Ošetřovány byly zuby 17, 16, 15 a 14 (obr. 5, 6). Po izolaci kofferdamem (obr. 7) jsme přistoupili k sanaci výše uvedených zubů během jedné návštěvy (obr. 8–11). Kavity zasahovaly také podložní dentin, takže byly nanášeny malé vrstvy materiálu, aby bylo možné vrstvení zajišťující estetický a funkční výsledek.

Obr. 5: Pohled na okluzi zubů 16, 17. **Obr. 6:** Izolace pracovního pole. **Obr. 7:** Preparace kavity v zubech 16, 17.

Obr. 8: Dokončené výplně. **Obr. 9:** Zuby 14, 15 zasažené zubním kazem. **Obr. 10:** Izolace pracovního pole a preparace kavity. **Obr. 11:** Zhotovené výplně.

2. kvadrant

Ošetřovány byly zuby 27, 26, 25 a 24 (obr. 12–14). Stejně jako u 1. kvadrantu zasahovaly některé kariézní léze hluboko do dentinu, zatímco jiné (zub 24, 25) byly omezené na sklovinu, díky čemuž bylo možné včasné ošetření patologie a minimálně invazivní přístup zachovávající sklovinné tkáně (obr. 15–18).

3. kvadrant

Ošetřovány byly zuby 36 a 37. Při klinickém vyšetření zasahovaly kazy mírně subgingiválně (obr. 19, 20). Klinicky byl zasažen i dentin, takže výplň byla zhotovena ze dvou hmot, jedné dentinové a jedné sklovinné (obr. 21, 22).

4. kvadrant

Zuby 46, 45 a 44 byly rekonstruovány přímo pomocí jedné sklovinné a jedné dentinové hmoty (obr. 23–27). Protože byla u zubu 47 zbývající zdravá dentinová tkáň nedostatečná, byl rehabilitován pomocí nepřímé výplně, a to prostřednictvím preprotetické dostavby, která odhalila okraje pro umístění nepřímé výplně (obr. 28). Inlej byla také vyrobena z kompozitní pryskyřice, protože dlouhodobé studie prokázaly výborný dlouhodobý výsledek (obr. 29). Cementování bylo provedeno pomocí duálně tuhnoucího cementu za izolace pracovního pole (obr. 30).

Obr. 12: Zuby 27, 26 zasažené lézemi. **Obr. 13:** Výplň v zubu 25. **Obr. 14:** Izolace 2. kvadrantu kofferdamem.

Obr. 15 a 16: Preparace kavit. **Obr. 17 a 18:** Zhotovené výplně.

Obr. 19: Výplň v zubu 37 a subgingivální kaz u zubu 36. **Obr. 20:** Izolace pracovního pole. **Obr. 21:** Výplně. **Obr. 22:** Výsledný pohled na výplně.

Obr. 23: Pohled na okluzi zubů 46, 47. **Obr. 24:** Izolace pracovního pole. **Obr. 25:** Izolace zubů 45, 44. **Obr. 26:** Preparace kavity. **Obr. 27:** Zhotovené výplně.