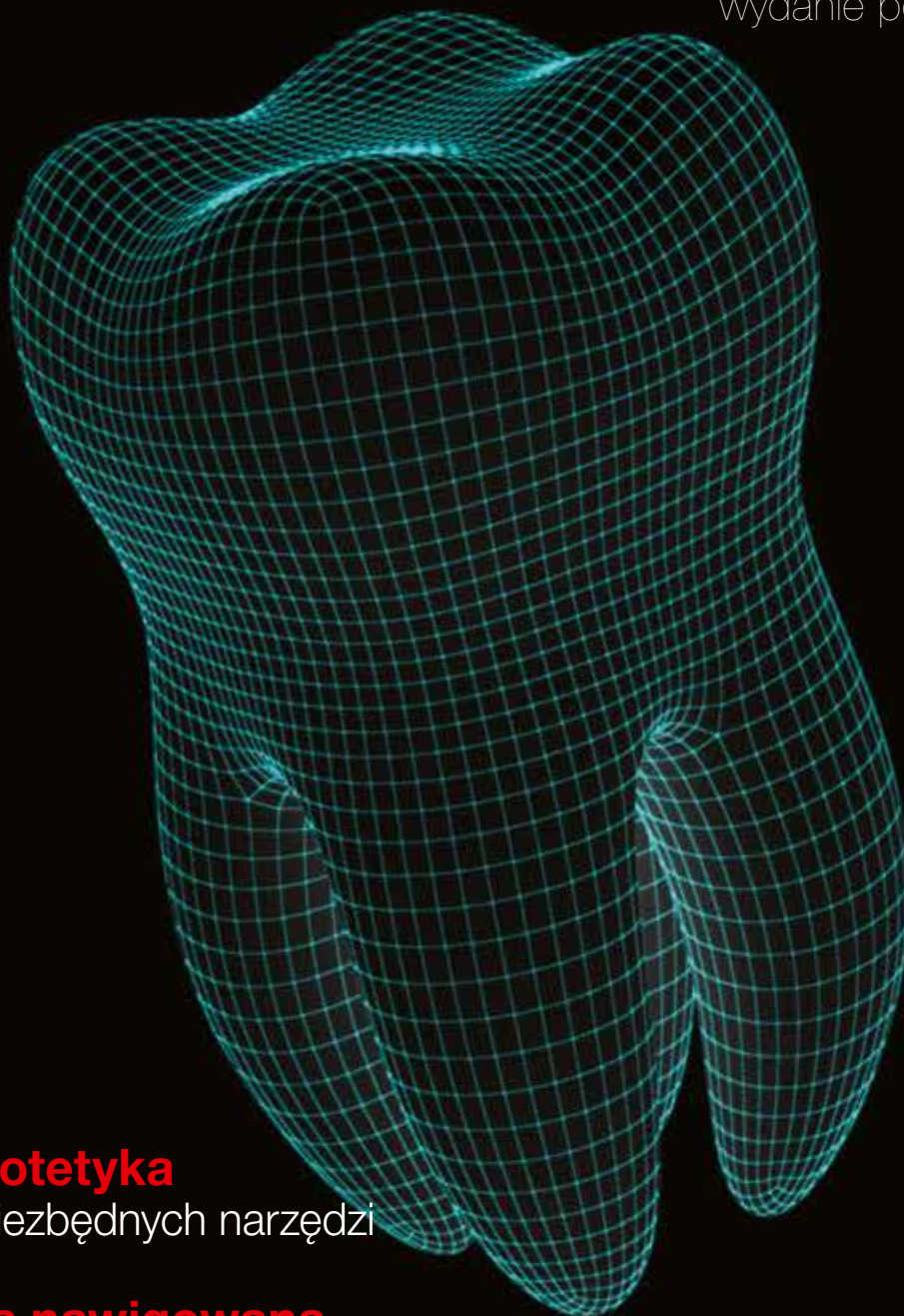


digital

international magazine of digital dentistry
wydanie polskie



Implantoprotetyka

Digitalizacja niezbędnych narzędzi

Implantacja nawigowana

Szablony stereolitograficzne

Stomatologia jutra

Protezy cyfrowe

29. Środkowoeuropejska Wystawa Produktów Stomatologicznych

Łódź, 16–18.09.2021



www.cede.pl
 [cede.wystawa](https://www.facebook.com/cede.wystawa)



Strona 6

od wydawcy

Cyfrowa **codziennosc** pandemii...

Marek Rybicki

4

tkanki miękkie

Podniesienie **dna** zatoki szczękowej z jednoczesną implantacją nawigowaną komputerowo w oparciu o **stereolitograficzny** szablon, wykonany w technologii CAD/CAM – opis przypadku

Magdalena Żywicka, Ewa Ziemba-Poptawska

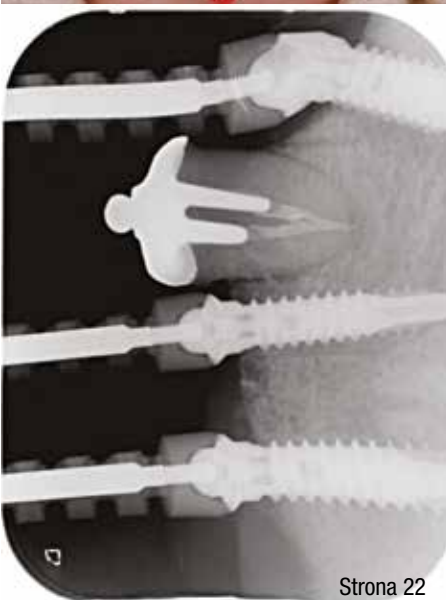6

narzędzia cyfrowe

Cyfrowe narzędzia na różnych etapach leczenia implatoprotetycznego **bezzębnej** żuchwy

Łukasz Zadrozny

22



Strona 22

informacje rynkowe

Cyfrowe protezy przyszłości – doskonała komunikacja **gabinetu** z pracownią **protetyczną**

30

o wydawcy

32



Strona 30

Cyfrowa codzienność pandemii...



W trudnych i zaskakujących warunkach nowej rzeczywistości, w jakiej żyjemy i pracujemy od ponad roku, coraz bardziej dostrzegamy znaczenie narzędzi, bez których trudno dziś sobie wyobrazić codzienne funkcjonowanie. Cyfryzacja wtargnęła w niemal wszystkie aspekty naszego życia w wymiarze nigdy dotąd niespotykanym.

Na co dzień używamy technologii cyfrowych w naszych gabinetach – CBCT, skanowanie, rozwiązania CAD/CAM, wirtualne planowanie i projektowanie, wizualizacja 3D, DSD... Dla żadnego lekarza dentysty nie są to obco brzmiące słowa. Oczywiście, wszystkie narzędzia są udoskonalane, rozwijane, wzbogacane o kolejne opcje, aktualizacje... Pojawiają się nowe wersje znanych urządzeń i urządzenia zupełnie nowe. Wydaje się, że producenci osiągnęli już wszystko i niczym nie są w stanie już nas zaskoczyć. A jednak...

Cyfryzacja i wirtualizacja stały się w ostatnim czasie nieodzownym elementem naszego codziennego życia. Zdalne nauczanie, urzędowa korespondencja on-line, platformy edukacyjne, nawet targi odbywają się w przestrzeni wirtualnej. Znak czasów? Cyfrowa codzienność pandemii? A może nowy standard? Niewątpliwie, wiele z obecnie stosowanych rozwiązań pozostanie i na zawsze wejdzie do powszechnego użytku, zapewne w przyszłości (miejmy nadzieję, niedalekiej) jako opcja, a nie jedyna droga... Wciąż jednak dostępne i przez wielu ulubione pozostaną tradycyjne formy: bezpośrednie spotkania, prawdziwe rozmowy, papierowe książki i prasa... Zapewne jako opcja, zapewne jedna z wielu, bo... dobrze mieć wybór.

Serdecznie pozdrawiam i zapraszam do lektury!

Marcel Ziobli



AMANNGIRRBACH

WE
ARE
ONE

#DentistryUnified



KWIECIEŃ 2021

AGLIVECON

CYFROWA KONFERENCJA
STOMATOLOGICZNA + EXPO

zarejestruj się w celu zjednoczenia:
show.aglivecon.digital

Amann Girschbach AG
Fon +43 5523 62333-105
www.amanngirschbach.com

Podniesienie dna zatoki szczękowej z jednoczesną **implantacją** nawigowaną komputerowo w oparciu o stereolitograficzny szablon, **wykonany** w technologii CAD/CAM – opis przypadku

Magdalena Żywicka, Ewa Ziemia-Popławska

Rozwój technologii cyfrowych ma coraz szersze zastosowanie we wszystkich dyscyplinach stomatologicznych. Digitalizacja przynosi usprawnienie procedur, zwiększoną precyzję, przewidywalność i oszczędność czasu zarówno lekarza, jak i pacjenta. Wprowadzenie nowych technik przyniosło pomyślne efekty zwłaszcza w implantologii stomatologicznej. Łączenie informacji z wysokiej jakości obrazów tomografii stożkowej ze szczegółowym planowaniem protetycznym pozwala na precyzyjne wprowadzenie implantu, wyznaczone pozycją przyszłej korony (prosthodontically driven digital planning computer-guided surgery).

Zastosowanie chirurgicznego szablonu dostarcza wielu korzyści:

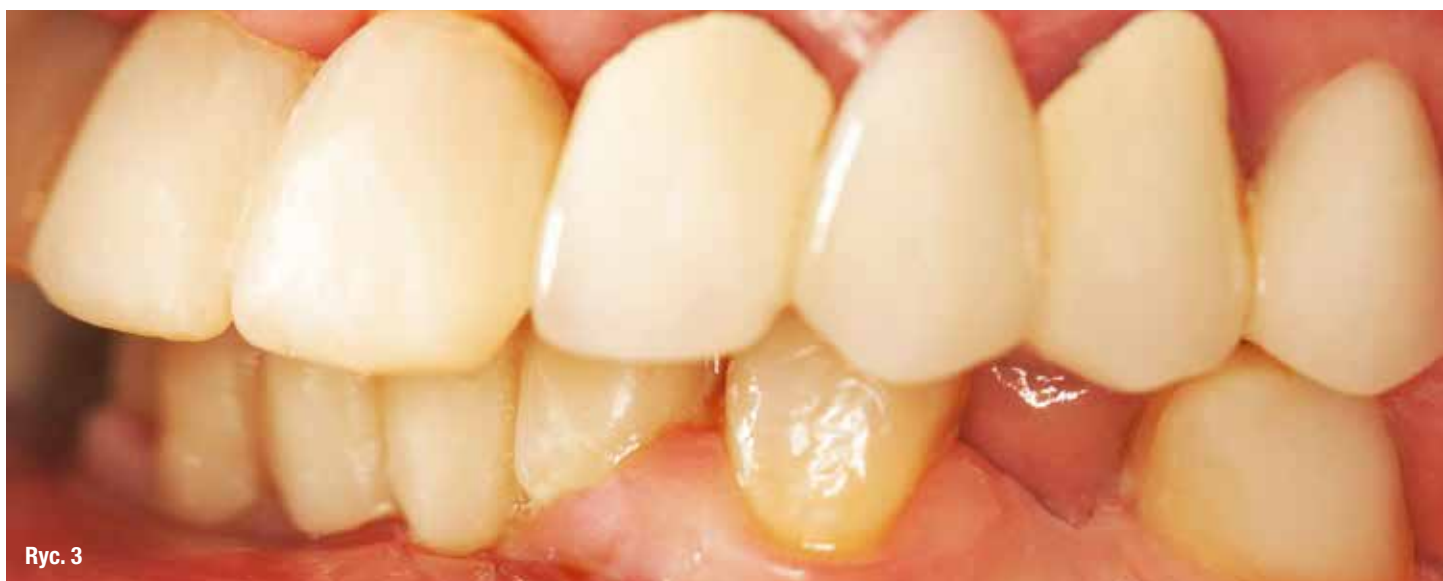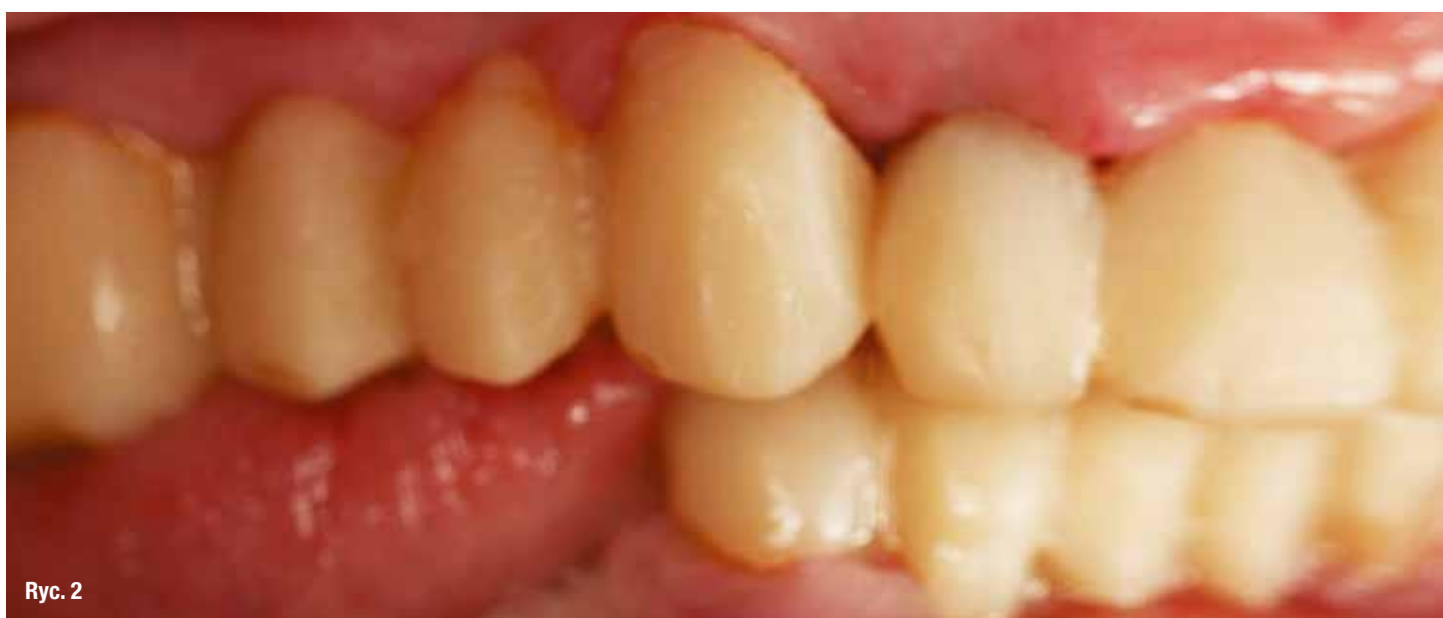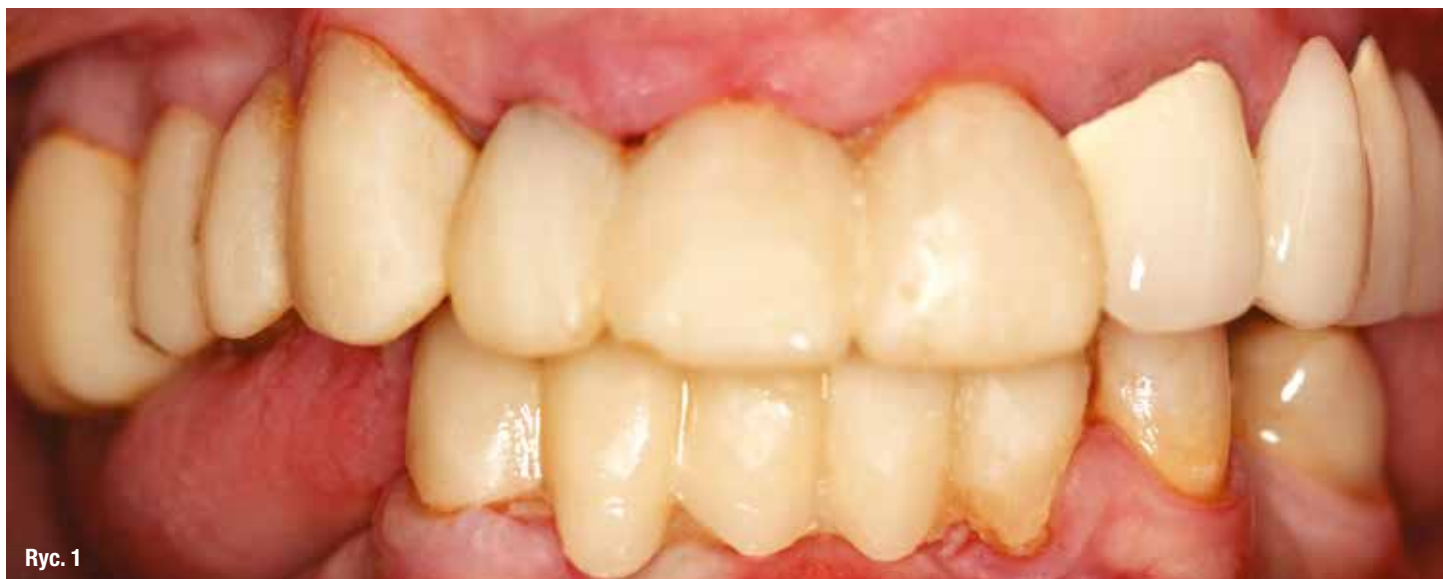- precyzyjne umieszczenie implantu w 3 wymiarach i pod właściwym kątem,
- ułatwienie określenia miejsca implantu podczas ekspozycji implantu – II etap chirurgiczny,
- minimalnie inwazyjny zabieg chirurgiczny,
- mniejsze dolegliwości pozabiegowe,
- znaczące skrócenie czasu zabiegu chirurgicznego,
- bezpłatowa technika zabezpieczająca okostną i tym samym zapewniająca odżywianie kości,
- zminimalizowane krwawienie,
- polepszenie warunków dla zastosowania natychmiastowego obciążenia implantu,
- redukcja traumatyzowania dziąsła zrogowaciałego i błony śluzowej.

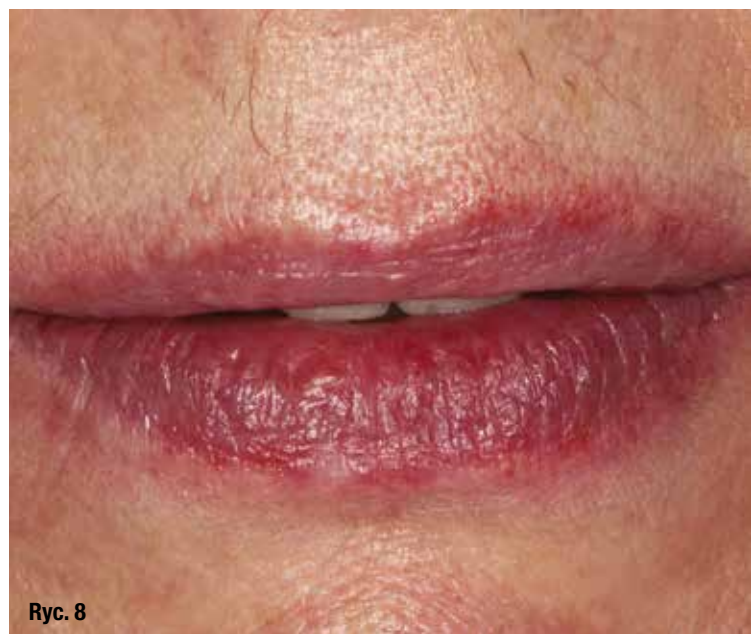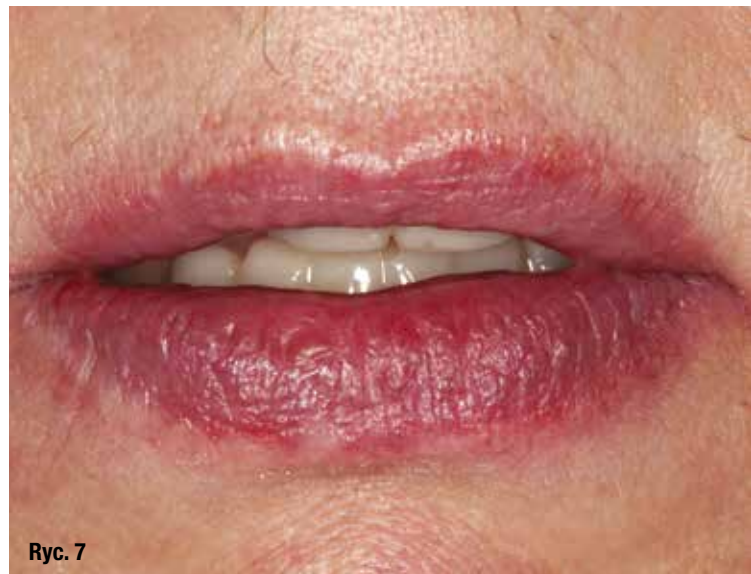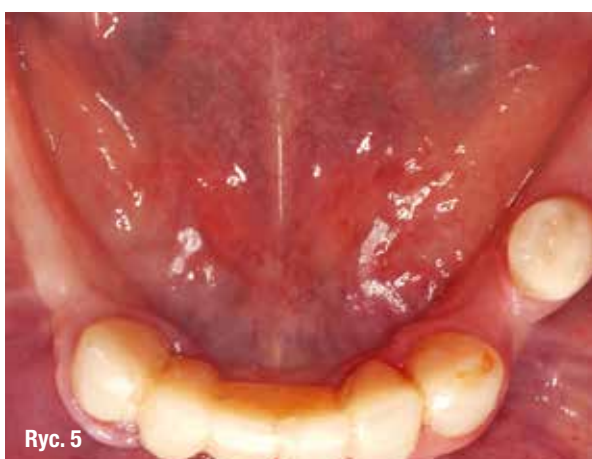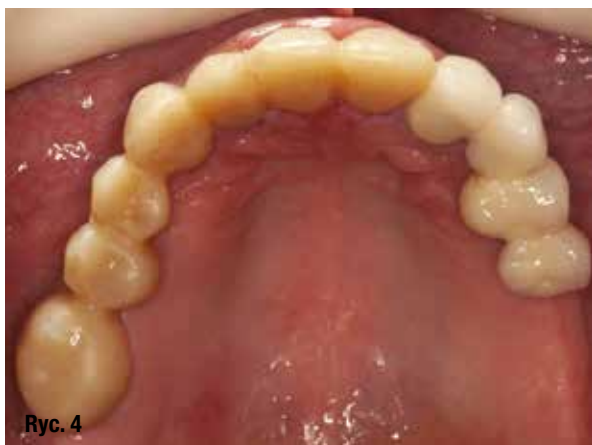Poza wymienionymi benefitami techniki bez odwarstwiania płata śluzówkowo-okostnowego jest to technika stosowana tylko w przypadkach z dosta-

teczną objętością kości, m.in. z powodu braku możliwości kontroli wzrokowej brzegu wyrostka zębodołowego. Dlatego wyłączone z zabiegów bezpłatowych są przypadki, w których niezbędne jest zastosowanie technik augmented reality w zakresie tkanek miękkich i twardych. Nie eliminuje to jednak wykorzystania szablonów chirurgicznych w tych przypadkach, gdzie konieczne jest poszerzenie zabiegu implantacji o niezbędne techniki regeneracyjne. Znajduje ono swoje zabiegowe uzasadnienie z kilku powodów:

- implanty umieszczane są w bezpiecznej i bardziej przewidywalnej pozycji,
- wprowadzenie wszczepów jest wyznaczone pozycją docelowej korony protetycznej (prosthodontically guided placement),
- planowanie z poziomu korony protetycznej umożliwia zaprojektowanie finalnej odbudowy opartej na filarach, których oś długa umożliwia transmisję sił okluzyjnych wzdłuż długiej osi implantu – wyeliminowanie kątowych łączników,
- możliwość zaprojektowania pracy przykręcanej dzięki wyznaczeniu dostępu do śruby na powierzchni okluzyjnej,
- możliwość przeprowadzenia drugiego etapu chirurgicznego w asyście szablonu, który jednoznacznie definiuje położenie wszczepu, co minimalizuje możliwość uszkodzenia tkanki miękkiej przy ekspozycji.

Wymienione walory techniki cyfrowego kierowania implantacją mogą jednak uzasadniać zastosowanie szablonów chirurgicznych również w tych przypadkach, w których technika bezpłatowa jest niemożliwa z powodu niedoborów tkankowych.



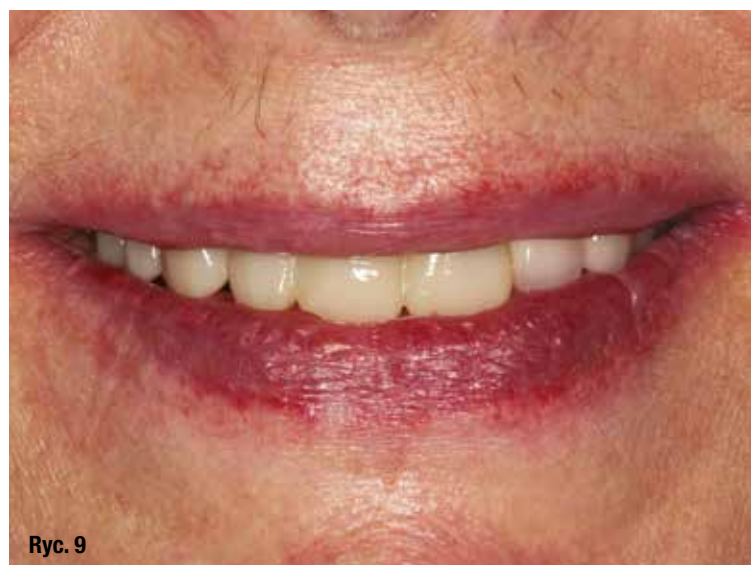
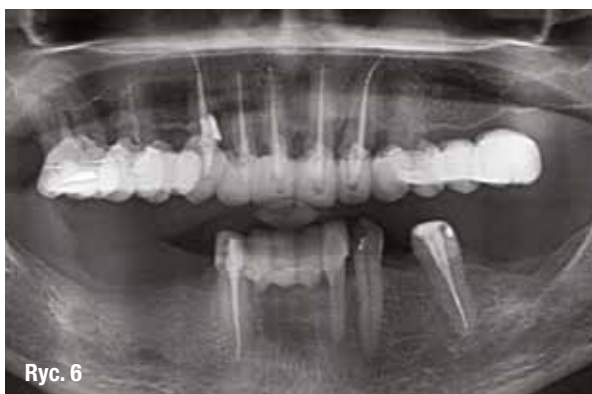
Cel

Celem analizy prezentowanego przypadku jest uzasadnienie klinicznego zastosowania nawigacji komputerowej do osteotomii z symultanicznie prowadzonym zabiegiem podniesienia dna zatoki szczękowej wraz z polepszeniem jakości i grubości tkanki miękkiej wokół wszczepów.

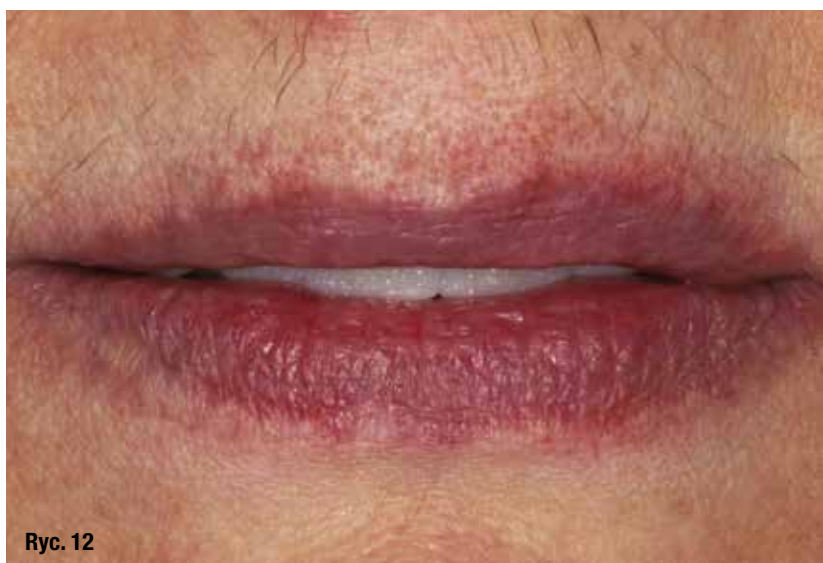Materiał i metody

Analiza przypadku 65-letniej kobiety z brakiem skrzydłowym w szczęcie po stronie lewej i z niedostateczną ilością kości w wymiarze wertykalnym.





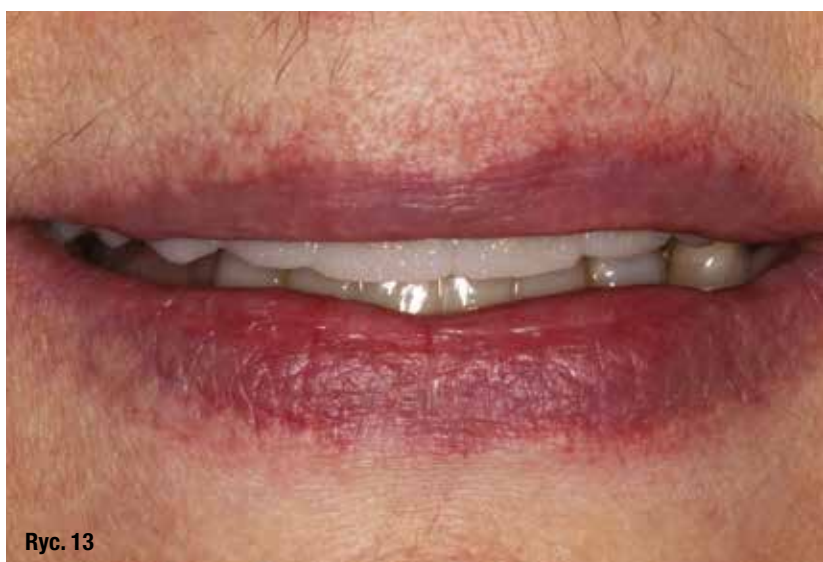Ryc. 10a



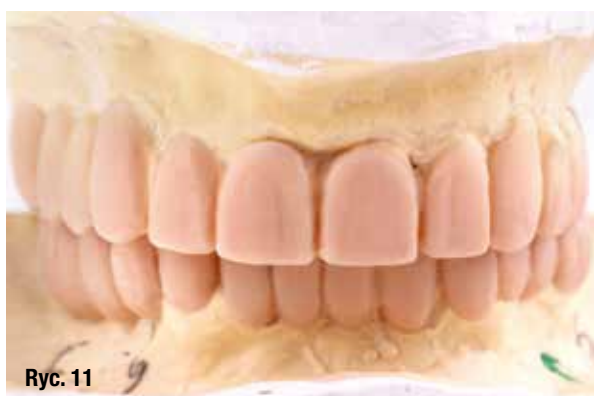Ryc. 12



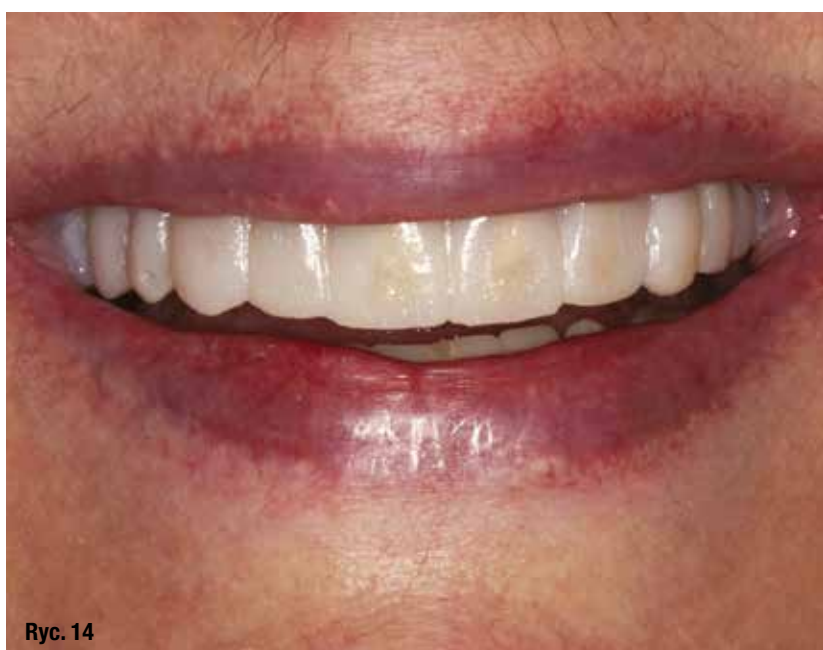Ryc. 10b



Ryc. 13



Ryc. 11



Ryc. 14