

# DENTAL TRIBUNE

The World's Dental Newspaper · Turkish Edition



02/2020

ISSN: 1304-6098

Fiyatı: 15.00 TL

CİLT: 17

SAYI: 2

## Kısa Kısa

### Diş Eti Hastalıkları ve Kovid-19

Dişlerdeki çürük, enfeksiyon ve rahatsızlıklar, organlarımızın sağlığı ile yakından ilişkilidir. Alzheimer ve kalp sağlığı hakkındaki araştırmalar, dişlere iyi bakmanın ne kadar önemli olduğunu birer kanıt. Son olarak yayınlanan bir çalışma,

diş eti hastalıkları ile Kovid-19'a bağlı solunum komplikasyonlarının ilişkisine işaret ediyor.

Dr. Sher-

vin Molayem tarafından yürütülen ve California Dental Association Journal'da yayınlanan bir araştırmada, periodontal hastalıklar ile Kovid-19'a bağlı solunum komplikasyonları arasındaki ilişki ele alındı (1). Çalışmada, diş eti hastalıklarının varlığında, koronavirüsün etkisinin daha şiddetli olduğu öne sürülüyor. Diş etlerindeki bakterilerin vücutta dolaşarak IL-6 proteinini yaydığına ve yüksek IL-6 seviyeleri ile solunum yetmezliği ilişkisine dikkat çekilen çalışmada, bu durumun solunum komplikasyonları için riski 22 kat artırdığı vurgulanıyor. Bu da daha yüksek ölüm riski demek!

Çalışmada, diş eti hastalıklarının neden olduğu iltihaplanma süreçlerinin akciğerler üzerinde Kovid-19 semptomlarını şiddetlendiren bir zincirleme etki doğurduğu vurgulanıyor. Ağız hastalıkları ve ağızda bulunan bakterilerin Kovid-19'a bağlı komplikasyonlara yatkınlığı artırabileceğini söyleyen araştırmaya göre diş tedavileri ve ağız hijyeni, şimdi her zamankinden daha önemli.

### Ağız Sağlığında "Bor" Etkisi

Dünya bor kaynaklarının %73'üne sahip olan Türkiye'de, insan sağlığı için hayati önem taşıyan bor elementinin faydaları üzerine önemli araştırmalar yürütülüyor. Selçuk Üniversitesi Diş Hekimliği Fakültesi Öğretim Üyesi Prof. Dr. Sema Hakkı, gerçekleştirdiği bilimsel araştırmada, bor elementinin antimikrobiyal özelliğinin diş ve diş eti sağlığında etkili bir rol oynadığını belirtti. Bor içeren ağız gargarasının antimikrobiyal özellikte olduğu saptandı.

## Röportaj



**Dijital Ortodontide Büyüme**  
Küresel bir medikal cihaz şirketi olan Align Technology, 8 milyondan fazla hastayı Invisalign şeffaf plak tedavisi ile buluşturdu. Align Technology Türkiye Genel Müdürü Evren Köksal ile ortodontideki yenilikleri konuştuk. Köksal, dijital ortodonti alanında büyümekten heyecan duyduklarını söylüyor.

→ Sayfa 3

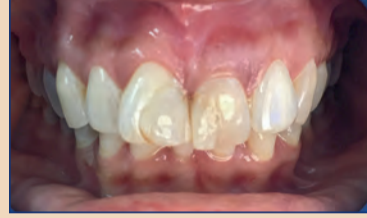## Ajanda



**IDS 2021 Fuarı için Karar**  
Kovid-19 pandemisinin neden olduğu belirsizlikler tüm dünyada dental sektörü yakından etkiliyor. Birçok etkinlik iptal edilirken IDS 2021 Fuarı için merakla beklenen karar açıklandı. Alman Dental Endüstri Birliği (VDDI) ve IDS 2021'in ticari ortakları, alternatif bir konsept geliştirdiklerini duyurdu.

→ Sayfa 3

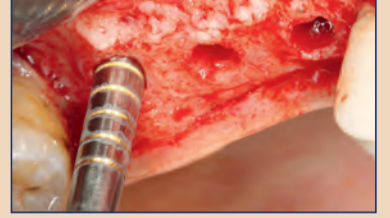## Vaka Raporu



**İmmediat Yerleştirme**  
İyi bir primer stabiliteyle immediat olarak yerleştirilen implantın (one-piece Zibone zirconia, COHO) 4 ay sonra zirkonyum kron ile restorasyonu tamamlandı. Bir sene sonra kontrol randevusunda başarılı osseointegrasyonun yanı sıra restorasyonların uygun şekil ve formda olduğu görüldü.

→ Sayfa 6

## Vaka Raporu



**CAD/CAM Abutmentleri**  
Tam seramik sistemler hem dental teknoloji hem de ağız cerrahisi alanında başarılı bir şekilde yerini almıştır. Hastalara metal bulundurmamayan restorasyonlar sunabilmek gereklidir. Orijinal iki parçalı tasarımı ile yeni nesil seramik implantlar, titanyum implantlara benzer başarılı konseptlere izin verir.

→ Sayfa 8

## Tıbbi Cihazda Feragat Tartışmaları

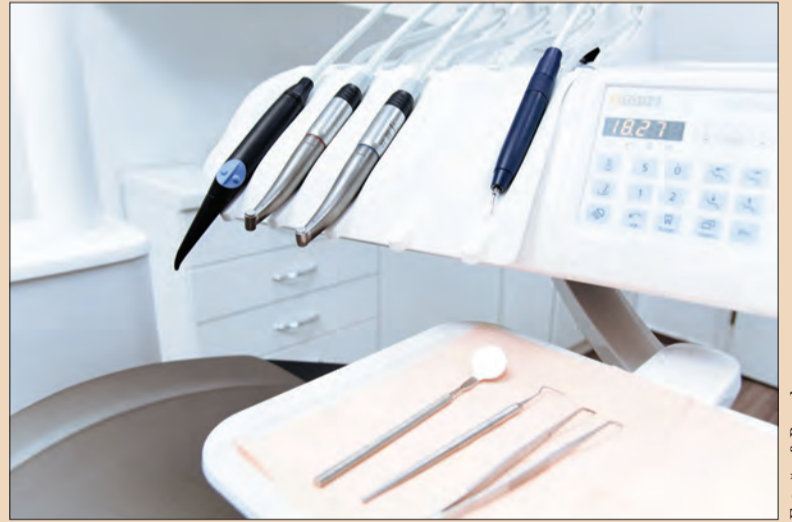Salgın dönemi, tıbbi cihazların stratejik önemini bir kez daha gözler önüne serdi. Sağlık sisteminin önemli bir parçası olan sektör, birikmiş alacaklarının vadesinin 4 yıla kadar uzaması ve firmalardan iskonto beklentisi ile zor günler geçiriyor.

Dental Tribune Türkiye  
Elvan Genç

Tıbbi Cihaz Sektörünün kamu ve üniversite hastanelerinden birikmiş alacaklarının 4 yıla varan vadelere uzaması ve alacakların ödenebilmesi için firmalardan iskonto istenmesinin ardından Araştırmacı Tıp Teknolojileri Üreticileri Derneği (ARTED) Başkanı Ayhan Öztürk, iskonto uygulanmadan alacaklarının ödenmesini, gelecek dönemde de ödeme sisteminin öngörülebilir-makul bir düzende oturtulmasını talep ettiklerini açıkladı.

→ DT Sayfa 2

Tıbbi cihaz ürünleri için uygulanan düşük fiyat ve kamu ve üniversite hastaneleri tarafından satın alınan tıbbi cihazların ödeme vadelerindeki geç ödeme politikasının sektörün en önemli gündem maddesi olduğunu belirten Öztürk, sektör olarak varoluş mücadelesi verdiklerini belirtti. Sürdürülebilir bir sağlık ekosistemi için sektörün taşıdığı finansal yükün hafifletilmesinin oldukça önemli bir hal aldığına belirten Öztürk şöyle devam etti: "COVID-19 salgını boyunca sağlık hizmetlerinin aksamama-



Fotoğraf: Pexels

## Diş Hekimlerine İngiltere'de Kariyer Yolculuğu



Dental Tribune Türkiye  
Elvan Genç

VESTA Akademi'de, diş hekimlerinin kariyerlerini prestijli bir yolculukla İngiltere'ye taşımalarına rehberlik sunacak yepyeni bir program başlıyor. Hem de hekimlik prestijinden taviz vermeden, Burger King veya Starbucks'ta çalışmak zorunda kalmadan. Vestiyer Grup Yönetim Kurulu Başkanı Diş Hekimi

→ DT Sayfa 2

Dr. David Taylor, Dt. Mustafa Bekercioğlu

## Botoks & Dermal Dolgu Eğitimi

18-20 Aralık 2020, İstanbul

Bilgi & Kayıt 0212 481 02 20 | 0555 518 87 27 | DrVesta.com



Reklam



editörden...

## Sevgili Meslektaşlarım,

Yeni bir Dental Tribune sayısı ile karşınızdayız.

Yeni tip koronavirüsün neden olduğu pandeminin tam ortasındayız. Mart-Nisan aylarındaki belirsizlik yerini çabaya bıraktı. Bir yandan aşı çalışmaları son hızla devam ederken, bir yandan da yeni normale alışmaya çalışıyoruz. Online kurslar, kongreler, eğitimler meslektaşlarımızın bilgilerini taze tutarken, bu yeni "normal" beklenmeyen avantajlar da getirdi. Bazı durumlarda yaşından, pozisyonundan veya yoğun programından ötürü, normal toplantılarda Türkiye'de göremeyeceğimiz isimleri, bilgisayarımızın karşısında görüp, birebir iletişime geçebiliyoruz.

Bununla birlikte enfeksiyon oranının gitgide artması diş hekimlerini ve yardımcı personelleri büyük risk altında çalışmaya zorlamaya devam ediyor. Hepimiz, sayısız maskeler, koruyucu ekipmanlar, ekranlar arkasından hasta bakıyor ve bakmaya çalışıyoruz. Belirti göstermeyen covid pozitif hastaların çok sık görülmesi her an tam tedbirle çalışmaya bizleri mecbur bırakıyor.

Bununla beraber insanoğlunun her şeye adapte olabilme özelliği yine burada da kendini gösterdi; ilk günler N95 maskeler arkasında dakikaları sayarken şimdi tüm günü maskeyi çıkartmadan tamamlayabiliyoruz.

Tüm bu günlerin geçeceğine, alıştığımız normal günlere döneceğimize şüphem yok. Normale dönüş zamani konusunda pek çok otorite aynı tarihler verse de üzerinde hemfikir olunan şey; daha uzun süre koronavirüs gerçeği ile yaşamak zorunda oluşumuzdur. Bu süreçte bize düşen; kendimizin, beraber çalıştığımız arkadaşlarımızın, ailemizin ve yakınlarımızın sağlığını tehlikeye atmamak için tüm koruyucu önlemleri sıkılmadan, bıkmadan almak, ettiğimiz Hipokrat yemini doğrultusunda; ne kadar zor, tehlikeli ve yorucu da olsa sağlık hizmeti vermeye devam etmektir.

Pandeminin ilk gününden beri filyasyon çalışmalarından önde yer alan sevgili meslektaşlarımızı saygı ve takdirle selamlar, hepimize sağlıklı günler ve iyi çalışmalar dilerim.

Dr. Evren Sütekin

← DT Sayfa 1'den: Tıbbi Cihazda Feragat Tartışmaları

sı için olağanüstü bir çaba sarf eden tıbbi cihaz sektörü olarak üstlendiğimiz finansal yükü artık taşıyamıyoruz. Sektörün kârlılık ve finansman sorunu, COVID-19'un sektörü küçültücü etkisi ile birlikte bir krize dönüşmüş durumda. Kamu sağlığını tehlikeye atmamak adına, mali kayıplarına rağmen pazarın ihtiyacını her şartta karşılama yoluna giden firmalar, geçmiş döneme ait alacaklarının tamamını tahsil edemezse, sektörümüzde geri dönülemeyecek derecede zarara yol açılacaktır. Hem ödemede ki bu belirsizlik hem de finansal kaynaklara ulaşma imkânının giderek azalması, şu sıralarda en çok desteğe ihtiyaç duyan tıbbi cihaz sektörünü içinden çıkılmaz bir darboğaza sokmaktadır."

## Güven Erozyonu Yaşıyoruz



Ayhan Öztürk

Kamuya ait devlet ve üniversite hastanelerine satılan tıbbi cihazdan dolayı birikmiş alacağım yaklaşık 16 milyar TL olduğunu belirten Ayhan Öztürk, "Türkiye'nin gücü, bu alacakları ödemeye yeter. Yapılmak iste-

nen Türkiye'ye yabancı yatırımcı çekmek, yerli ve milli üretim ise bu uygulama süreci ciddi zarar veriyor" dedi. Bu alacaklardan bir de %25 oranında feragat etme beklentisinin sektörün üretim ve ihracat performansını olumsuz etkilediğini belirten Öztürk, ödeme dengelerinde yaşanan bu sorunların yabancı yatırımcıların gözünde Türkiye'yi güven erozyonuna uğrattığını altını çizdi. Bu uygulamanın Türkiye'ye kaynak getiren, istihdam sağlayan, Ar-Ge'ye milyarlarca dolar harcayan teknoloji odaklı tıbbi cihaz sektörünü mağdur etmekte olduğunu belirten Öztürk şunları söyledi: "Nisan 2018'de, sektörümüzden, Tıp Fakültesi Hastanelerinden 2016 ve 2017 yıllarına ait alacaklarının geriye dönük ödenmesi karşılığında feragat uygulaması talep edilmiştir. Birikmiş borçların temizlenmesinden sonra ilerleyen dönemlerde ödeme vadelerinin sözleşmelerde yazan süreleri aşmayacağı sözü verilmesine rağmen bu kamu ödemeleri gecikmiştir. Sektördeki firmalar, Nisan 2018'den bugüne kadarki süreçte girmiş oldukları ihalelerde ödeme sürelerinin 6 aydan daha uzun olmayacağı bilgisini göz önünde bulundurarak hazırladıkları fiyat teklifleri ile büyük zarar görmüştür. Feragat anlaşmaları sonrasında yaşanan Ağustos 2018 kur krizi, feragatte bulunmayan firmaların üniversite hastanelerinden hemen hemen hiç tahsilat yapamamalarına, krediye erişim olanaklarının kısıtlanmasına ve en önemlisi kamu ödemelerinin gecikmesine

sebeb olmuştur. Bu nedenlerle tıbbi cihaz sektörünün mali durumu geçtiğimiz iki sene içerisinde daha da kötüleşmiştir."

**Diş Malzemeleri Sanayici ve İş Adamları Derneği (DİŞSİAD) Başkanı Erkan Uçar: Devletimizden Beklentimiz, Alacaklarla İlgili Bize Destek Olması**



Erkan Uçar

Diş Malzemeleri Sanayici ve İş Adamları Derneği (DİŞSİAD) Başkanı Erkan Uçar, geçtiğimiz yılın ilk altı ayına göre bu yıl, ihracatta yüzde 30 artış yaşadıklarını ve yılsonu ihracat beklentilerinin 700 milyon dolar olduğunu söyledi. Bu süreçte iç pazarda olumsuz etkilendikleri konular olduğunu anlatan Uçar, "Kamu ve üniversite hastanelerinden doğan bazı alacaklarımız mevcut. Devletimizden beklentimiz, sektörümüzün ayakta kalabilmesi ve üretime devam edebilmesi adına bu alacaklarla ilgili bize destek olması" dedi. KDV iadesiyle ilgili süreçlerin uzun olması nedeniyle nakit akışını yönetmekte zorluk çektiklerinin altını çizen Uçar, KDV iadeleriyle ilgili sürecin kısıtlanması talebinde bulundu. DT



Fotoğraf: Pixabay

← DT Sayfa 1'den: Diş Hekimlerine İngiltere'de Kariyer Yolculuğu

Bülent Manav, bu yeni projeye dair bir yazı kaleme aldı.

İngiltere'de diş hekimliği yapabilir miyim? Nasıl giderim? Denklğim var mıdır? Turist vizesiyle giderim, denklik alınca-

ya kadar da Burger King veya Starbucks'ta falan çalışıp idare ederim diye düşünüyorum, sen ne dersin? VESTA Akademi, diş hekimlerinin sıkça sorduğu bu sorulara cevap verebilmek için uzun uzun çalıştı.

Mezuniyet sonrası eğitimle ilgili öne çıkan akademide, diş hekimlerinin kariyerlerini pres-

tijli bir yolculukla İngiltere'ye taşınmalarına rehberlik sunacak yepyeni bir program başlıyor. Hem de hekimlik prestijinizden taviz vermeden, Burger King veya Starbucks'ta çalışmak zorunda kalmadan.

VESTA Akademi, İngiltere'de faaliyet gösteren diş hekimliği eğitim kurumları ile on yılı aşkın bir süredir yakın temasta ve ortak etkinlikler düzenliyor. Ayrıca 2010 yılında Londra'da kurduğu Knightsbridge Academy bünyesinde, gerek İngiltere ve Türkiye'de gerekse dünyanın başka bir çok ülkesinde diş hekimleri için eğitimler gerçekleştiriyor.

VESTA Akademi, Knightsbridge Academy, College of Medicine & Dentistry ve Ulster University işbirliği ile oluşturulan bu yeni program üzerinde iki yılı aşkın bir süre itinalı bir çalışma yürütüldü. Vestiyer Grup Yönetim Kurulu Başkanı Diş Hekimi Bülent Manav, bu yeni projeye dair bir yazı kaleme aldı. Tamamı, drvesta.com adresinden okunabilecek olan yazıda Diş Hekimi Bülent Manav, bu kariyer yolculuğunu çıkmak için taşınması gereken kriterleri "Diş hekimliği fakültesi 5. sınıf öğrencisi olmak ile İngilizce biliyor ve bunu belgeleyebiliyor olmak" sözleriyle sıralıyor.

Daha kapsamlı bilgiyi ise konuyla ilgili olarak düzenlenecek toplantıda Dr. Mustafa Bekerecioğlu'ndan öğrenmek mümkün olacak. DT

# DENTAL TRIBUNE

The World's Dental Newspaper - Turkish Edition

## Dental Tribune International

Publisher and Chief Executive Officer  
Torsten Oemus

Chief Content Officer  
Claudia Duschek

## Dental Tribune International GmbH

Holbeinstr. 29, 04229 Leipzig, Germany  
Tel.: +49 341 48 474 302 | Fax: +49 341 48 474 173  
General requests: info@dental-tribune.com  
Sales requests: mediasales@dental-tribune.com  
www.dental-tribune.com

Dental Tribune International GmbH firmasından bu sayıda basılan veya tercüme edilen ve yeniden basılan materyalin telif hakkı Dental Tribune International GmbH tarafından telif hakkı ile korunmaktadır. Bu tür materyaller Dental Tribune International GmbH'nin izniyle yayınlanmalıdır. Dental Tribune, Dental Tribune International GmbH'nin bir ticari markasıdır.

Dental Tribune International GmbH © 2020 - Tüm hakları saklıdır.

Dental Tribune International GmbH'nin önceden yazılı izni olmadan, tamamen veya kısmen, herhangi bir dilde çoğaltılması kesinlikle yasaktır.

Dental Tribune International GmbH, klinik bilgileri ve üreticilerin ürün haberlerini doğru bir şekilde bildirmek için her türlü çabayı göstermektedir, ancak ürün taleplerinin geçerliliği veya yazım hatalarından sorumlu değildir. Yayıncı ayrıca, reklam verenler tarafından yapılan ürün adları, hak talepleri veya beyanlardan da sorumlu değildir. Yazarların görüşleri kendilerine aittir ve bunlar Dental Tribune International GmbH'nin görüşlerini yansıtmayabilir.

Dergi Adı: Dental Tribune Türkiye, Yayın Türü: Süreli - Yaygın, Basım Tarihi: 20.10.2020

Abone ücreti: 1 Yıllık (2 Sayı) 50,00 TL

■ Dental Tribune Türkiye, Dişhekimliği Dergisi abonelerine ücretsiz olarak gönderilir.

## Dental Tribune Türkiye

Cilt: 17 Sayı: 2 Genel Sayı: 88

Yayıncı: Vestiyer Yayın Grubu

Sahibi

Bülent Manav

Editör

Dr. Evren Sütekin

Yayın Kurulu

(Soyadı alfabetiğine göre)

Dr. Mustafa Bekerecioğlu  
Dr. Taylan Can  
Doç. Dr. Alper Sinanoğlu  
Prof. Dr. Mustafa Kemal Ünsal

Kurumsal Satış Müdürü

Elif Taman Yazıcı

Sorumlu Yazı İşleri Müdürü

Rahmi Çelikağ

Yazı İşleri

Elvan Genç

Çeviri

Dt. Enver Nurlu

Abone Servisi

Ergül Kaya

Dental Tribune Grafik

Hakan Zengin

İdare Yeri

Meridyen İş Merk.  
Eski Çarşı Yolu No:1/530  
34010 Merter / İstanbul / Türkiye

Telefon

+90 212 481 02 20

Faks

+90 212 481 02 46

internet

www.vyg.com.tr / www.dentiss.com

e-posta

bilgi@vyg.com.tr

Basım Yeri

Merkez Ofset Rufat Kaçar  
Zeytinburnu / İstanbul  
Tel: 0212 544 12 01

# Dijital Ortodonti Alanında Büyümekten Heyecan Duyuyoruz

Küresel bir medikal cihaz şirketi olan Align Technology, 100'den fazla ülkede 8 milyondan fazla hastayı Invisalign şeffaf plak tedavisi ile buluşturdu. Align Technology Türkiye Genel Müdürü Evren Köksal ile ortodonti tedavilerindeki yenilikleri konuştuk. Köksal, hızla gelişen Türk Diş Sağlığı Pazarı'nda, dijital ortodonti alanında büyümekten heyecan duyduklarını söylüyor.

## Align Technology'nin Türkiye ve dünyadaki yapılanması hakkında neler söylemek istersiniz?

Align Technology, ortodontik ve restoratif diş sağlığı alanında dünyanın en gelişmiş şeffaf plak sistemi ve iTero ağız içi tarayıcı ve hizmetlerinin tasarımı, üretimini ve pazarlamasını gerçekleştiren, küresel bir medikal cihaz şirkettir. Align Technology 2018'de İstanbul'da ofis açtı ve o zamandan günümüze yerel ekibi büyütme, eğitim ve pazarlama çabalarına yatırım yapmaya devam ediyor. Bugüne kadar tüm dünyada 8 milyondan fazla hastanın tedavi edilmesini sağlayan Invisalign tedavisi, kişiye özel olarak üretilen bir dizi şeffaf plakla dişlerin doğru hizalanması için modern ve dijital tabanlı bir yaklaşım sunuyor. Align Technology tarafından geliştirilen ve 1999 yılında kullanıma sunulan Invisalign şeffaf plak tedavisi halihazırda 100'den fazla ülkede Invisalign sertifikalı diş hekimleri ve ortodontistler tarafından uygulanıyor.

## Diş tedavileri için hangi teknolojileri sunuyorsunuz?

En gelişmiş şeffaf plak sistemi olan Invisalign, gözle neredeyse görünmeyen, yeme ve diş temizliği anında kolaylıkla

çıkarılabilen, kişiye özel olarak üretilmiş bir dizi özel şeffaf plak vasıtasıyla hastaların dişlerinin hizalanmasını sağlıyor. Tedavinin karmaşıklığına bağlı olarak ilk sonuçlar üç ay gibi kısa bir sürede gözle görülür hale gelebiliyor. Tedavi tamamen dijital olarak planlanıyor. Her bir şeffaf plak, ClinCheck adını verdiğimiz kişiye özel sanal bir modelleme yazılımı, hızlı üretim süreçleri ve kitlesel kişiselleştirmenin yanı sıra SmartTrack adını verdiğimiz özel olarak geliştirilmiş bir materyalin birleşiminden meydana geliyor. Mevcut Invisalign portföyü yetişkinlerin yanı sıra ergenlik çağındaki ve erken diş çıkarma dönemindeki daha genç hastalara yönelik özel tedavi seçeneklerini içeriyor. Invisalign tedavisinde şeffaf plaklar yeme ve içme anlarında çıkarılabildiği için hastaların yeme alışkanlıkları sınırlanmamış oluyor.

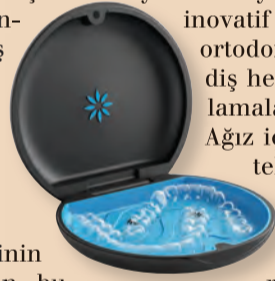Sanal randevu sistemleri ile ilgili ne söylemek istersiniz?

Karantina döneminin başladığı ilk günlerden bu yana, doktorları hastalarıyla aynı fiziksel konumda olmamaları halinde dahi mesleklerini icra etmelerine olanak tanıyan Invisalign Sanal Randevu ve Invisalign Sanal Bakım gibi sa-

nal bakım araçlarıyla çözümlerimizi sunuyoruz. Doktorlar hasta seyrinin takibi, ofis içi randevuların azaltılması ve tedavi boyunca bakım sürekliliğini sağlama ihtiyaçlarına yönelik olarak video aramalar, SMS mesajları ve hastaların çeşitli platformlara yükledikleri fotoğrafları inceleme gibi yöntemleri kullanmaya başladı. Invisalign Sanal Randevu aracı, doktorların hastalarla HIPPA uyumlu video randevularını kolayca planlamasını ve kurmasını sağlıyor.

## Ağız içi tarama yöntemlerindeki en yeni teknolojilerden bahsedebilir misiniz?

iTero ağız içi tarayıcılar, hasta deneyimini geliştirerek ve kliniksel hassasiyeti yükselterek günümüzün diş hekimliği uygulamalarını geleceğe taşıyor. iTero tarayıcının paralel eş odaklı görüntüleme teknolojisi, doğru renkli taramalar elde etmek için optik ve lazer taramayı kullanıyor. iTero Element, inovatif teknolojisi ile hem ortodonti hem de onarıcı diş hekimliğindeki uygulamaları güçlendiriyor. Ağız içi tarama ve tedavi teknolojilerimiz sayesinde manüel kalıpların yerini 3D ya da 5D taramanın aldığını söyleyebiliriz. Portföyümüzün en yeni üyesi iTero 5D Element tarayıcı, doktorlara zararlı radyasyonun maruz kalmadan diş arası çürükleri tespit edebilmelerinde yardımcı oluyor.



## Evren Köksal Kimdir?

Align Technology Türkiye Genel Müdürü Evren Köksal, Ankara Üniversitesi İşletme Bölümü'nden mezun olduktan sonra Orta Doğu Teknik Üniversitesi'nde Uluslararası İşletme dalında yüksek lisans derecesi aldı. Kariyerine 2001 yılında Nikon'un B2B Satış departmanında başlayan Köksal, Migros, Sony ve Panasonic

gibi firmalarda görev aldı. 5M Sağlık İş Grubu'nda Orta ve Doğu Avrupa, Ortadoğu ve Afrika Bölgesel Pazar Geliştirme Müdürü ve Pazarlama Sorumlusu olarak tıbbi cihaz sektörüne dair deneyim kazanan Evren Köksal, Mayıs 2018'den beri Align Technology Türkiye Genel Müdürü olarak görevini sürdürüyor.

## Şirket olarak bu yılın kalanı ve gelecek sene için beklentileriniz, hedefleriniz nelerdir?

Türk diş sağlığı pazarı hızlı bir şekilde büyüyor ve gelişiyor. Align Technology olarak söz konusu büyümeye destek verecek kaynakları seferber ederken dijital ortodonti alanındaki konumumuzu oluşturup

büyütmekten büyük heyecan duyuyoruz. Halihazırda pazarın COVID-19'un etkileri söz konusu olduğunda ne kadar sürede toparlanacağını kestirmek zor olsa da normalleşme süreci kapsamında birçok hekim mesleğine dönüş yaptı. Biz de giderek artan oranda insana daha güzel bir gülümsemeye sahip olma konusunda destek olmayı umuyoruz.

Align Technology Türkiye Genel Müdürü Evren Köksal

## IDS 2021 Fuarı için Karar Verildi

Almanya'da gerçekleştiriliyor. Pandeminin neden olduğu belirsizlikler dental sektörü de yakından ilgilendiriyor. Birçok etkinlik iptal edilirken IDS 2021 Fuarı için merakla beklenen karar açıklandı. 39'uncu IDS Fuarı'nın ticari ortakları, GFDI mbH, Alman Dental Endüstri Birliği (VDDI) komiteleri ve Kölnmesse, olumsuz koşullara rağmen fuarı fiziksel olarak alternatif bir konsept ile gerçekleştirme kararı aldı. Binlerce katılımcıyı ve firmayı ağırlayan IDS Fuarı'nın tarihi 10-15 Mart 2021 olacak.

Yapılan açıklamada, ziyaretçi ve katılımcı anketlerinin Mart 2021'deki fuara katılım sağlanacağını gösterdiği ve fuar için kayıt yaptıran 1276 katılımcı olduğu belirtiliyor. VDDI İcra Kurulu, Danışma Kurulu'nun onayı ile 6 Ekim'de Köln'de yapılan toplan-

tıda aşağıdaki önlemleri almaya karar verdi.

- 39'uncu IDS Fuarı, beş yerine yalnızca dört gün sürecek (10 Mart Çarşamba - 15 Mart 2021 Cumartesi).
- 1.200'den fazla katılımcıyı Covid-19 koruma yönetmeliklerine uygun olarak güvenli bir şekilde yaymak ve ziyaretçi akışını yönlendirmek için saha düzenlenecek ve salonlar koşullara göre yeniden planlanacak.
- Yeni stant alanları, daha geniş koridorlar, ilave ziyaretçi akışı ve dinlenme alanları olacak.
- Kölnmesse, varlık ticaretini oldukça faydalı bir şekilde tamamlamak için dijital bir platformda ek hibrit araçlar sunacak. Bu, yurt dışından misafirlerin de IDS 2021'e katılabileceği anlamına geliyor.

## AEEDC Dubai Fuarı için Yeni Tarih Açıklandı

Pandemi koşulları nedeniyle ertelenen fuarlara bir yenisi daha eklendi. Türkiye'nin de milli katılım organizasyonu ile yer aldığı AEEDC Dubai Fuarı'nın, Şubat 2021 olarak belirlenen tarihi, 29 Haziran 2021 - 1 Temmuz 2021 olarak yenilendi.

Dünyanın en büyük bilimsel diş hekimliği kongresi ve fuarları arasında olan AEEDC Dubai, Şubat 2020'de 155 ülkeden 66 binden fazla katılımcı ile gerçekleştirildi. Konferanslar, atölye



çalışmaları, öğrenci sunumları, poster sunumları ile mesleki gelişime katkı sunan AEEDC, diş hekimliğinde devrim niteliğindeki yeniliklerle tanışma fırsatı veriyor. Üç gün süren etkinlikte, diş hekimliği bilimindeki yenilikler katılımcılarla paylaşılırken fuar alanında 3,5 milyar dolarlık iş anlaşmasına imza atıldı.

AEEDC Dubai Fuarı'nın, Şubat 2021'de düzenlenmesi planlanıyordu. Türkiye'nin de milli katılım organizasyonu ile yer aldığı fuar, pandemi koşulları nedeniyle 29 Haziran 2021 - 1 Temmuz 2021 tarihlerine ertelendi. Kararda, uluslararası katılımcıların seyahat engelleri nedeniyle fuara gelemeceğinin öngörülmesi etkili oldu.

LEADING DENTAL BUSINESS SUMMIT

IDS 2021

Kovid-19 pandemisinin neden olduğu belirsizlikler tüm dünyada dental sektörü yakından etkiliyor. Birçok etkinlik iptal edilirken IDS 2021 Fuarı için merakla beklenen karar açıklandı. Alman Dental Endüstri Birliği (VDDI) ve IDS 2021'in ticari ortakları, birçok çözüm üzerinde çalıştıktan sonra alternatif bir konsept geliştirdiklerini duyurdu.

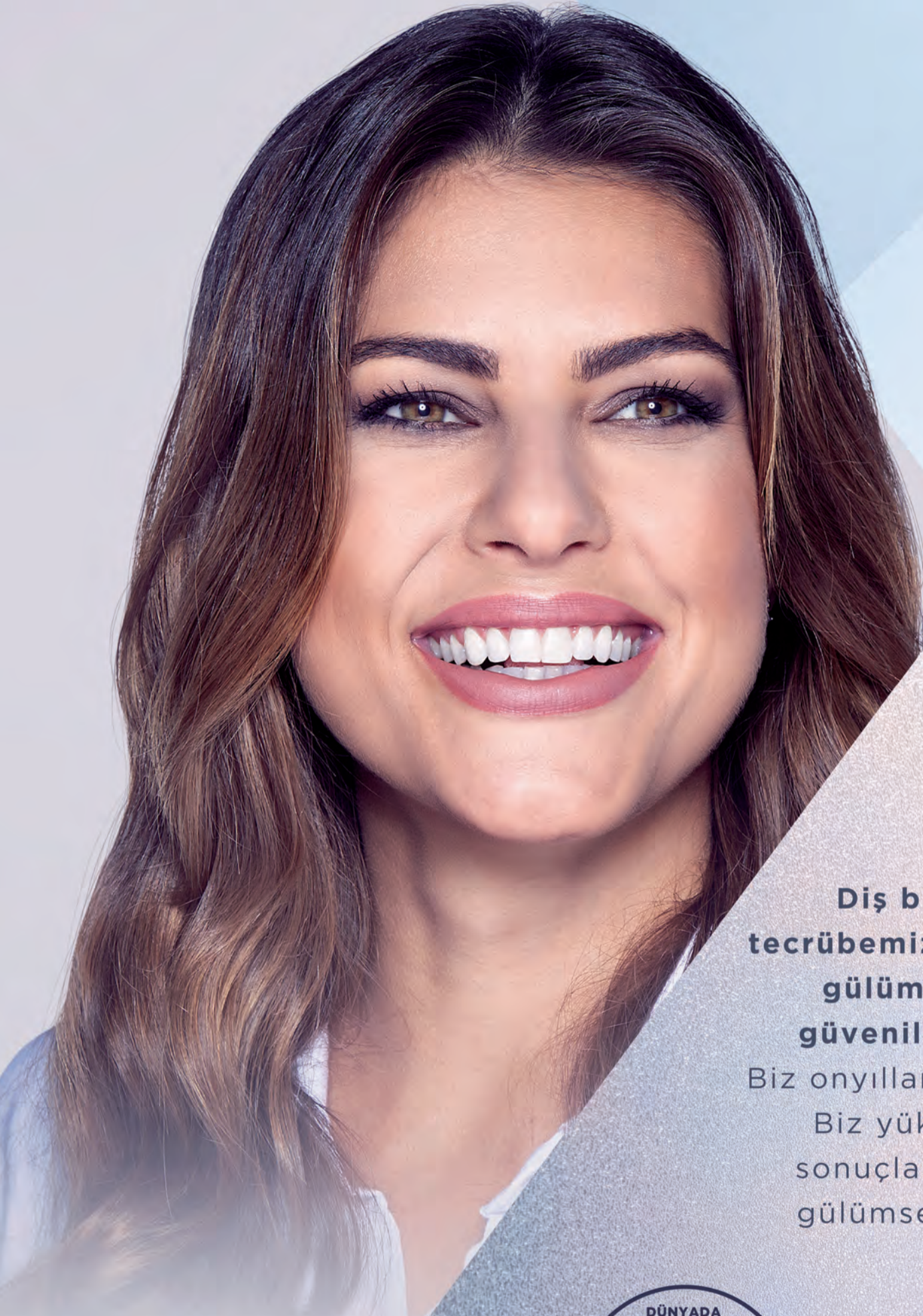Dental sektörün lider fuarlarından International Dental Show (IDS), 2 yılda bir Köln/



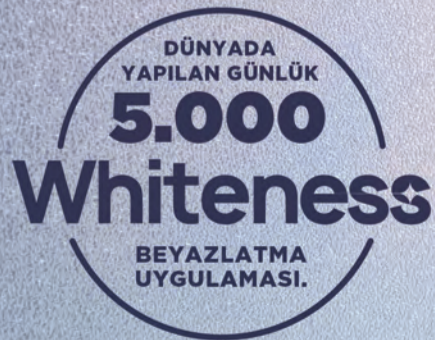# Whiteness

# DOĞAL

# EN



**Diş beyazlatmadaki tecrübemiz, doğal ve kusursuz gülümseyiş sağlayan, güvenilir sonuçlar verir. Biz onyıllardır bunu yapıyoruz. Biz yüksek performans sonuçlarının lideriyiz. Bir gülümseyiş doğal olmalı.**



DIŞ BEYAZLATMADA **1** NUMARA.



[www.fgm.ind.br](http://www.fgm.ind.br)



+55 47 3441-6100



[www.fgm.ind.br/studygroup](http://www.fgm.ind.br/studygroup)

# OLARAK

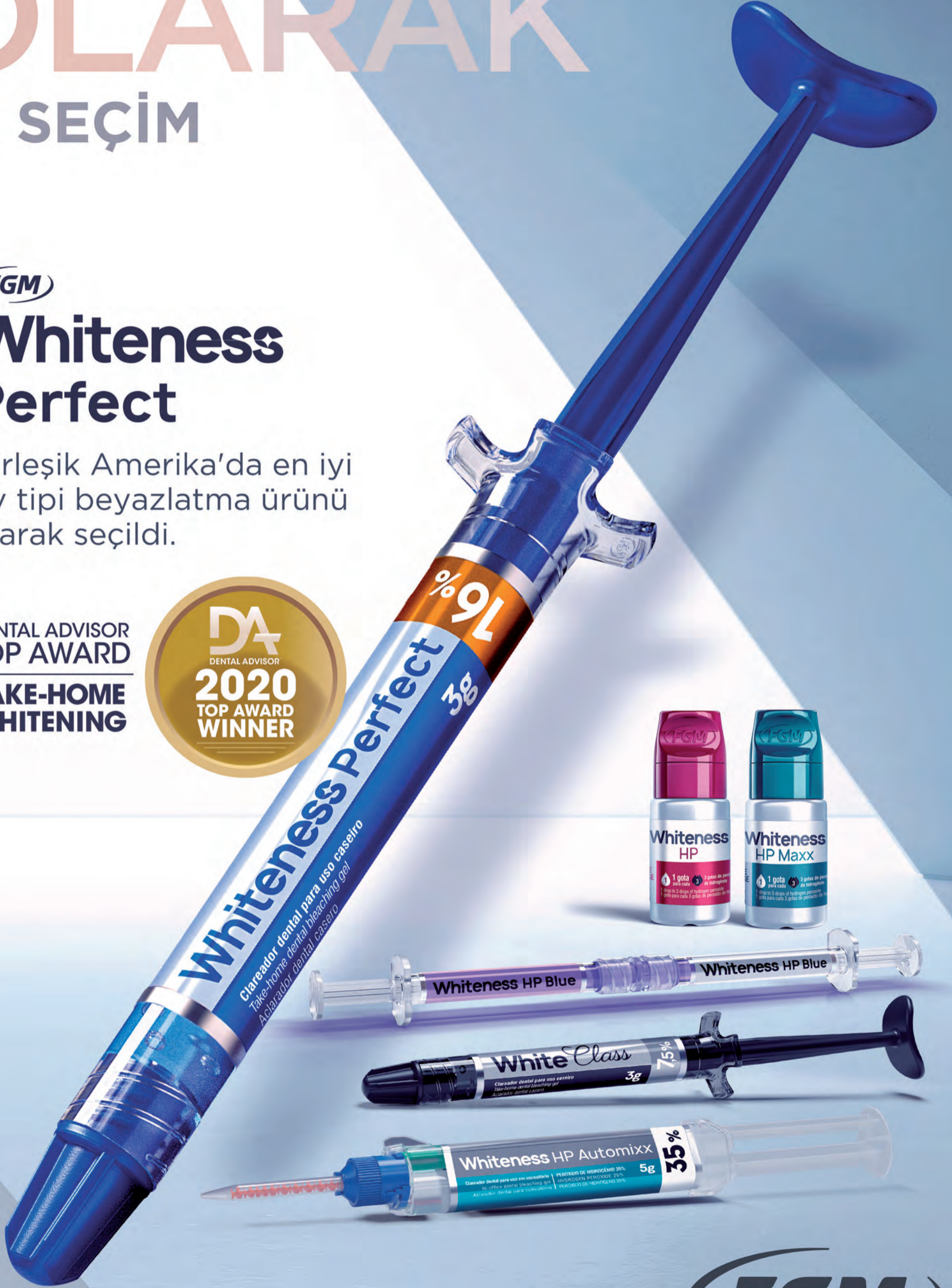## İYİ SEÇİM

(FGM)

## Whiteness Perfect

Birleşik Amerika'da en iyi ev tipi beyazlatma ürünü olarak seçildi.

DENTAL ADVISOR  
TOP AWARD  
TAKE-HOME  
WHITENING

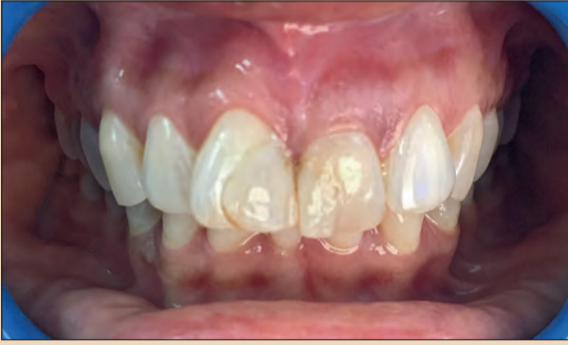

**FGM**  
DENTAL  
GROUP

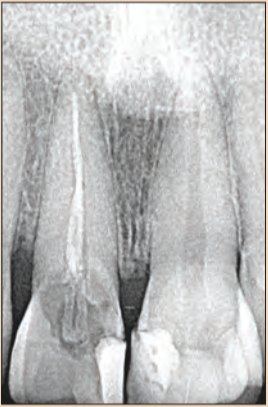# Maksiller Estetik Bölgede İmmediat Yerleştirme

Dr. Saurabh Gupta, Hindistan ve Dr. Sammy Noubissi, ABD

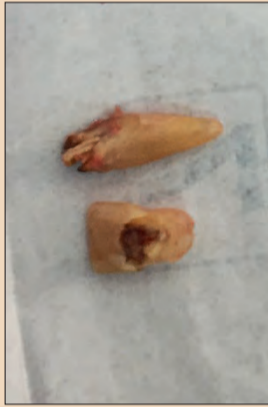Bu makale ilk olarak ceramic implants-international magazine of ceramic implant technology Vol. 2, 1/2018 sayısında yayınlanmıştır.



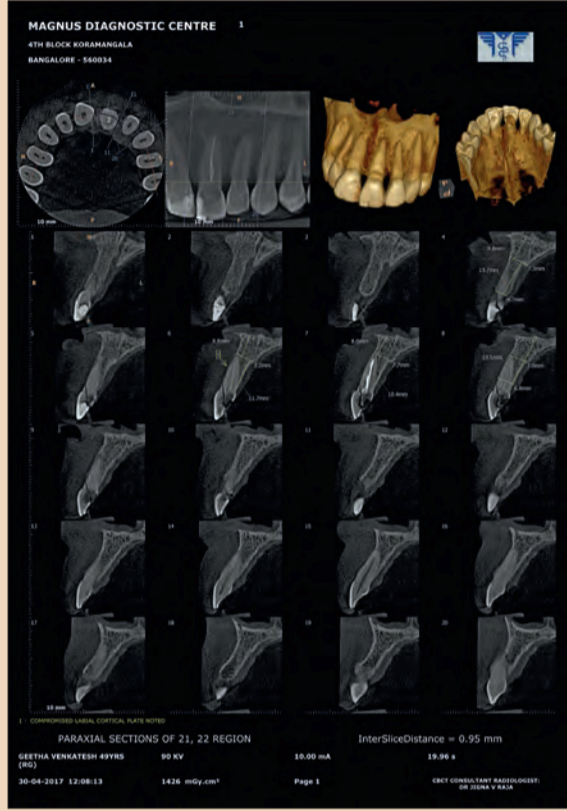Resim 1a: #21 no'lu dişin pre-operatif klinik görüntüsü.



Resim 1c: #21 no'lu dişin radyografik görüntüsü.



Resim 2: #21 no'lu dişin çekimi.



Resim 1b: CBCT taraması.

osseointegrasyonun yanı sıra restorasyonların uygun şekil ve formda olduğu görüldü.

## Vaka Sunumu

Üst çenede sol ön bölgede ağrı sebebiyle 36 yaşında kadın hasta kliniğimize başvurdu. Hasta ağrının aniden başladığını ve çiğneme sırasında arttığını bildirdi. 21 no'lu dişin klinik incelemesi sonucu enflamasyon, perküsyonda ağrı ve servikal marjin bölgesinde kırık tespit edildi.

3 sene önce diş endodontik tedavi görmüş, ondan önce ise herhangi bir müdahale yapılmamış. Radyografik incelemede minör kök rezorbsiyonunun eşlik ettiği kırık kron ve buna bağlı periapikal enfeksiyon görüldü (Resim 1a-1c). Klinik ve radyografik olarak yeterli kemik genişliği ve yüksekliği tespit edildi. Endodontik tedavinin zayıf prognozu hakkında hasta bilgilendirildi ve kendisi, daha kesin sonuçları olan bir tedavi istedi. Dişin çekimini takiben tek parça zirkonya implant ile immediat implantasyona karar verildi.

## Cerrahi Prosedür

Diş çekimi ve implantasyondan önce ultrasonik kök yüzey temizliği ve idame tedavisi yapıldı. Lidokain (Lignox, Indoco, 1:200,000 adrenalinli) lokal anestezi altında #21 no'lu dişin travmatik çekimi periostom ile yapıldı (Resim 2). Granülasyon dokusunun temizlenmesi için soket içi temizlik kemik küretleriyle yapıldı.

Sonraki adımda osteotomi bölgeleri pilot frezlerle hazırlandı ve paralellik pinleriyle doğrulandı. Ardışık frezeleme yapılarak son implant çapına kadar yuva genişletildi ve Zi-Bone zirkonya implant (4.0 mm çapında, 12.0 mm uzunluğunda) #21 no'lu diş bölgesine yerleştirildi. Primer stabilite değeri yaklaşık 35 Ncm olarak ölçüldü (Resim 3a-3c).

Ardından diş soketiyle implant arasındaki boşluğu doldurmak için parçacık halinde kemik grefti uygulandı. Geistlich Bio-Gide kollajen membran yardımıyla implant örtüldü ve 3/0 siyah ipek suture materyaliyle cerrahi bölge primer olarak kapatıldı. Geçici kronun daha sonra yapılması planlandı. İmmediat postoperatif kontrol radyografisinde implantın uygun ve paralel yerleşimde olduğu doğrulandı.

Postoperatif evde bakım için diş fırçalama ve ağız hijyen mo-

tivasyonu verildi. Yüzde 0.12'lik klorheksidin gargara, 400 mg metronidazol ve 500 mg amoxicillin (günde 3 kere 5 gün) ile parasetamol tablet (5 gün) reçete edildi. 7 gün sonra dikişler alınırken yara kenarlarının güzel iyileştiği görüldü.

Protez ölçüleri 4 ay sonra alındı ve zirkonya kron implant üzerine yerleştirildi (Resim 4). 12 mikron kalınlığında artikülasyon kağıdıyla oklüzyon kontrol edildi (Resim 5).

Post-operatif 1 yıllık kontrol seansında herhangi bir mobilite, kemik kaybı, peri-implant laserasyon veya parestezi görülmedi. Dahası, implant bölgesinin çevre dişeti dokusunda herhangi bir enflamasyon görülmedi (Resim 6).

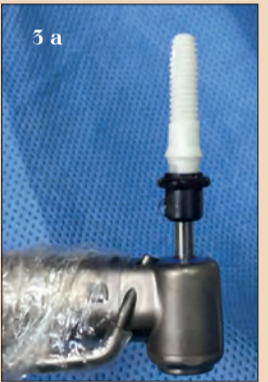## Tartışma

Zirkonya implantlar estetik avantajlarından dolayı kullanılmaktadır. Galvanik reaksiyon vermezler ve osteotomi bölgesine kazara ulaşan titanyum parçacıklarıyla mukayese edildiğinde daha düşük enflamasyon riski oluştururlar (1-3).

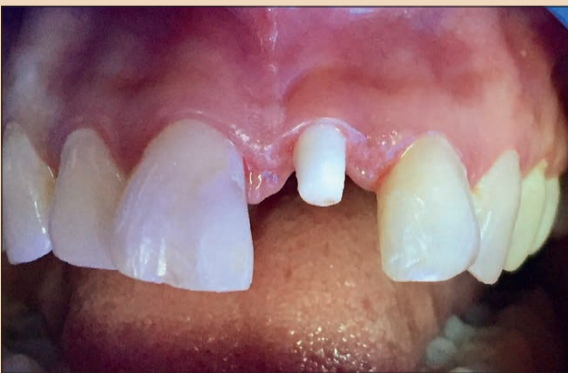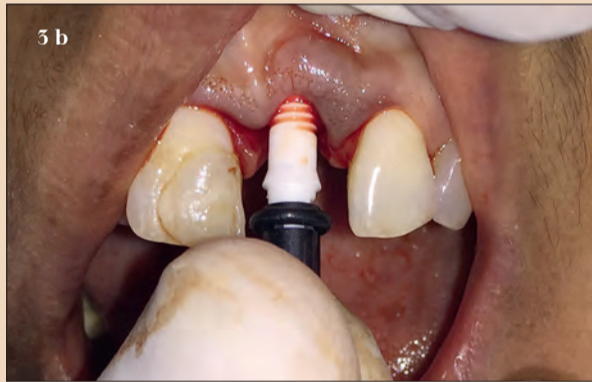Daha fazla çalışmaya göre zirkonya ağır yüklere dayanıklı olduğu için posterior dişlerin yerine kullanımı da uygundur (4).

Bu vakada, metalik implantlar hasta tarafından istenmediği için tek parça zirkonya implantta karar verildi (5, 6). Tek parça implantlarda mikro boşluk bulunmaması sayesinde mikrosızıntı ve bakteri kolonizasyon riski en aza inmektedir. Diğer türlü bu tür durumlar kemik rezorbsiyonuna yol açabilmektedir (7).

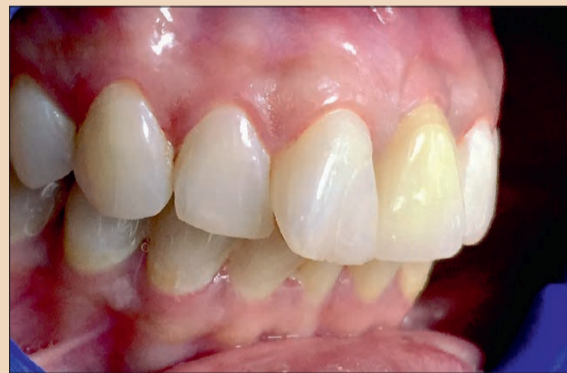Periapikal enfeksiyonu olan bölgelere yükleme yapılmadan önce, implant yüzeyinin enfekte olmasını önlemek için, diş çekiminden sonra implantasyon prosedürü birkaç ay gecikmeyle yapılır (8). Ama yine de lezyonun iyileşmesi beklenirken istenmeyen kemik rezorbsiyonları görülebilir, bu da fonksiyon ve estetiği etkileyebilir. Diş çekimini takiben krestal kemik rezorbsiyonu miktarı 6 ay içinde %25'e kadar ulaşabilir, bu da yumuşak ve sert doku dayanıklılığını olumsuz etkiler. Sistemik çalışma sonuçlarına göre periapikal ve periodontal enfeksiyon mevcut olan bölgelere implant yerleştirmek mümkündür (9,10).



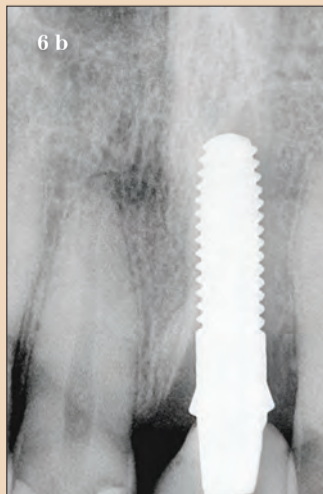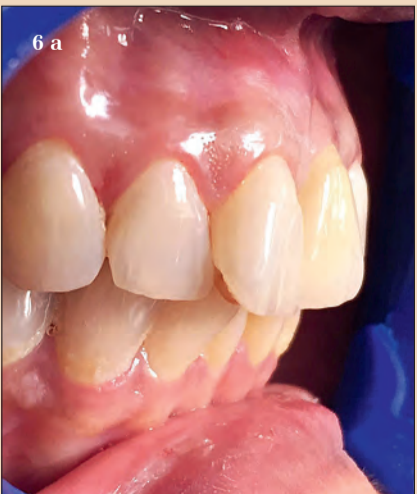Resim 3a'dan 3c'ye kadar: Tek parça ZiBone zirkonya implant (4 mm çap, 12 mm uzunluk).



Resim 4: 4 ay sonraki iyileşme görüntüsü.



Resim 5: #21 no'lu dişin zirkonya kron ile restorasyonu.



Resim 6a ve 6b: 1 yıllık takip görüntüsü ve radyografisi.

Bu spesifik vaka raporu, endodontik tedavisi başarısız olmuş üst santral dişin çekilerek yerine uygulanan tek parça zirkonya implant tedavisini detaylandırıyor. Santral dişin atavmatik çekimini takiben periapikal granülom küretajı yapıldı.

İyi bir primer stabiliteyle immediat olarak yerleştirilen implantın (one-piece ZiBone zirconia, COHO) 4 ay sonra zirkonyum kron ile restorasyonu tamamlandı. Bir sene sonra kontrol randevusunda başarılı

← DT Sayfa 6

Bu vakada implant yerleştirmeden önce agresif küretaj yapıldı. İmplant ile diş çekim soketi arasındaki boşluğu doldurmak için yönlendirilmiş kemik rejenerasyonu da yapıldı. Bu aşamalar Waasdorp ve ark.'nın sistematik değerlendirmelerine dayanarak uygulandı (11).

Rastgele çok merkezli kontrollü bir çalışmada, tek implantların erken, standart veya immediat yerleşimini takiben komplikasyonlarda, implant sağ kalımında ve marjinal kemik değişiminde klinik farklılıklar gözlemlenmemiştir (12).

Maksiller ön bölgede tek implantların immediat yerleştirilmesi ve yüklenmesi/restorasyon prosedürlerini inceleyen bir meta-analiz ve sistematik değerlendirmeye göre, sırasıyla %97.9 ve %99.0 implant sağ kalım oranlarının üzerinde ilham verici sonuçlar sağlamıştır (13).

Hem prospektif hem de retrospektif çalışmalara göre periapikal patolojiye sahip bölgelerde bile implantların immediat yerleştirilmesi tavsiye edilmiştir. Periapikal patoloji gösteren 418 immediat yerleştirilen implantın reflektif analizi (67.3 aylık takip), %97.8'lik bir sağ kalım başarı oranı göstermiştir (14).

Bir başka reflektif çalışmada periapikal patoloji bulunan ve bulunmayan bölgelerde immediat implantasyon karşılaştırması yapılmıştır. 922 implant arasında 285 tanesi periapikal radyolusensi bulunan sokete yerleştirilmiştir (19.75 ay takip) (15). Kontrol ve çalışma grupla-

rının sağ kalım başarı oranı sırasıyla %97.5 ve %98.7 olarak bulundu. Bu da istatistiksel olarak anlamlı bir fark oluşturmadı.

Dikkat çekici bir şekilde, periapikal lezyon bulunan dişlerin yanına yerleştirilen implantlar için istatistiksel olarak daha büyük bir başarısızlık oranı tespit edilmiştir. Siegenthaler ve ark. tarafından kontrollü prospektif bir klinik çalışmada periapikal patoloji gösteren bölgelere yerleştirilen 15 immediat implant ile sağlıklı bölgelere yerleştirilen 16 immediat implanta ait

radyografik ve klinik parametreler arasında fark gözlenmedi (16). Her iki grup implantlarda da primer stabilite sağlandı.

Jung ve ark. periapikal patolojisi olan ve olmayan bölgelere yerleştirdikleri immediat implantların, yerleştirmeden 5 yıl sonraki takiplerinde %100 sağ kalım başarı oranı olduğunu bildirmişlerdir (17). Bu tür araştırmaların, patolojinin hem mekanik hem de kemoterapötik olarak elimine edilmesinin yanı sıra gerektiğinde de yönlendirilmiş kemik rejenerasyonu ile

desteklenmesi gerektiğini vurguladığı unutulmamalıdır.

Zirkonya implantların yüzeyleri, titanyum yüzeylerle kıyaslandığında daha az bakteri birikimine yol açmaktadır. Bu da halihazırda mevcut periapikal lezyonun daha da büyümesine yol açabilecek bir enflamatuvar dişeti reaksiyonunu engellebilmektedir. Bakteriye yükteki azalma biyolojik aralık formasyonunu teşvik eder ve mukozal kapanma sayesinde apikal bölgede bakteri kolonizasyonu engellenir (18-21).

## Sonuç

Bir zirkonya implantının immediat yerleştirilmesi, enfekte bölgenin kapsamlı bir cerrahi debridmana tabi tutulması ve gerekirse YKR'nin kullanılması ve yeterli antibiyotik kapsamı ve yeterli postoperatif bakım olması koşuluyla, mevcut periapikal enfeksiyon alanlarının iyileşmesine olumlu etki gösterebilir.

## Editör Notu:

Yazarlar, finansal veya farklı rekabet çıkarları olmadığını belirtmişlerdir. DT

www.cnridex.com  
www.dissiad.org.tr

f /cnridex /dissiad i /idexistanbul /dissiaddernege



**idex**  
**istanbul 2021**

**17. Uluslararası İstanbul  
Ağız-Diş Sağlığı Cihaz  
ve Malzemeleri Fuarı**

**08-11  
Nisan  
2021**

**CNREXPO**  
İstanbul Fuar Merkezi



Online  
Davetiye



Kaynaklar

## İletişim

Yazar detayları



**Dr. Saurabh Gupta**  
Oral & Maxillofacial Surgeon  
& Implantologist  
IAOCI Educational Director  
Bangalore, India  
Tel.: +91 9916203455  
saurabh@iaoci.com

Yazar detayları



**Dr. Sammy Noubissi**  
DDS, MS, PA  
International Academy of  
Ceramic Implantology  
801 Wayne Avenue, Suite #G200  
Silver Spring, MD 20910, USA  
sammy@iaoci.com

**DISSİAD**  
DİŞ MALZEMELERİ SANAYİCİ VE İZADAMLARI DENETİMİ  
TÜRKİŞİ DENTAL BUSINESSMEN ASSOCIATION



Resmi Havayolu  
**TURKISH AIRLINES**  
A STAR ALLIANCE MEMBER

**pozitif**  
FUARCILIK



**İSTANBUL**  
Fuar ve Kongre Merkezi

**CNREXPO YEŞİLKÖY 34149 İSTANBUL** ☎ 0 212 465 7474 ☎ 0 212 465 7476 - 77 | [www.cnrexpo.com](http://www.cnrexpo.com)

BU FUAR 5174 SAYILI KANUN GEREĞİNCE TÜRKİYE ODALAR VE BORSALAR BİRLİĞİ (TOBB) DENETİMİNDE DÜZENLENMEKTEDİR.

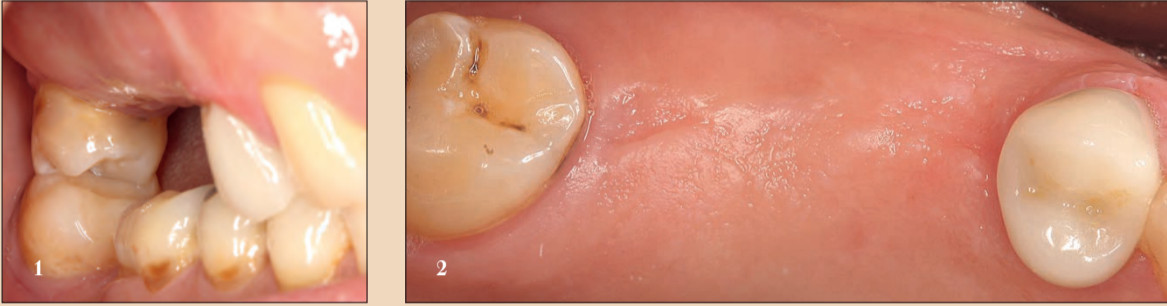**CNR HOLDING**



# Seramik İmplantlarda Bireysel CAD/CAM Abutmentleri

Dr. Frederic Hermann, M.Sc., İsviçre

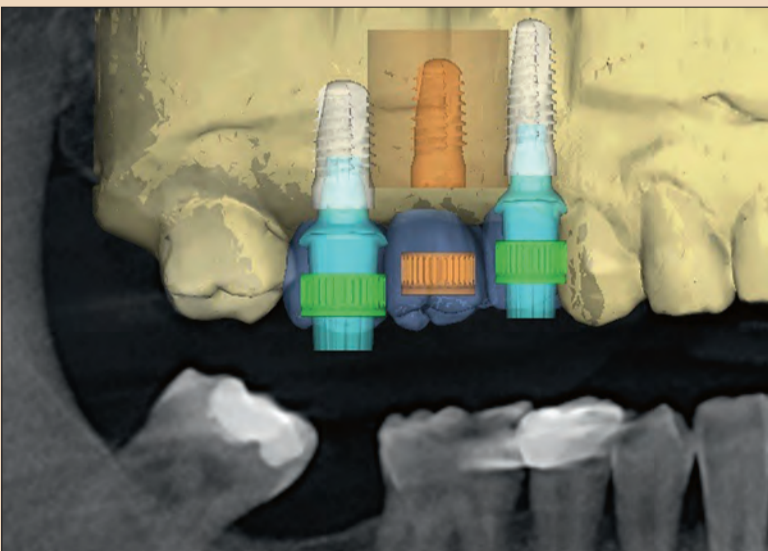
Bu makale ilk olarak ceramic implants–international magazine of ceramic implant technology Vol. 2, 1/2018 sayısında yayınlanmıştır.



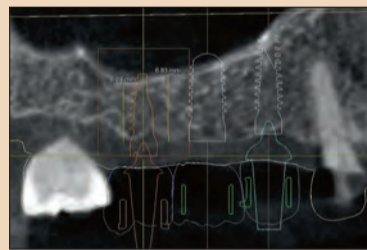
Resim 1 ve 2: Başlangıç ağız içi görüntüsü.

	Düşük risk	Orta risk	Yüksek
1- Sağlık durumu	iyi	tedavi edilmiş	kötü
2- Sigara kullanımı(günde)	0	0-10	>10
3- Oral hijyen	iyi	orta	kötü
4- Periodontal durum	iyi	orta	kötü
5- Estetik beklentiler	düşük	orta	yüksek
6- Gülme hattının yüksekliği	düşük	orta	yüksek
7- Dişeti biyotipi	kalm	orta	ince
8- Enfeksiyon	yok	kronik	akut
9- Kontakt noktası ile kemik arasındaki mesafe	<5mm	5.5-6.5mm	7mm
10- Komşu dişin restoratif durumu	yok		restore edilmiş
11- Dişsiz bölgenin genişliği	tek >7mm	tek <7mm	>2 diş
12- Yumuşak doku durumu	sıkı	gevşek	defekli
13- Kemik hacmi	defekt yok	horizontal defekt	vertikal defekt
14- Cerrahi zamanı	geç	erken	immediat
15- Cerrahiden sonra yükleme zamanı	>2 ay sonra	1 hafta-2ay	immediat

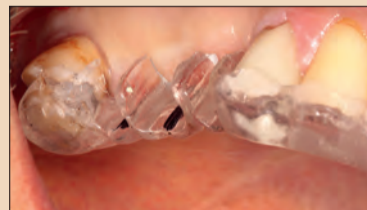Tablo 1: SAC kriterlerine göre sistemik sağlık bulguları ve risk sınıflandırmasının değerlendirilmesi.



Resim 3: 3 boyutlu planlama, veritabanı ile planlamanın çakıştırılması.



Resim 4: Planlamanın görselleştirilmesi.



Resim 5: Frezeleme şablonunun ağız içinde provası.

Tam seramik sistemler hem dental teknoloji hem de ağız cerrahisi alanında başarılı bir şekilde yerini almıştır (1). Geçtiğimiz yıllarda hastalara metal bulandırmayan restorasyonlar sunabilme gerekliliği gittikçe artmıştır (2). Orijinal iki parçalı tasarımı sayesinde, yeni nesil seramik implantlar, titan-

yum implantlara benzer başarılı restorasyon konseptlerine izin verir. Bu vaka raporunda üç tane CERALOG implantının eşzamanlı transkrestal sinüs tabanı yükseltme operasyonunu takiben uygulanması ile üst çenedeki dişsiz bölgenin rehabilitasyonu anlatılmıştır.

## Vaka Sunumu

2015 Ocak ayında 42 yaşındaki hastamız, restorasyon ihtiyacı olan ve diş eksiği bulunan bölgelerin (Resim 1) rehabilitasyonu için metal içermeyen restorasyonlar yaptırma isteğiyle kliniğimize başvurdu. #15-17 no'lu dişlerde bulunan

köprü restorasyonu birkaç yıl önce aile diş hekimi tarafından çıkarılmış ve o zamandan bu yana o boşluk protetik olarak restore edilmemiş (Resim 2). Hasta kliniğe geldiğinde restorasyonlar hakkında çoktan bilgi toplamıştı ve eksik diş boşluklarının seramik implantlarla restore edilmesini istiyordu. Radyografik değerlendirme sonuçlarına göre yeterli kemik genişliğinin yanı sıra alveol kemik rezorpsiyonu ve maksiller sinüs pnömatisasyonu kaynaklı azalmış kemik yüksekliği tespit edildi. İmplant yapılması planlanan bölgede geniş bir keratinize diş eti bölgesi mevcuttu. SAC (Severity Assessment Criteria) kriterlerine göre vaka risk sınıflandırması A sınıfı (advanced, ileri) olarak belirlenmiştir.

Preoperatif konsültasyonda hasta planlanan prosedür ve olası riskler hakkında bilgilendirildi. Seramik implantların nitelikleri özellikle ele alındı. Bir yandan, mevcut araştırma durumu, "maverick teknolojisi"nin rolü ve titanyum implantlara alternatif olarak ele alındı. Öte yandan da pozitif biyolojik, immünolojik ve doku uyumu yönleri tartışıldı.

Cerrahi uygulamadan önce restorasyon ihtiyacı olan dişler tam seramik köprülerle; #14 no'lu diş ise CAD/CAM sistemiyle hazırlanmış lityum di-silikat kron ile restore edildi. Tedavi başarısının klinik olarak mümkün olan en yüksek öngörülebilirliğini elde etmek için protez yönlendirmeli implant konumlandırma dijital olarak planlandı. Dijital olarak dizayn edilen 3 kron ağız içi tarama metoduna uygun şekilde DVT verileriyle eşleştirildi (Resim 3). Planlama yazılımının yardımıyla 3 implantın pozisyonuna, aksiyel sıralanmasına ve uzunluklarına karar verildi (Resim 4). Burada kullanılan implant sistemi için hala rehberli cerrahi çözümü bulunmadığından, laboratuvar-da, boş bölgeye gelecek dişlerin anatomik marjinal sınırları ve hizalamalarını öngören planlama verilerine dayanarak bir uyumlama şablonu yapılmıştır. Bu şablon dişsiz bölgeye komşu dişler tarafından desteklenecek şekilde hazırlanmıştır (Resim 5).

## İmplantasyon

İnfiltrasyon anestezisi sonrasında krestal insizyon yapıldı. İnsizyon palatal bölgeye daha yakın yapılarak #18 no'lu dişin vestibül yüzeyinden paramarjinal olarak devam edecek şekilde yapıldı. Flebin kanlanmasını

azaltmamak için distal vertikal rahatlatma insizyonu yapılmadı. Mukoperiostal flebin hazırlanmasından sonra oryantasyon şablonu ve üçgen frez kullanılarak implantın pozisyonu kemik üzerinde işaretlendi.

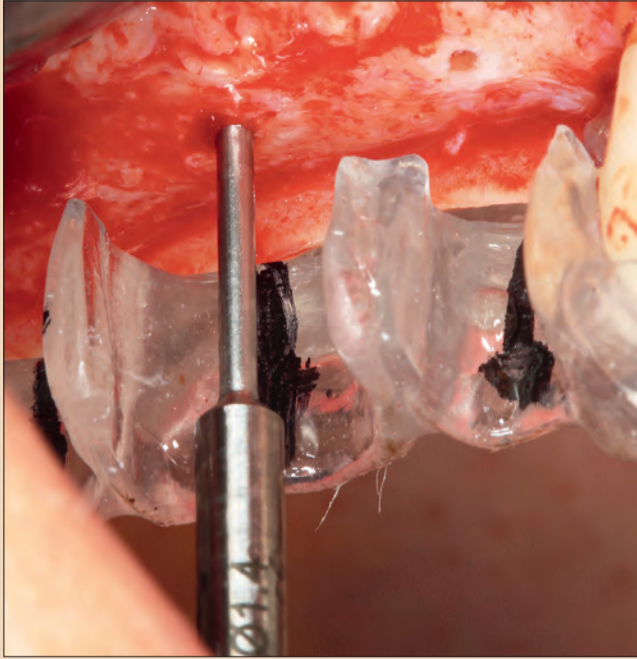Sonraki adımda pilot frez yuvaları maksiller sinüs tabanının hemen altında sonlanacak şekilde hazırlanarak osteotom tekniğiyle sinüs tabanının yükseltilmesine hazır hale getirildi. Aks indikatörleri kullanılarak açılan yuvaların paralelliği gözlemlendi ve protokole uygun şekilde implant yuvaları genişletildi (Resim 6-8).

İmplant yuvasından ulaşımın sinüs tabanı yükseltme ve augmentasyonu tanımlayan indirekt teknik ilk kez 1986 yılında Tatum tarafından tanımlandı ve 1988 yılında Summers tarafından osteotom tekniği modifiye edildi (3-5). Özel bir literatürde yapılan sistematik incelemeye göre bu yaklaşımın sonuçları öngörülebilir olmakla beraber intraoperatif ve postoperatif komplikasyon riski de daha düşüktür (6). İmplant yuvasının tabanı implant çapına uygun bir osteotomla (Stoma) kırılarak sinüs tabanına ulaşılır (Resim 9). Piezo teknolojisi ve spesifik olarak açılan delikler için minyatür küretlerinin yardımıyla Schneiderian membranı kemikle sürekli teması koruyarak görsel kontrol ile (cerrahi mikroskop) kaldırılır. Schneiderian membran perforasyonunu önlemek için #16 ve #17 no'lu diş bölgesinde implant yuvalarından Kollajen membran (PARASORB, RESORBA) uygulandı (Resim 10 ve 11).

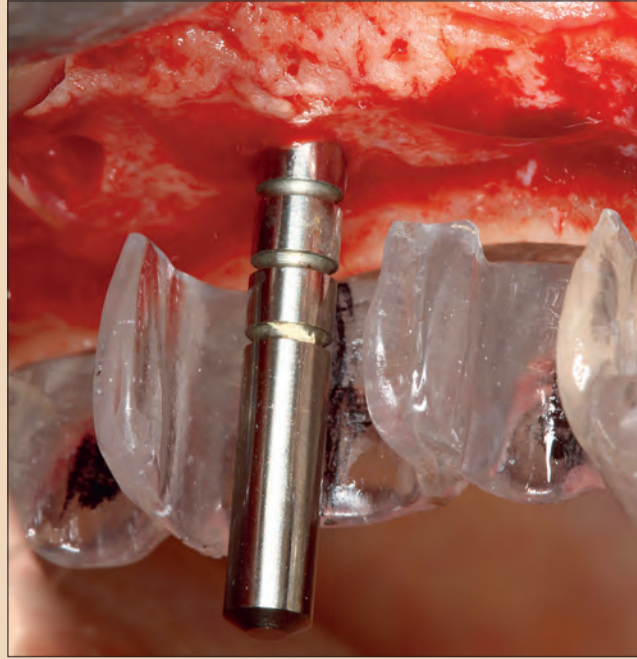
Titanyum implantlardan daha düşük ısı iletkenliğine sahip zirkonyum dioksit implantların yerleştirilmesi sırasında kemiğin aşırı ısınmasını engellemek için kılavuz yuvalar açıldı (Resim 12). 8 mm uzunluğundaki implantlar (CERALOG Hexalobe, CAM-LOG) manuel olarak 35 Ncm tork değeriyle ve maksimum 15 dk hızla yerleştirildi (Resim 13). Bağlantının tasarımı, zirkonyum dioksit en uygun şekilde ayarlandı. Güç iletimi, implant yerleştirme parçası ile radyal olarak gerçekleşti. Cihazdaki önceden belirlenmiş eşik değeri, aşırı yüksek tork değerinde implantta kırıklara veya kemikte nekroza neden olabilecek aşırı basınca karşı koruyacak şekilde ayarlandı (Tablo 2).

Burada kullanılan implantların tasarımı, mevcut düşük kemik yüksekliğine uygundu,

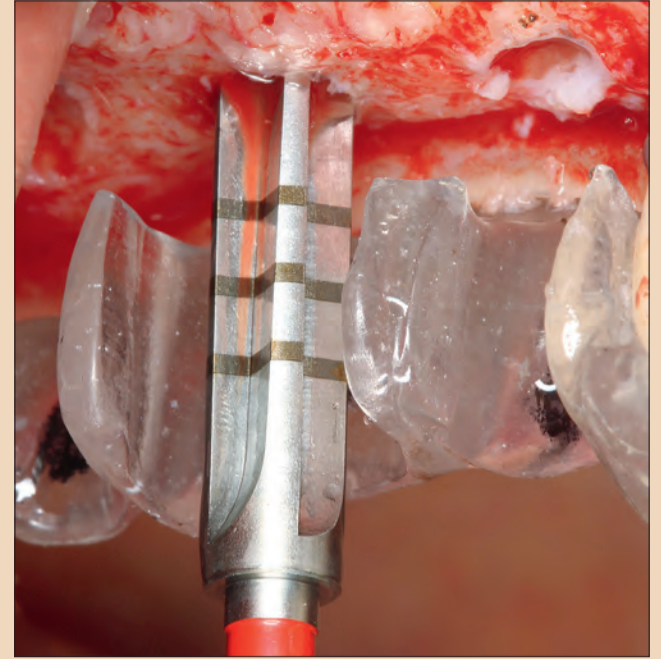




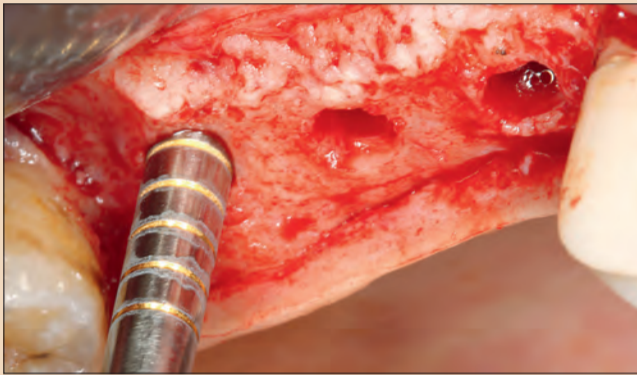
Resim 6: İmplant pozisyonlarının belirlenmesi.



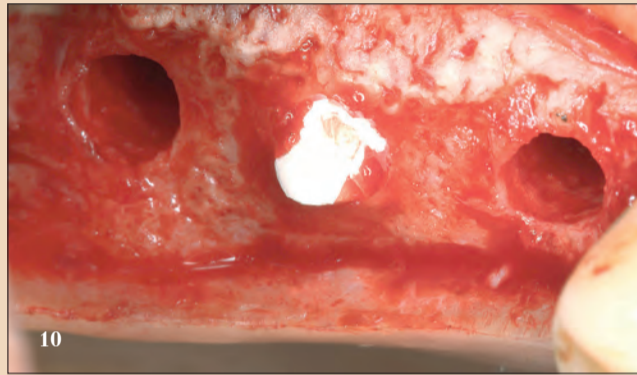
Resim 7: Paralellik kontrol pini.



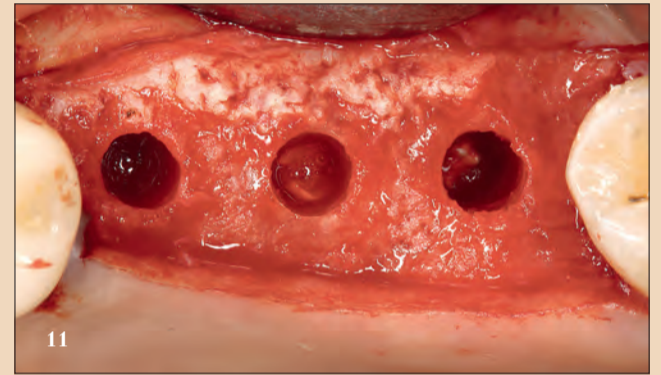
Resim 8: Kırmızı genişletme frezi.



Resim 9: #17 no'lu diş bölgesinde osteotom destekli minimal invaziv sinüs elevasyonu.



Resim 10 ve 11: Schneiderian membranının altına kollajen membran uygulaması.



#### ← DT Sayfa 8

böylece maksiller sinüse kaçma olasılığı önlenmiş oldu. Zirkonyum dioksit implantlar seramik enjeksiyon-döküm (CIM) tekniğiyle üretilir ve çift yüzey elde edilir. Boyun bölgesinde yumuşak doku adaptasyonunun daha iyi olması için daha pürüzsüz bir yüzey bulunurken kemik içinde kalan kısımda osseointegrasyonu teşvik etmek için daha uygun hazırlanmıştır. İmplantlar 0.5 mm kemiğin üzerinde kalacak şekilde 25 Ncm primer stabilite değeriyle yerleştirilmiştir (Resim 14). İmplantlar yerleştirildikten sonra kollajen membran apikal olarak implantlar ile sinüs membranı arasında bir paravan olarak yerleştirilerek 2-3 mm içeriye protrüze edilmiştir. Bu oluşturulan boşlukta bir kan pıhtı formasyonu oluşarak implant iyileşme sürecinde büyüme faktörlerinin oraya yönelmesini sağlayarak kemik rejenerasyonunu kolaylaştıracaktır (7). #18 no'lu diş bölgesindeki kemik içi periodontal kemik defekti saf beta-trikalsiyum fosfat ile doldurulmuştur (Resim 15).

Cerrahi sahadan alınan kan ile karıştırılan poröz sentetik granüller kolaylıkla uygulanabilir. 6-9 ay sonra bu materyal stabil kortikal kemik haline gelmektedir. İmplantlar polieteter keton (PEEK) başlıklarıyla kapatıldıktan sonra iki matris suture ve birkaç basit suture ile flep gerilim olmaksızın kapatıldı (Resim 16). Ardından kontrol radyografisi alındı (Resim 17) (8). Hastaya klinikten ayrılmadan önce post-op bakım ve dikişlerin korunması ile ilgili bilgi verildi.

İki haftalık kontrol seansında dikişler alındı ve sağlıklı yara iyileşmesi gözlemlendi.

6 ay sonra implant üzerinin açılması için hasta kliniğimize tekrar geldi. #15 - 16 no'lu bölgedeki implantların üzeri dişetini delerek açıldı, koruyucu vidalar çıkarılarak PEEK dişeti şekillendirme başlıkları takıldı. #17 no'lu implantın çevresindeki yumuşak doku kalınlığını preprotetik olarak artırmak amacıyla mukozal flep kaldırıldı ve vestibül bölgeye yönlendirildi. 2,5 mm yüksekliğinde dişeti şekillendirme başlığı ile yapılan bu işlemde ilave suture atmak

gerekmedi (Resim 18).

#### Daimi Restorasyon

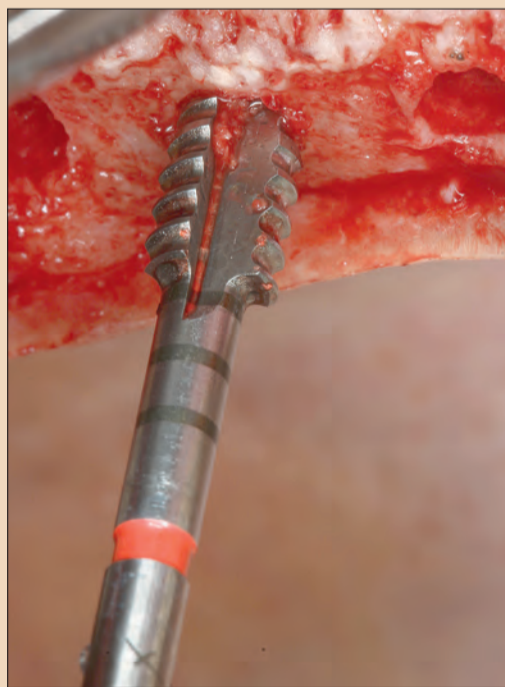
İmplantlar ve çenelerin durumu, daimi tam zirkonyum dioksit abutmentler için hazır hale getirildi. Açık kaşık ölçü tekniğine göre dişeti şekillendirme başlıkları çıkarıldı ve PEEK ölçü postları yerleştirildi. Bu postlar röntgen görüntüsünde sadece marjinal bölgede radyopak olduğu için tam uyumlu olduğunu anlamak amacıyla birkaç deneme yapmak gereklidir (Re-

sim 19 ve 20).

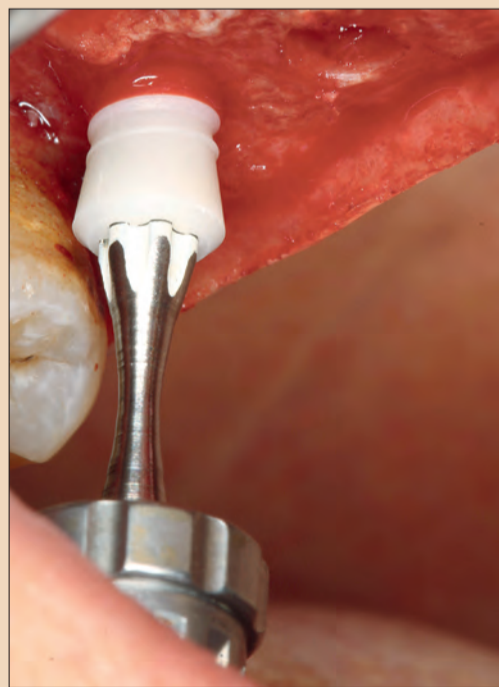
Alınan ölçülerden dişeti kaplaması yapılmış ana model elde edildi. Tarama postları yerleştirildi ve implant ile birlikte dişeti morfolojisi de dijital olarak kayıtlı altına alındı. Wax-up çalışmasından elde edilen veriler model verileriyle birleştirildi ve materyal kalınlıkları ve anatomik koronal çıkış profilleri dikkate alınarak üç ayrı abutment tasarlandı.

6 gün sonra laboratuvar CAD/CAM ile tasarlanmış abutment'ları aldı. İç bağlantı tasarımı zirkonyum dioksit materyaline adapte edildi ve dengeli kuvvet dağılımının var olduğundan emin olundu. Zirkonyum dioksit abutmentler platform switching özelliğine sahip olarak üretildi. Laboratuvarında bu abutmentler (DEDICAM, CAM-LOG) modele vidalandı ve subgingival bölümleri temizlene-

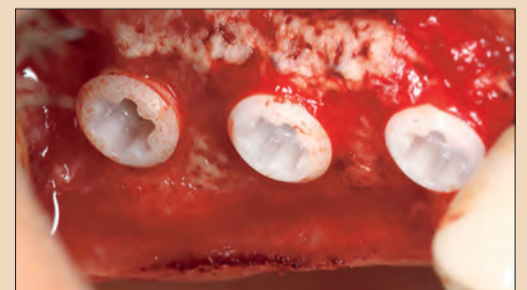→ DT Sayfa 10



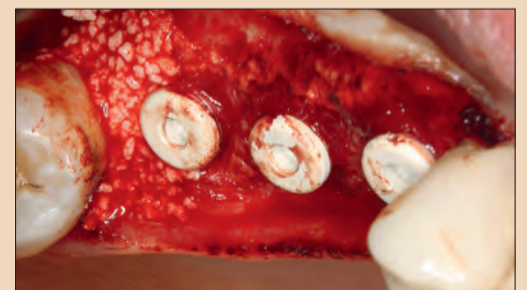Resim 12: Osteotomi.



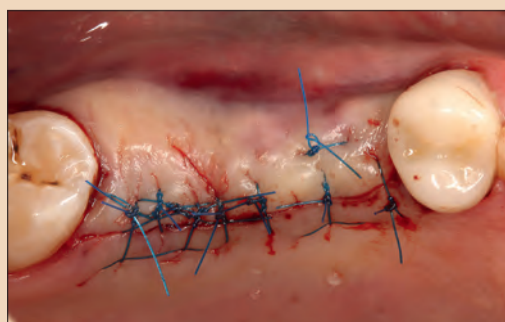
Resim 13: #17 no'lu diş bölgesine implantasyon.



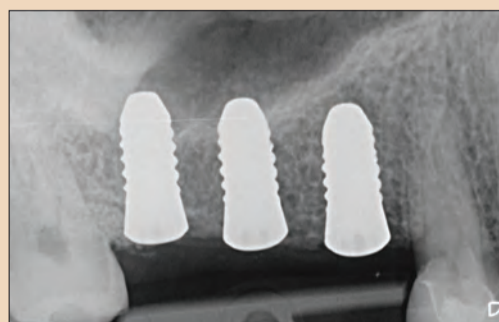Resim 14: 0.5-1mm kret üstüne implant uygulaması.



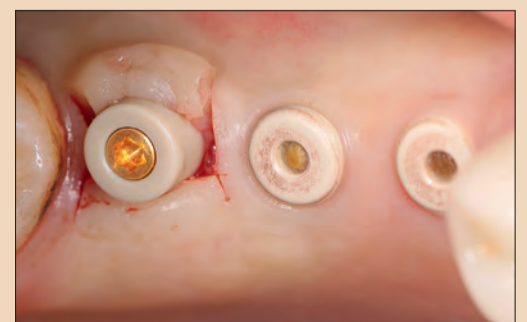Resim 15: Periodontal kemik defekt bölgesinde yönlendirilmiş kemik rejenerasyonu.



Resim 16: Gerilimsiz yara kenarlarının kapatılması.



Resim 17: Postoperatif radyografi kontrol görüntüsü.



Resim 18: 6 ay sonra implant üstü açılması.