



Эндодонтия

Апикоэктомия центрального резца в рамках повторного эндодонтического лечения

В настоящей статье описано хирургическое удаление обломка эндодонтического файла из периапикальной области центрального резца верхней челюсти с применением эрбиевого лазера.

▶ с. 3

Новости

Как звезды и влиятельные блогеры популяризируют прозрачные элайнеры

Популярность прозрачных элайнеров продолжает расти. До их появления коррекцию окклюзии подростков обычно проводили с помощью несъемных ортодонтических аппаратов.


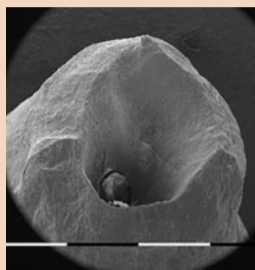
▶ с. 6

Пародонтология

Пародонтит повышает риск присутствия бактерий в донорской крови

Недавно проведенное Копенгагенским университетом и больницей города Нествед (Дания) исследование показало, что пародонтит у донора повышает риск бактериальной контаминации донорской крови.

▶ с. 15



Точность установки имплантатов с хирургическим шаблоном и без него

Сравнительное исследование *in vitro* с использованием моделей, напечатанных на 3D-принтере (часть 2)

Введение

Надлежащее позиционирование имплантата является решающим фактором успеха имплантологической и ортопедической реабилитации. Препарирование ложа имплантата с использованием хирургического шаблона может способствовать более точной установке имплантата в соответствии с конечными целями лечения. В первой статье этого цикла (перевод которой был опубликован в *Dental Tribune Russian Edition*, том 18, №4/2019) описывалось использование трехмерного моделирования в рамках планирования лечения. Целью настоящего исследования является сравнение двух методов установки имплантатов с точки зрения воспроизводимости результатов и их соответствия плану реабилитации.

Цель второй части исследования

В настоящей статье будет представлена методология сопоставления результатов применения двух способов имплантации и предварительные выводы исследования.

Материалы

Хирургический шаблон стерилизовали и использовали для препарирования лож имплантатов на половине моделей нижней челюсти, полученных методом селективного лазерного спекания (материал: полиимид; принтер: TPM Elite P3200 SLS; изготовитель: Solveere). Вторую половину моделей препарировали без хирургического шаблона. Модели нижней челюсти, изготовленные на основе данных конусно-лучевой компьютерной томографии (КЛКТ) конкретного пациента, отражали состояние твердых и мягких тканей последнего до имплантации.

Материалом для сравнения послужили сканы моделей с установленными на них имплантатами (TSIII со стандартными имплантоводами, Osstem Implant) и сканы модели, отражающей план лечения. Сканирование полиамидных моделей провели с помощью лабораторного сканера semill mar 400+ (Amann Girrbach), результаты сохранили в виде файлов в открытом формате STL. Такие файлы представляют собой карту триангуляции, описывающую поверхность объемной модели. Вершины каждого треугольника имеют свои координаты. Чем плотнее сетка треугольников, тем



меньшую площадь реальной модели покрывает каждый из них. По заявлению изготовителя сканера, устройство сканирует поверхность с точностью 10 мкм. Таким образом, в качестве материала для сравнения использовали два файла STL, представляющие собой сканы моделей, на которых имплантация была выполнена с помощью хирургического шаблона и без него, и файл STL виртуального плана установки имплантатов, который являлся эталоном для расчета отклонений в экспериментальных группах (с шаблоном и без него).

Процедуру установки имплантатов спланировали в программе DDS-Pro (www.dds-pro.com.pl) на основе результатов КЛКТ и оптического сканирования гипсовой модели и восковой модели будущей ортопедической конструкции. В результате получили точную трехмерную модель твердых и мягких тканей пациента, а также протеза. На следующем этапе, исходя из планируемого размещения имплантатов, создали цифровую модель с соответствующими элементами на местах установки имплантатов. Каждый та-

кой элемент находился точно по месту расположения платформы виртуального имплантата и имел форму цилиндра диаметром 3,0 мм и высотой 8,5 мм.

Методология

Чтобы сравнить образцы из обеих экспериментальных групп – т.е., сканы моделей с имплантатами, установленными при помощи хирургического шаблона и без него, – использовали программу HP 3D Scan Version 5 (HP). Данные регистрировали двумя способами: на основе карты отклонений и по контрольным точкам. Для каждого скана было создано 30 карт с допусками погрешности от 0,01 до 3,01 мм при шаге 0,1 мм (рис. 1).

Затем для каждого имплантата был задан допустимый уровень погрешности, при котором на карте не было участков, которые бы демонстрировали отклонения, превышающие этот предел. Таким образом для каждого имплантата по отдельности были определены уровни погрешности. После этого нужно было найти участки, на которых отклонения превы-

шали установленный уровень погрешности на 0,1 мм (один шаг). Эти участки были помечены розовым цветом. Путем выбора группы близкорасположенных точек и нахождения среди них точки с максимальным превышением допуска были выявлены и

помечены точки с наибольшими отклонениями (рис. 2).

В рамках второго метода на эталонной модели были отмечены контрольные точки. Сверху каждого элемента, обозначающей имплантат, выбрали точку в центре и точки с мезиальной, дистальной, вестибулярной и язычной сторон (рис. 3). Затем проверили отклонение каждого установленного имплантата относительно координат этих эталонных точек. Экспериментальные модели меняли последовательно, избегая повторной маркировки ранее заданных контрольных точек. Расположение контрольных точек не менялось, в отличие от величины отклонения для каждой из этих точек, которая варьировалась в зависимости от экспериментальной модели. Это позволило добиться воспроизводимости измерений при проверке разных моделей.

Предварительные результаты представлены на графиках. Наименьшие отклонения демонстрирует имплантат WG021, наибольшие – имплантат FH01rm (рис. 4). Для сравнения групп необходимо проверить большее число образцов, но уже после сравнения трех первых моделей была отмечена значительная разница между имплантатами, установленными с использованием хирургического шаблона и без него. Также в обеих группах имелись заметные различия в степени отклонения от контрольных показателей, причем в группе имплантатов, установленных с помощью шаблона,

→ **DT** стр. 2

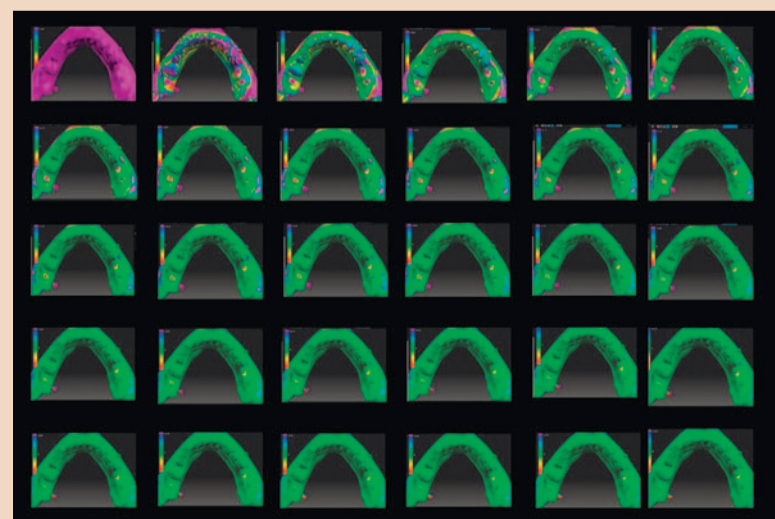


Рис. 1. Карты отклонений для имплантата FH01. Розовым цветом отмечены участки, на которых отклонения превышали допустимый уровень погрешности, установленный для данной карты; другими цветами обозначены участки с отклонениями в пределах допустимого

← DT стр. 1

наблюдались как небольшие, так и весьма значительные отклонения.

Следует отметить, что различия между уровнями, на которых не наблюдалось отклонений, и уровнями с максимальными отклонениями были более выраженными в случае имплантатов, установленных без использования хирургического шаблона. Это говорит о том, что установка имплантатов с помощью такого шаблона позволяет более точно соблюдать запланированные параметры имплантации.

Как и в случае первого способа оценки, для качественного сопоставления двух методов лечения требуется сравнение большего числа образцов. Результаты проверки первых трех моделей показали, что наибольшие отклонения наблюдаются в группе имплантатов, установленных без использования хирургического шаблона (рис. 5). В этой группе различия между

отклонениями в отдельных контрольных точках были более выраженными, т.е. угол между осями установленного имплантата и соответствующего элемента на эталонной модели был больше, а их верхние поверхности не были параллельны. Это особенно заметно в случае имплантатов FH01rd и WG02l, которые, несмотря на сходную среднюю величину погрешности установки, демонстрируют разную степень отклонения в контрольных точках (рис. 6 и 7).

Обсуждение

Согласно данным литературы, на успех имплантации и степень ее соответствия исходному плану лечения влияет множество факторов, наиболее важными из которых являются метод установки имплантата, квалификация врача и клинические условия.

По мере того как цифровые технологии приобретают все большую значимость, все более широкое при-

менение находят и методы объемной цифровой визуализации: именно они сегодня позволяют стоматологам учитывать при планировании лечения не только состояние альвеолярного гребня пациента, но и функционально-эстетические характеристики будущей ортопедической конструкции. КТ и КЛКТ дают возможность снизить риск повреждения таких важных анатомических структур, как нервы, корни соседних зубов и стенки пазух. Систематические обзоры литературы показывают, что установка имплантатов с использованием хирургического шаблона является менее инвазивной процедурой, сопряженной с меньшим риском послеоперационных осложнений.

Несмотря на присущие данному исследованию ограничения, связанные с выбором формата *in vitro*, который был обусловлен стремлением добиться наибольшей воспроизводимости экспериментальных условий, предварительные результаты вполне

согласуются с данными клинических исследований.

Так, исследование Vermeulen показывает, что результаты процедур имплантации, выполненных с использованием хирургического шаблона, в большей степени соответствуют плану лечения, нежели результаты установки имплантатов, осуществленной даже высококвалифицированными специалистами, но без хирургического шаблона. Особо значимые различия наблюдались с точки зрения глубины установки имплантатов. Более того, отклонения угла оси имплантата от запланированного угла наклона были значительно большими именно в группе имплантатов, установленных без использования шаблона. Такая погрешность установки может повлечь за собой необходимость пересмотра конструкции будущего протеза.

Необходимо отметить, что и установка имплантатов с помощью хирургического шаблона сопряжена с мно-

жеством сложностей. Ввиду дефицита пространства между дрелем и направляющей гильзой шаблона угол установки также оказывается ограничен. Согласно Seong-Yong Moon и соавт., при планировании процедуры критически важно учитывать конструкцию будущего протеза.

Ограничивает применение хирургического шаблона и такой аспект, как ширина открывания рта конкретного пациента. В рамках вышеупомянутого исследования была проанализирована установка 19 имплантатов пяти пациентам: 11 имплантатов были установлены с применением шаблонов с опорой на зубы пациентов, 8 имплантатов установили с помощью шаблонов с опорой на слизистую. Хотя конечный вывод исследователей заключался в том, что использование шаблона позволяет получить лучшие результаты, были отмечены такие существенные ограничения этого метода, как дефицит пространства для манипуляций хирурга, особенности формы шаблона, сложность его фиксации и выбора длины имплантационного сверла. С точки зрения самой процедуры наиболее близкой к настоящему исследованию является работа Toyoshima и соавт., которые проанализировали установку неопытными врачами имплантатов с использованием хирургических шаблонов. В описании исследования подчеркивается, что формат *in vitro* был продиктован именно отсутствием у стоматологов опыта имплантации. Несмотря на использование шаблонов, различия между запланированными и фактическими углами наклона имплантатов оказались значительными.

Вывод

Первичные выводы настоящего исследования согласуются с выводами других авторов и подтверждают большую точность установки имплантатов с применением хирургического шаблона. Используемые методы сравнения и выбор материала в виде файлов STL позволили проанализировать влияние методики имплантации на точность позиционирования имплантатов относительно плана лечения. DT

От редакции: данное исследование проводится в рамках проекта по развитию науки и поощрению исследовательской работы молодых ученых и аспирантов. Проект финансируется как часть научной деятельности Варшавского медицинского университета (Польша). Статья была опубликована в журнале CAD/CAM international magazine of digital dentistry, том 10, №2/2019. Список литературы можно получить в издательстве.

Контактная информация

Доктора Лукаш Задрожны (Łukasz Zadrozny) и **Леопольд Вагнер (Leopold Wagner)** работают на кафедре пропедевтики и профилактики стоматологического факультета Варшавского медицинского университета. Свяжитесь с ними можно по электронной почте: lukasz.zadrozny@wum.edu.pl и leopold.wagner@wum.edu.pl.

Марта Чайковска (Marta Czajkowska) является членом студенческой научной ассоциации при кафедре пропедевтики и профилактики стоматологического факультета Варшавского медицинского университета. Свяжитесь с ней можно по электронной почте: mrtczajkowska@gmail.com.

Збигнев Бартошик (Zbigniew Bartosik) работает техником в учебном центре Natrodent (г. Лодзь) и специализируется на цифровых технологиях. Свяжитесь с ним можно по электронной почте: zbigniew.bartosik@natrodent.pl.

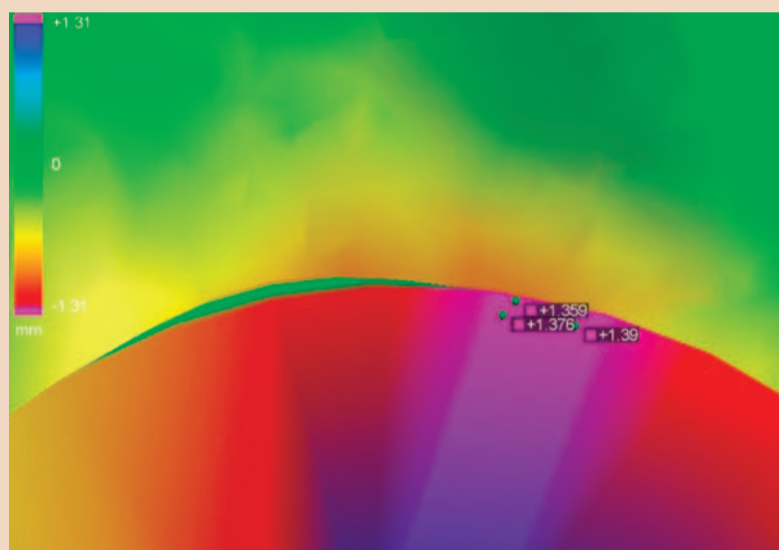


Рис. 2. Пример участка, на котором установленный допустимый уровень погрешности для имплантата FH01 был превышен; некоторые точки отклонений промаркированы

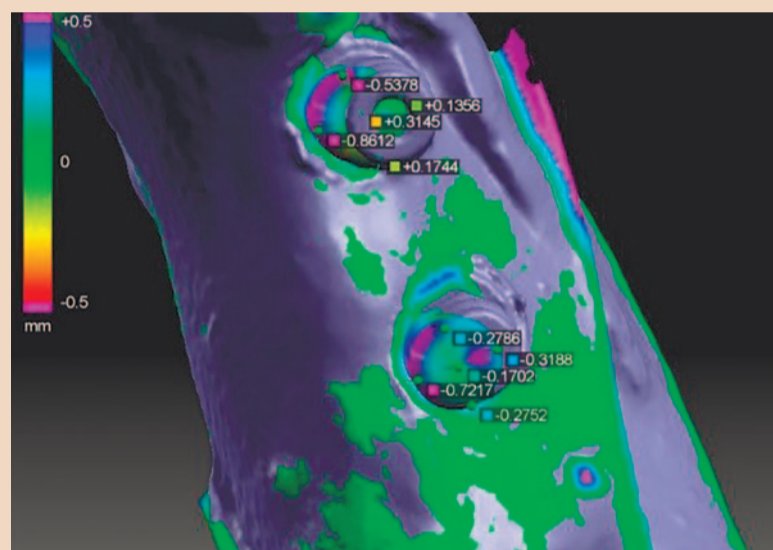


Рис. 3. Разметка контрольных точек на имплантатах WG01rm и WG01rd. Экспериментальная модель с имплантатами, окрашенная в серый цвет, наложена на эталонную модель с размеченными уровнями погрешности

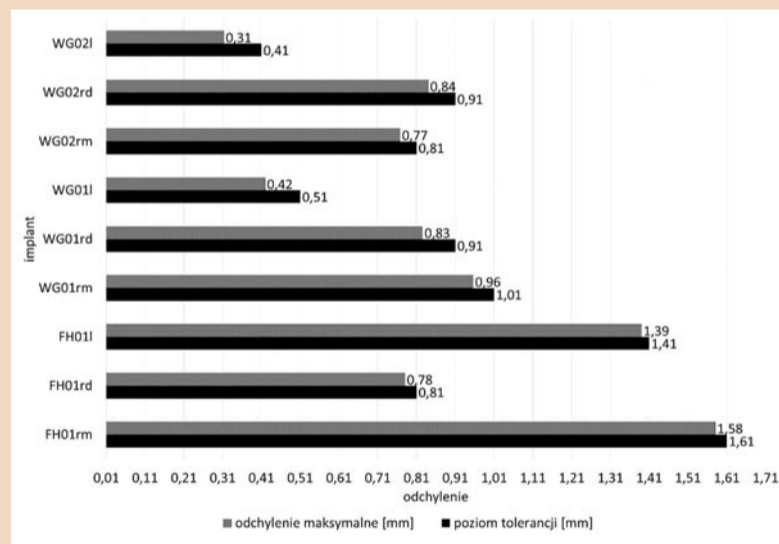


Рис. 4. Уровни отклонения и максимальные погрешности в контрольных точках. Расшифровка названий имплантатов: WG/FH, номер образца, l/r, m/d (FH – без шаблона; WG – с шаблоном; l – левый; r – правый; m – мезиальный; d – дистальный)

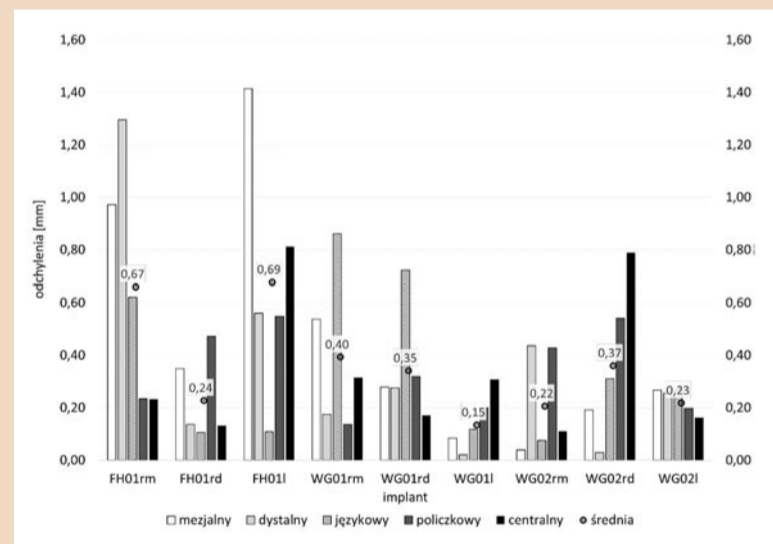


Рис. 5. Абсолютные величины отклонения относительно контрольных точек на эталонной модели. Расшифровка названий имплантатов: WG/FH, номер образца, l/r, m/d (FH – без шаблона; WG – с шаблоном; l – левый; r – правый; m – мезиальный; d – дистальный)



Рис. 6. Имплантат WG02l, вид с вестибулярной стороны. Друг на друга наложены две модели: экспериментальная (зеленого цвета) и эталонная (фиолетового цвета). Имплантат смещен относительно эталона, но их оси относительно параллельны друг другу




Рис. 7. Имплантаты FH01rm и FH01rd, вид со стороны полости рта. Друг на друга наложены две модели: экспериментальная (зеленого цвета) и эталонная (фиолетового цвета). Легко можно заметить, что, несмотря на небольшое пространственное смещение имплантата относительно эталона, их оси отнюдь не параллельны

Апикоэктомия центрального резца в рамках повторного эндодонтического лечения

В настоящей статье описано хирургическое удаление обломка эндодонтического файла из периапикальной области центрального резца верхней челюсти с применением эрбиевого лазера.

Введение

Поломка инструмента в корневом канале – одно из самых неприятных осложнений эндодонтического лечения. Согласно данным литературы, обломки файлов наблюдаются в 0,5–5,0% каналов [1]. При этом они редко встре-

чаются за пределами апикального отверстия. Организм воспринимает обломок как инородное тело, что может стать причиной воспаления [1]. Кроме того, для пациентов подобные эксцессы становятся источником психологического дискомфорта. Ввиду всех этих обстоятельств удаление обломков эндодонтических инструментов зачастую совершенно необходимо [1].

Апикоэктомия является альтернативным хирургическим подходом, который подразумевает удаление воспаленной ткани в области верхушки корня, резекцию последней и ретроградное пломбирование корневого канала. Для обеспечения доступа к верхушке корня зуба формируют костное окно. Доля успешных результатов апикоэктомии превышает 91% [2]. Методы

апикоэктомии непрерывно совершенствуются, и сегодня многие из них предполагают использование эрбиевых (Er:YAG) лазеров [3, 4].

Важно вспомнить базовые принципы хирургической эндодонтии, которые определяют порядок такого лечения. Эти принципы можно сформулировать следующим образом [4]:

- Для успешного проведения вмеша-

тельства необходимо тщательно изучить анатомию операционного участка. Чтобы точно оценить размеры поражения и его расположение относительно важных анатомических структур, перед операцией обязательно нужно провести рентгенологическое обследование [4].

→ DT стр. 4

Реклама

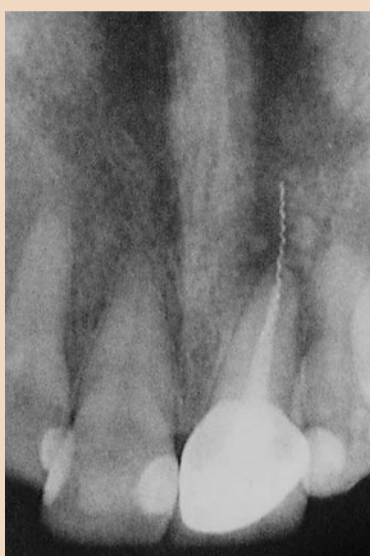

Рис. 1. Обломок эндодонтического инструмента в корневом канале. Ввиду наличия симптомов было показано только хирургическое удаление обломка. На рентгенограмме хорошо различим очаг разрежения рядом с обломком в периапикальной области зуба 21

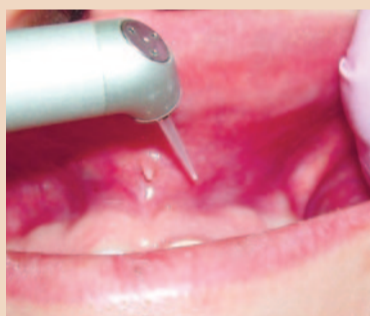

Рис. 2. Выполнение полукруглого разреза с помощью эрбиевого лазера (в контактном режиме)

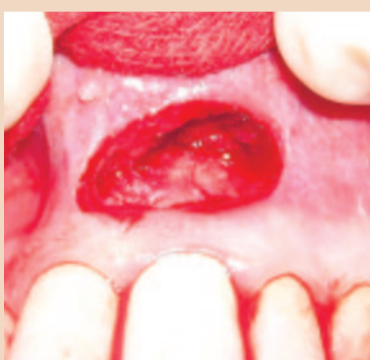


Рис. 3. Отслоение лоскута

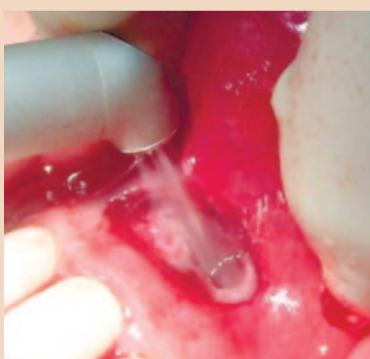

Рис. 4. Расширение доступа с помощью эрбиевого лазера в бесконтактном режиме. Удаление компактного вещества кости позволило обнажить и легко извлечь обломок инструмента. Следующим этапом процедуры стало удаление грануляционной ткани и дезинфекция костного дефекта

Москва, Россия
27-30.09.2021



**ДЕНТАЛ
ЭКСПО**

50-Й МОСКОВСКИЙ
МЕЖДУНАРОДНЫЙ
СТОМАТОЛОГИЧЕСКИЙ
ФОРУМ И ВЫСТАВКА

Крокус Экспо,
павильон 2, залы 5, 6, 7, 8

www.dental-expo.com



КРУПНЕЙШАЯ ВЫСТАВКА, ПЛОЩАДКА ОБУЧЕНИЯ И НЕТВОРКИНГА

Организатор:

DENTALEXPO®

+7 499 707 23 07 | info@dental-expo.com

Стратегический партнер:



Стоматологическая
Ассоциация
России (СтАР)

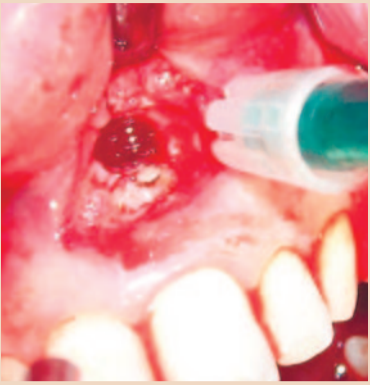

Рис. 5. Резекция верхушки корня и ретроградное препариование апекса с помощью эрбиевого лазера (в бесконтактном режиме)

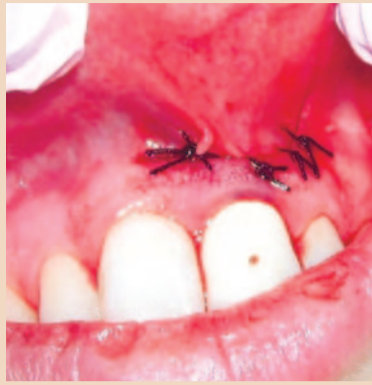

Рис. 6. Ушная операционная рана



Рис. 7. а–в. Исходная рентгенограмма (а), извлеченный обломок инструмента (б) и контрольная рентгенограмма, сделанная через год и демонстрирующая полное заживление костного дефекта без признаков резорбции (в).

← DT стр. 3

- Для обеспечения доступа лучше всего выполнить полукруглый слизисто-надкостничный разрез, который всегда должен располагаться выше поражения, ни в коем случае не затрагивая его [4].
- Хирург должен обладать достаточным опытом и квалификацией [4].
- Необходимо полностью удалить грануляционную и пораженную ткань в периапикальной области [4].
- Резекцию верхушки корня следует по возможности выполнять на уровне альвеолярной кости с вестибулярной или оральной стороны [4].

ной волны является вода, что делает эрбиевый лазер пригодным для абляции как твердых, так и мягких тканей полости рта.

- С помощью эрбиевого лазера можно выполнить разрез для последующего отслоения лоскута, например, горизонтальный разрез по вершине альвеолярного гребня, внутрибороздковый надрез, вертикальный послабляющий разрез или полукруглый разрез. При этом наблюдается небольшая кровоточивость.
- После отслоения лоскута эрбиевый лазер эффективно обеспечивает абляцию грануляционной ткани с меньшим риском перегрева кости.

жели применение хирургического бора и пьезоэлектрических инструментов.

В настоящей статье описано успешное использование эрбиевого лазера для удаления обломка эндодонтического инструмента из периапикальной области.

Клинический случай

Пациентка 28 лет без серьезных заболеваний в анамнезе обратилась в нашу клинику с жалобой на боль, периодически возникавшую в области правого центрального резца верхней челюсти. Зуб был восстановлен с помощью металлокерамической коронки. В целом состояние зубов и уровень гигиены полости рта у пациентки были хорошими, равно как и ее пародонтологический статус: пародонтальные карманы и кровоточивость при зондировании отсутствовали. Периапикальная рентгенограмма показала присутствие обломка инструмента (каналонаполнителя) за пределами корневого канала и наличие очага разрежения в области верхушки корня (рис. 1). Диагностировали периапикальную гранулему, причиной возникновения которой стало неудачное ортоградное пломбирование канала, осложненное поломкой инструмента и выводом его обломка за апекс: был показан хирургический кюретаж и резекция верхушки корня.

Протокол лечения

В рамках процедуры стекловолновый эрбиевый лазер с рабочей длиной волны 2940 нм (LiteTouch, Light Instruments) использовали по методу, описанному доктором А. Reyhanian [4]. Такой подход позволяет обойтись без традиционного скальпеля, кюрета и машинных инструментов.

которое затем расширили путем абляции окружающей кости для обеспечения лучшего доступа к верхушке корня. Удаление компактного вещества кости позволило обнажить и легко извлечь обломок инструмента. После этого в бесконтактном режиме провели абляцию грануляционной ткани (рис. 4).

Верхушку корня подвергли резекции. Лазер позволил получить гладкий срез без каких-либо следов термического повреждения. При тех же настройках лазера провели препариование под ретроградное пломбирование. В заключение обработали лазером границы костного дефекта. Герметизацию корневого канала обеспечили с помощью минерала триоксид агрегата (МТА; рис. 5). Этот материал рекомендуется в качестве средства герметизации апикальной части корневого канала, поскольку он удобен в работе, гидрофилен, нетоксичен и обладает низкой растворимостью. После репозиции лоскут ушили шелковой нитью 3/0, обеспечив качественное первичное закрытие операционной раны (рис. 6). Назначили прием амоксициллина (800 мг каждые 8 ч) в течение 7 дней и ибупрофена (500 мг каждые 8 ч) в течение 3 дней. Через 7 дней сняли швы, при контрольном осмотре отметили, что отечность спала, и заживление идет хорошо. Через 6 нед заживление мягких тканей было полностью завершено безо всяких осложнений. Контрольная рентгенограмма, сделанная через год после вмешательства, показала полное заживление костного дефекта и отсутствие каких бы то ни было признаков резорбции. Прогноз был более чем благоприятным (рис. 7).

Обсуждение

Данный клинический случай демонстрирует возможность успешного

схизиса после рассечения корней удаленных центральных резцов на расстоянии 3,5 мм от апекса с помощью эрбиевого лазера (рис. 8), бора из нержавеющей стали и ультразвукового наконечника с алмазным покрытием. Срезы исследовали методом сканирующей электронной микроскопии (СЭМ). Микрофотографии показали, что срез, выполненный с помощью стального бора, имеет гораздо более гладкую поверхность, чем срезы, сформированные с использованием ультразвукового наконечника и эрбиевого лазера, статистически значимых различий между которыми обнаружено не было. Тем не менее анализ показателей качества срезов в соответствии с критерием Краскела–Уоллиса продемонстрировал отсутствие статистически значимых различий между всеми тремя группами. Более важно то, что зубы, подвергнутые резекции с помощью лазера, не имели трещин, в отличие от зубов из двух других экспериментальных групп. Кроме того, на микрофотографиях зубов, препарированных с использованием лазера, были отчетливо видны обнаженные дентинные каналы без смазанного слоя дентина, тогда как после резекции с помощью стального бора наблюдался очень толстый, а после ультразвуковой резекции – тонкий, но заметный смазанный слой. В целом можно говорить о том, что срезы корней, полученные с помощью эрбиевого лазера, демонстрировали более высокое качество, нежели срезы на корнях зубов из остальных экспериментальных групп. Принимая во внимание все ограничения, присущие данному исследованию *in vitro*, также можно утверждать, что применение ультразвукового наконечника с алмазным покрытием приводило к образованию большего числа трещин, нежели использование эрбиевого лазера.


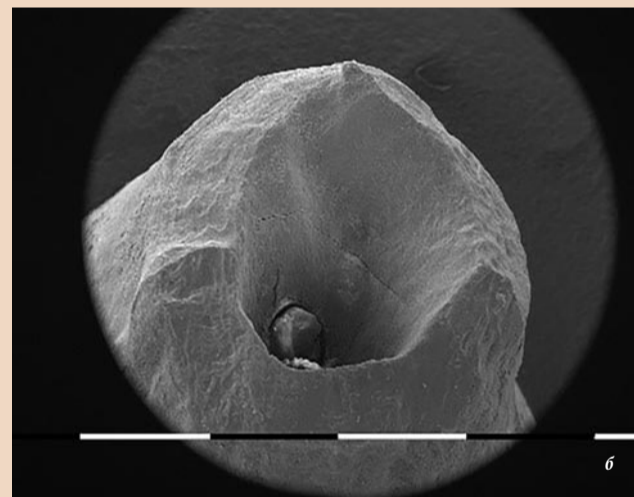



Рис. 8. а–в. Снимки СЭМ с разным увеличением: срез верхушки корня, выполненный с помощью эрбиевого лазера (а), результаты ретроградного препариования апекса (б) и дентин внутри апикальной части канала без признаков смазанного слоя и трещин (в)

Процедура предполагает ретроградное пломбирование корневых каналов, цель которого заключается в их надлежащей герметизации для предотвращения проникновения патогенов в периапикальную область: изоляция последней является обязательным элементом вмешательства и повышает вероятность успешных результатов лечения [4].

Для увеличения и так значительных показателей успешности процедуры могут быть задействованы разнообразные новые методы, материалы и технологии; использование эрбиевого лазера считается целесообразной альтернативой, обладающей целым рядом преимуществ [3–6].

Применение эрбиевого лазера в рамках апикозэктомии

Стоит отметить следующие особенности использования лазера Er:YAG в контексте апикозэктомии [4]:

- Длина волны эрбиевого лазера составляет 2940 нм. Основным хромофором для излучения с такой дли-

- Прямая обработка костной ткани лазером обеспечивает детоксикацию инфицированного участка. Исследования показали, что воздействие энергии эрбиевого лазера на кость приводит к сокращению числа микроорганизмов.
- Эрбиевый лазер может применяться для абляции костной ткани альвеолярного гребня – ее ремоделирования, формирования и удаления некротической кости.
- Эрбиевый лазер можно использовать для резекции верхушки корня в контактом режиме и для препариования под ретроградное пломбирование.
- Хотя клинические исследования применения эрбиевого лазера в контексте костной хирургии демонстрируют неоднозначные преимущества такого подхода с точки зрения времени процедуры, ее удобства и степени послеоперационной боли, гистологические исследования показывают, что использование лазера способствует процессу раннего заживления в большей степени, не-

На разных этапах процедуры настройки лазера были следующими:

- Выполнение разреза для отслоения лоскута: контактный режим, 200 мДж, 35 Гц, наконечник 0,4 × 17,0 мм.
- Удаление кости для обеспечения доступа к верхушке корня: бесконтактный режим, 300 мДж, 35 Гц, наконечник 1,3 × 19,0 мм.
- Абляция грануляционной ткани: бесконтактный режим, 400 мДж, 15–20 Гц, наконечник 1,3 × 19,0 мм.
- Резекция верхушки корня: бесконтактный режим, 400 мДж, 20 Гц, наконечник 0,8 × 14,0 мм.
- Ретроградное препариование апекса: бесконтактный режим, 400 мДж, 20 Гц, наконечник 0,8 × 14,0 мм.

После введения инфильтрационной анестезии выполнили полукруглый надрез примерно от дистальной области правого латерального резца до дистальной области левого центрального резца верхней челюсти (рис. 2), отслоили лоскут (рис. 3). В вестибулярной компактной пластинке сформировали небольшое костное окно,

проведения апикозэктомии с помощью эрбиевого лазера, который обладает целым рядом преимуществ по сравнению с традиционными хирургическими инструментами. Эрбиевый лазер с длиной волны 2940 нм эффективно удаляет ткани зубов и костную ткань [3, 4]. Операция при этом выполняется более точно и сопровождается уничтожением бактерий и тактильной стимуляцией при меньших сопутствующих повреждениях, чем в случае использования машинных инструментов [3, 4]. Кроме того, хотя результаты исследований в этом отношении допускают двоякое толкование, хирургические процедуры с использованием лазеров могут быть менее утомительны для клинициста и более приемлемы для пациента [3, 4, 6]. Так или иначе, исследования четко демонстрируют более раннее заживление кости и снижение доли послеоперационных осложнений при использовании лазеров [6].

В дополнение к клиническим наблюдениям мы сравнили характеристики поверхностей срезов, образу-

Вывод

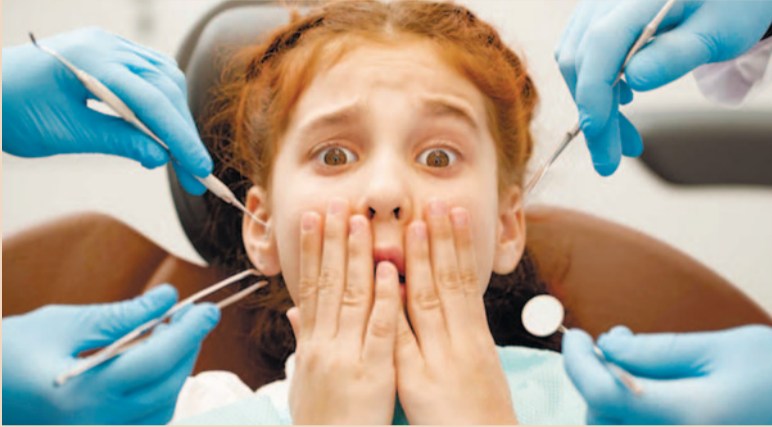Результаты лечения в данном клиническом случае позволяют считать применение эрбиевого лазера целесообразным и удобным, а также эффективным и безопасным альтернативным методом резекции верхушки корня. DT

От редакции: эта статья была опубликована в журнале roots international magazine of endodontics, Vol. 15, № 2/2019. Список литературы можно получить в издательстве.

Контактная информация

Доктор Георгий Т. Томов
(Georgi T. Tomov)
руководитель кафедры пародонтологии и заболеваний слизистой оболочки полости рта Факультета стоматологии, Пловдивский медицинский университет, Болгария
dr.g.tomov@gmail.com

Страх перед стоматологами: что поможет испуганным пациентам?



По словам исследователя доктора Lisa Svensson, работники стоматологии должны быть начеку, чтобы вовремя выявлять пациентов, испытывающих сильный страх перед стоматологическими процедурами. (Иллюстрация: Nestor Rizhniak/Shutterstock)

**Брендан Дэй,
Dental Tribune International**

ГЁТЕБОРГ, Швеция: в то время как причины страха перед стоматологическими процедурами могут быть неясными и разнообразными, его последствия совершенно очевидны и хорошо известны. С усилением этой фобии пациенты начинают отказываться от посещения врача и пренебрегать своим стоматологическим здоровьем. Диссертационное исследование, проведенное в Гётеборгском университете, показало, что за последние десятилетия общий уровень страха перед стоматологическими процедурами в Швеции заметно снизился, и это наглядно свидетельствует о преимуществах профилактического подхода к вопросам здоровья полости рта.

Широкомасштабный опрос 3500 рандомизированно выбранных взрослых жителей Швеции был проведен доктором Lisa Svensson, врачом государственной шведской стоматологической службы, в рамках подготовки докторской диссертации в Гётеборгском университете. Согласно результатам анкетирования, 4,7% респондентов испытывают сильный страх перед стоматологами, 4,5% опрошенных охарактеризовали свой страх как умеренный, 9,8% назвали его слабым. Остальные 80,9% участников опроса сказали, что не боятся стоматологического лечения, и это потрясающий показатель, если сравнивать его с данными за 1962 г., когда таких «бесстрашных» пациентов среди взрослых шведов было всего 38,5%.

По словам доктора Svensson, трудно однозначно сказать, почему произошел такой прогресс. «Его можно отнести как на счет совершенствования технологий и большего внимания к субъективным потребностям пациентов, так и на счет смещения парадигмы в сторону профилактики», – сказала доктор Svensson в беседе с DTI.

Значительная часть населения сегодня рано начинает посещать стоматологические клиники – в Швеции детей ведут к стоматологу уже в 3 года, т.е., в

том возрасте, когда серьезные проблемы с зубами встречаются достаточно редко. Кроме того, стоматологический статус современных людей в целом выше, чем 50 лет назад, а это значит, что пациенты подвергаются менее инвазивным процедурам, многие же, прежде чем им понадобится лечение, годами ограничиваются профилактическими осмотрами, что может снизить страх перед стоматологами.

хологической поведенческой терапии, она убеждена, что в стоматологии должны уметь работать с такими пациентами, которые все равно, а зачастую и больше других нуждаются в лечении и посещают стоматологов.

«Стоматологи ежедневно имеют дело с такими людьми, и потому должны быть начеку, чтобы вовремя выявлять пациентов, испытывающих сильный страх перед стоматологиче-

«Не жалейте анестетиков, а при необходимости – и анальгетиков, и давайте пациенту возможность остановить процедуру, если ему это нужно», – отмечает она.

Контроль факторов, провоцирующих страх

Доктор Svensson установила, что пациенты, испытывающие сильный страх перед стоматологическими процедурами, больше всего боятся боли и ощущения беспомощности. Учитывая относительную легкость, с которой стоматологи могут контролировать эти факторы, именно врачи должны играть решающую роль в предупреждении развития у пациентов страха перед стоматологическим лечением, отмечает доктор Svensson.

Информирование о процедуре, разъяснение, что и как будет делаться, причем не только перед лечением, но и в процессе него, также дает пациенту ощущение контроля над ситуацией.

Хотя доктор Svensson признает, что пациенты, испытывающие сильный страх, могут быть направлены в специализированную клинику для пси-

скими процедурами», – отмечает она.

Что касается влияния пандемии COVID-19 на проблему боязни стоматологов, то, как считает доктор Svensson, пока еще рано говорить об этом. «Формирование страха перед стоматологическими процедурами – длительный процесс, однако понятно, что пациенты с такой фобией зачастую избегают посещения стоматолога, и пандемия стала для них отличным поводом еще раз отложить необходимое лечение», – говорит она. DTI

Докторская диссертация «Dental Anxiety: Prevalence, Measurements and Consequences» («Страх перед стоматологическими процедурами: распространенность, интенсивность и последствия») была опубликована в ноябре 2020 г. Академией Сальгренска при Гётеборгском университете.

Улучшение эстетики десен с помощью лазеров для работы с мягкими тканями

Применение лазеров в стоматологии – и медицине в целом – за последние годы продемонстрировало значительные успехи, и не только с точки зрения эффективности такого лечения, но и с точки зрения его приемлемости для пациентов. Дерматологи и офтальмологи уже давно используют лазеры при самых разных показаниях. Недавно посетив дерматолога, автор имел возможность лицезреть разнообразное дорогостоящее лазерное оборудование, предназначенное для проведения многочисленных процедур. Дерматологи имеют дело главным образом с мягкими тканями, которые по-разному реагируют на воздействие лазерного излучения с той или иной длиной волны.

Как и в медицине, применение лазеров в стоматологии изначально ограничивалось мягкими тканями. Это было связано с тем, что воздействие медицинских лазеров первых поколений на зубы или кость приводило к дегидратации обрабатываемого участка, в результате чего ткани становились

хрупкими. Первые лазеры, позиционированные изготовителями как пригодные для работы с твердыми тканями, были очень шумными, стоили дорого и давали далеко не самые блестящие результаты. Однако современные лазерные устройства, предназначенные для работы с твердыми тканями, демонстрируют большую практичность и эффективность.

Настоящая статья, тем не менее, посвящена лазерным процедурам на мягких тканях, а именно – достижению желаемых эстетических результатов при лечении гиперплазии десны. Автор начал работать с лазерами более 25 лет назад, когда приобрел свой первый углекислотный лазер для собственного стоматологического кабинета. Это была рискованная и дорогостоящая инвестиция (около 60 000 долларов в ценах начала 90-х годов). В то время никаких обществ лазерной стоматологии еще не существовало: лишь немногие врачи искали новые способы эффективного удовлетворения потребностей пациентов.

Гиперплазия эпителиальной ткани десны не только нарушает эстетику улыбки, но и мешает пациенту осуществлять надлежащую гигиену полости рта, следствием чего становится воспаление мягких тканей и, соответственно, повышение риска развития пародонтита.

Клинический случай 1

Пациентка в возрасте 31 года обратилась в нашу клинику для лечения локальной гиперплазии десны (рис. 1). Основная жалоба заключалась в трудности очищения этого участка зубного ряда и кровоточивости десны во время чистки, особенно при использовании зубной нити. Соседние с областью гиперплазии зубы действительно выглядели недостаточно ухоженными, что в совокупности с неровной линией десны заметно портило улыбку пациентки.

Как уже было сказано, в стоматологии для работы с мягкими тканями использовался и используется целый ряд лазерных устройств. Все совре-

менные лазеры позволяют добиться желаемых результатов при условии достаточной квалификации клинициста. Некоторые лазеры можно настраивать на разную мощность, но, будучи правильно применяемыми, все лазерные устройства для работы с мягкими тканями достаточно эффективны.

В данном случае для коррекции дефекта можно было использовать как традиционные инструменты, так и лазер. Выбор был сделан в пользу последнего, поскольку он удобен в работе и не вызывает кровоточивости раны, что исключает необходимость в наложении повязки, которая потребовалась бы в случае традиционного хирургического вмешательства.

Лечение (рис. 1–4) провели с помощью диодного лазера Picasso (AMD LASERS). Это легкое портативное устройство можно свободно перемещать из кабинета в кабинет, что позволяет клинике обходиться единственным лазером и не приобретать несколько аппаратов. Кроме того, од-

норазовые оптоволоконные наконечники обеспечивают стерильность процедуры.

Важнейшим фактором решения о покупке лазера AMD Picasso стала его цена. В целом лазеры для работы с мягкими тканями стоят относительно дорого, от 12 000 до 120 000 тысяч долларов. Цена этого портативного лазерного устройства варьирует от 2000 до 2500 долларов США. По личному опыту автора, данная система с легкостью позволяет получать результаты, качество которых вполне сопоставимо с качеством результатов, достигаемых с помощью более дорогих лазерных устройств.

В данном клиническом случае результатом применения этого диодного лазера стала успешная гармонизация контура и цвета десны, улучшение общей эстетики улыбки и – что было немаловажно для пациентки – восстановление возможности адекватной гигиены полости рта.

Клинический случай 2

Этот случай иллюстрирует применение диодного лазера при остром воспалении участков гиперплазии у подростка, обратившегося в нашу клинику для устранения этой проблемы (рис. 5). Изначально он посетил ортодонта с целью коррекции окклюзии, однако специалист счел, что не сможет провести предсказуемое ортодонтическое лечение вплоть до ликвидации острого воспалительного

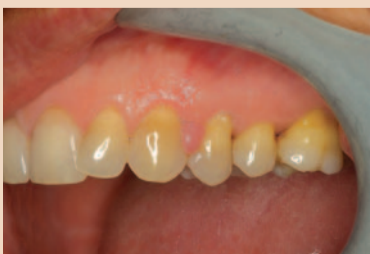

Рис. 1. Плотная гиперплазированная ткань десны между зубами 23 и 24. Вследствие гиперплазии пациентка испытывала затруднения при уходе за этими зубами

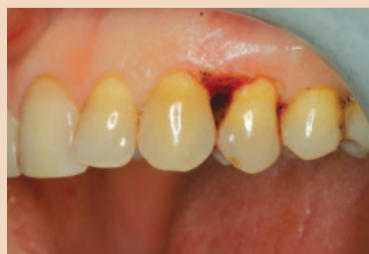

Рис. 2. С помощью диодного лазера быстро удалили гиперплазированную ткань без какой-либо кровоточивости операционного участка

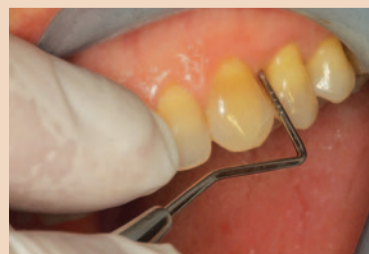

Рис. 3. При зондировании после заживления отметили полное отсутствие пародонтального кармана. Пациентка больше не испытывает затруднений с гигиеной полости рта

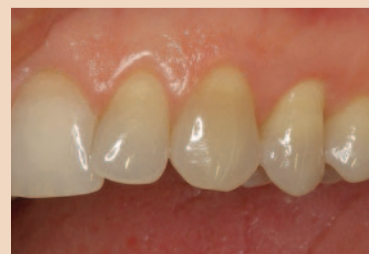

Рис. 4. Полное заживление и идеальная эстетика операционного участка

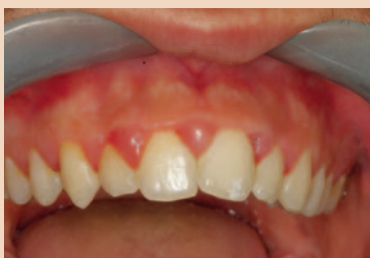

Рис. 5. Клинический случай 2, исходная ситуация: воспаление гиперплазированной десны в области фронтальных зубов верхней челюсти

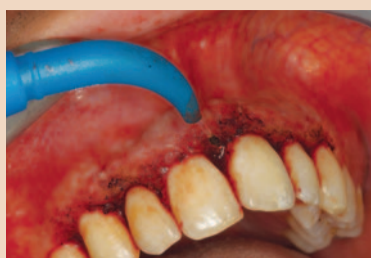

Рис. 6. Удаление гиперплазированной ткани с помощью диодного лазера AMD с одноразовым наконечником

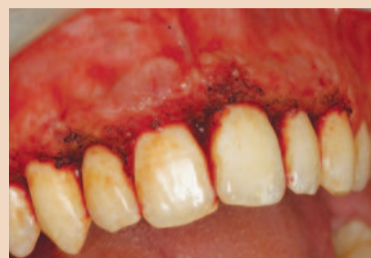

Рис. 7. Клиническая картина сразу после завершения процедуры

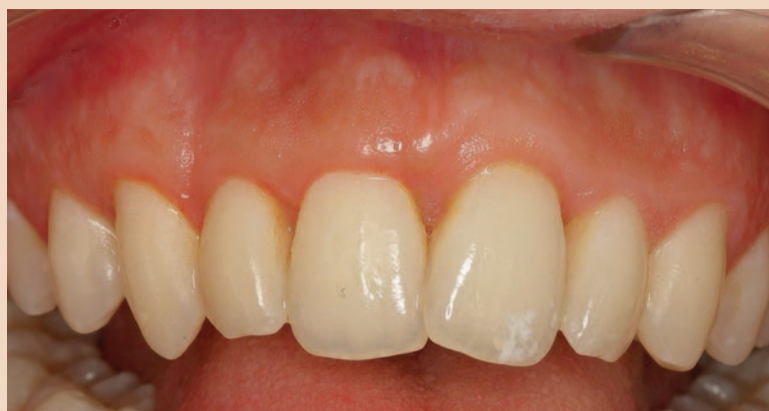

Рис. 8. Клиническая картина сразу после полного заживления: здоровая десневая ткань равномерного цвета. Пациент готов к ортодонтическому лечению

← **DI** стр. 5

процесса, сопровождавшегося отеком и кровоточивостью мягких тканей.

Получив согласие пациента, провели лечение, последовательность которого представлена на рис. 5–8. В результате удалось не только устранить острое воспаление, но и решить проблему гиперплазии, значительно улучшив эстетику улыбки пациента.

Вывод

Применение диодного лазера для работы с мягкими тканями позволило добиться желаемых результатов в обоих клинических случаях. Хотя достижение сходных результатов возможно при использовании любого ла-

зерного устройства того же назначения, в нашей клинике применяется диодный лазер AMD Picasso, который выгодно отличается от другой лазерной аппаратуры приемлемой стоимостью, прост в обращении и снабжен одноразовыми наконечниками, поз-

воляющими легко поддерживать стерильность. **DI**

От редакции: эта статья была опубликована в журнале *cosmetic dentistry-beauty & science*, Vol. 13, № 1/2019

Контактная информация

Дэвид Л. Хэкстер
(Dr David L. Hoexter)
DMD, FICD, FACD
Private Practice
635 Madison Ave., suite 1200,
New York, NY 10022, USA (США)
Тел.: +1 212 355-0004
drdavidlh@gmail.com
www.drhoexter.com

Как звезды и влиятельные блогеры популяризируют прозрачные элайнеры

Джереми Бут
Dental Tribune International

НЬЮ-ЙОРК, США: популярность прозрачных элайнеров продолжает расти. До их появления коррекцию окклюзии подростков обычно проводили с помощью несъемных ортодонтических аппаратов. Сегодняшним тинэйджерам доступны более незаметные для окружающих устройства, однако кумиры современной молодежи не скрывают, что носят элайнеры. Скорее, даже наоборот – похоже, что они стремятся превратить это в модный тренд. Вот некоторые знаменитости, смело демонстрирующие свои прозрачные элайнеры на публике.



Американская певица Билли Айлиш редко улыбается на фотографиях, однако ее видеоклип, в первых кадрах которого она снимает свой прозрачный элайнер, набрал на YouTube более миллиарда просмотров. (Иллюстрация: Cubankite/Shutterstock)

США является одним из ведущих рынков прозрачных элайнеров, которыми сегодня начинает пользоваться все большее число американских подростков. «Как ортодонт и отец двух тинэйджеров, один из которых носит традиционные металлические брекеты, а другой – прозрачные элайнеры, я не понаслышке знаю об эффективности и удобстве этих устройств», – отметил в беседе с представителями прессы доктор Gary Moore, стоматолог, сотрудничающий с компанией SmileDirectClub (SDC).

В период формирования личности подростки особенно болезненно воспринимают реальные или мнимые недостатки своей внешности и очень чувствительны к мнению ровесников. Доктор Моог говорит, что подростки охотнее демонстрируют улыбку, если носят прозрачные элайнеры. Уверенность в себе особенно важна для них сегодня, когда основной средой общения являются социальные сети.

В последнем отчете о состоянии рынка прозрачных элайнеров, подготовленном аналитической компанией Fortune Business Insights, говорится, что экспоненциальный рост, который эксперты предсказывают этому сектору в ближайшем будущем, будет обусловлен главным образом увеличением спроса со стороны более молодых потребителей. Прозрачные элайнеры появились только в конце 90-х годов, и их сегодняшняя популярность среди подростков подпитывается Интернетом и рекламой – будь то оплаченной или бесплатной, – которую обеспечивают знаменитости.

«Из каждого угла»

Такие популярные актеры, как Зак Эфрон и Анна Кендрик, открыто говорят о том, что носят прозрачные элай-

неры, но, пожалуй, никто из знаменитостей не произвел на подростков столь же сильного впечатления, как Билли Айлиш. Звезде современной поп-сцены, получившей домашнее образование, было всего 17 лет, когда в марте 2019 г. вышел ее дебютный студийный альбом «WHEN WE ALL FALL ASLEEP, WHERE DO WE GO?». В самом начале можно услышать «рекламу» выбранного Айлиш ортодонтического аппарата. «Я сняла Invisalign, и вот мой альбом», – произносит Билли перед тем, как вступает басовый барабан и раздаются громкие щелчки пальцами, с которых начинается первая композиция альбома – «Bad guy».

Соавтором альбома выступил брат Билли, Финneas О'Коннелл; творение юных лосанджелесцев привлекло внимание их ровесников во всем мире. Трек «Bad guy» стал лучшей песней 2020 г. по версии «Грэмми», а в клипе на эту композицию – который посети-

пить свое положение в перспективном «молодежном» секторе ортодонтического рынка.

«Я сейчас впервые надену свои элайнеры»

Официальное сообщение: Чарли Д'Амелио получила свои элайнеры Invisalign и начала лечение 26-го августа 2020 г. Именно такую информацию клиника Gladwell Orthodontics поместила на своем сайте в прошлом году. Сеть Gladwell является вторым по величине поставщиком элайнеров Invisalign в США, и на ее сайте можно было посмотреть видеоролики, в которых звезда Интернета Чарли Д'Амелио делилась своими впечатлениями. «Если вы хотите больше узнать о том, подойдут ли вам элайнеры Invisalign, свяжитесь с нами прямо сейчас», – призывала клиника.



Чарли Д'Амелио, 16-летняя звезда соцсетей, запечатлела свое первое знакомство с прозрачными элайнерами в серии роликов, которые она адресовала 110 млн своих подписчиков в TikTok'e. (Иллюстрация: Priyanka Pruthi/CC BY 3.0/no changes)

Шестнадцатилетняя американка Чарли Д'Амелио, бывшая профессиональная танцовщица, а ныне – Интернет-знаменитость, начала пользоваться прозрачными элайнерами в августе 2020 г. и запечатлела свое первое знакомство с ними в видеороликах, адресованных ее более чем 110-миллионной аудитории в TikTok'e.

В первом из этих видео Д'Амелио говорит: «Сегодня я получу элайнеры Invisalign», и с энтузиазмом показывает большие пальцы. Затем следуют кадры утреннего макияжа и поездки на машине в ортодонтическую клинику. Уже будучи в клинике, Чарли, надев маску, рассказывает: «Прямо сейчас ортодонт объясняет мне, как правильно очищать элайнеры Invisalign и как пользоваться ими». Сидя в кресле стоматолога, она мимоходом рекламирует другую многонациональную компанию: «Гляньте, моя обувь светится», – говорит она, демонстрируя зрителям свои кроссовки Nike, прежде чем повернуть камеру к себе и показать, как она выглядит с губным ретрактором.

«Я сейчас впервые надену свои элайнеры», – объясняет девушка, а затем действительно надевает прозрачные элайнеры на верхние и нижние зубы и снова показывает два больших пальца. Видео заканчивается кадром в машине, где Д'Амелио произносит: «Они на мне!».

На момент создания этой статьи ролик набрал 7 млн «лайков» от пользователей TikTok'a, которые поделились им более 37 000 раз. В следующем видео Д'Амелио показывает подписчикам, насколько легко снимать и чистить элайнеры. Ролик понравился более чем 10 млн пользователей; также Д'Амелио рассказывала о ходе лечения в Twitter'e, где у нее свыше 5 млн подписчиков.

Улыбка чемпиона

Знаменитый баскетболист Дрэймонд Грин, которому исполнился 31 год, почти вдвое старше Чарли Д'Амелио, но его влияние на умы американской молодежи, особенно юношей, огромно. Грин активно поддерживает телеортодонтическую компанию SDC, вложил в нее средства и участвовал в кампании против попыток Калифорнии регулировать телестоматологические услуги. Наиболее важным является то, что Грин связывает ношение прозрачных элайнеров со своими спортивными успехами.

В рекламе, размещенной SDC на YouTube, мать Дрэймонда объясняет,

что в подростковом возрасте он явно нуждался в коррекции окклюзии. Лечение с помощью несъемного ортодонтического аппарата было отложено на несколько лет из-за высоких спортивных нагрузок. Надев брекеты уже в колледже, Грин остался очень недоволен своим внешним видом, к тому же играть с брекетами в баскетбол оказалось невозможно. «Когда мы переехали в Мичиган, он сломал ретейнер», – рассказывает мама чемпиона. Несмотря на все усилия, скученность зубов сохранилась, и Грин решил отказаться от продолжения традиционной терапии. «По фотографиям вы никогда не догадаетесь, что на мне элайнеры», – говорит он.



Звезда баскетбола Дрэймонд Грин (на этом снимке он выступает за сборную США на Летних Олимпийских играх 2016 г. в Рио-де-Жанейро) инвестировал средства в компанию SmileDirectClub и участвовал в ее рекламе. (Иллюстрация: Leonard Zhukovskiy/Shutterstock)

Грин много раз рассказывал в Twitter'e о том, как проходит лечение с помощью прозрачных элайнеров – так компания SDC получила доступ к сердцам без малого полутора миллионов подписчиков знаменитого баскетболиста. В другом рекламном ролике, также размещенном на YouTube и на страницах спортсмена в социальных сетях, Грин говорит о своей физической и психологической трансформации, с улыбкой надевая прозрачный элайнер перед тренировкой. «Уверенность в себе делает вас другим человеком, лучшей версией себя», – утверждает он.

По оценке Fortune Business Insights, мировые объемы продаж прозрачных элайнеров в 2020 г. составили около 2,42 млрд долларов США (2,02 млрд евро). Что ж, посмотрим, сколько смогут внести в эту «копилку» звезды экрана, спорта и сети. **DI**

Комбинированный двухволновой лазер в эстетической и ортопедической стоматологии

Минимально инвазивный подход

Введение

За последние десятилетия лазеры превратились в чрезвычайно удобные медицинские устройства, широко используемые в повседневной стоматологической практике. Лазерные системы находят все более широкое применение в самых разных областях стоматологии. Особенную эффективность они демонстрируют в рамках эстетической и ортопедической стоматологии. Удлинение клинической коронки, депигментация десен, отбеливание зубов, удаление коронок и виниров, модификация зубодесневой борозды, минимальное препарирование зубов – вот лишь несколько процедур, которые могут успешно выполняться с помощью лазеров [1–7].

Концепция минимально инвазивной стоматологии (МИС) подразумевает раннее выявление и лечение заболевания с последующим щадящим устранением необратимых повреждений, вызванных им [8]. Появившись в терапевтической стоматологии, эта концепция за последние годы про-

никла и в другие сферы стоматологической помощи. В контексте МИС цели лечения достигаются с помощью минимально инвазивных хирургических подходов, предполагающих сохранение максимального объема здоровых тканей [9]. Сегодня этот принцип применяется множеством стоматологов при выполнении любых процедур.

Лазеры полностью удовлетворяют требованиям МИС. В настоящее время множество лазеров с самыми разными длинами волн и различной степенью абсорбции в тканях успешно используются для достижения максимальных результатов с минимальными побочными эффектами. Лазеры широко применяются в разных областях стоматологии; устройства с различными длинами волн предлагались использовать в качестве альтернативы высоко- и низкоскоростным наконечникам, скальпелям и другим инвазивным инструментам [10]. Так, эрбиевые (Er:YAG) лазеры, излучение которых относится к сред-

ней части инфракрасной области электромагнитного спектра и интенсивно поглощается молекулами воды и гидроксиапатита, получили распространение именно как инструменты для удаления твердых тканей. Длина волны эрбиевого лазера, равная 2940 нм и соответствующая абсорбционному пику воды, делает этот лазер более чем подходящим инструментом для удаления твердых тканей и абляции кости. Эффективность абляции с помощью этого лазера обусловлена также фототермическим и фотоакустическим воздействием микровзрывов воды в облучаемой ткани [11]. В отличие от эрбиевого лазера неодимовый лазер (Nd:YAG) имеет длину волны 1064 нм: такое излучение плохо поглощается водой и селективно абсорбируется гемоглобином и гиперпигментированными мягкими тканями [12]. Ввиду этого неодимовый лазер может успешно применяться для лечения доброкачественных, сосудистых и предраковых поражений слизистой оболочки полости рта [13].

В настоящей статье на примере трех клинических случаев демонстрируется практическая ценность комбинированного двухволнового (эрбиевого и неодимового) лазера (LightWalker, Fotona, Словения) в контексте минимально инвазивной эстетической и ортопедической стоматологии.

Клинические случаи

Клинический случай 1

Пациент 35 лет был направлен в нашу частную клинику для хирургического удаления гипертрофированной ткани десны в области зуба 16 (рис. 1). Основные жалобы пациента были связаны с образованием дефекта на вестибулярной поверхности первого моляра, болезненностью десны и ее кровоточивостью при зондировании.

При клиническом обследовании глубина зондирования с вестибулярной стороны составила 6 мм (рис. 2). Приняли решение выполнить минимально инвазивную гингивэктомию с помощью двухволновой лазерной си-

стемы LightWalker (объединяющей в себе эрбиевый и неодимовый лазеры с длиной волны 2940 и 1064 нм соответственно). Для удаления гипертрофированной ткани десны использовали эрбиевый лазер с контактным наконечником (H14-N) цилиндрической формы (длиной 8,0 мм и диаметром 1,3 мм) при следующих настройках: средняя выходная мощность 1,2 Вт, импульс 500 мкс (режим Long Pulse [LP]), частота импульсов 10 Гц (120 мДж на импульс), водяное охлаждение (1 часть воды на 2 части воздуха). Гипертрофированную ткань удаляли слой за слоем, пока не стали видны границы дефекта коронки зуба (рис. 3).

беспокойло пациентку с эстетической точки зрения. Пациентку интересовал минимально инвазивный способ удаления поражения для улучшения внешнего вида губ. После тщательного сбора анамнеза провели клиническое обследование, по результатам которого заподозрили сосудистое заболевание, поскольку поражение исчезало при надавливании пальцем и имело красно-синий цвет (рис. 6). Чтобы подтвердить диагноз, пациентке было рекомендовано пройти цветную ультразвуковую доплерографию сосудов. Обследование показало наличие венозного поражения (венозной мальформации) под слизистой оболочкой полости рта.

Фотоконфузионная под местной анестезией (артикаин с адреналином 1:100 000) провели с помощью неодимового лазера (LightWalker), излучение которого хорошо поглощается гемоглобином, в бесконтактном режиме, через стеклянную пластинку и при непрерывном охлаждении при помощи кубиков льда. Использовали

Клинический случай 1

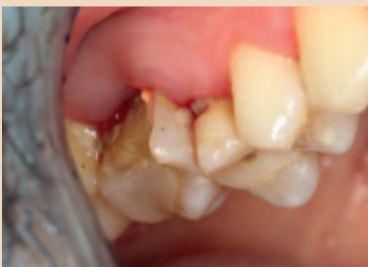

Рис. 1. Исходная клиническая картина: гипертрофия и кровоточивость десны

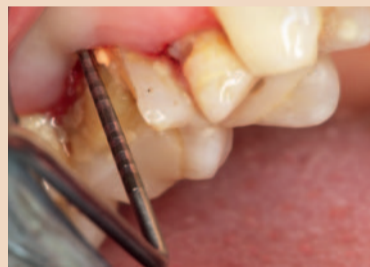

Рис. 2. При клиническом обследовании глубина зондирования составила 6 мм

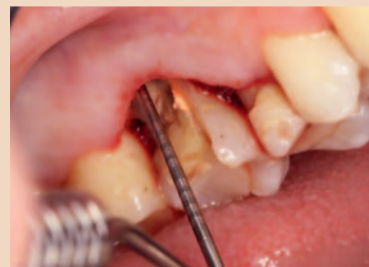

Рис. 3. Клиническая картина после удаления гипертрофированной ткани десны с помощью эрбиевого лазера

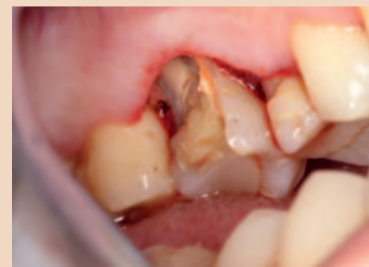

Рис. 4. Ситуация после применения неодимового лазера

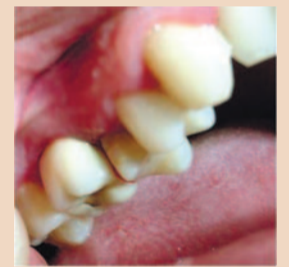

Рис. 5. Клиническая картина через 2 мес: керамическая реставрация в полости рта пациента

Клинический случай 2

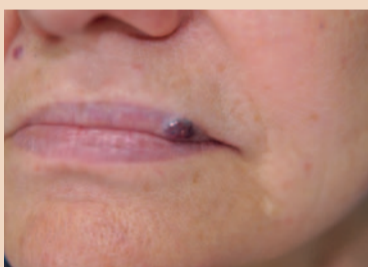

Рис. 6. Общий вид венозной мальформации

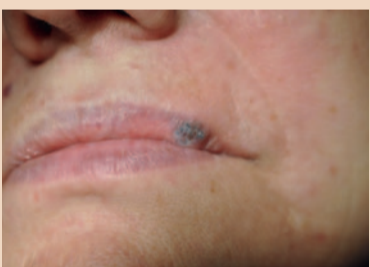

Рис. 7. Клиническая картина после применения неодимового лазера

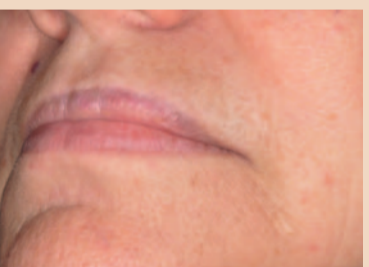

Рис. 8. Клиническая картина при контрольном осмотре через 6 нед

стемы LightWalker (объединяющей в себе эрбиевый и неодимовый лазеры с длиной волны 2940 и 1064 нм соответственно). Для удаления гипертрофированной ткани десны использовали эрбиевый лазер с контактным наконечником (H14-N) цилиндрической формы (длиной 8,0 мм и диаметром 1,3 мм) при следующих настройках: средняя выходная мощность 1,2 Вт, импульс 500 мкс (режим Long Pulse [LP]), частота импульсов 10 Гц (120 мДж на импульс), водяное охлаждение (1 часть воды на 2 части воздуха). Гипертрофированную ткань удаляли слой за слоем, пока не стали видны границы дефекта коронки зуба (рис. 3).

Обеспечили гемостаз, окончательное удаление кровотоочивой ткани провели с помощью волоконного наконечника R21-C3 (диаметром 300 мкм), подсоединенного к неодимовому лазеру со следующими настройками: средняя выходная мощность 4 Вт, импульс 250 мкс (режим Short Pulse [SP]), частота 50 Гц.

Минимально инвазивная процедура позволила полностью подготовить участок к оптимальной реконструкции зуба (рис. 4). Операцию выполнили под местной анестезией (артикаин с адреналином 1:100 000). Пациент сообщил об отсутствии боли в ходе процедуры и дискомфорта после лечения. Через 2 мес зуб восстановили с помощью керамической onlay-вкладки, изготовленной по методу CAD/CAM (рис. 5).

Клинический случай 2

Пациентка 68 лет обратилась в наше отделение для консультации по поводу поражения, образовавшегося на ее верхней губе. За последнее время поражение увеличилось в размерах и

волоконный наконечник R21-C3 (диаметром 300 мкм). Настройки лазера были следующими: средняя выходная мощность 5 Вт, импульс 250 мкс (режим SP), частота импульсов 100 Гц.

Сразу после операции наблюдалось увеличение размеров поражения и его обесцвечивание за счет склерозирования сосуда (рис. 7). Во избежание воспаления пациентке порекомендовали принимать ибупрофен (400 мг дважды в день) и наносить на область поражения крем Cicaderm (Ivatherm). Пациентка сообщила об отсутствии боли после процедуры и лишь небольшой отечности в течение 2–3 дней.

При контрольном осмотре через 6 нед отметили хорошее заживление, отсутствие признаков рецидива или реваскуляризации участка, а также прекрасный эстетический результат (рис. 8).

Клинический случай 3

Пациентка 36 лет обратилась в частную клинику в связи с жалобами эстетического характера. Ее не устраивали форма и цвет керамических виниров, установленных на фронтальных зубах верхней челюсти, а также контур десны в области этих зубов (рис. 9). Пациентка хотела улучшить внешний вид своей улыбки минимально инвазивным способом.

Снятие керамических виниров с помощью лазера представляет собой быструю и минимально инвазивную процедуру. В данном случае использовали эрбиевый лазер (2940 нм, LightWalker) с наконечником H02-N в бесконтактном режиме. Настройки лазера были следующими: средняя выходная мощность 6 Вт, импульс

Клинический случай 3

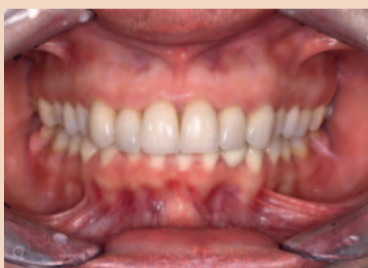

Рис. 9. Исходная клиническая картина: обратите внимание на форму виниров и границы десны

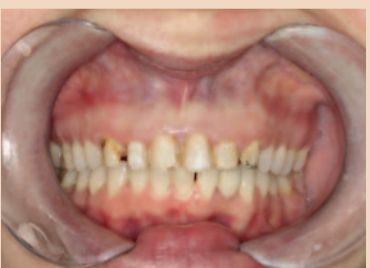

Рис. 10. Клиническая картина сразу после снятия виниров

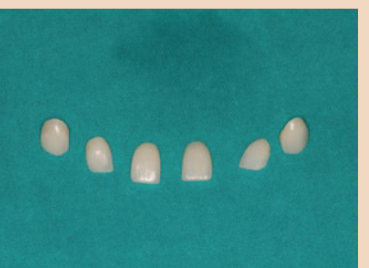

Рис. 11. Снятые керамические виниры

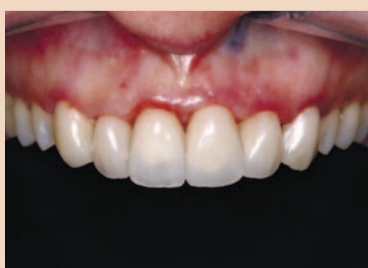

Рис. 12. Клиническая картина непосредственно после оконтуривания десны

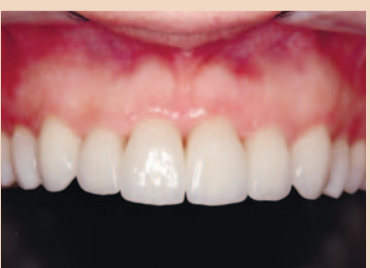

Рис. 13. Новые керамические виниры в полости рта пациентки

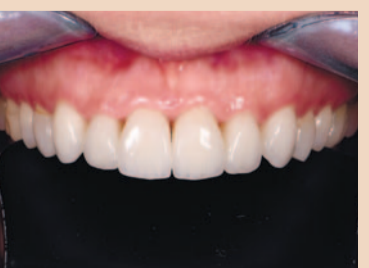

Рис. 14. Клиническая картина при контрольном осмотре через 2 года

← DT стр. 7

100 мкс (режим Micro Short Pulse [MSP]), частота 30 Гц (200 мДж на импульс), водяное охлаждение (3 части воды на 3 части воздуха), рис. 10. Виниры из диоксида лития (IPS e.max, Ivoclar Vivadent) сняли один за другим, избегав при этом повреждений, поскольку излучение лазера поглощалось только адгезивом (рис. 11). Процедуру проводили без анестезии; пациентка сообщила об отсутствии чувствительности на всех этапах снятия виниров.

Сразу после удаления керамических виниров установили временные виниры из композита. Через 2 нед выполнили оконтуривание десны вокруг временных виниров (рис. 12), для чего использовали двухволновой лазер (Er:YAG/Nd:YAG, LightWalker). Параметры эрбиевого лазера в процессе модификации контура десны были следующими: средняя выходная мощность 1,2 Вт, импульс 500 мкс (режим LP), частота 10 Гц (120 мДж на импульс), водяное охлаждение (одна часть воды на две части воздуха). Лазер был снабжен контактным наконечником H14-N длиной 16,0 мм с коническим кончиком (диаметром 0,6 мм).

Завершив оконтуривание десны, обеспечили гемостаз с помощью неодимового лазера с волоконным наконечником R21-C3 (диаметром 300 мкм) при следующих настройках: средняя выходная мощность 3,5 Вт, импульс 320 мкс (режим SP), частота

40 Гц. Через 4 нед установили новые керамические виниры из диоксида лития (IPS e.max; рис. 13).

При контрольном осмотре спустя 2 года пациентка выразила полное удовлетворение достигнутым эстетическим результатом (рис. 14).

Обсуждение

В контексте МИС особую значимость приобретает использование инновационных материалов, передовых клинических методов и самого современного оборудования: все это позволяет сохранить максимальные объемы здоровых тканей пациента. Творческий подход к решению стоматологических задач дает возможность поднять качество лечения на новую высоту [14].

Лазеры низкой и высокой мощности уже давно включены в арсенал минимально инвазивной стоматологии благодаря целому ряду клинических преимуществ, которыми они обладают. Успешное эстетическое лечение подразумевает не только установку качественных реставраций, но и сохранение здоровых тканей вокруг них [15]. Сегодня лазеры широко применяются в повседневной клинической практике. Как показывают представленные в настоящей статье клинические случаи, двухволновые лазерные устройства могут успешно использоваться при эстетическом и ортопедическом лечении: такие комбинированные эрбиевые/неодимовые

лазеры приобретают все большую популярность, поскольку позволяют работать как с твердыми, так и с мягкими тканями.

В первом клиническом случае традиционный подход к удалению гипертрофированной ткани десны предполагал бы использование скальпеля или круглого алмазного бора, что привело бы к кровоточивости и дополнительному дискомфорту для пациента. Применение двухволнового лазера дало возможность выполнить операцию бескровно и обеспечить быстрое и неосложненное заживление десны, а также создать условия для восстановления зуба. Кроме того, лазер позволяет точно модифицировать контур десны в соответствии с намеченными целями и ввиду этого может успешно применяться при удлинении клинической коронки зуба [1].

Согласно данным литературы, лазерная терапия сосудистых аномалий существенно усовершенствовалась за последние три десятилетия. Сегодня лазеры успешно используются при лечении гемангиом, капиллярных мальформаций и венозных мальформаций головы и шеи [16]. Во втором клиническом случае неодимовый лазер позволил эффективно устранить венозную мальформацию в области слизистой оболочки. Лечение этого заболевания предполагает применение лазера, склеротерапию, традиционное хирургическое вмешательство или использование всех этих методов в соче-

тании. В данном клиническом случае лазерная фотокоагуляция оказалась оптимальным минимально инвазивным методом, благодаря которому за короткий срок были достигнуты хорошие результаты.

Исследование Oztoprak и соавт. показало, что под воздействием излучения эрбиевого лазера прочность связи между керамическими винирами и тканями зубов уменьшается настолько, что реставрации можно безопасно снять [17]. В клинической практике эрбиевые лазеры используются для удаления композитных реставраций: излучение лазера поглощается органическими компонентами полимера и происходит их взрывное испарение с последующим гидродинамическим отделением композита от субстрата. Таким образом, эрбиевый лазер может эффективно применяться для безопасного снятия цельнокерамических коронок полного контура с естественных зубов [4]. В третьем из описанных в настоящей статье клиническом случае двухволновой лазер продемонстрировал свою эффективность в качестве инструмента для безопасного снятия керамических виниров с минимальным повреждением здоровых структур зубов.

Вывод

Исходя из вышеописанных клинических случаев, можно говорить о том, что двухволновой (эрбиевый/неодимовый) лазер может успешно исполь-

зоваться в рамках эстетического и ортопедического лечения, полностью вписываясь в концепцию минимально инвазивной стоматологии.

От редакции: эта статья была опубликована в журнале *cosmetic dentistry-beauty & science*, Vol. 13, № 1/2019. Список литературы можно получить в издательстве. DT

Контактная информация

Доктор Богдан Крисан
(Drs Bogdan Crisan)
Университет медицины и фармации им. Юлиу Хатиегану в Клуж-Напоке (the University of Medicine and Pharmacy Cluj-Napoca, Romania)
Кафедра имплантологии и челюстно-лицевой хирургии
Cardinal Iuliu Hossu St. No. 37,
400029 Cluj-Napoca, Romania (Румыния)

Частная стоматологическая клиника
Med Artis Dent
Strada Voltaire 16, 400130 Cluj-Napoca, Romania (Румыния)
bbcrisan@yahoo.com
www.medartisdent.ro

Лиана Крисан (Liana Crisan), Михаэла Бачум (Mihaela Bacium), Григоре Бачум (Prof. Grigore Bacium), Симон Бран (Drs Simion Bran), Гораццу Ротар (Horatiu Rotar), Адриан Петрутуй (Adrian Petrutiu), Дариус Томина (Darius Tomina), Кристина Дину и Кристиан Дину (Cristina Dinu & Cristian Dinu), Румыния

Интервью:

«Не надо отказывать детям с аутизмом в обычном лечении»

Ивета Рамонайте
Dental Tribune International

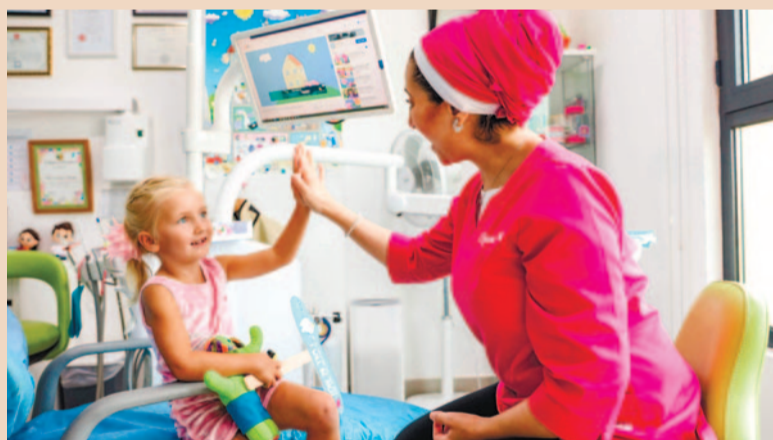Число детей с расстройствами аутистического спектра растет. Они сталкиваются с огромным количеством проблем, среди которых и трудности с сохранением стоматологического здоровья. По случаю Всемирного дня распространения информации о проблеме аутизма, который ежегодно отмечается 2 апреля, корреспондент Dental Tribune International побеседовал с доктором Ясмин Коттаит, широко известной «зубной феей», уделяющей особое внимание лечению детей с аутизмом и обладающей огромным опытом в этой области. Будучи сертифицированным специалистом по работе с такими детьми, доктор Kottait рассказала, почему важно, чтобы они могли получать обычную стоматологическую помощь, и поделилась некоторыми соображениями о том, как сделать посещение стоматолога более приемлемым для ребенка с аутизмом.

Доктор Kottait, не могли бы Вы рассказать нашим читателям о себе и о том, что побудило Вас стать детским стоматологом и дипломированным специалистом по работе с детьми, страдающими аутизмом?

Меня зовут Yasmin Kottait. Я люблю веселиться, танцевать в TikTok'e и лечить детей. Мне нравится решать проблемы, и самой большой проблемой, с которой я столкнулась в своей практике, стали дети, на которых не действовала моя способность успокаивать маленьких пациентов. Поскольку все мои усилия были тщетны, эти малыши покидали клинику напуганными и расстроенными. Это заставило меня вплотную заняться изучением проблемы, и в результате я стала обладательницей двух сертификатов в области работы с детьми, страдающими аутизмом.

Чем больше я читала об аутизме, тем больше понимала, что только че-

ния явно недостаточно. Чем больше я читала, тем больше мне хотелось погрузиться в практическое изучение вопроса, чтобы понять, что чувствуют такие дети, и иметь возможность предложить им подходящие варианты лечения.



Доктор Yasmin Kottait считает, что дети с аутизмом должны получать такое же лечение, как и нейротипичные дети. (Иллюстрация: Yasmin Kottait)

Как обычно проходит лечение? Нужна ли какая-то специальная подготовка перед приемом такого пациента?

Прием предполагает консультацию, чистку зубов с помощью фторидсодержащего средства, получение нескольких рентгенограмм для точной диагностики и, при необходимости, пломбирование полостей, а в отдельных случаях – лечение корневых каналов или установку коронки. Некоторым детям нужна закись азота, некоторым – наркоз, но многие прекрасно обходятся обычной седацией.

Да, я устанавливаю коронки на молочные зубы детей с аутизмом. Всякий раз, выступая с лекцией, я говорю: «Не надо отказывать детям с аутизмом в обычном лечении. Мы должны принять этот вызов». И родители ценят такой подход: когда я предлагаю седацию или веселящий газ, они понимают, что я даю им нормальный выбор. Потому что, к сожалению,

большинство стоматологов в этой ситуации говорят: «Нет-нет-нет, мне не нужны такие проблемы. Сделаю наркоз и спокойно выполню все процедуры. И только так, без вариантов!».

Мы должны включить детей с аутизмом в круг наших обычных паци-

ентов, т.е., лечить их так же, как детей с нормотипичным развитием личности.

Число детей с расстройствами аутистического спектра растет. С какими распространенными проблемами они сталкиваются при посещении стоматолога, и что стоматологи могут сделать, чтобы такие дети чувствовали себя в клинике более комфортно?

Прекрасный вопрос! Да, увы, количество таких детей увеличивается и очень быстро: еще недавно считалось, что аутизмом страдает каждый 68-й ребенок в мире, а когда я проверяла статистические данные в последний раз, исследования показывали, что аутизм наблюдается уже у каждого 48-го ребенка. Очень часто у таких детей я вижу запущенный кариес. Другие распространенные среди них стоматологические проблемы – это пародонтит, нарушения окклюзии и бруксизм. Детям с аутизмом все это свойственно в

большей мере, чем их нейротипичным ровесникам.

А знаете, почему у детей с аутизмом много нелеченых кариозных поражений? Да потому что у их родителей есть список приоритетных медицинских задач, и состояние зубов ребенка находится где-то в самом конце этого списка. Еще важнее то, что родителям сложно найти стоматолога, который возьмется регулярно и правильно лечить их ребенка, так что в конце концов родители просто сдаются и говорят: «Ладно, мы с этим ничего поделать не можем, как будет – так и будет».

Итак, как стоматологи могут сделать пребывание детей с аутизмом в клинике более комфортным? Прежде всего стоит понять, что такое аутизм. Что чувствует такой ребенок, впервые попав в клинику? Как он воспринимает посещение стоматолога? Незнакомые звуки, запахи, люди – все это стресс для ребенка с аутизмом, который никогда раньше не оказывался в подобной обстановке.

Кроме того, стоматологу приходится прикасаться к ребенку, а большинство детей с аутизмом этого не любят. Таким образом, буквально все в клинике ранит чувства малыша. Вот почему стоматолог должен быть хорошо знаком с ребенком, знать его предпочтения, учитывать наличие сенсорной чувствительности.

Лично я использую так называемые социальные истории. Такие короткие

«Стоматолог должен быть хорошо знаком с ребенком, знать его предпочтения, учитывать наличие сенсорной чувствительности»

рассказы с картинками помогают детям почувствовать себя более уверенно в незнакомой обстановке, лучше понять, кто я такая и чем занимаюсь. С помощью социальных историй они знакомятся с процедурами, которые я буду выполнять, инстру-

ментами, которые я собираюсь использовать, ощущениями, которые им предстоит пережить. Я пытаюсь не изменить стоматологию, а сделать ее более приемлемой для детей с аутизмом.

Полагаю, Вы согласитесь с тем, что лечение детей с расстройствами аутистического спектра – работа хоть и трудная, но приносящая огромное удовлетворение. Какими личными качествами должен обладать стоматолог, чтобы этим заниматься, и какой урок стал для Вас наиболее важным за эти годы работы?



Доктор Yasmin Kottait – преданная своему делу детский стоматолог из Дубая. Вот уже почти двадцать лет она работает с маленькими пациентами, включая и детей с расстройствами аутистического спектра. (Иллюстрация: Yasmin Kottait)

Заниматься лечением детей с аутизмом невозможно без терпения, сочувствия и любви – может быть, еще эмпатии. Что касается самого главного урока, который я извлекла в процессе



CON-MED.RU

ИНФОРМАЦИОННЫЙ ПОРТАЛ ДЛЯ ВРАЧЕЙ



Видеотрансляции с ключевых мероприятий для врачей

Онлайн-конференции
Круглые столы
Вебинары
НМО

CON-MED.RU

С нами уже 202 081 врачей

MED-LIBRARY ВИДЕО ИГРЫ МЕРОПРИЯТИЯ ПАРТНЕРЫ СПЕЦПРОЕКТЫ MEDICAL VISUAL FERTILITY TODAY

live

14 января
16:00 (мск)

Академия
неврологии
Сотекс

Итоги > пресс-конфе

Интерактивное интернет-издание для врачей || DigitalDoctor

Актуально

Med-library:
профессиональные
журналы
и публикации

Спецпроекты
по актуальным
проблемам

Игры для врачей

Коллега,
ищите
хорошую
работу?

Новый раздел
ВАКАНСИИ
для ВАС!

СМОТРЕТЬ
748



**СЕВЕРО-ЗАПАДНОЕ ОБЩЕСТВО
ПО ИЗУЧЕНИЮ БОЛИ ПРИГЛАШАЕТ**

врачей разных специальностей принять участие в бесплатном образовательном медицинском проекте в ТВ-формате:

ВРАЧ – УРОВЕНЬ ЭКСПЕРТ

Повысьте ваш профессиональный уровень до экспертного!

ЖДЁМ ВАС У ЭКРАНОВ КАЖДЫЙ
ЧЕТВЕРГ В 19:00!



читать онлайн 1054



Анонсы
предстоящих
мероприятий



Дайджесты
по материалам
симпозиумов

ПРИСОЕДИНЯЙТЕСЬ!

