

DENTAL TRIBUNE

The World's Dental Newspaper - Netherlands Edition



a-dec 500 - 28 juni 2019 première in Nederland
EXPERIENCE THE NEXT LEVEL A-DEC 500
exclusief in showroom Arseus Dental te Waalwijk

a-dec

ARSEUS DENTAL
Advies, Aandacht, Attent

Maak vandaag nog een afspraak voor uw persoonlijke toegangsbewijs

WWW.DENTAL-TRIBUNE.NL

JAARGANG 9 - NUMMER 5 - JUNI 2019

VGZ wint zaak

Straumann kan niet onder 3-jarig contract uit

Pagina 5

Thema endo

Lasergeactiveerde irrigatie

Pagina 10-11

Quality Practice

Nieuw en afwisselend programma

Pagina 14



De Stemming

Wegblijvende patiënt de deur wijzen?

Pagina 16

Carcinoom

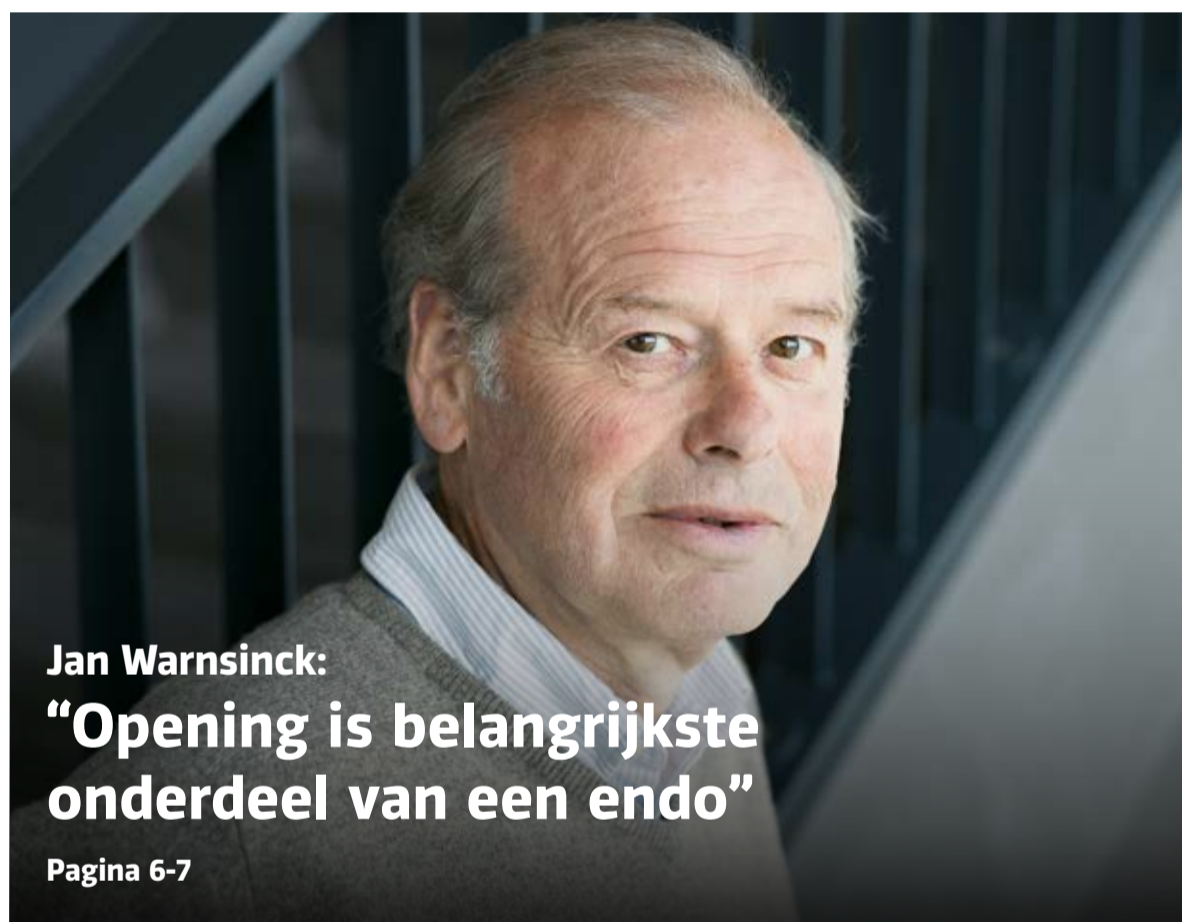Tandarts ontdekt speekselklierkanker bij tennisster

Pagina 17

Nieuwe rubriek

Trucs van de meester: stuur uw 'foefjes' in!

Pagina 18



Jan Warnsinck:
"Opening is belangrijkste onderdeel van een endo"

Pagina 6-7

Groen licht voor taakherschikkingsexperiment

UTRECHT Op 31 mei 2019 is de Algemene Maatregel van Bestuur (AMvB) voor tijdelijke zelfstandige bevoegdheid van de geregistreerde mondhygiënist gepubliceerd in de Staatscourant. Hiermee is er groen licht voor het experiment.

Met het langverwachte startsein wordt de mondhygiënist breder inzetbaar, aangezien er voor bepaalde handelingen geen opdracht meer nodig is van een tandarts. Volgens de Nederlandse Vereniging van Mondhygiënisten is dit een positieve ontwikkeling voor de mondgezondheid van de patiënt. "Met preventie als vertrekpunt kan

met de juiste inzet van mensen en middelen een mondgezonde generatie worden bereikt en wordt er optimaal gebruik gemaakt van de capaciteit van mondzorgverleners," aldus voorzitter Manon van Splunter-Schneider.

Lees verder op pagina 3 ▶

ADVERTENTIE

OUD GOUD INKOOP

—VEILIG EN VERTROUWD—

de beste prijs voor goudafval

discrete en snelle afhandeling
contante betaling mogelijk



www.oud-goud-inkoop.nl
sander@oud-goud-inkoop.nl 06 111 32 999

ADVERTENTIE

Nieuwe wet over dienstverband in aantocht

DEN HAAG De Eerste Kamer heeft de wet Arbeidsmarkt in balans (WAB) aangenomen, die ook gevolgen heeft voor mondzorg-

praktijken. De wet verkleint de kosten en risico's tussen vast werk en flexwerk. De nieuwe regels moeten het aantrekkelijker maken voor de

werkgever om mensen in vaste dienst te nemen. Minister Koolmees wil dat meer werkenden zekerheid krijgen, terwijl tegelijkertijd flexwerk mogelijk blijft waar het nodig is. Het grootste deel van de maatregelen zal vanaf 1 januari 2020 ingaan.

Lees verder op pagina 3 ▶

ADVERTENTIE

All Dent dental equipment

inrichting • service • apparatuur

B I N N E N K O R T

DE NIEUWSTE
FINNDENT
MODELLEN
Q2 | Q5 | Q8

Maak een
AFSPRAAK
in onze
SHOWROOM

FINNDENT

Q2
Q5
Q8

Ravelijn 15 - 3905 NT - Veenendaal - T. 0318 - 509060 - F. 0318 - 507035 - E. info@alldent.nl - www.alldent.nl

ADVERTENTIE

MEDDENT.NL
QUALITY PRODUCTS

Dentiva

MASTERMIND
Najaar 2019
Start succesvol jouw eigen praktijk

De MasterMind groep met collega's omvat:

- 6 interactieve cursusavonden
- 9 maanden actieve ondersteuning

Ga naar dentiva.nl/mastermind

Gevoelige tanden? **Directe*** en langdurige verlichting begint met uw advies

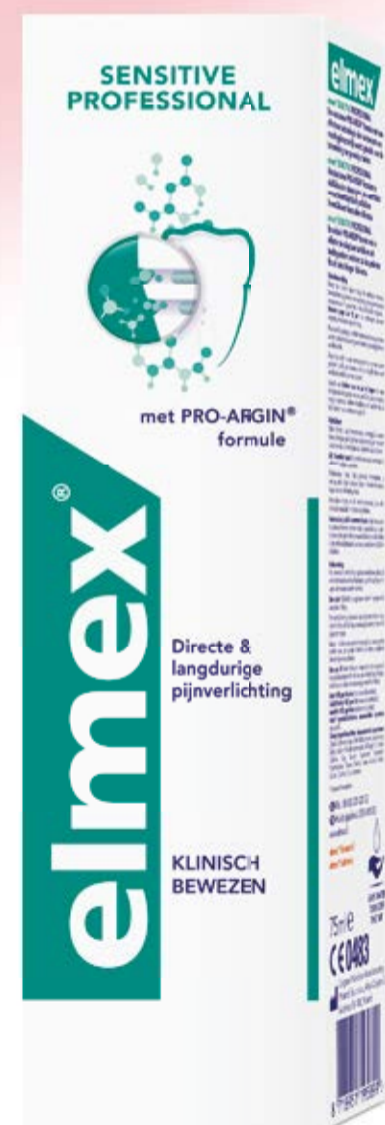

elmex® SENSITIVE PROFESSIONAL met de unieke PRO-ARGIN®-technologie

- Biedt superieure dentine tubuli afsluiting:
91% afsluiting in vergelijking met **67%** met een tinfluoride/natriumfluoride technologie^{1,#}
- Blokkeert de route naar pijn onmiddellijk*:
60,5% reductie in gevoeligheid vanaf het eerste gebruik^{2,**}
- Biedt langdurige verlichting van pijn:
80,5% reductie in gevoeligheid na 8 weken^{3,**}



*Ipsos, patiënten programma gedaan met elmex Sensitive Professional Repair & Prevent, 2 weken test, 325 respondenten, Polen 2017



* Voor directe verlichting, direct met de vingertop aanbrengen op de gevoelige tand zacht 1 minuut inmasseren

** Invergelijking tot de basislijn

In-vitro studie, na 5 applicaties vs tinfluoride / natriumfluoride technologie (p<0.05)

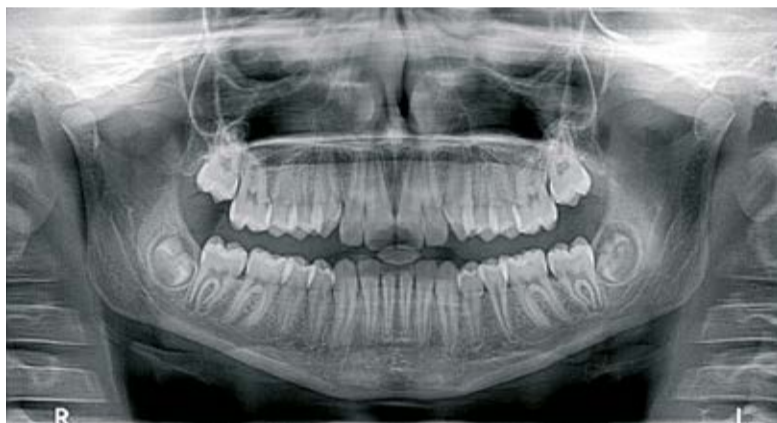References: 1. Hines D, et al. Accepted poster, July 2018 IADR. Colgate-Palmolive Company 2018. 2. Nathoo S, et al. J Clin Dent. 2009;20(Spec Iss):123-130. 3. Docimo R, et al. J Clin Dent. 2009;20(Spec Iss):17-22.

► Vervolg van pagina 1

De taakherschikking moet bijdragen aan het doelmatiger organiseren van de zorg met behoud en verbetering van kwaliteit. De mondhygiënist is al jaren zelfstandig bevoegd voor de meerderheid van de taken. Alleen voor voorbehouden handelingen, zoals verdoven, het maken van röntgenfoto's en de behandeling van primaire caviteiten, was nog opdracht van een tandarts vereist. Mondhygiënisten gaan dus geen andere werkzaamheden uitvoeren, maar het wettelijk kader waarbinnen deze zorg wordt verleend verandert.

Beroepsverenigingen KNMT en ANT zijn, zoals bekend, minder gelukkig met de AMvB en reageren ook deze keer fel. "Dat de minister het experiment met het toekennen van drie voorbehouden handelingen aan mondhygiënisten doorzet, is vooral slecht nieuws voor de patiënt," stelt voorzitter van de KNMT Wolter Brands. "Die loopt het risico op onvolledige diagnoses, over-

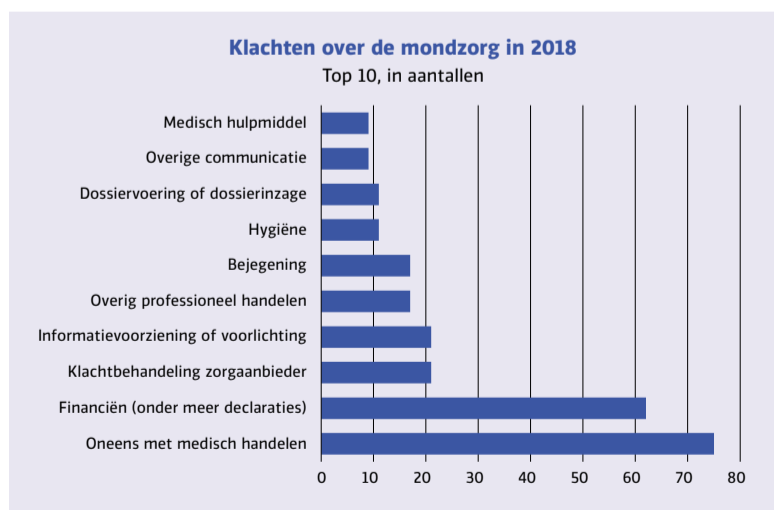
behandeling en onnodige kosten. Daarnaast is het uitermate verwarrend dat de ene mondhygiënist wél aan het experiment mag meedoen en de andere niet." Ook de ANT is sceptisch. "De laatste jaren wordt juist overal in de zorg de les getrokken dat er één team nodig is, met één aanspreekpunt en één patiëntendossier. Het ministerie lijkt zich desondanks op een irrationele manier vast te bijten in beleid dat juist zal gaan leiden tot versnippering van de mondzorg, onnodige extra kosten en alle gevolgen die daarmee zullen samenhangen," betoogt voorzitter Jan Willem Vaartjes. Naar verwachting zal het experiment op 1 juli 2020 van start gaan. Wanneer het experiment na vijf jaar als doeltreffend en effectief wordt beschouwd, zal de tijdelijke zelfstandige bevoegdheid worden omgezet naar een definitieve bevoegdheid. De geregistreerde mondhygiënist zal dan opgenomen worden in artikel 3 van de wet BIG. (bron: NVM-Mondhygiënisten, KNMT, ANT) ■



Een deel van de mondhygiënisten mag in de toekomst een aantal nu nog voorbehouden handelingen, zoals verdoven, het maken van röntgenfoto's en de behandeling van primaire caviteiten, zelfstandig uitvoeren. FOTO: PIXABAY

314 klachten over mondzorg in 2018

Iedereen met vragen en klachten over de gezondheidszorg in Nederland kan voor advies en informatie terecht bij het Landelijk Meldpunt Zorg (LMZ) van de Inspectie Gezondheidszorg en Jeugd (IGJ). In 2018, waarbij de cijfers over december nog ontbreken, ontving het LMZ in totaal 6.652 meldingen. Hiervan hadden 314 klachten betrekking op de mondzorg. Dat meldt de IGJ in haar Klachtbeeld 2018.



Het totale aantal klachten is volgens de IGJ door de jaren heen gestegen. In 2017 kreeg het LMZ over dezelfde periode namelijk 6.416 klachten binnen (6.885 over het hele jaar) en in 2016 ging het om 5.922 meldingen (6.455 over het hele jaar). Ongeveer 20% van de klachten zet het LMZ jaarlijks door naar inspecteurs binnen IGJ. Zij behandelen de klacht vervolgens als een officiële melding van een incident. In 2018 werden 46

klachten over de mondzorg voorgelegd aan inspecteurs. De meeste meldingen hadden betrekking op de geestelijke gezondheidszorg, medisch specialistische somatische zorg en de intramurale ouderenzorg. De mondzorg staat op een achtste plek. De klachten gingen opvallend vaak over onverwacht hoge rekeningen. Ook zijn veel klagers het oneens over het medisch handelen. Zo gingen diver-

ADVERTENTIE

De nieuwe KaVo OP 3D™.
Nu verkrijgbaar met cefalometrische beeldvorming.

Voor meer informatie, contacteer onze sales specialist:
An Bruynooghe +32 493 404 811

KAVO

Wet Arbeidsmarkt in balans vanaf 2020 van start

DEN HAAG De Eerste Kamer heeft de wet Arbeidsmarkt in balans (WAB) aangenomen. Deze wet verkleint de kosten en risico's tussen vast werk en flexwerk. De nieuwe regels moeten het aantrekkelijker maken voor de werkgever om mensen in vaste dienst te nemen.

Werkgevers baseren hun keuze voor vast of flexibel personeel vaak niet op basis van het geleverde werk, maar op de kosten en risico's die hiermee gepaard gaan. Vaste contracten bieden volgens de huidige regels veel bescherming voor werknemers, terwijl flexcontracten dat nauwelijks bieden. Hierdoor zijn werkgevers vaak terughoudend om werknemers in vaste dienst te nemen. Groepen werkenden belanden zo onnodig vaak in flexbanen en hebben nauwelijks perspectief op zekerheid. Minister Koolmees wil dat meer werkenden zekerheid krijgen, terwijl tegelijkertijd flexwerk mogelijk blijft waar het nodig is.

Het kabinet is van mening dat de Nederlandse arbeidsmarkt uit balans is, en komt daarom met een pakket aan maatregelen. "Met het aannemen van de WAB in de Eerste en Tweede Kamer is een belangrijke stap gezet naar een sterke en goed functionerende arbeidsmarkt," stelt minister Koolmees van Sociale Zaken en Werkgelegenheid.

In de wet zijn onder andere de volgende maatregelen opgenomen: Ontslag wordt ook mogelijk als er sprake is van een optelsom van omstandigheden, ook wel de cumulatiegrond genoemd. Nu moet de werkgever aan één van de acht ontslaggronden volledig voldoen. De werknemer kan een halve transitievergoeding extra krijgen, wanneer de cumulatiegrond gebruikt wordt als reden voor ontslag. Werknemers krijgen vanaf de eerste dag recht op een transitievergoeding, ook tijdens de proeftijd. Daarnaast wordt de opbouw van

de transitievergoeding verlaagd bij lange dienstverbanden. Ook komt er een regeling voor kleine werkgevers om de transitievergoeding te compenseren als ze hun bedrijf moeten beëindigen wegens pensioenering of ziekte.

Werknemers die op payrollbasis werken, krijgen dezelfde arbeidsvoorwaarden als werknemers in dienst bij de opdrachtgever, met uitzondering van het pensioen. Hier geldt een eigen regeling voor. De openstelling van tijdelijke contracten wordt verruimd. Nu is het mogelijk om aansluitend drie contracten in twee jaar aan te gaan. Met de nieuwe regeling wordt dit verlengd naar drie jaar.

De WW-premie wordt voor werkgevers voordeliger als ze een werknemer een vaste baan aanbieden, in plaats van een tijdelijk contract. Nu is de hoogte van de premie afhankelijk van de sector waar een bedrijf actief in is.

Ook worden er maatregelen genomen om verplichte permanente beschikbaarheid van oproepkrachten te voorkomen. Een werknemer moet minstens vier dagen van tevoren worden opgeroepen door de werkgever. Ook behouden oproepkrachten het recht op loon als werk wordt afgezegd. De termijn van vier dagen kan in de cao worden verkort tot één dag.

Het grootste deel van de maatregelen zal vanaf 1 januari 2020 ingaan. Voor de zomer komt het kabinet met een brief waarin de nieuwe wetgeving voor zzp'ers wordt uitgewerkt.

(bron: Rijksoverheid) ■

se klachten over bijvoorbeeld technisch slecht uitgevoerde handelingen, ontstekingen, gemiste gaatjes en gebroken vullingen, kronen of protheses. Ondanks de stijging van het totaal aantal klachten, lijkt het aantal klachten in de mondzorg gedaald. In 2017 werden er over het gehele jaar 464 klachten ingediend, wat overeenkomt met 7% van het totaal aantal klachten.

(bron: IGJ) ■

ADVERTENTIE

Utrecht Dental

LAAGSTE PRIJS GARANTIE

Turn-key totaalinrichting

www.utrecht-dental.nl

Column

Reinier van de Vrie



Echte helden

"De tandarts is mijn held!" Mooie, vleende uitspraak natuurlijk, die iedere beroepsbeoefenaar niet vaak genoeg zal kunnen horen. Maar deze keer kwam de uitspraak uit een heel onverwachte hoek. Dat was tijdens een muzikaal evenement van het project De MuziekRoute in Utrecht, dat alle basisschoolkinderen in de Utrechtse wijk Overvecht op een creatieve manier kennis laat maken met muziek. Onder professionele begeleiding trad een groot aantal kinderen in april op voor medeleerlingen en ouders in een voorstelling in Theater Stefanus in Utrecht. Het thema van deze muzikale potpourri was 'helden'. Daar waren liedjes op gemaakt en tussendoor mochten kinderen vertellen wie hun helden waren. De meesten zochten het daarbij dicht bij huis. Overduidelijk wonnen de moeders het, vooral omdat die toch wel het meeste thuis bleken te zijn en lekker konden koken. Vaders werden duidelijk minder heldhaftig gevonden. En toen opeens was er een jongetje dat – min of meer tussen neus en lippen door – zijn tandarts een echte held noemde. In het gekriemel en het muzikale geweld was hij niet te traceren om navraag te doen naar het waarom. Dat wil je dan natuurlijk graag weten. Wat heeft hij voor leuks met zijn tandarts meegemaakt? Maar dat maakt eigenlijk niet zoveel uit. Duidelijk is wel dat hier in potentie een aankomend nieuwe tandarts rondliep. Want, is het niet zo dat veel van de huidige tandartsen voor hun beroep hebben gekozen vanuit positieve ervaringen die ze zelf in de tandartsstoel hebben opgedaan?

Het mooie van dit jongetje is dat hij het voor elkaar heeft gekregen om alle Overvechtse kindertjes regelmatig naar de tandarts te krijgen. Dat kan eigenlijk niet anders. Immers, er wordt altijd gezegd dat je patiënten je beste ambassadeurs zijn. In een debat in het Vlaamse tandartsblad *ConsulTand* heeft Koen Clement van *FreshTandartsen* het over het loyale lijntje tussen tandarts en patiënt als de belangrijkste schakel in het succes van een praktijk. Zonder loyaliteit geen ambassadeur.

Ik stel me zo voor dat dat jongetje tijdens de schoolpauzes zijn vriendjes erop wijst dat ze beter de appel kunnen eten die ze van hun moeder hebben meegekregen dan het snoep uit de naburige supermarkt. Daarbij opmerkend dat zijn tandarts laatst nog zei dat... Nu maar hopen dat hij de held van het schoolplein is.

Reinier van de Vrie is freelance tandheelkundig journalist en tekstschrijver. Contact: r.vandevrie@congrescommunicatie.com. ■

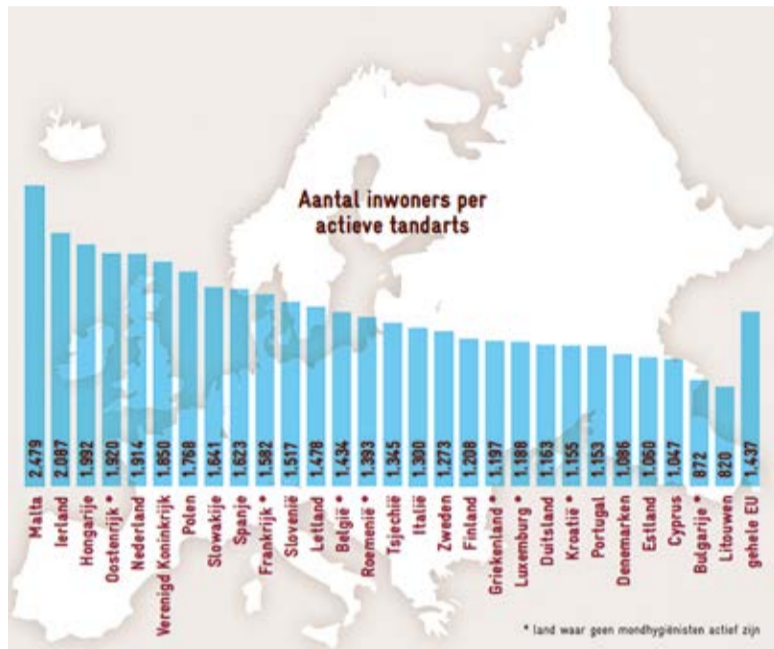
Feiten & cijfers

1.914 ...inwoners per actieve tandarts in Nederland.

De Council of European Dentists (CED) heeft onlangs namens alle Europese tandartsen een manifest

gepubliceerd over de tandarts-ratio's in Europa. De verschillen tussen de landen blijken aanzien-

lijk. Waar Malta de kroon spant met 2.479 inwoners per actieve tandarts, eindigt Litouwen met 820 inwoners per actieve tandarts aan de andere kant van de lijst. Nederland staat op een vijfde plek. Het manifest dient als oproep aan EU-beleidsmakers om de mondgezondheid van alle Europeanen te verbeteren, de veiligheid en rechten van patiënten te waarborgen en de beroepsgroep van tandartsen te ondersteunen. Bij de tandartsratio's blijkt overigens nauwelijks verschil tussen landen waar mondhygiënist actief zijn en landen waar dat niet het geval is.



(bron: Staat van de Mondzorg)

Eén jaar AVG - drie privacy-mythes

Op 25 mei 2018 ging de Algemene Verordening Gegevensbescherming (AVG) van kracht. De invoering van deze wet, die de bescherming van persoonsgegevens regelt, leverde mondzorgpraktijken het nodige werk op. Ook ontstonden er enkele privacy-mythes rond de verplichtingen die vanuit de AVG zouden voortkomen. Drie daarvan worden hier weerlegd.

1. Het is verboden om berichten via de 'normale' mail te versturen.

De AVG kent geen verbod op het mailen van berichten via een onveilige e-mailverbinding. Berichten van algemene aard kunnen prima zonder beveiliging verstuurd worden, ook aan patiënten. Denk hierbij aan berichten over spoeddiensten, openingstijden of nieuwe medewerkers. Zodra er persoonsgegevens in een bericht staan, moeten er wel passende maatregelen genomen worden om deze gegevens te beschermen. Dit kan bijvoorbeeld door e-mailberichten te versleutelen of gebruik te maken van een veilige e-mailapplicatie, zoals ZorgMail.

nen die als patiënt 'in zorg' zijn bij de mondzorgpraktijk. Patiënten die op een wachtlijst staan of 'uit zorg' zijn, worden niet meegerekend bij de grens van 10.000 patiënten.

Een mondzorgpraktijk hoeft alleen een functionaris gegevensbescherming (FG) aan te stellen als er sprake is van grootschalige gegevensverwerking

2. Het is verplicht om een functionaris gegevensbescherming (FG) aan te stellen.

Een mondzorgpraktijk hoeft alleen een functionaris gegevensbescherming (FG) aan te stellen als er sprake is van grootschalige gegevensverwerking. Dit is het geval als er meer dan 10.000 patiënten staan ingeschreven of als er gemiddeld meer dan 10.000 verschillende patiënten per jaar worden behandeld, én wanneer de gegevens van deze patiënten in één informatiesysteem staan. Om te bepalen wie er onder het begrip 'ingeschreven patiënten' vallen, wordt er gekeken naar alle perso-

3. Je mag aan de balie niet bellen met patiënten als er andere patiënten in de buurt zijn.

Met patiënten bellen aan de balie als er anderen in de buurt zijn is niet verboden. Persoonlijke gegevens uitvragen is mogelijk, maar zorg er dan wel voor dat mensen in de directe omgeving dit niet horen. Herhaal dus niet wat de patiënt vertelt. Voer vertrouwelijke telefoongesprekken op een daarvoor geschikte, voor zover mogelijk afgeschermd plaats om zo de privacy van de patiënt te waarborgen. (bron: KNMT) ■

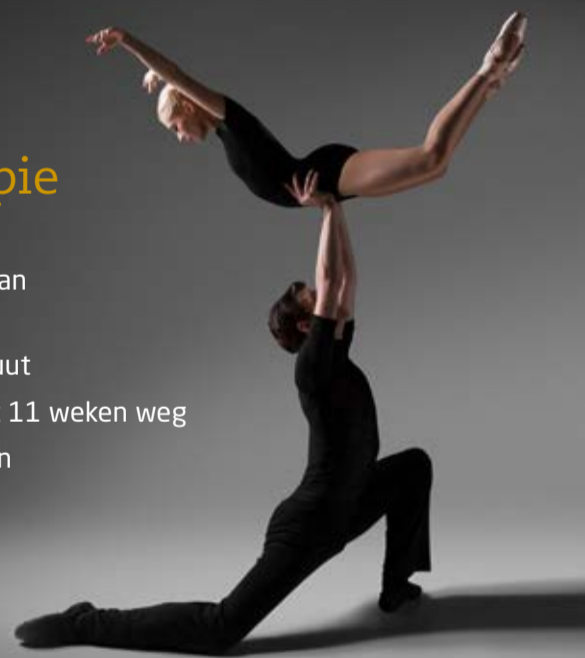ADVERTENTIE

SRP plus PerioChip®

insert voor dentaal gebruik 2,5 mg

De betrouwbare oplossing bij parodontitis-therapie

- › Doeltreffend - elimineert tot 99% van de ziekteverwekkende kiemen
- › Snel - aanbrengen in slechts 1 minuut
- › Duurzaam - houdt ziektekiemen tot 11 weken weg
- › Consistent - essentieel deel van een parodontale behandeling



Bestel nu op www.periochip.nl
of FreeCall 0800-022 73 21 (Nederland)

PerioChip®, insert voor dentaal gebruik 2,5 mg
2,5 mg chloorhexidine digluconaat (CHX). Hulpstoffen: gehydratiseerde gelatine, glycerol, gedistilleerd water. CHX is een breed spectrum antimicrobiële stof. **Indicatie:** samen met tandsteen verwijderen en tandwortel schoonmaken, geïndiceerd voor een aanvullende, antimicrobiële behandeling van matig ernstige tot ernstige chronische periodontale ziekten bij volwassenen met pocket-vorming. PerioChip kan gebruikt worden als onderdeel v.e. periodontaal behandelprogramma. **Contra-indicaties:** Overgevoeligheid voor CHX of één v.d. hulpstoffen. **Waarschuwingen:** Gelijktijdig gebruik van geneesmiddelen die nystatine bevatten moet vermeden worden. Gebruik tijdens zwangerschap en borstvoeding; zie vak- en gebruikersinformatie. Periochip bevat chloorhexidine. Van chloorhexidine is bekend dat het overgevoeligheid veroorzaakt, waaronder generaliseerde allergische reacties en anafylactische shock zie vak- en gebruikersinformatie. **Bijwerkingen:** Circa één derde v.d. patiënten ondervindt bijwerkingen, meestal voorbijgaand, tijdens de eerste paar dagen na inbrengen v.d. chip. Dit kan ook een gevolg zijn v.d. mechanische plaatsing v.h. dentaal insert in de periodontale pocket of een gevolg van het verwijderen van tandsteen. De meest frequent gerapporteerde bijwerkingen zijn aandoeningen v.h. gastro-intestinaal stelsel; dentaal, gingival of orale zachte weefsel reacties die ook worden beschreven als toepassingsnevenreacties. Verdere informatie: zie vak- en gebruikersinformatie. UR-geneesmiddel. Stand: 07/2018. **Vergunningshouder:** Dexcel® Pharma GmbH, Carl-Zeiss-Str. 2, 63755 Alzenau, Duitsland Tel.: +49/6023/9480-0, Fax: +49/6023/9480-50.

Dexcel®
pharma Dexcel® Pharma GmbH • Carl-Zeiss-Straße 2 • D-63755 Alzenau



FOTO: PIXABAY

Quiz

1. De primaire oorzaak van halitose is meestal het opstijgen van slecht ruikende gassen uit de maag.
 - a. Juist
 - b. Onjuist
2. Het is goed mogelijk om door middel van een zelftest halitose vast te stellen.
 - a. Juist
 - b. Onjuist

De antwoorden vindt u op pagina 22.

Alleen grote praktijken verplicht tot cliëntenraad

DEN HAAG Zorginstellingen in de eerste lijn waar meer dan 25 personen werken, moeten in de toekomst verplicht een cliëntenraad instellen. Dat blijkt uit de nieuwe Wet Medezeggenschap Cliënten Zorginstellingen (Wmcz) die de Eerste Kamer op 21 mei heeft aangenomen.

Een cliëntenraad is een bij de wet geregeld medezeggenschapsorgaan die zorgt voor de belangen van patiënten. In de praktijk zal slechts een beperkt percentage van de Nederlandse tandartspraktijken te maken krijgen met de verplichting tot een

cliëntenraad. "Oorspronkelijk lag de grens lager, maar die is verhoogd naar 25 zorgverleners na een gezamenlijk lobbytraject door de KNMT, LHV, LVVP, KNGF, InEen, KNOV en ANT," aldus KNMT-voorzitter Wolter Brands. "Naar schatting werken

in hooguit vijf procent van de tandartspraktijken in ons land meer dan 25 personen. Alle andere praktijken zijn gevrijwaard van de verplichtingen die de wet oplegt. Een resultaat waarop we best trots mogen zijn." In een brief naar minister Bruins riepen verschillende beroepsverenigingen uit de eerstelijnszorg om om eerstelijnszorgaanbieders uit te zonderen van de verplichting van een cliëntenraad. Omdat eerste-

lijnszorgverleners zorg leveren dichtbij de patiënten en dit vaak in nauwe afstemming met hen gebeurt, wordt een cliëntenraad overbodig geacht. "Een cliëntenraad zal leiden tot hoge administratieve lasten voor de zorgverlener, hetgeen kosten gaat van de tijd voor de patiënt," zo valt te lezen in de brief. De partijen delen hiermee de visie van de Raad van State, dat het bij de vormgeving van medezeggenschap essentieel is om rekening te houden met de verschillende vormen

van zorg en zorgrelaties. "Medezeggenschap en patiëntenparticipatie dienen op informele wijze en daarvoor dichtbij de individuele patiënt vormgegeven te worden," luidt de conclusie in de brief.

Er loopt op dit moment een traject over de praktische invulling van de Wmcz. Wanneer de wet daadwerkelijk in werking treedt, is nog onduidelijk.

(bron: KNMT, ANT) ■

Zorgverzekeraar VGZ wint zaak tegen Straumann

UTRECHT Zorgverzekeraar VGZ heeft een kort geding tegen implantatenleverancier Straumann gewonnen. Straumann wilde onder een 3-jarig contract met VGZ uit, waarin onderhandeld werd over de levering van implantaten tegen een scherpere prijs. Aangezien het contract nog niet officieel getekend was, vond Straumann dat het voorstel alsnog van tafel geveegd kon worden. De rechter kon zich niet vinden in deze argumentatie.

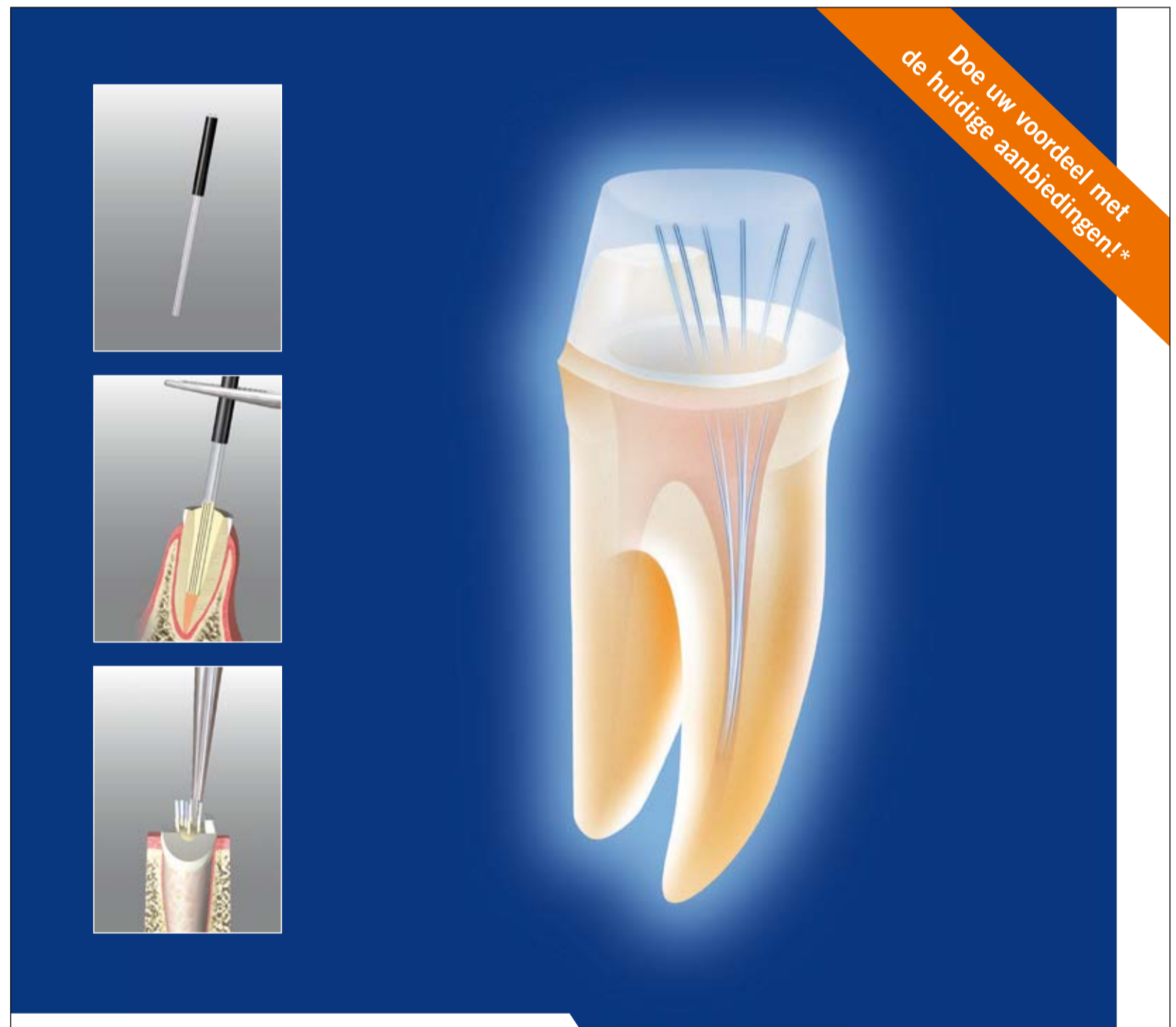
Al enkele maanden is er strijd met VGZ over het aangescherpte inkoopbeleid. In februari kondigde de zorgverzekeraar aan goedkoper implantaten in te willen kopen via voorkeursleveranciers, zodat wakerwinsten bij tandartsen zouden verdwijnen. Tandartskoepels reageerden woedend en eisten excuses van VGZ, die ze niet kregen.

In de zomer van 2018 leverde Straumann een prijsopgave aan in het kader van de nieuwe inkoopprocedure van de zorgverzekeraar. Aan de hand van deze prijs en de tarieven van elf andere implantaatleveranciers, suggereerde VGZ dat implantaten vaak goedkoper ingekocht konden worden. Gemiddeld kwam deze prijs uit op 186 euro, terwijl tandarts-implantologen de producten doorgaans voor het maximaal declareerbare tarief van 314 euro verrekenen. VGZ dacht drie miljoen euro te kunnen besparen door met de twaalf bedrijven af te spreken dat zij implantaten tegen de prijzen uit de opgave zouden leveren.

Straumann trok het aanbod bij nader inzien toch in. Straumann wilde onder andere van de overeenkomst af, omdat het contract niet lucratief was. Straumann zou immers niet de enige leverancier zijn, maar slechts één van de twaalf. Daarnaast stelde het bedrijf dat de overige leveranciers niet de juiste kwaliteit leveren. VGZ spande daarom een kort geding aan om het bedrijf te dwingen de overeenkomst alsnog te ondertekenen. De zorgverzekeraar stelt dat de voorwaarden bij het opvragen van de offerte zo duidelijk waren, dat het tekenen van de overeenkomst al een gegeven was. De rechtbank Midden-Nederland besloot dat Straumann vóór 22 mei een op de offerte gebaseerde leveringsovereenkomst, inclusief de daarin genoemde prijzen, moet ondertekenen. Ook moet de fabrikant schriftelijk aan al zijn relaties de uitkomst van het kort geding laten weten en daarin expliciet melden dat het bedrijf zich aan de offerte zal houden.

(bron: KNMT, ANT, Telegraaf) ■

ADVERTENTIE



Doe uw voordeel met de huidige aanbiedingen!*

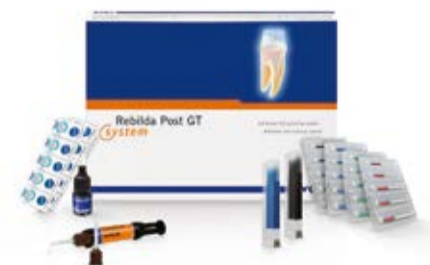WERELD'S EERSTE GECLUSTERDE ENDODONTISCHE STIFT

- Geclusterde endodontische stift van een aantal fijne individuele glasvezel draden
- Optimale aanpassing voor elke wortel kanaal morfologie
- Uitermate geschikt voor wortel kanalen, geprepareerd met de grotere taper technologie
- Versterking van de stompopbouw en bevestigingscomposiet
- Alle materialen in de set passen bij elkaar



* Alle actuele aanbiedingen vindt u onder www.voco.dental of neem contact op met uw lokale VOCO dental Consultant.

Rebilda Post GT system



Interview met tandarts-endodontoloog Jan Warnsinck

“De opening is het belangrijkste onderdeel van een endo”

TEKST: ANNE DOELEMEN / FOTO'S: MIRLO

Tandarts-endodontoloog Jan Warnsinck hielp het Duitse AccreDidactprogramma *Identificeren en lokaliseren van het complete wortelkanaalstelsel* aanvullen en vertalen naar het Nederlands. Een kans om het onderwerp beter voor het voetlicht brengen. “Een goede opening is essentieel en wordt vaak onderschat.” Een gesprek over kleurverschillen, anatomie, het belang van een beginfoto, een zowaar ook nog even over het leven. “Door de opleiding Endodontologie ben ik anders tegen de mens en maatschappij aan gaan kijken.”

Waarom is een AccreDidact-programma over het identificeren en lokaliseren van het complete wortelkanaalstelsel (zie het fragment op pagina 8-9) nodig?

Bij de endodontische behandeling is het lokaliseren van alle aanwezige wortelkanalen essentieel voor het welslagen van de behandeling. Ik vind daarom de endodontische opening het belangrijkste onderdeel van een wortelkanaalbehandeling. Die opening is essentieel, het is de basis voor de rest van de behandeling. Dat wordt vaak onderschat. Vroeger kwamen in mijn verwijspraktijk voor endodontologie weleens tandartsen meekijken met een behandeling. Die vonden dan vaak dat ik ontzettend lang bezig was met die opening. Maar met de opening moet je alle wortelkanaalstelsels en potentiële kanalen blootleggen. Doe je dat niet volledig, dan mis je gedeelten van het wortelkanaalstelsel. Dan blijven daar bacteriën in achter, krijg je het wortelkanaalstelsel niet helemaal schoon en heb je minder kans dat de wortelkanaalbehandeling succesvol is. Het is dus heel belangrijk dat je het wortelkanaalstelsel zo goed mogelijk openlegt. Bovendien haalde ik de tijd in de rest van de behandeling weer in, als de opening goed was gedaan. Dat zagen de tandartsen die meekeken ook.

Waarom besteden tandartsen vaak te weinig tijd aan het maken van de opening?

Je hebt de neiging om, als je kanalen vindt, daar meteen zo diep mogelijk in te komen. Je bent blij dat je een kanaal gevonden hebt en gaat dan meteen aan de slag. Maar dat moet je eigenlijk niet doen. Je moet die verleiding weerstaan en eerst alle wortelkanalen vinden.

Is het moeilijk om een goede opening te maken?

Ja. Je moet de opening niet te groot maken – dan verzwak je het element onnodig – en niet te klein, want dan is het pulpapak vaak niet volledig verwijderd en krijg je je instrumentarium niet spanningsloos in de kanalen. Bij oudere patiënten is een endo nog lastiger, vanwege de vorming van secundair dentine. De wortelingangen raken bedekt en gecalcificeerd. De pulpaholte wordt in de loop van het leven bovendien kleiner door restauraties, cariës en fysiologische ontwikkelingen.

Komt het vaak voor dat een wortelkanaal wordt gemist?

Ja. Je moet niet alleen anatomische kennis hebben, je moet ook de mogelijke afwijkingen weten. In principe liggen wortelkanalen op vaste plekken, maar er zijn altijd uitzonderingen. De locatie kan afwijken, net als het aantal wortelkanalen.

Speelt geslacht en etnische achtergrond hierbij een rol?

Geslacht minder, maar etnische achtergrond wel. C-shape-elementen komen bijvoorbeeld vaker bij Aziatische mensen voor. Hierbij loopt van bovenaf gezien een C-vormige groef, waarbij zich op verschillende locaties wortelkanalen kunnen bevinden. Patiënten met een C-shape-element kun je het best verwijzen naar een tandarts-endodontoloog. Bovendien is bij dat soort afwijkingen goede verlichting en vergroting erg belangrijk, daar boek je goede winst mee.

Moet je altijd vergroting gebruiken bij een endo?

Nee, jonge tandartsen hebben vaak nog redelijk goede ogen en kunnen dat redelijk zien. Maar er gaat wel een wereld voor je open door vergroting. Met een loepbril, maar zeker ook met een microscoop. Het werken met een microscoop heeft voor mij veel toegevoegd aan het vak. Je ziet kleurverschillen, ziet kanaalingangen beter lopen, kunt groeven in de pulpakamerbodemp beter volgen, en het geeft je sterke aanwijzingen waar extra wortelkanalen zouden kunnen zitten.



Jan Warnsinck: “Weersta de verleiding om meteen aan de slag te gaan voordat je alle wortelkanalen hebt gevonden.”

Wanneer zou je als algemeen practicus moeten verwijzen naar een tandarts-endodontoloog, wat u betreft?

Dat ligt voor elke tandarts anders.

De een heeft er meer aardigheid in dan de ander. Het tarief is goed, dus je kunt best veel tijd besteden aan endodontologie. Maar op de opleidingen worden maar heel weinig endo's uitgevoerd en ik denk dat de aanvankelijke kennis bij pas afgestudeerde tandartsen heel gering is.

Hoe kun je je als pas afgestudeerde tandarts het beste bekwamen in endo's?

Ik denk dat het handig is dat als je je wilt bekwamen in de endodontologie, je daar cursussen in gaat doen. Ook zo'n boekje als dit AccreDidactprogramma kan helpen. Het bevat prachtige foto's en geeft goede informatie en aanwijzingen over de opening. Maar het is ook aan de opleidingen om studenten goed op te leiden. Op de universiteiten is nu vaak een groot patiënten- en verrichtingentekort op deelgebieden van de tandheelkunde. Dat uit zich zeker ook binnen de endodontologie. Heel veel pas afgestudeerde tandartsen voelen zich niet vertrouwd met de endodontologie,

Ik denk dat de aanvankelijke kennis over endodontologie bij pas afgestudeerde tandartsen heel gering is

blijkt uit de KNMT Alumni-enquête (2018). Daarin geeft 31% van de ACTA-respondenten aan zich onvoldoende uitgerust te voelen om een belangrijk klinisch vak als endodontologie goed uit te kunnen oefenen. Dit cijfer ligt overigens bij ACTA aanzienlijk hoger dan bij de andere opleidingen. Verder blijkt uit deze enquête dat de meeste bij- en nascholing door de pas afgestudeerde tandartsen van ACTA op het gebied van de endodontologie wordt gedaan.

Hoe groot is het probleem?

Het is het grootste probleem binnen het tandheelkunde-onderwijs.

Vuistregels om kanaalingangen te vinden

(Krasner en Rankow, 2004)

- De bodem van de pulpakamer is altijd donkerder gekleurd dan de wanden van de pulpakamer.
- De overgang van de bodem naar de wand van de pulpakamer is duidelijk te zien aan het grote kleurverschil.
- Wortelingangen bevinden zich altijd op de overgang van bodem naar wand van de pulpakamer.
- Wortelkanaalingangen bevinden zich meestal in de hoeken van de pulpakamer.
- Ontwikkelingslijnen zijn altijd donkerder van kleur dan de rest van de bodem van de pulpakamer.
- De ingang van het wortelkanaal bevindt zich altijd aan het einde van de donkere ontwikkelingslijn op de bodem van de pulpakamer.
- Dentine-afzettingen, zoals tertiair dentine, zijn lichter van kleur dan de bodem van de pulpakamer.

Ik vind het de verantwoordelijkheid van de universiteit ten opzichte van de student en maatschappij om tandartsen goed klinisch op te leiden. Dat geldt ook voor de endodontologie. De theoretische achtergrond wordt goed gegeven, maar het schort aan voldoende klinisch onderwijs.

Wat zijn, naast het missen van kanalen, andere valkuilen bij de endodontische opening?

Het is belangrijk dat je instrumenten spanningsloos in de kanalen kunnen komen. Als er spanning op het instrument staat, ga je eerder afwijken van de oorspronkelijke contour van het wortelkanaal en treedt er eerder breuk op van het instrument. Daarbij is het belangrijk dat je het dak van de pulpakamer volledig verwijderd.

Welke signalen kunnen duiden op een extra wortelkanaal?

Als je een wortelkanaal hebt gevonden dat asymmetrisch ligt, terwijl je verwachtte dat hij in het midden van het element zou liggen, dan is vaak aan de andere kant van het element ook een extra wortelkanaal te vinden. Indien een lengtestift of hoofdvijl op een röntgenfoto excentrisch in de wortel lijkt te zitten, kan dat ook op een extra kanaal duiden. En als kanalen op een röntgenfoto plotseling halverwege het element stoppen, zit daar vaak een splitsing, met twee kleinere kanalen. Daar moet je op verdacht zijn. Vaak kun je dit met een microscoop wel zien. Maar soms zie je het niet, dan moet je proberen met het instrument verder te komen. Het helpt om de vijl aan de punt licht voor te buigen en dan in de verschillende richtingen te zoeken na extra kanaalsplitsingen.

Heeft u zelf weleens echt gekke afwijkingen gezien?

Je maakt de grootste variaties mee. Je moet er altijd op verdacht zijn dat de situatie kan afwijken van het gemiddelde. Als je kennis beperkt is, ga je meer uit van de standaard-situatie. Maar kanalen kunnen altijd op een andere plek zitten of er kunnen onverwachte krommingen in zitten. Soms kun je kanalen makkelijk zien op een röntgenfoto, maar ze tijdens de wortelkanaalbehandeling niet vinden of andersom. Dat kan ook aan de hoek van de röntgenfoto liggen. Soms zie je met tien graden verschil de kanalen juist wel of niet. Die extra informatie vergen algemeen practici vaak. Als ze mij bellen met een casus waarbij ze een kanaal niet kunnen vinden, is een van de eerste dingen die ik vraag: "heb je een foto onder een andere hoek gemaakt?"

Op wat voor manieren kun je nog meer informatie over het wortelkanaalstelsel verkrijgen?

Voor aanvang van een wortelkanaalbehandeling moet je altijd een beginfoto maken. Op een röntgenfoto kunnen extra wortels, extra wortelkanalen, obliteraties, resorptie, sterke wortelkanaalkrommingen en andere anatomische afwijkingen te zien zijn. Een CBCT maak je alleen bij uitzonderingen: als je er niet uitkomt of bij afwijkende anatomie van het wortelkanaalstelsel. Daarnaast helpt het sonderen van de buitencontour van een element je vaak om te weten hoe het wor-



telkanaalstelsel in elkaar zit. Het pulpadak bevindt zich boven de glazuur-cementgrens en de bodem van de pulpaholte zit onder die grens. De buitencontour helpt je op die manier om de anatomie van de binnenkant van het element te bepalen. Dat is ook van belang om te voorkomen dat je de pulpabodem perforeert.

Op welke zaken moet je letten voordat je überhaupt een endodontische opening maakt?

Soms komt een patiënt met pijn en wil je als tandarts die patiënt zo snel mogelijk van de pijn af helpen. Een wortelkanaalbehandeling kan dan een oplossing zijn. Maar voordat je daaraan begint, is er een aantal dingen die je moet weten voordat je aan een wortelkanaalbehandeling kunt beginnen. Ten eerste moet je eventuele cariës verwijderen en

meestal ook de aanwezige restauratie. Daarna moet je de restaureerbaarheid van het element beoordelen. Want als je een endo doet en er vervolgens geen goede restauratie in kunt maken, is je endo zinloos. Daarnaast is het belangrijk om te weten of een wortelkanaalbehandeling in het behandelplan past. Misschien is het wel helemaal niet zo belangrijk om het element te behouden – bijvoorbeeld als deze geen antagonist heeft – of moet de kies er te zijner tijd toch al uit. Dan is een wortelkanaalbehandeling misschien helemaal niet geïndiceerd.

Wat trekt u zelf aan in endodontologie?

Ik heb wortelkanaalbehandelingen altijd leuk gevonden. Als algemeen practicus stond het me altijd tegen dat je vaak ieder kwartier iemand anders ziet. Op vrijdagochtend

maakte ik altijd de endo's af die ik in diezelfde week begonnen was en had dan opeens een paar uur de tijd voor een patiënt, dat vond ik heel fijn. Het is een ander tempo en dat heb ik altijd heel prettig gevonden. Ondanks dat de patiënt vaak lang in de stoel ligt, krijg je toch vaak waardering als hij merkt dat je twee uur geconcentreerd bezig bent.

Waarom heeft u uiteindelijk – pas op latere leeftijd – de opleiding Endodontologie gedaan?

Ik ben uiteindelijk op de universiteit gaan werken door ACTA-decaan Albert Feilzer, toen ik in zijn toenmalige praktijk waarnam. Daar kwam ik op de gedachte om de post-graduateopleiding Endodontologie te volgen. Ik ben gestart toen ik 46 was en studeerde af op mijn 49e. Die opleiding heeft me buitengewoon veel gebracht. Tij-

Biografie

Jan Warnsinck studeerde in 1982 af aan de Rijksuniversiteit Groningen, waarna hij diverse jaren op verschillende locaties als algemeen practicus werkte. Vanaf 1998 is hij als docent parttime verbonden aan ACTA. In 2003 rondde hij daar de postacademische opleiding endodontologie af. Van 2003 tot 2014 was hij eigenaar van de Verwijspraktijk voor Endodontologie in Santpoort-Zuid. Sinds 2013 is hij tevens tandarts-gnatholoog. Momenteel is hij bijna fulltime in dienst bij de secties Endodontologie en Orale kinesiotherapie (ACTA). Warnsinck is (mede)auteur van diverse wetenschappelijke artikelen, het leerboek *Endodontologie* (2010) en de *Accredidact-cursus Kiespijn, dentogeen of niet-dentogeen?*

dens mijn studie Tandheelkunde in Groningen was ik een niet erg gemotiveerde student met matige studieresultaten. Ik heb op latere leeftijd heel anders gestudeerd dan toen ik 23 was. Er zijn allerlei knoppen in mijn hersens omgegaan. Ik heb het als veel breder ervaren dan alleen maar een endodontologie-opleiding en het heeft mij ook in mijn persoonlijk leven veel gebracht. Ik ben daardoor anders tegen de mens en de maatschappij aan gaan kijken, en wetenschappelijker en logischer gaan nadenken. Bovendien heb ik er meer zelfvertrouwen door gekregen. Het vak van algemeen-practicus is namelijk buitengewoon lastig omdat het zo breed is en ik heb erg veel respect voor tandartsen die dat goed kunnen. Voor mijn gemoedsrust was het goed het vak te versmallen en te verdiepen. ■

ADVERTENTIE

RAI Congrescentrum Amsterdam

Vrijdag 1 november 2019

Congres

Endodontische Herbehandeling

Van indicatie tot praktische uitvoering

Drie sprekers - vijf lezingen

Michiel de Cleen

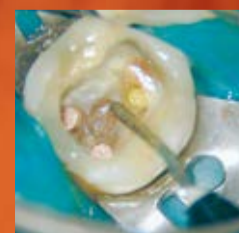- Van feilen leren: de indicatie voor de herbehandeling
- Kanalen opnieuw reinigen en vullen: obstakels en hindernissen

Marga Ree

- Herbehandeling van gekroonde elementen: Hoe pakken wij dat aan?
- Restaureren voor een succesvolle prognose na de herbehandeling

Francesco Mannocci

- Risico's en voordelen van de herbehandeling



Schrijf u nu in voor deze praktische congresdag

BUREAU KALKER

www.herbehandeling.nl

Endodontische landkaart

TEKST: MICHAEL DREFS
VERTALING: JAN WARNSINCK

Dit is een fragment uit het AccreDidact-programma *Identificeren en lokaliseren van het complete wortelkanaalstelsel* (verschijnt juli 2019), geschreven door Michael Drefs, vertaald en bewerkt naar het Nederlands door Jan Warnsinck.

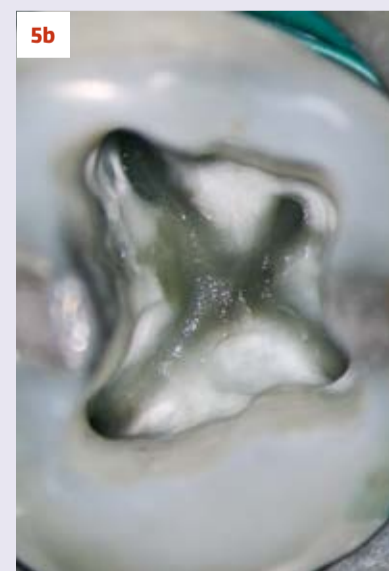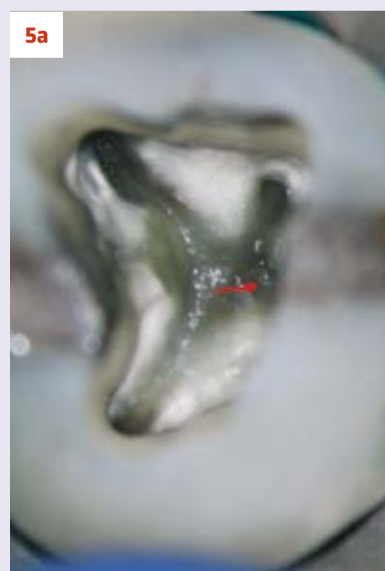
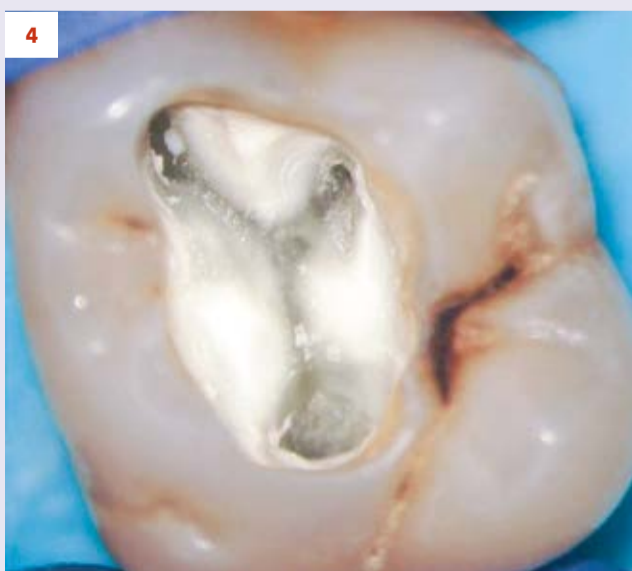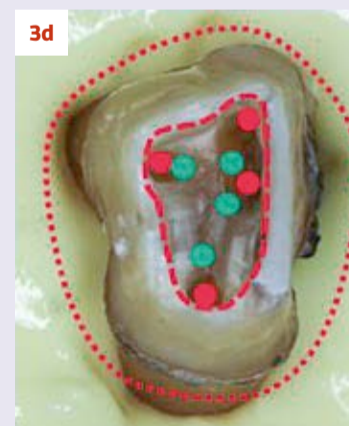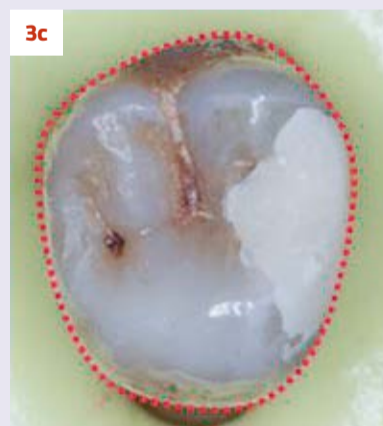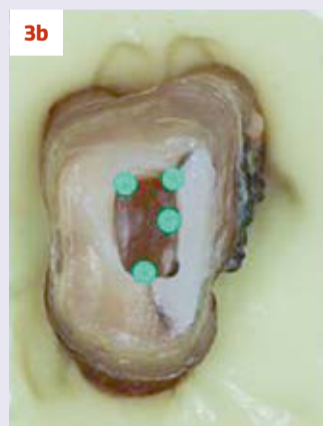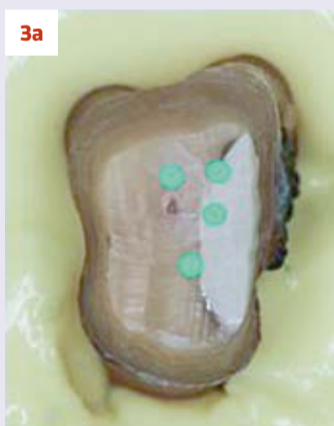
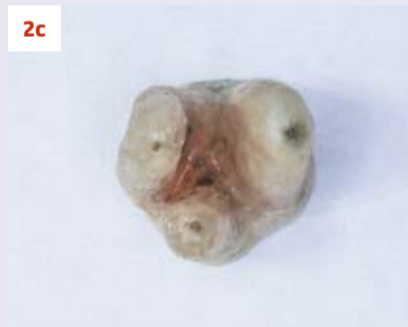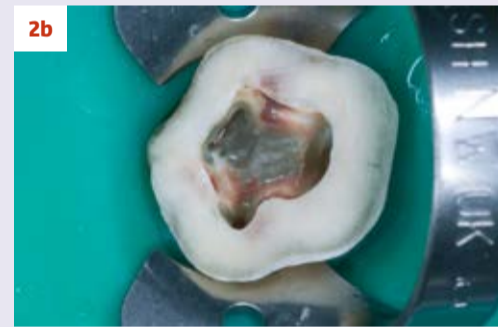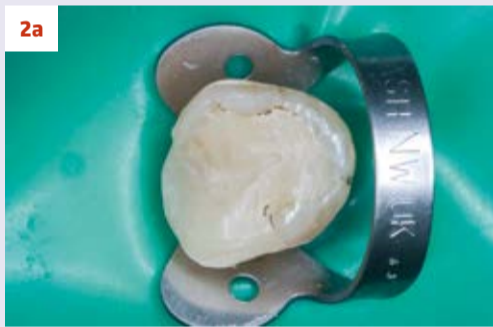
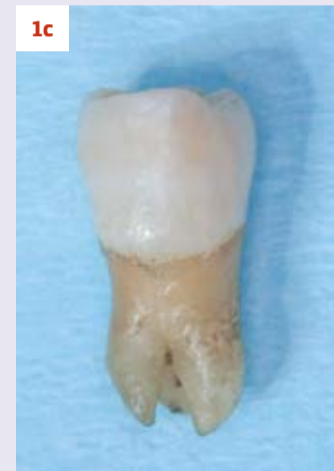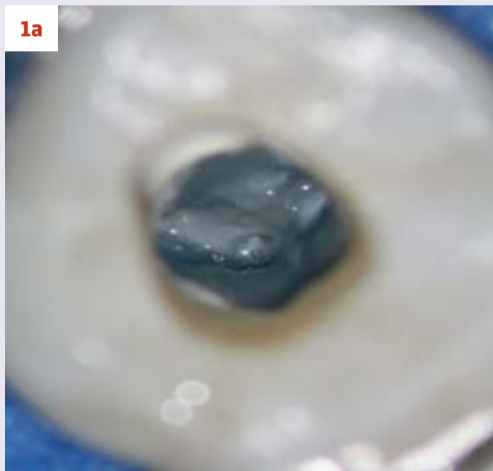Op de bodem van de pulpakamer zijn allerlei gekleurde structuren te

zien. De bodem van de pulpakamer is daardoor als het ware een landkaart waarmee we de weg naar de wortelkanaalingangen kunnen vinden. Een passende vergroting en goede belichting van het behandelingsgebied zijn essentieel bij het herkennen van de soms subtiele kleur-, vorm- en structuurverschillen die zich als gevolg van de dentinevorming hebben ontwikkeld. Tijdens de tandontwikkeling zetten de odontoblasten concentrische lagen dentine af, waarbij de omvang van de pulpakamer kleiner wordt en de dikte van de dentinewand rondom

het element gelijkmatig toeneemt. Het buitenoppervlak van het gebitselement verschaft zodoende informatie bij het vinden van het wortelkanaalstelsel. Dit verschijnsel staat bekend als 'de concentriciteitsregel'. Het is goed te zien bij molaren ter hoogte van de glazuur-cementgrens. De concentriciteitsregel is ook van toepassing op de wortel en de locatie van de kanalen binnen de wortel, omdat de dentinevorming ook in het wortelgebied concentrisch is. De regel is niet te gebruiken bij elementen waarvan de uitwendige vorm ingrijpend ver-

anderd is, zoals bij uitgebreid geresatureerde elementen. De informatie moet gebaseerd zijn op de vorm van de omtrek van een gebitselement ter hoogte van de glazuur-cementgrens en op hetgeen wordt waargenomen bij het sonderen van de pocket. Een andere handige wegwijzer is het gegeven dat de bodem van de pulpakamer net iets onder de glazuur-cementgrens en in het midden van het gebitselement ligt. Behalve het buitenoppervlak van het gebitselement kunnen de vele kleurschakeringen die op de bodem van de pulpakamer te zien zijn, de tandarts behulpzaam zijn bij het vinden van de kanaalingangen. Deze schakeringen zijn gebaseerd op de verschillende ontwikkelingsfasen waarin het dentine wordt gevormd. Primair dentine, dat reeds vóór de doorbraak van het gebitse-

ment wordt gevormd, is lichtbruin tot geelachtig. Het heeft een soepel gebogen vorm en een uniforme dikte rond het wortelkanaalstelsel. Na doorbraak van het gebitselement wordt het secundaire dentine afgezet. Dit geschiedt met een lagere snelheid, omdat de odontoblasten dan minder actief zijn. Bij opvallend licht heeft secundair dentine een witachtige, ondoorzichtige kleur. Secundair dentine lijkt helderder van kleur dan primair dentine. Het kleurverschil is te verklaren doordat de tubuli van het primaire dentine een andere richting hebben dan die van het secundaire dentine. Secundair dentine wordt gedurende het gehele leven gevormd en leidt tot een vernauwing van de pulpakamer en de wortelkanalen. Wortelkanaalingangen kunnen soms diep verscholen liggen onder afzet-



Afbeelding 1a-c. De spoelvloeistof veroorzaakt storende reflecties van het opvallende licht, waardoor het zicht op de bodem van de pulpakamer en de kans om alle kanaalingangen te vinden afnemen. Na het drogen van de endodontische opening met alcohol wordt duidelijk dat deze onderpremolair vanaf het middelste derde deel van de wortel over drie verschillende wortelkanaalingangen beschikt. Bij het zoeken van de kanalen is er dentineslijpsel in de kanaalopeningen terechtgekomen. Dit geeft een witte aanblik. Een onderpremolair met drie wortels wordt bij het Kaukasische ras maar zelden aangetroffen.

Afbeelding 2a-c. Een 36 met een atypische, convexe welving van het linguale vlak. De pulpakamer heeft dezelfde convexe linguale welving (concentriciteitsregel). De welving wordt veroorzaakt door de aanwezigheid van een linguale wortel (*radix entomolaris*).

Afbeelding 3a-d. Bij een gekroond gebitselement wordt de ligging van de kanaalingangen vaak te weinig naar buiten ingeschat. Het gevolg hiervan is dat de contour van de endodontische opening vaak te klein wordt geprepareerd. De omvang van het oorspronkelijke element, waarvan men eigenlijk moet uitgaan, is aanzienlijk groter dan die van het omslepen element. De contour van het oorspronkelijke element is op het omslepen element geprojecteerd (buitenste rode stippellijn), waarbij duidelijk wordt dat de veronderstelde kanaalingangen (groene stippen) te veel centraal liggen. In werkelijkheid liggen de wortelkanaalingangen (rode stippen) wat verder naar buiten. De endodontische opening (binnenste rode stippellijn) moet zodanig worden vormgegeven dat er geen gevaar bestaat op perforatie van de trifurcatie.

Afbeelding 4. Op de bodem van de pulpakamer zijn naast de donkere ontwikkelingslijnen van primair dentine gebieden van witachtig secundair dentine te zien. De donkere lijnen leiden naar de ingang van de wortelkanalen. **Afbeelding 5a-b.** Na het prepareren van de endodontische opening zien we op de bodem van de pulpakamer donkere ontwikkelingslijnen en witte gebieden van secundair dentine. Tussen het distobuccale en palatinaale kanaal is een extra ontwikkelingslijn te zien. Naar aanleiding van deze extra lijn wordt de endodontische opening aangepast en wordt aan het eind van deze lijn nog een palatinaal kanaal gevonden.

tingen van secundair dentine. Om die reden is het onderscheid tussen primair en secundair dentine bij de lokalisering van de wortelkanaalingen van belang. De voorkeursplaatsen voor het fysiologisch gevormde, secundaire dentine zijn: de pulpahoorns, de kanaalwanden, de wanden van de pulpakamer en de centrale pulpakamerbodem. Er blijft vaak een kleine verbinding van primair dentine bestaan tussen de vasculaire zenuwcomplexen van de individuele wortelkanalen, terwijl de rest van de pulpakamer is bedekt met secundair dentine. Deze donkere primair-dentinelijnen op de bodem van de pulpakamer zijn soms zichtbaar als 'ontwikkelingslijnen'. Ze kunnen de tandarts de weg naar de kanaalingen wijzen. In de wetenschap dat de kanaalingen gedeeltelijk door het

overhangende, witte, secundaire dentine worden bedekt, kunnen ze met minimaal invasieve methoden, zoals met ultrasonische tips of een kleine ronde boor met een extra lange schacht, worden blootgelegd. Het lichte, secundaire dentine kan zonder meer worden verwijderd, terwijl het donkerdere, primaire dentine zo veel mogelijk intact gelaten moet worden om verzwakking van het gebitselement te voorkomen. Vooral als er op de beginfoto geen of slechts een zeer kleine pulpakamer aanwezig lijkt te zijn, kan worden aangenomen dat de wortelkanaalingen zijn verborgen onder sterke afzettingen van secundair dentine. Het dient verwijderd te worden om de kanaalingen te vinden. Krasner en Rankow onderzochten in totaal 500 geëxtraheerde gebitselementen om inzicht te krijgen

in de bijzonderheden van de bodem van de pulpakamer. Ze zagen het volgende:

- De bodem van de pulpakamer is altijd donkerder gekleurd dan de wanden van de pulpakamer.
- De overgang van de bodem naar de wand van de pulpakamer is duidelijk te zien aan het grote kleurverschil.
- Wortelkanaalingen bevinden zich altijd op de overgang van bodem naar wand van de pulpakamer.
- Wortelkanaalingen bevinden zich meestal in de hoeken van de pulpakamer.
- Ontwikkelingslijnen zijn altijd donkerder van kleur dan de rest van de bodem van de pulpakamer.
- De ingang van het wortelkanaal bevindt zich altijd aan het einde van de donkere ontwikkelingslijn

- op de bodem van de pulpakamer.
- Dentine-afzettingen, zoals tertiair dentine, zijn lichter van kleur dan de bodem van de pulpakamer. Ze verkleinen de pulpakamer en de wortelkanaalingen.

Aan de hand van deze vuistregels is het doorgaans mogelijk alle wortelkanaalingen te vinden.

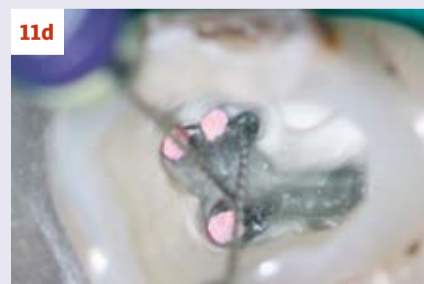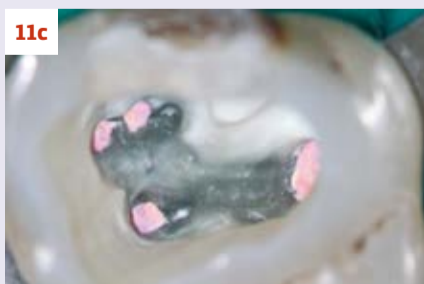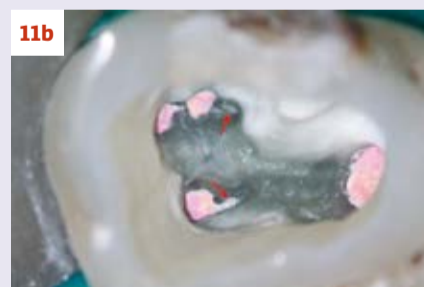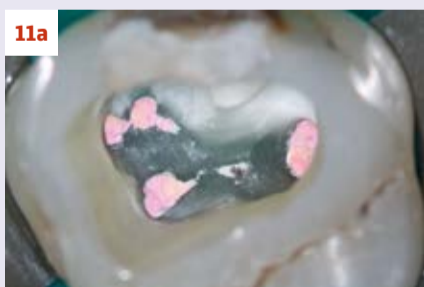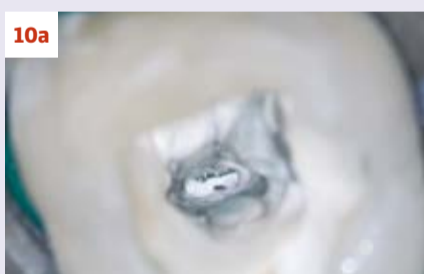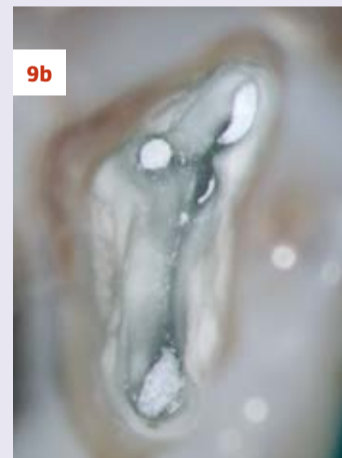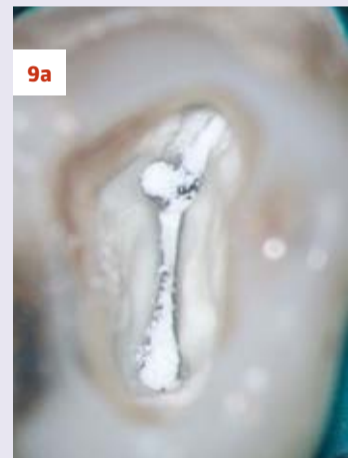
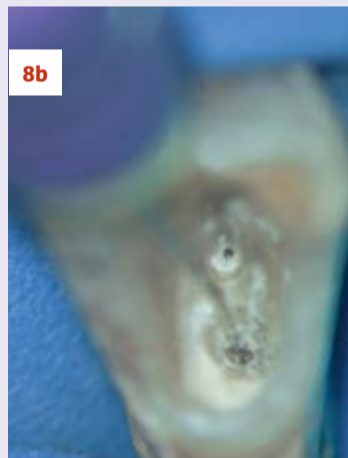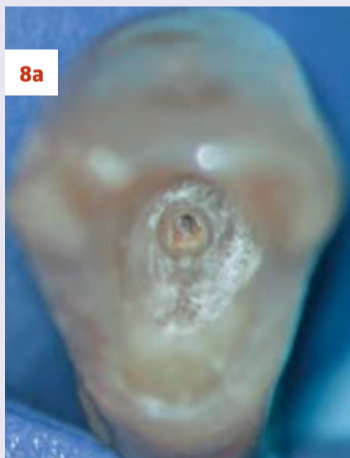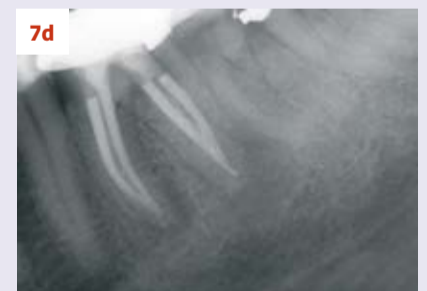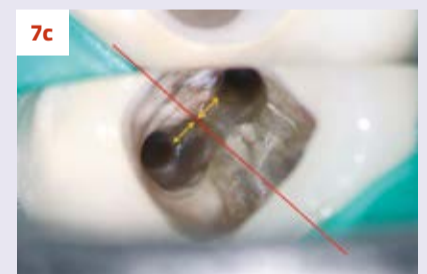
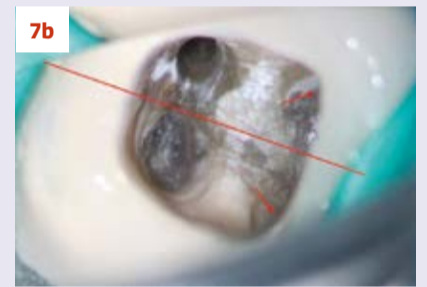
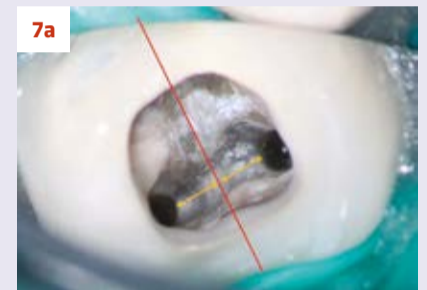
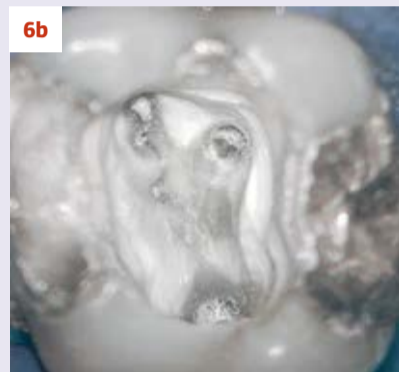
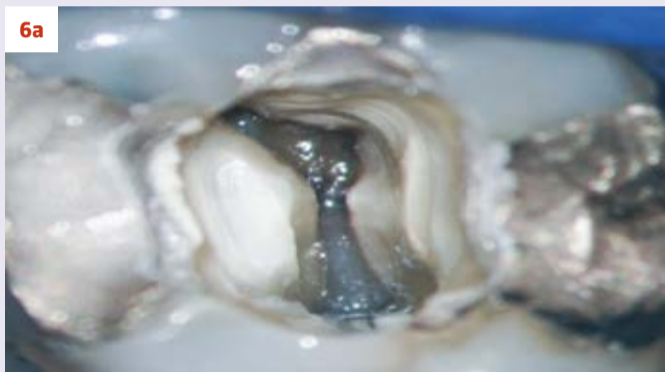Symmetrie

Behalve de verschillende dentinekleuren zijn er twee symmetrieregels om de weg in de pulpakamer te vinden. Ze zijn van toepassing op alle gebitselementen, met uitzondering van de bovenmolaren:

1. De kanaalingen bevinden zich op gelijke afstand van een lijn die centraal in mesiodistale richting door de bodem van de pulpakamer loopt.

2. De kanaalingen liggen op een lijn die loodrecht staat op een lijn die centraal in mesiodistale richting door de bodem van de pulpakamer loopt.

Omdat onderincisieven vaak een tweede (meestal linguaal gelegen) wortelkanaal hebben, behoort de locatie van het eerst ontdekte wortelkanaal nader te worden onderzocht. Als het wortelkanaal zich ter hoogte van de glazuur-cementgrens in het midden van de tand bevindt, is de aanwezigheid van een tweede kanaal onwaarschijnlijk. Als het wortelkanaal zich echter vestibulair of linguaal bevindt, is de aanwezigheid van een tweede kanaal op basis van de symmetrieregels waarschijnlijk. ■



Afbeelding 6a-c. Verborgen kanaalingen door overhangend secundair dentine. Na verwijdering ervan zijn de kanaalingen zichtbaar. Het element blijkt behalve een palatinaal en een distobuccaal kanaal drie mesio-buccale wortelkanalen te hebben.

Afbeelding 7a-d. De beide mesiale kanalen van deze ondermolaar liggen op gelijke afstand van de denkbeeldige lijn die door het midden van de bodem van de pulpakamer loopt. Aanvankelijk werd er maar één distaal kanaal gevonden. Met behulp van de symmetrieregel werd nog een distolinguaal kanaal opgespoord. De röntgenfoto toont het resultaat na afloop van de wortelkanaalbehandeling.

Afbeelding 8a-b. Het wortelkanaal dat bij deze onderincisieef het eerst werd gevonden ligt vestibulair. Vermoedelijk is er nog een tweede, meer linguaal gelegen kanaal. Na uitbreiding van de endodontische opening werd het tweede kanaal gevonden.

Afbeelding 9a-b. Bij het prepareren van de endodontische opening komt er dentineslijpsel terecht in de holten van het wortelkanaalstelsel. Het dentineslijpsel zien we als witte lijntjes of cirkeltjes. Omdat deze holten nog organisch pulpawefsel en bacteriën bevatten, moeten ze verder geopend worden. Als dit gebeurt is, komen we uit op de bodem van de pulpakamer en blijft er alleen in de kanaalingen nog dentineslijpsel over.

Afbeelding 10a-b. Het ovale distale kanaal van deze ondermolaar wordt in apicale richting haltervormig. Dit duidt erop dat het wortelkanaal zich splitst in twee kanalen.

Afbeelding 11a-d. Na de endodontische behandeling van deze bovenmolaar bleef de patiënt last houden met bijten en was het element percussiepijnlijk. In de bodem van de pulpakamer zijn ter plaatse van het distobuccale kanaal en de mb2 ingeperste sealer- en guttapercharesten te zien. Bij de endodontische revisie van het element worden bij de mesio-buccale kanaalingen en bij het distobuccale kanaal twee extra wortelkanalen gevonden. Na behandeling is het gebitselement symptoomvrij.