

# DENTAL TRIBUNE

The World's Dental Newspaper • Russia



Газета «Dental Tribune Russia» зарегистрирована в Федеральной службе по надзору в сфере связи, информационных технологий и массовых коммуникаций (Роскомнадзор). Номер свидетельства ПИ № ФС 77-79107 от 08.09.2020 г.

РОССИЯ

Февраль 2021

№1, ТОМ 2



## Эндодонтия

Многие сложности, возникающие при лечении корневых каналов, связаны с разнообразием морфологии последних. Успех вмешательства невозможен без хорошего знания анатомии системы корневых каналов.

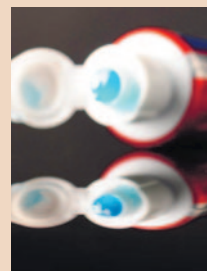▶ с. 2



## Новости

Действия Всемирной организации здравоохранения (ВОЗ), связанные с пандемией, вызвали больше осуждения, нежели похвал, и стоматологи оказались среди тех, кто критиковал многие рекомендации ВОЗ.

▶ с. 11



## Новости

Проведенные недавно лабораторные эксперименты показали, что зубные пасты с фторидом цинка или олова и ополаскиватели для полости рта, содержащие хлорид цетилпиридиния, способны эффективно нейтрализовать SARS-CoV-2.

▶ с. 18

## Стоматологи переходят на обучение в Интернете

Джереми Бут  
Dental Tribune International

ЛЕЙПЦИГ, Германия: не все последствия пандемии SARS-CoV-2 оказались негативными. Социальное дистанцирование и ограничение перемещений эффективно способствовали переходу на онлайн-обучение: в 2020 г. баллы в системе непрерывного медицинского образования (НМО) за участие в вебинарах и сетевых мероприятиях получили больше стоматологов, чем когда-либо ранее. Похоже, что эта тенденция сохранится и впредь, ведь такая форма обучения чрезвычайно удобна и доступна.

В июле 2020 г. издание Dental Tribune International (DTI) уже сообщало об открытии огромного числа онлайн-образовательных платформ, стремительно меняющих устоявшиеся формы обучения стоматологов. Все эти платформы основаны на одном и том же принципе: они предоставляют удобный доступ к информационным ресурсам вне зависимости от местонахождения участника образовательной программы. Какие бы карантинные меры ни действовали там, где вы живете, вы в любой момент можете «посетить» занятие.

Статистика таких мероприятий красноречива. Два онлайн-симпозиума, проведенных Straumann Group в мае на платформе Straumann Campus, – «Virtual Immediacy» и «Virtual Immediacy Essentials» – привлекли внимание как минимум 2500 и 2800 участников соответственно (речь о количестве официально поданных заявок на регистрацию). Позже в том же месяце 16 000 человек из 126 стран зарегистрировались для участия в Международном симпозиуме специалистов Ivoclar Vivadent, который изначально предполагалось провести в Париже. Почти 10 000 работников стоматологии были зарегистрированы в качестве участников июньского Однодневного глобального симпозиума компании 3Shape. Желание принять участие в первом онлайн-Междуна-

ном онлайн-симпозиуме GC Europe, посвященном моляро-резцовой гипоминерализации, каждый день регистрировалось до 1000 человек.

Г-н Lars Christian Lund, старший вице-президент компании 3Shape по развитию бизнеса и маркетингу, отметил, что пандемия лишь ускорила уже начавшиеся изменения. В беседе с DTI он сказал, что еще до начала пандемии стоматологи проявляли заметный интерес к возможностям обучения в системе НМО «без отрыва от производства». По его словам, «пандемия только усилила тенденцию, наметившуюся еще несколько лет назад. Сегодня онлайн-образование играет важную роль во многих сферах, и неудивительно, что то же самое происходит и в стоматологии».

Все вышеперечисленные мероприятия и вебинары были организованы при участии DTI: Учебный клуб DTI стал образцом для подражания, и его успех во многом способствовал расширению возможностей онлайн-обучения в период пандемии, за время которой на платформе Учебного клуба DTI уже прошли десятки вебинаров для стоматологов со всего мира.

### Онлайн-образование: больше, чем просто альтернатива

«Количество регистрирующихся участников говорит само за себя», – отметил еще в июле исполнительный директор DTI г-н Torsten Oemus. По его мнению, успех онлайн-мероприятий свидетельствует о том, что они являются не просто вынужденной заменой очных симпозиумов и семинаров, но представляют собой «реальную и, возможно, лучшую альтернативу в современном «оцифрованном» мире».

Компания GC Europe начала проводить вебинары в 2013 г.; она давно была уверена, что онлайн-обучение рано или поздно станет неотъемлемой



Онлайн-мероприятия и курсы, проводившиеся DTI совместно с образовательными организациями в 2020 г., позволили стоматологам продолжить получать баллы НМО и во время пандемии. (Иллюстрация: Alexander Supertramp/Shutterstock)

полученные компанией в 2020 г. «Опросы показали, что стоматологи ценят такую форму обучения, а лекторы и докладчики рады иметь возможность поделиться ценным опытом с огромной аудиторией», – сказал г-н Gerets.

Глобальный симпозиум 3Shape – вебинар в инновационном 24-часовом формате, изменивший привычное представление об учебных меропри-

циальных клиентов, чем предполагалось, а также сократить расходы. Ранее исполнительный директор Straumann Group г-н Guillaume Daniellot рассказал аналитикам, что компания использовала период карантина для привлечения новых и обучения уже имеющихся заказчиков на платформе Straumann Campus. Г-н Guillaume отметил, что к середине мая онлайн-меропри-

ятия, исполнительный директор Henry Schein по научным связям, сказал DTI, что для успеха вакцины потребуются ее широкое распространение и общественное признание. «До тех пор, пока не появится эффективная, доступная и вызывающая доверие населения вакцина, мы будем наблюдать отказ от традиционных личных контактов в пользу онлайн-общения», – отметил г-н Severance.

И все-таки будущее выглядит скорее оптимистично. Проведя в ноябре онлайн-Международный конгресс, компания Dentsply Sirona объявила, что следующее такое мероприятие состоится 23–25 сентября 2021 г. в конференц-центре Caesars Forum в Лас-Вегасе.

Г-н Lund говорит, что в 2021 г. компания 3Shape продолжит уделять основное внимание онлайн-мероприятиям. «Полагаю, в этом году пандемия постепенно сойдет на нет: особенно этому будет способствовать массовая вакцинация. Деятельность 3Shape будет сосредоточена преимущественно в сфере цифровых мероприятий, в частности на образовательных инициативах. Впрочем, – добавил он, – вторая половина года может ознаменоваться возобновлением очных занятий».

По мнению г-на Gerets, изменения, которые цифровое образование претерпело в 2020 г., отчасти являются провозвестниками цифрового будущего. «Пандемия существенно изменила лицо онлайн-образования, – сказал он. – Мы видим, что сочетание очных и онлайн-мероприятий может стать стандартом повышения квалификации в будущем».

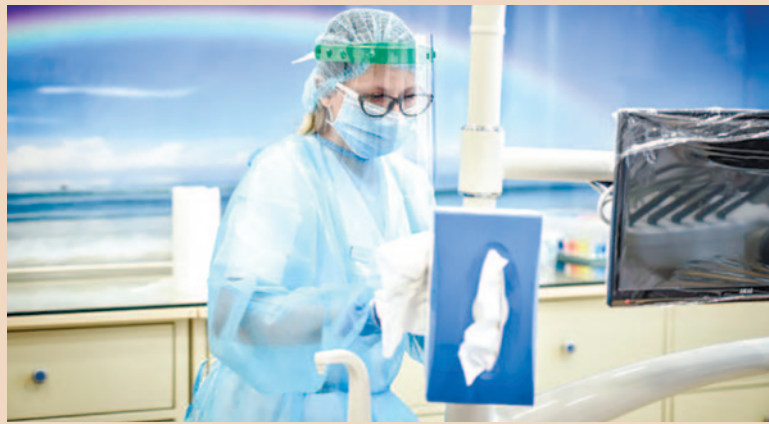От редакции: для тех, кто пропустил онлайн-мероприятия, лекции и вебинары доступны в записи.

**«Сегодня онлайн-образование играет важную роль во многих сферах, и неудивительно, что то же самое происходит и в стоматологии», – сказал г-н Lars Christian Lund, старший вице-президент компании 3Shape**

родном конгрессе по минимально инвазивной стоматологии, организованном компанией GC Europe 20 июня, выразили 5700 человек. Первоначально планировалось, что этот конгресс пройдет в Барселоне.

Во время сентябрьского двухнедельного учебного марафона на платформе Straumann Campus ежедневно регистрировалось в среднем 2700 человек. В том же месяце компания Osstell открыла собственный «виртуальный кампус» и провела онлайн-симпозиум Osstell по ISQ, собравший 1800 участников. На октябрьском пятиднев-

частью ее деятельности. За это время компания совместно с DTI организовала более 60 вебинаров и приобрела обширный опыт в этой сфере. Г-н Ward Gerets, менеджер GC Europe по маркетингу, коммуникациям и услугам, сказал в беседе с DTI, что онлайн-обучение является ценной альтернативой, поскольку позволяет охватить гораздо большую аудиторию. Он отметил, что личные контакты помогают установить более прочные деловые связи, однако в целом участники онлайн-мероприятий довольны ими – об этом свидетельствуют многочисленные отзывы,



Вебинары 2020 г. помогли работникам стоматологии адаптироваться к изменениям, связанным с пандемией. (Иллюстрация: roibu/Shutterstock)

для стоматологов – имел, по словам г-на Lund, огромный успех: «Пандемия COVID-19 стала препятствием для поездок и встреч, фактически уничтожила традицию конференций

образовательные инициативы Straumann привлекли внимание более 200 000 человек, из которых как минимум 20 000 являются потенциальными клиентами компании.

**«Опросы показали, что стоматологи ценят такую форму обучения», – сказал г-н Ward Gerets, менеджер GC Europe**

и выставок. Интернет позволил нам сохранить связь со стоматологическим сообществом».

Сегодня также становится ясно, что онлайн-образование не только удобно, но и выгодно для бизнеса. В интервью DTI г-н Lund отметил, что мероприятия 2020 г. помогли компании 3Shape привлечь больше потен-

### Будущее стоматологического образования

В декабре мы сообщали, что на 2021 г. запланирован ряд очных мероприятий, однако их проведение во многом будет зависеть от успеха кампаний по вакцинации населения против SARS-CoV-2. Доктор Gary Sever-



## Ручные файлы начинают и выигрывают: эндодонтическое лечение моляра нижней челюсти с семью корневыми каналами

Многие сложности, возникающие при лечении корневых каналов, связаны с разнообразием морфологии последних. Успех вмешательства невозможен без хорошего знания анатомии системы корневых каналов [1, 2],

которое во многом обуславливает не только непосредственные результаты лечения, но и долгосрочный прогноз.

Как правило, первые моляры нижней челюсти имеют два корня, мезиальный и дистальный, и три корне-

вых канала [3]. В настоящей статье описан необычный клинический случай: в ходе рутинного эндодонтического лечения первого моляра нижней челюсти было выявлено сразу 7 корневых каналов, работа с кото-

### Клинический случай

Пациентка 35 лет без серьезных заболеваний в анамнезе была направлена в нашу клинику для эндодонтического лечения первого правого моляра нижней челюсти. Основной жалобой была сильная боль, продолжавшаяся 3 дня. При положительной перкуссии зуб не реагировал на термический и электрический тесты витальности пульпы, подвижность отсутствовала, глубина зондирования зубодесневой борозды была в пределах физиологической нормы.

Исходная рентгенограмма позволила выявить дентиклы в пульпарной камере и признаки патологии в периапикальной области (рис. 1). Исходя из результатов клинического осмотра и рентгенологического обследования, диагностировали некроз пульпы и симптоматический апикальный периодонтит. Было показано эндодонтическое лечение.

После введения местной анестезии зуб изолировали с помощью коффердама, сформировали полость доступа и с помощью ультразвукового наконечника удалили дентиклы. Локализовали устья двух мезиальных и трех дистальных корневых каналов. С помощью эндодонтического зонда DG16 и хирургического микроскопа выявили кальцифицированную ткань между двумя мезиальными и двумя дистальными корневыми каналами. Удалив дентин с помощью ультразвукового наконечника, локализовали устья еще двух каналов мезиального корня и одного дополнительного канала дистального корня (рис. 2).

Каналы прошли с помощью K-файлов размера 8 и 10 (MANI). Использовали апекслокатор Apex ID (Kerr Endodontics) для определения рабочей длины, которую подтвердили рентгенологически (рис. 3). Чтобы сформировать «ковровую дорожку», все каналы препарировали инструментами D Finder (MANI) размера 8, 10, 12 и 15 в реципрокном наконечнике NSK ER10 (рис. 4).

Дальнейшее препарирование всех каналов выполнили с помощью машинных файлов 25.04. В качестве ирриганта использовали гипохлорит натрия 5,25%. Заключительную медикаментозную обработку осуществили с помощью ЭДТА 17% и гипохлорита натрия 5,25%: ирригационные растворы активировали вручную. Каналы тщательно просушили и запломбировали с помощью гуттаперчевых штифтов с конусностью 4% (рис. 5) и материала AN Plus (Dentsply Maillefer) по методу непрерывной волны с использованием аппарата Elements Obturation Unit (Kerr Endodontics; рис. 6 и 7).

Пульпарную камеру загерметизировали с помощью материала Ionoseal (VOCO), установили временную пломбу. Пациентку направили к ее лечащему стоматологу для окончательного восстановления зуба. При контрольном осмотре через 6 мес отметили отсутствие симптомов (рис. 8). Провели конусно-лучевую компьютерную томографию (Veraviewepocs 3D R100, Morita); на трехмерной реконструкции можно видеть апикальные отверстия четырех каналов мезиального корня и двух каналов дистального корня (рис. 9–12).

### Технические аспекты


Чтобы избежать ошибок при работе с такими анатомически сложными зубами, клиницист должен помнить, что:

- Тщательное обследование дна пульпарной камеры позволяет получить важную информацию, а при удалении дентиклы следует соблюдать осторожность (безопаснее использовать для этого ультразвуковой наконечник).
- Обследование дна пульпарной камеры необходимо проводить с применением увеличительной оптики и при хорошем освещении, поскольку это позволяет обнаружить любые изменения цвета пульпы.
- Проходить канал в первый раз следует с помощью малых (размером 8 и 10) предварительно изогнутых ручных файлов, не оказывая на инструмент никакого давления.
- Перед тем как использовать машинный файл, необходимо сформировать «ковровую дорожку» с помощью ручных инструментов.
- В ходе формирования «ковровой дорожки» следует использовать файлы среднего размера (10–15), чтобы избежать чрезмерного расширения канала на этом этапе препарирования.
- Инструменты ни в коем случае нельзя вводить в канал с усилием. При каждой смене файла нужно проводить медикаментозную обработку канала.

Реципрокный наконечник позволяет сформировать «ковровую дорожку» с помощью файлов D Finder. Прежде всего необходимо обеспечить проходимость канала вручную, и лишь затем инструмент можно установить в наконечник, чтобы, вводя его в канал на 1 мм, добиться свободного движения файла. Стремиться сохранить форму каналов и избежать их переноса или перфорации, препарирование завершили с помощью инструментов с конусностью 4%. **DT**

**От редакции:** эта статья была опубликована в журнале *roots - international magazine of endodontics*. Vol. 14, №4/2018. Список литературы можно получить в издательстве.

### Информация об авторе



**Доктор Уго Суза Диаш (Hugo Sousa Dias)** получил диплом стоматолога в Университете им. Фернанду Песоа (Порту, Португалия) в 2008 г., в 2015 г. окончил аспирантуру по эндодонтии в Лиссабонском университете. Он руководит частной клиникой, специализирующейся на эндодонтическом лечении, и ординатурой по эндодонтии в учебном центре Foramen Dental Education (Порту). Доктор Dias является основателем Португальской группы эндодонтического образования (учебного клуба), членом Европейского общества эндодонтии и Португальского эндодонтического общества. За время работы он сделал более 20 докладов по всему миру и стал соавтором одной из глав книги *The Root Canal Anatomy in Permanent Dentition* (Springer, 2018).

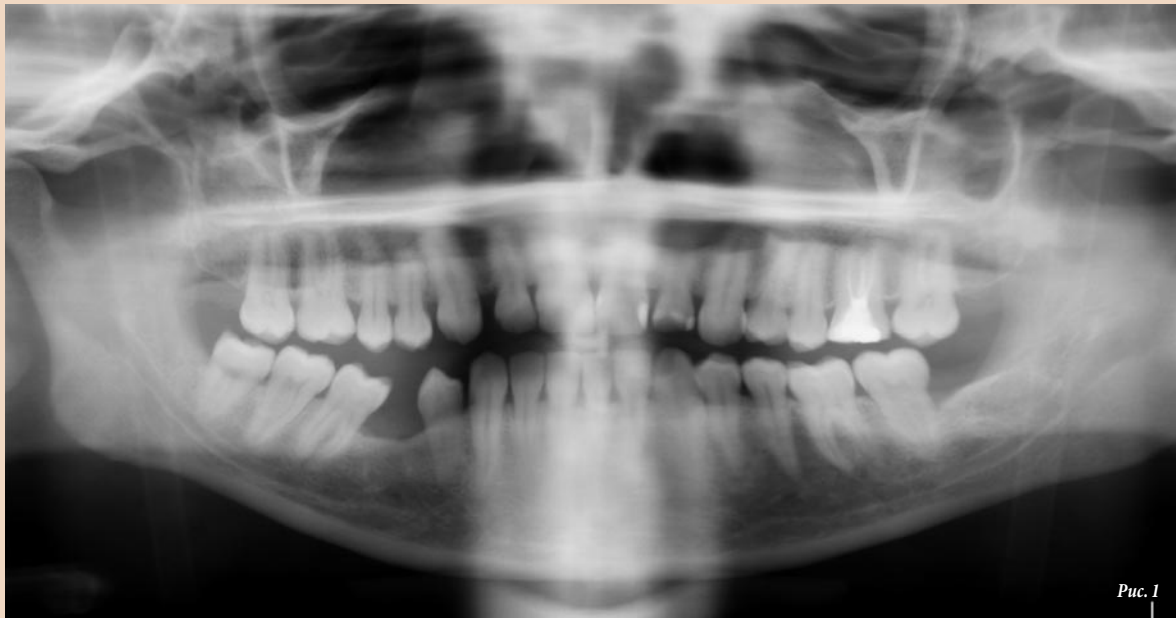

Рис. 1

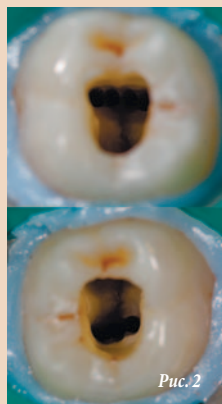


Рис. 2

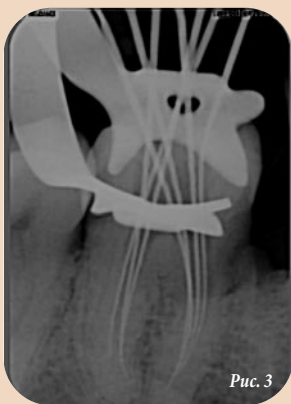


Рис. 3

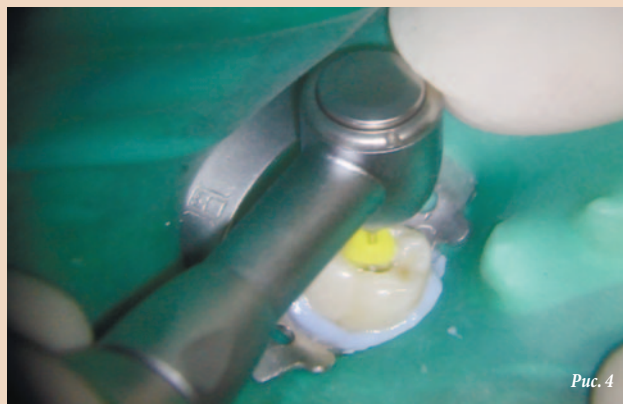

Рис. 4

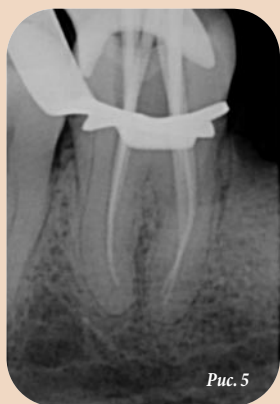

Рис. 5

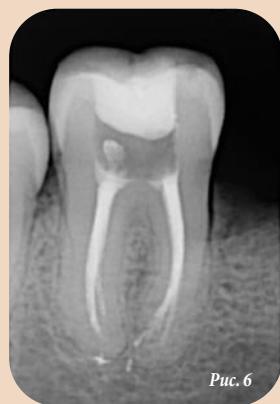

Рис. 6

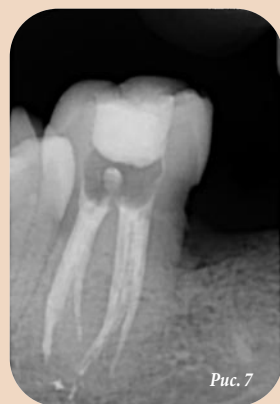

Рис. 7

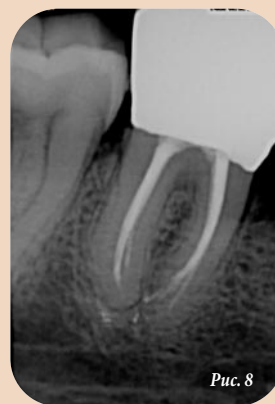

Рис. 8

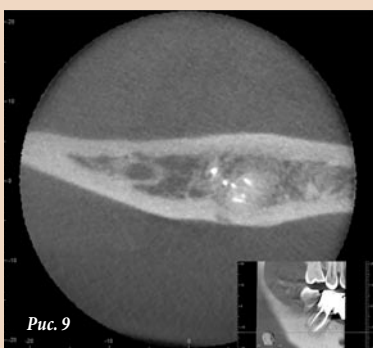


Рис. 9

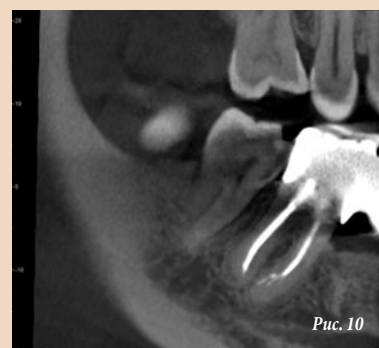


Рис. 10

рыми потребовала терпения, являющегося еще одним необходимым условием достижения успешных результатов.

Клиницисты ежедневно имеют дело с закупоренными, облитерированными, искривленными и смещенными каналами, и без ручных файлов им не обойтись. Важно найти прочные и надежные инструменты, позволяющие уверенно обрабатывать каналы сложной анатомии.

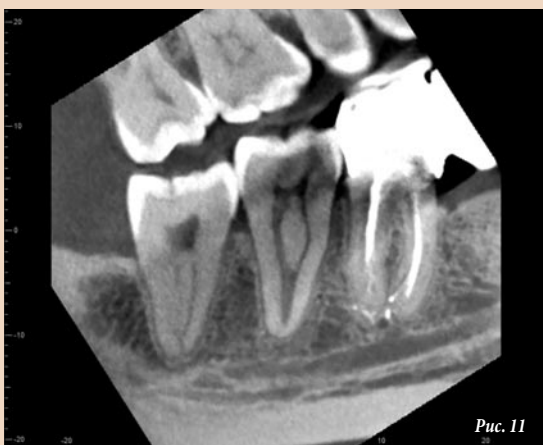

Рис. 11

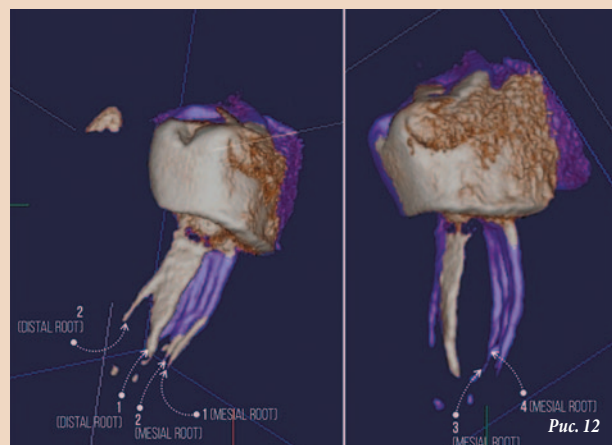


Рис. 12



## Изменение жевательных привычек может быть причиной повреждения имплантатов

Франциска Байер  
Dental Tribune International

МОСКВА, Россия: влияние изменения жевательных привычек на состояние имплантатов остается недостаточно изученным. Исследователи из Первого Московского государственного медицинского университета им. И.М. Сеченова и Российского университета дружбы народов (РУДН) установили, что смена преобладающей жевательной стороны после установки имплантатов может приводить к утрате последних. Результаты этого исследования могут помочь стоматологам при планировании стратегий профилактической помощи пациентам после имплантации.

Совершенствование технологий и улучшение качества имплантатов позволили добиться высокой предсказуемости и надежности имплантологического лечения: сегодня выживаемость имплантатов составляет около 95%, и обеспокоенность в основном вызывают лишь отсроченные осложнения.

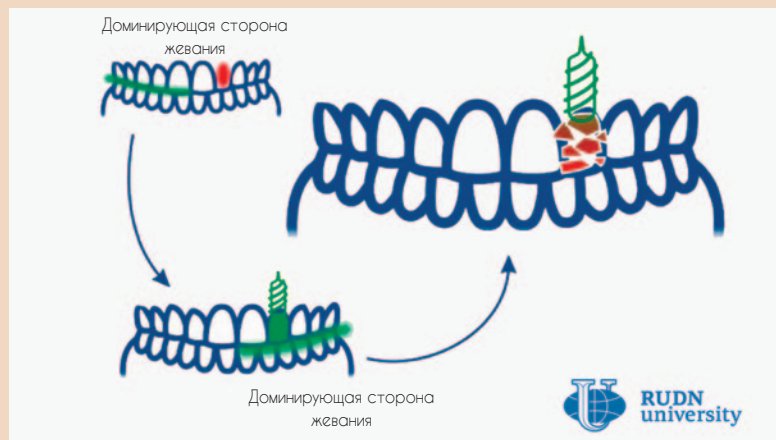
Такие осложнения связаны главным образом с микротравмами, возникающими при неправильном исходном расчете нагрузки, которой в дальнейшем будет подвергаться имплантат. Чрезмерная нагрузка на имплантат ведет к нарушению его связи с костью, что создает предпосылки для проникновения бактерий, провоцирующих воспаление тканей, говорится в пресс-релизе, посвященном недавнему исследованию ученых из РУДН.

Исследователи предположили, что дополнительная нагрузка на имплантат может возникать в том случае, если в течение первых нескольких месяцев после его установки происходит смена преобладающей жевательной стороны. Согласно пресс-релизу, причиной этого может стать, например, воспаление в области того или иного зуба. Поскольку пациентам в среднем требуется 3–4 мес, чтобы привыкнуть к имплантату, а преобладающая жевательная сторона за это время может смениться, предварительные расчеты нагрузок могут оказаться неверны.

### Жевательные привычки – важный фактор успеха имплантации

Чтобы оценить последствия смены жевательной стороны, группа исследователей наблюдала за 64 пациентами, которым были установлены имплантаты для замещения одного-двух зубов только на одной стороне челюсти. Контрольная группа состояла из 56 человек с незначительными дефектами зубного ряда нижней челюсти и без заболеваний твердых и мягких тканей.

Из экспериментальной группы 40 (62%) человек сменили преобладающую жевательную сторону в течение 3–6 мес после установки имплантатов. Исследователи расценили это как «возвращение к исходному состоянию, предшествовавшему появлению включенного дефекта». Исследование показало, что этот процесс сопровождался более выраженным ухудшением результатов имплантологического лечения по сравнению с 24 (38%) пациентами, у которых жевательная сторона осталась неизменной. Через 3–6 мес 22,3% пациентов из первой группы были недостаточно адаптированы к имплантатам, тогда как во второй группе этот показатель составил 9,3%, а для контрольной группы он на протяжении всего исследования составлял 9,6%.



Исследователи установили, что смена преобладающей жевательной стороны у пациентов с имплантатами может приводить к патологиям формирования кости. (Иллюстрация: РУДН)

«Смена преобладающей жевательной стороны является важным фактором адаптации к имплантатам. Согласно нашему исследованию, она также может быть причиной патологических процессов, в конечном счете ведущих к утрате имплантата. Стоматологам необходимо знать о распространенности таких изменений, учитывать их при разработке планов послеоперационной реабилитации своих пациентов и отслеживать при регулярных осмотрах», – отметил в пресс-релизе соавтор исследования профессор кафедры ортопедической стоматологии РУДН Игорь Воронов.

Исследование «Change in the dominant side of chewing as a serious factor for adjusting the prophylaxis strategy for implant-supported fixed dental prosthesis of bounded lateral defects» («Смена преобладающей жевательной стороны как значимый фактор, требующий корректировки стратегии профилактики при устранении включенных дефектов боковых отделов зубных рядов с помощью несъемных ортопедических конструкций с опорой на имплантаты») было опубликовано 20 августа 2020 г. на сайте *European Journal of Dentistry* перед включением в печатное издание. [\[1\]](#)

Реклама

Москва, Россия  
26-28.04.2021



ДЕНТАЛ  
САЛОН

49-Й МОСКОВСКИЙ  
МЕЖДУНАРОДНЫЙ  
СТОМАТОЛОГИЧЕСКИЙ  
ФОРУМ И ВЫСТАВКА

Крокус Экспо,  
павильон 2, залы 6, 7, 8

[dental-expo.com](http://dental-expo.com)



КРУПНЕЙШАЯ ВЫСТАВКА, ПЛОЩАДКА ОБУЧЕНИЯ И НЕТВОРКИНГА

Организатор:

**DENTALEXPO®**

+7 499 707 23 07 | [info@dental-expo.com](mailto:info@dental-expo.com)

Стратегический партнер:



Стоматологическая  
Ассоциация  
России (СТАР)



## Лечение сильной скученности с применением циклических нагрузок и кортикотомии без удаления зубов

### Введение

Пациенты часто просят сократить продолжительность ортодонтического лечения. При всем понимании пациентов необходимо учитывать, что на первом месте стоят безопасность перемещения зубов и стабильность результатов коррекции окклюзии. С другой стороны, ускорение ортодонтического вмешательства может помочь уменьшить риск кариеса, связанный с затрудненностью гигиены полости рта, и в целом облегчить жизнь пациента. В ряде случаев сложные ортодонтиче-

«процессом регионарного ускорения» [7] и которая непосредственно связана с намеренным повреждением кости. Другие хирургические методы, преследующие цель вызвать транзиторную остеопению (ускоренную остеогенную ортодонтию [8], пародонтально-ускоренную остеогенную ортодонтию [9], локальную декортикацию [10], технику Piezosision [11] и микроостеоперфорацию [12]), можно рассматривать как варианты единого инвазивного подхода, основанного на намеренном повреждении компактной пластинки.

(0,79 мм/мес). Ретроспективное исследование, проведенное Bowman, показало, что скорость выравнивания зубов нижней челюсти по горизонтали и вертикали у пациентов, использовавших аппарат AcceleDent, была выше, чем у пациентов из контрольной группы (93 и 120 дней соответственно) [14]. Это эквивалентно сокращению продолжительности лечения на 30%. По данным Orton-Gibbs и Kim, при использовании устройства AcceleDent лечение с помощью несъемного ортодонтического аппарата происходит на

лингвально. Глубокий прикус приводил к травматизации десны нижней челюсти при пережевывании пищи. Зубы верхней челюсти были чуть крупнее среднего, с небольшим отклонением от нормы по индексу Болтона. Внешний осмотр показал, что развитие нижней трети удлиненного лица пациента было нормальным, с широкой носовой пирамидой и умеренной ретрузией нижней челюсти (рис. 1, а-з).

Цефалометрический анализ подтвердил скелетный класс I (с углом ANB 4°), вертикальный тип строения

лицевого скелета (с углом SN-GoGn 35°), ретроклинацию резца нижней челюсти (с углом между осью зуба и нижнечелюстной плоскостью [IMPA] 84°) и проклинацию резца верхней челюсти (с углом U1-SN 117°; рис. 10, а и 11, а).

В зависимости от конечных целей были возможны следующие варианты лечения:




Рис. 1, а

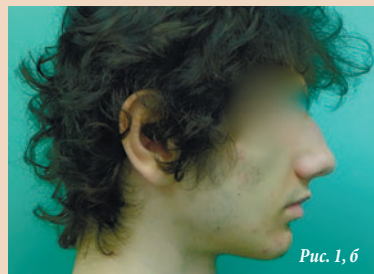

Рис. 1, б

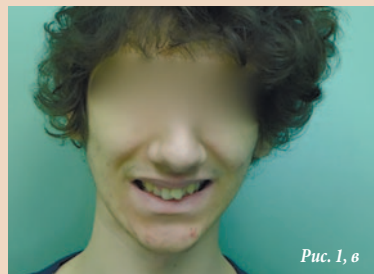


Рис. 1, в

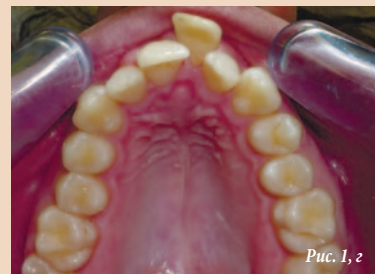

Рис. 1, г

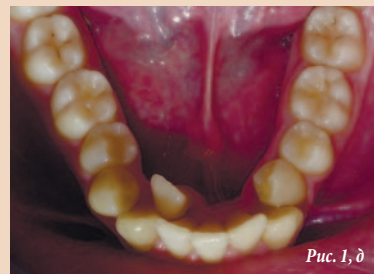

Рис. 1, д

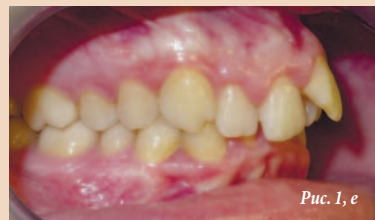

Рис. 1, е

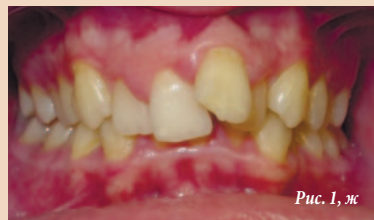

Рис. 1, ж

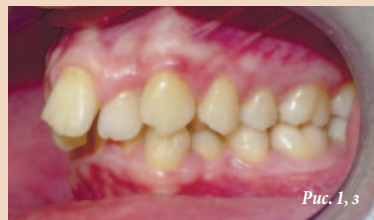

Рис. 1, з

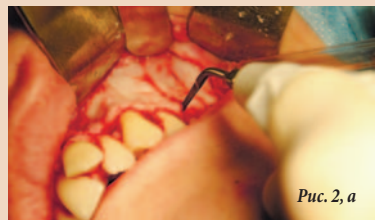

Рис. 2, а

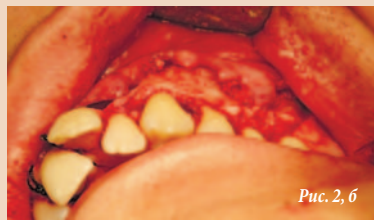

Рис. 2, б

ские задачи вполне можно решить за счет простой биомеханики, снизив при этом нагрузку на корни зубов и окружающие их ткани [1].

В научной литературе предлагаются разные нехирургические методы, позволяющие ускорить ортодонтическое перемещение зубов: к таким методам, кроме прочего, относится применение лазерной биостимуляции и фотобиомодуляции [2], воздействие магнитными полями [3] и введение простагландина E<sub>2</sub> [4] и витамина D [5]. Хирургический подход, в свою очередь, подразумевает выполнение глубокой кортикотомии [6]: ускорение перемещения зубов достигается за счет искусственной стимуляции транзиторной остеопении, которую Frost назвал

Сравнительно недавно появились устройства (AcceleDent Optima, OrthoAccel Technologies), способные ускорять перемещение зубов за счет циклических вибрационных усилий или приложения циклической нагрузки в 0,25 Н (25 г) при низкой частоте (30 Гц). Такое устройство представляет собой специальную капу, которую пациент носит по 20 мин в день.

В рамках рандомизированного клинического исследования Pavlin и соавт. установили, что стимуляция вибрацией с помощью устройства AcceleDent Optima значительно ускоряет перемещение зубов при лечении с использованием несъемного ортодонтического аппарата [13]. Так, среднемесячная скорость перемещения зубов у пациентов, пользовавшихся устройством AcceleDent (1,16 мм/мес) была на 48,1% выше, чем в контрольной группе

38,2%, а с помощью элайнера – на 37,2% быстрее [15].

В настоящей статье описано лечение сильной скученности зубов с помощью межкорневой кортикотомии в сочетании с применением устройства AcceleDent.

### Клинический случай

В декабре 2014 г. в нашу клинику за консультацией обратился пациент 17 лет. При обследовании выявили билатеральное соотношение моляров по I классу и клычковое соотношение по классу I и II справа. Ширина зубной дуги верхней челюсти в области моляров была нормальной, в то время как в области премоляров – недостаточной, что привело к выраженной скученности резцов. Зубы узкой вытанутой нижней челюсти также демонстрировали скученность; в отсутствие пространства для зуба 42 он был смещен

лицевого скелета (с углом SN-GoGn 35°), ретроклинацию резца нижней челюсти (с углом между осью зуба и нижнечелюстной плоскостью [IMPA] 84°) и проклинацию резца верхней челюсти (с углом U1-SN 117°; рис. 10, а и 11, а).

В зависимости от конечных целей были возможны следующие варианты лечения:

1. При необходимости гармонизации лица и расширения дыхательных путей – хирургическое ортодонтическое вмешательство.
2. При потребности только в коррекции окклюзии – традиционное ортодонтическое лечение в сочетании с кортикотомией и использованием устройства AcceleDent.

Также после удаления 2 премоляров нижней челюсти и закрытия промежутков могла быть проведена челюстно-лицевая операция, которая позволила бы сместить нижнюю че-

люсть вперед, однако пациент был не готов к такому обширному вмешательству. Ввиду этого приняли решение не удалять зубы и прибегнуть к межкорневой кортикотомии верхней челюсти и использованию устройства AcceleDent для коррекции положения зубов нижней челюсти.

Операцию проводили под местной анестезией. На верхней челюсти выполнили надрез, отслоили слизисто-надкостничный лоскут в области между зубами 16 и 26. После кортикотомии ввели лишенный антигена свиной кост-

ный трансплантат, который закрыли мембраной из обогащенного тромбоцитами фибрина (рис. 2, а и б) [16]. Лоскут репозиционировали, рану ушили.

Через 7 дней после вмешательства сняли швы. Для деротации моляров и быстрого расширения неба установили квадрохеликс. Одновременно с этим на зубах верхней челюсти зафиксировали самолигирующую брекет-систему (Damon Q; рис. 3, а-г). Для выравнивания зубов верхней челюсти по горизонтали и вертикали последовательно использовали никель-титановые проволочные дуги 0,014, 0,018, 0,016x0,022, 0,019x0,025 дюйма.

Через 6 мес после операции зафиксировали бихеликс на молярах нижней челюсти для расширения последней (рис. 4). В это же время пациент начал по 20 мин в день пользоваться

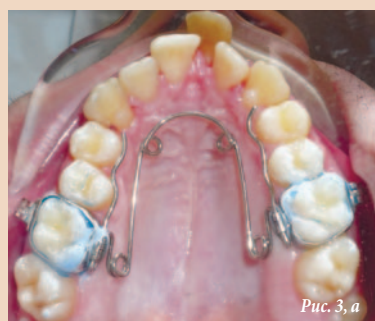

Рис. 3, а

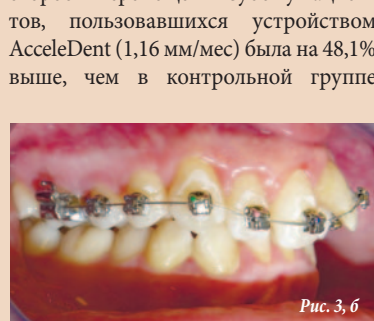

Рис. 3, б

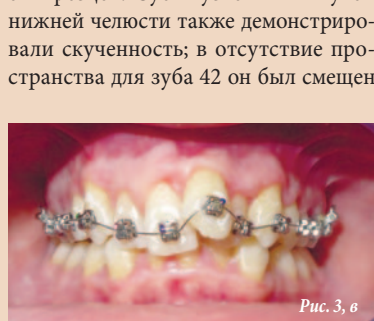

Рис. 3, в

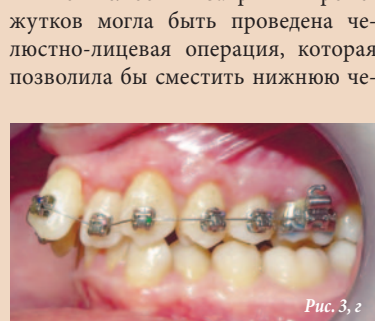

Рис. 3, г

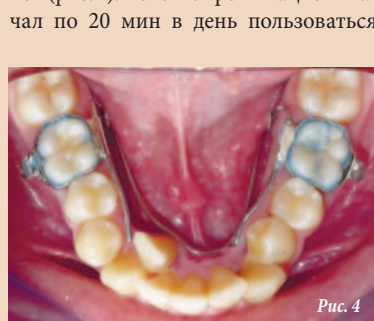

Рис. 4

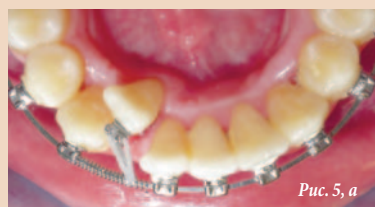

Рис. 5, а

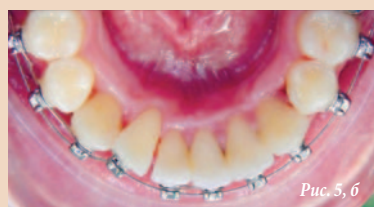

Рис. 5, б

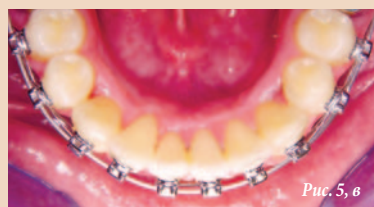

Рис. 5, в

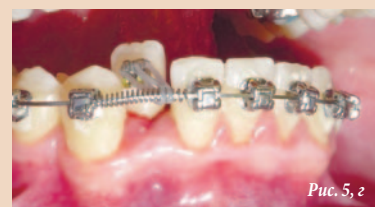

Рис. 5, г

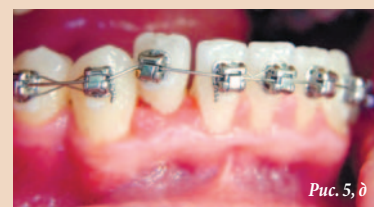

Рис. 5, д



Рис. 6, а



Рис. 6, б



Рис. 6, в

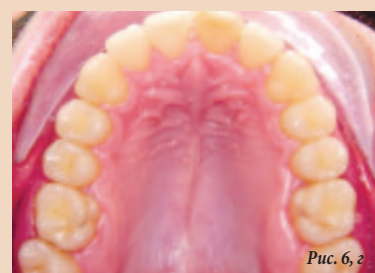

Рис. 6, г

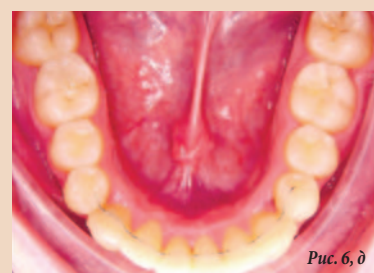


Рис. 6, д

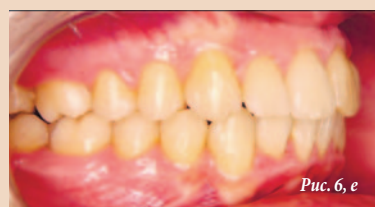

Рис. 6, е

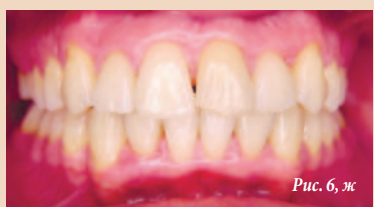

Рис. 6, ж

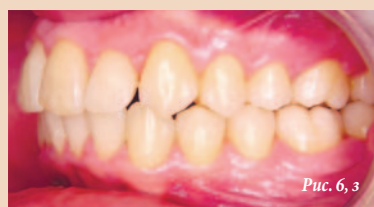

Рис. 6, з

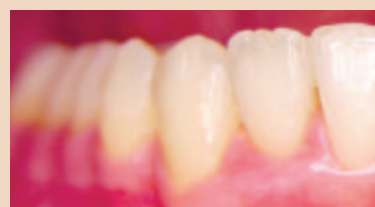

Рис. 7



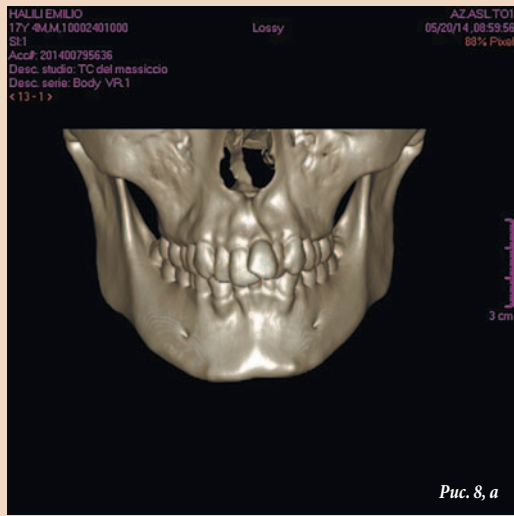


Рис. 8, а

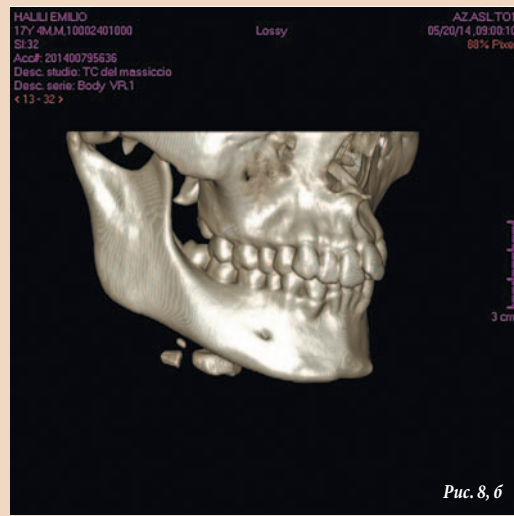


Рис. 8, б

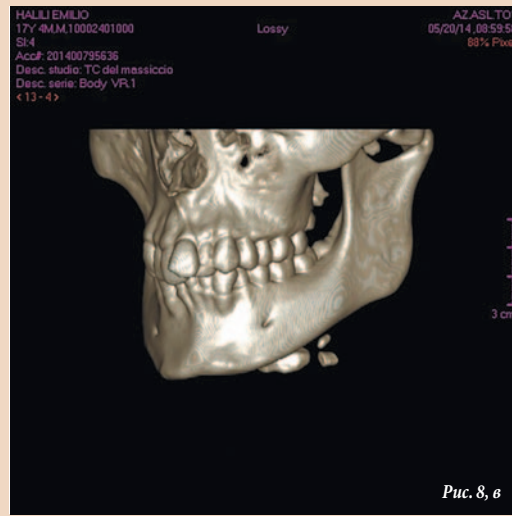


Рис. 8, в

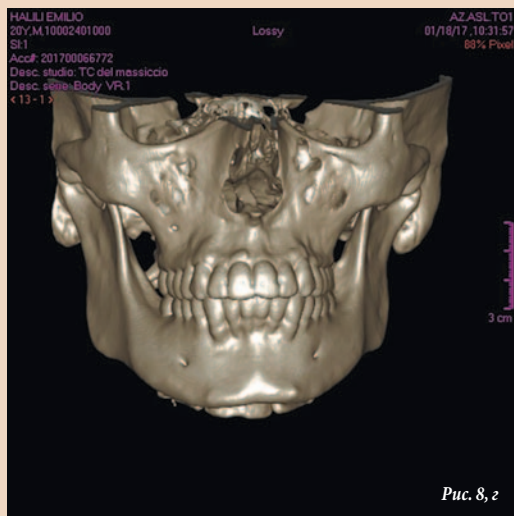


Рис. 8, г

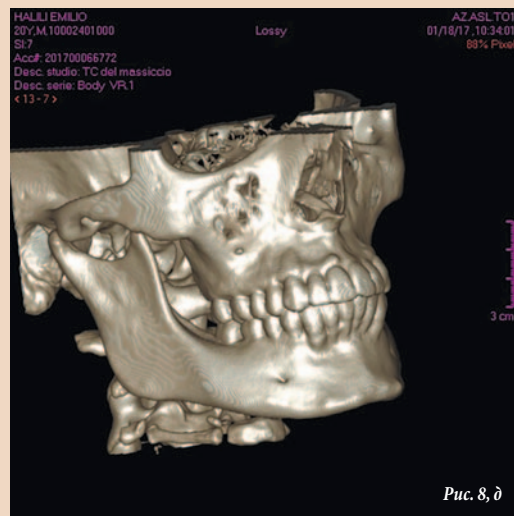


Рис. 8, д

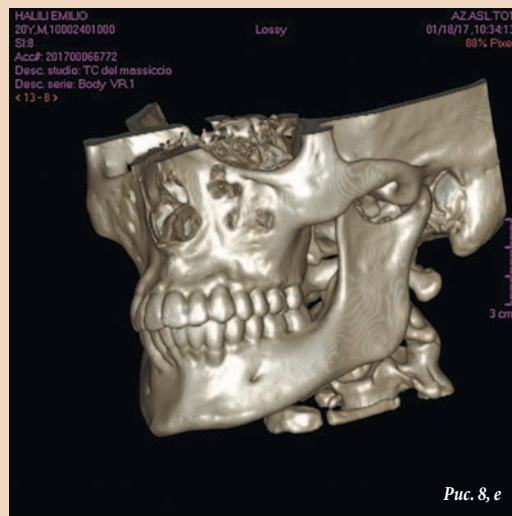


Рис. 8, е

устройством AcceleDent. Через 2 мес, после выпрямления жевательных зубов, на зубах нижней челюсти (за исключением зуба 42) установили самолигирующую брекет-систему (Damon Q). Для выравнивания зубов нижней

челюсти по горизонтали и вертикали последовательно использовали никель-титановые проволочные дуги 0,014, 0,016, 0,018, 0,019×0,025 дюйма. Пространство для перемещения зуба 42 было сформировано в течение 8 мес

после установки бихеликса и спустя 6 мес после фиксации брекетов: начиная с первой дуги, между зубами 41 и 43 установили открывающую пружину и лигатуру, которую после того, как зуб 42 занял нужное положение,

заменяли брекетом с никель-титановой дугой 0,016 дюйма (рис. 5, а–д). После коррекции положения правого латерального резца нижней челюсти заключительный этап лечения, направленный на коррекцию клыкового

ния, например, удалить два премоляра и закрыть промежутки, после чего выдвинуть нижнюю челюсть вперед; увеличить расстояние между клыками за счет хирургического расширения симфиза; удалить зуб 42 и завершить лечение без коррекции смещения средней линии, горизонтального перекрытия и увеличенного вертикального перекрытия. Исходная ретроклиниция резца (IMPA: 87°) и наличие хорошо выраженного симфиза позволили обеспечить удовлетворительное перемещение резцов (IMPA: 104°) при идеальной реакции мягких тканей (рис. 7) и кости (рис. 10, б и 11, б). Конусно-лучевая компьютерная томография (КЛКТ) верхней челюсти показала улучшение трофики кости в области премоляров, связанное с использованием костного трансплантата в рамках процедуры кортикотомии (рис. 8, а–е и 9, а–г). Решение отказаться от кортикотомии нижней челюсти и ограничиться только воздействием вибрационных усилий за счет приложения циклической нагрузки было связано с неготовностью пациента ко второму хирургическому вмешательству, которое могло оказаться довольно сложным ввиду расположения зуба 42, а также с наличием научных доказательств [15] ускорения выравнивания зубов нижней челюсти по горизонтали и вертикали при использовании устройства AcceleDent.

**Вывод**

Настоящий клинический случай демонстрирует применимость и эффективность устройства AcceleDent в сложной ситуации (при скудности, дефиците кости и малой ширине зубных дуг). Дальнейшая работа авторов и других клиницистов и исследователей поможет собрать данные, которые позволят подтвердить эффективность данного неинвазивного метода ускорения перемещения зубов, дающего возможность сократить время ортодонтического лечения без ущерба для его безопасности и предсказуемости результатов. **□**

*От редакции: эта статья была опубликована в журнале ortho – international magazine of orthodontics. Vol. 3, №2/2018. Список литературы можно получить в издательстве.*

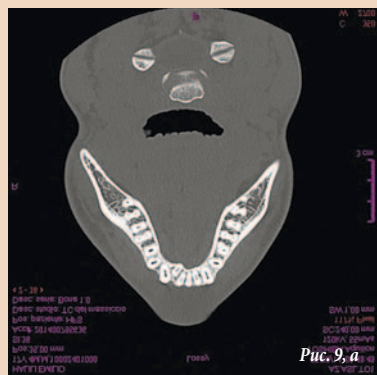


Рис. 9, а

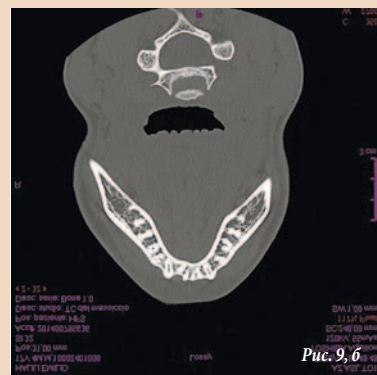


Рис. 9, б

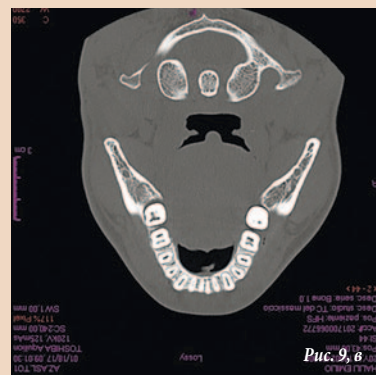

Рис. 9, в

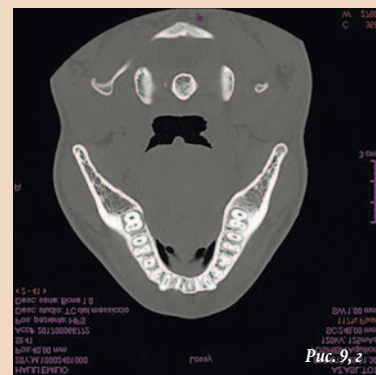


Рис. 9, г

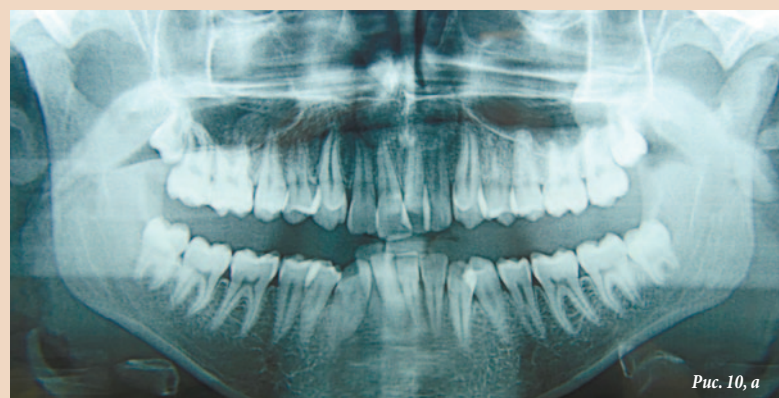


Рис. 10, а

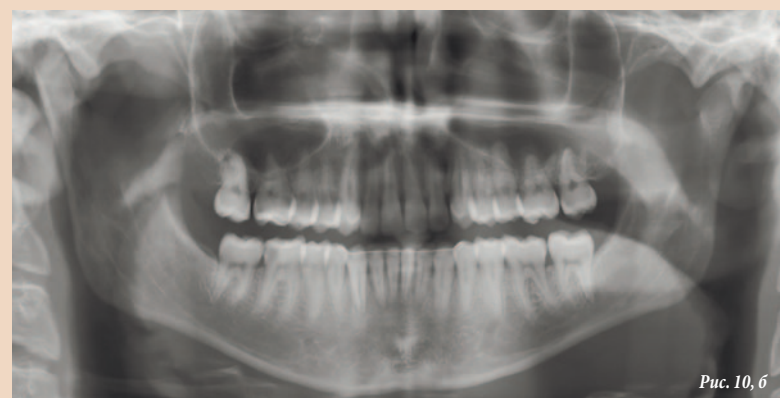

Рис. 10, б

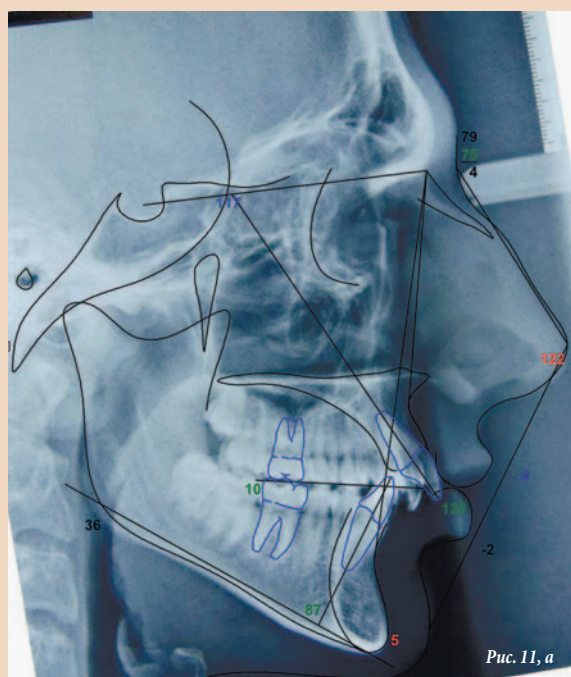


Рис. 11, а

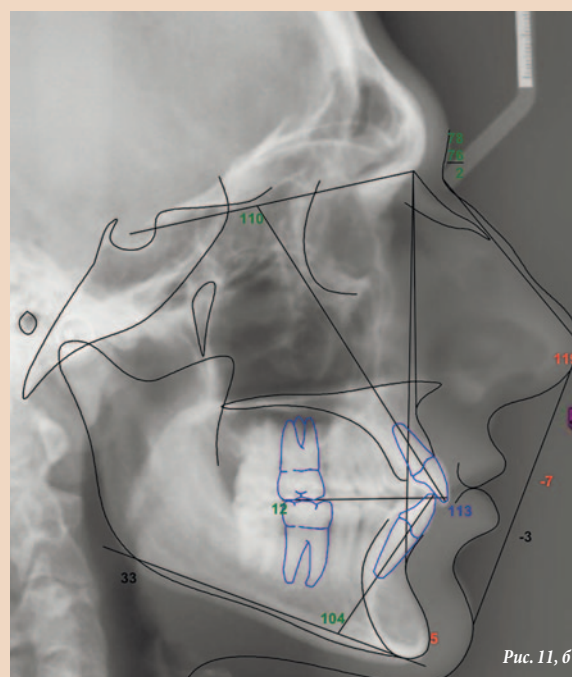


Рис. 11, б

соотношения по классу II, провели с использованием межчелюстных эластичных тяг II класса и стальных проволочных дуг 0,019×0,022 дюйма на обеих челюстях.

Цели лечения – молярное и клыковое соотношение по классу I с нормальным смыканием – были достигнуты за 21 мес. Для фиксации результатов использовали несъемный ретейнер на нижней челюсти и ретейнер Hawley на верхней челюсти (рис. 6, а–з).

**Обсуждение**

После сбора и анализа информации стало понятно, что данный клинический случай является особенно сложным, поскольку ввиду дефицита пространства на нижней челюсти могло потребоваться удаление зубов, что в перспективе помешало бы полностью скорректировать окклюзию. В такой клинической ситуации можно было применить несколько стратегий лече-

**Контактная информация**

**Доктор Гаэтано Туратти (Gaetano Turatti)** – ортодонт отделения стоматологии и ортодонтии




больницы Мартини (Турин, Италия). Связаться с ним можно по электронной почте: [gaetanoturatti@live.com](mailto:gaetanoturatti@live.com).

**Доктор Амедео Саломоне (Amedeo Salomone)** владеет частной ортодонтической клиникой в Турине. Связаться с ним можно по электронной почте: [amedeo.salomone90@gmail.com](mailto:amedeo.salomone90@gmail.com).



**Доктор Лука Джордано (Luca Giordano)** владеет частной ортодонтической клиникой в Турине. Связаться с ним можно по электронной почте: [luca\\_giordano@live.com](mailto:luca_giordano@live.com).





## Борьбе с ВИЧ по-прежнему мешают нелепые заблуждения

Джереми Бут  
Dental Tribune International

ЭДИНБУРГ, Великобритания: в ноябре 2020 г. глава британского Фонда стоматологического здоровья (ОНФ) заявил в беседе со СМИ, что ВИЧ передается через зубную щетку. Впоследствии это высказывание отредактировали, однако к тому времени оно уже было опубликовано на сайте ОНФ и платформе Dentistry.co.uk. В преддверии Всемирного дня борьбы со СПИДом руководитель Шотландского фонда по борьбе с ВИЧ г-н Nathan Sparling отметил, что подобные заблуждения прочно укоренились в сознании многих людей.

В ноябре офицер ордена Британской империи доктор Nigel Carter из ОНФ прокомментировал исследование, которое показало, что SARS-CoV-2 может передаваться через зубную щетку.

Он сказал буквально следующее: «В полости рта обитают сотни бактерий и вирусов, и люди, пользующиеся одной зубной щеткой, могут обмениваться ими. Если одни вирусы, например, гриппа или герпеса, относительно безопасны, то другие, скажем, вирус гепатита D, ВИЧ и коронавирус, представляют серьезную угрозу для здоровья человека».

В июне 2019 г. ОНФ опубликовал практически идентичное высказывание в статье, посвященной использованию одной зубной щетки несколькими людьми, однако тогда оно было приписано доктору Ben Atkins, стоматологу и попечителю ОНФ.

Позднее доктор Carter изменил свой комментарий и удалил из него упоминание о ВИЧ; тексты, опубликованные на сайте ОНФ и платформе Dentistry.co.uk, были соответствующим образом отредактированы. Впоследствии, однако, г-н Carter попытался обосновать свое заявление в беседе с PinkNews. Он сказал сетевому изданию ЛГБТ-сообщества, что с 1980-х годов была «всего пара документально подтвержденных случаев» передачи ВИЧ через зубную щетку – т. е., такая вероятность существует, но она чрезвычайно мала. «Фонд стоматологического здоровья ни в коем случае не считает это одним из основных путей передачи ВИЧ», – отметил доктор Carter.

Г-н Sparling написал в Twitter, что был «потрясен заявлением главы [ОНФ] о возможности передачи ВИЧ через зубную щетку». Он отметил, что это показывает, «насколько глубоко укоренились неверные представления о ВИЧ».



Всемирный день борьбы со СПИДом отмечается 1 декабря; Британский национальный фонд по борьбе со СПИДом считает, что и в 2021 г. люди, живущие с ВИЧ, все еще подвергаются осуждению и дискриминации. (Иллюстрация: kim7/Shutterstock)

Г-н Sparling сообщил, что и он, и его коллеги слышали о «стоматологах, которые принимают пациентов с ВИЧ в последнюю очередь, и не только».

«ВИЧ не передается со слюной, – сказал г-н Sparling в интервью PinkNews. – Даже в крови ВИЧ остается очень хрупким, а вне организма довольно быстро погибает. Таким образом, любой риск, связанный, например, с кровоточивостью десен, является вполне пренебрежимым».

люди, живущие с ВИЧ/СПИДом, столкнулись с дополнительными трудностями, причиной которых стала пандемия SARS-CoV-2.

«Мы побеждаем ВИЧ, но люди, живущие с этим вирусом, по-прежнему подвергаются неприемлемой дискриминации и отторжению, – говорится в материалах кампании, подготовленной Британским национальным фондом по борьбе со СПИДом к 1 декабря 2020 г. – В Великобритании все еще насчитывается 105 200 человек, живущих с ВИЧ, от которого пока нет лекарства. И эти люди все еще сталкиваются с осуждением и дискриминацией, которые ограничивают их возможности, мешают жить полной и счастливой жизнью». Организация отмечает, что люди, живущие с ВИЧ, чаще страдают от бедности и расстройств психики, и призывает британцев помочь положить конец предвзятости в отношении таких людей.

Повесткой Дня борьбы со СПИДом правительство США провозгласило

**«Даже в крови ВИЧ остается очень хрупким, а вне организма довольно быстро погибает», – сказал Nathan Sparling, исполнительный директор HIV Scotland**

дучи на последней стадии ВИЧ-инфекции. При этом во всех случаях врачи пришли к заключению, что передача ВИЧ произошла другими путями», – объяснил г-н Sparling.

Г-н Ian Green, директор Благотворительного фонда им. Теренса Хиггинса, занимающегося борьбой с ВИЧ/СПИДом и сексуальным просвещением в Великобритании, подтвердил изданию,

«Конец эпидемии ВИЧ/СПИДа: стойкость и решительность». В записи онлайн-дневника, составленной ключевыми фигурами государственной кампании по борьбе с ВИЧ, отмечается, что сегодня этот лозунг особенно актуален, поскольку «люди, живущие с ВИЧ, столкнулись с новой проблемой как в США, так и по всему миру. Пандемия COVID-19 заставила

Реклама



**24-я Международная выставка**  
оборудования, инструментов,  
материалов и услуг для стоматологии

12|13|14  
мая 2021

Санкт-Петербург  
КВЦ «ЭКСПОФОРУМ»

Организаторы:

Компания МВК  
Офис в Санкт-Петербурге


Международная  
Выставочная  
Компания  
+7 (812) 380 60 00  
dentalexpo@mvk.ru

DENTALEXPO®  
+7 (499) 707 23 07  
region@denal-expo.com

Получите бесплатный  
электронный билет на сайте  
**stomatology-expo.ru,**  
используя промокод **dental-tribune**

12+

Подпишитесь  
на наш Instagram @stomatologyexpo



Кампания, приуроченная к Всемирному дню борьбы со СПИДом, призвала британцев носить ленточки в знак поддержки и солидарности. (Иллюстрация: National AIDS Trust/Shutterstock)

что ВИЧ не передается через зубные щетки. Этот вирус может передаваться с кровью, семенной жидкостью, слизистыми выделениями влагалища и заднего прохода, а также с грудным молоком, но только в том случае, если у пациента с ВИЧ имеется определяемая вирусная нагрузка.

### Конец эпидемии ВИЧ/СПИДа

Страны-члены ООН 1 декабря ежегодно отмечают Международный день борьбы со СПИДом. В 2020 г.

нас не только пересмотреть стратегии оказания помощи ВИЧ-инфицированным, но и удвоить усилия, направленные на победу над ВИЧ/СПИДом в США и за рубежом».

Всемирная организация здравоохранения (ВОЗ) считает, что ВИЧ/СПИД остается проблемой глобального масштаба. По оценке ВОЗ, к концу 2019 г. в мире насчитывалось 38 млн человек, живущих с ВИЧ/СПИДом; с начала 1980-х годов, когда были выявлены первые случаи ВИЧ, вирус унес почти 33 млн жизней. [\[1\]](#)



## Стоматологи занимают очередь на вакцинацию от SARS-CoV-2

Джереми Бут  
Dental Tribune International

ЛЕЙПЦИГ, Германия: в Великобритании и других странах началось применение вакцины, разработанной компаниями Pfizer и BioNTech, и сейчас органы здравоохранения во всем мире составляют и пересматривают списки тех, кто должен пройти вакцинацию в первую очередь. Австралия и Калифорния включили в эти списки стоматологов еще в конце 2020 г.

В декабре Калифорнийская стоматологическая ассоциация (CDA) подтвердила, что стоматологи штата и их сотрудники будут включены в первый этап вакцинации против SARS-CoV-2. К середине декабря Калифорния получила более 327 000 доз вакцины Pfizer. В конце ноября эта американская компания и ее немецкий партнер BioNTech попросили Управление по контролю за качеством пищевых продуктов и лекарственных средств США (FDA) в ускоренном порядке разрешить применение их вакцины, и 11 декабря такое разрешение было дано. Вакцинация стартовала 14 декабря. По сообщению CDA, первые дозы получили сотрудники и обитатели домов престарелых, следующей приоритетной группой стали другие работники здравоохранения, включая стоматологов и персонал стоматологических клиник.

«События в Калифорнии свидетельствуют о признании значимости нашей профессии», – отмечается в заявлении CDA.

Руководство, опубликованное Министерством здравоохранения Калифорнии, показывает, что при разработке стратегии вакцинации стоматологи были отнесены к третьей категории медицинских работников, т. е., тем, кто трудится в условиях низкой опасности заражения. Согласно заявлению CDA, «стоматологов включили в эту категорию благодаря мерам безопасности и инфекционного контроля, которые были приняты ими после начала пандемии, а также ввиду того, что за все это время не было ни одного документально подтвержденного случая передачи COVID-19 при оказании стоматологической помощи».

### Стоматологи включены в план вакцинации от COVID-19 в Австралии

Согласно Австралийской стоматологической ассоциации (ADA), стоматологи вошли в число лиц, которые первыми получат вакцину Pfizer. В ноябрьском заявлении Ассоциации говорится, что первые дозы вакцины будут предназначены для пожилых, сотрудников домов престарелых и работников первой линии медицинской помощи, включая стоматологов, врачей, медицинских сестер и провизоров.

«Это прямой результат тесного взаимодействия ADA с аппаратом [министра здравоохранения г-на Greg Hunt] и активных выступлений Ассоциации в поддержку первоочередной вакцинации стоматологов и их персонала», – говорится в коммюнике ADA.

### Стоматологи Великобритании дожались решения властей

До недавнего времени не было понятно, попадут ли британские стоматологи в список работников первой линии медицинской помощи, имеющих право на раннюю вакцинацию. В начале декабря доктор Nigel Carter, кавалер ордена Британской империи и исполнительный директор Фонда стоматологического здоровья (OHF), сообщил Dental Tribune International, что не уверен в этом. «Как предста-

вители одной из профессий, наиболее пострадавших от пандемии, изо всех сил старающиеся оказывать пациентам помощь в обычном режиме, мы надеемся быть включенными в этот список наряду с другими незаменимыми медиками», – добавил он.

Тем не менее, стоматологи не были прямо упомянуты в независимом отчете о группах, имеющих право на приоритетную вакцинацию в Великобритании, опубликованном Министерством здравоохранения и социального обеспечения. Объединенный комитет по вакцинации и иммуниза-

ции (JCVI) заявил, что первой задачей программы вакцинации от SARS-CoV-2 должно стать снижение смертности и защита медицинских и социальных работников. При этом не оговаривалось, относятся ли к числу таких работников стоматологи и их персонал, и было заявлено, что вакцинация представителей профессий, не входящих в вышеупомянутую приоритетную категорию, должна осуществляться в порядке очереди, формируемой исходя из уровня риска и показателей смертности, связанной с профессиональной деятельностью.

Что касается задачи снижения смертности от SARS-CoV-2, то JCVI рекомендовал также ориентироваться на возраст кандидатов. Ввиду этого список девяти приоритетных групп, имеющих право на первоочередную вакцинацию, возглавили обитатели и сотрудники домов престарелых. Вторую группу составили лица от 80 лет и работники первой линии медицинской и социальной помощи, в третью группу вошли жители Великобритании в возрасте 75 лет и более. В последнюю, девятую группу были включены люди от 50 лет. По оценкам JCVI, на эти пять групп приходится порядка 99% предотвратимых летальных исходов от COVID-19 в Великобритании.

Так или иначе, важная роль нашей профессии была принята властями во



В Австралии и Калифорнии стоматологи изначально были включены в число участников первого этапа вакцинации. (Иллюстрация: Rose Makin/Shutterstock)

внимание. Главный стоматолог Англии г-жа Sara Hurley подтвердила 7 января, что работники стоматологии включены в программу приоритетной вакцинации. Согласно планам правительства страны, стоматологи получают первые прививки к середине февраля. [И](#)

Реклама

**АМОКСИКЛАВ®**

РАСТВОРИМАЯ ФОРМА

ЛСР-005243/08

П N012124/01

**Амоксициллин/клавуланат активен в отношении большинства возбудителей инфекций челюстно-лицевой области<sup>1</sup>**

**Широкая линейка лекарственных форм с 2-х и 3-х кратным приемом<sup>2</sup>**

#### Литература:

1. Consensus document on the use of antibiotic prophylaxis in dental surgery and procedures. *Avances en Odontostomatol*, 2006; 22-1: 69-94

2. На основании инструкции по медицинскому применению препаратов Амоксиклав®, Амоксиклав® Квиктаб®, Амоксиклав® Таблетки, покрытые пленочной оболочкой. Режим доступа: <http://www.gris.rosminzdrav.ru/> Дата последнего обращения: 04.02.2021

ТОРГОВОЕ НАИМЕНОВАНИЕ: Амоксиклав®, Амоксиклав® Квиктаб® РЕГИСТРАЦИОННЫЙ НОМЕР: ЛСР-005243/08; П N012124/01 МЕЖДУНАРОДНОЕ НЕПАТЕНТОВАННОЕ НАЗВАНИЕ: амоксициллин + клавулановая кислота. ЛЕКАРСТВЕННАЯ ФОРМА: Амоксиклав® - таблетки, покрытые пленочной оболочкой 250мг+125мг 500мг+125мг; 875мг+125мг; Амоксиклав® Квиктаб® - таблетки диспергируемые 500 мг+125 мг; 875 мг+125 мг ПОКАЗАНИЯ К ПРИМЕНЕНИЮ: Инфекционно-воспалительные заболевания, вызванные чувствительными к амоксициллину/клавулановой кислоте микроорганизмами: инфекции верхних дыхательных путей и ЛОР-органов (в том числе, острый и хронический синусит, острый и хронический средний отит, тонзиллит, в том числе рецидивирующий (для Квиктаб®); заглочный абсцесс, фарингит (для таблеток, покрытых пленочной оболочкой); инфекции нижних дыхательных путей (острый бронхит с бактериальной суперинфекцией, обострение хронического бронхита, пневмония); инфекции мочевыводящих путей; инфекции в гинекологии; инфекции кожи и мягких тканей; укусы человека и животных (для таблеток, покрытых пленочной оболочкой); инфекции костной и соединительной тканей; инфекции желчных путей (холецистит, холангит) – для таблеток, покрытых пленочной оболочкой, одонтогенные инфекции, другие смешанные инфекции (для Квиктаб®). ПРОТИВОПОКАЗАНИЯ: повышенная чувствительность к амоксициллину, клавулановой кислоте, другим пенициллинам, другим компонентам препарата; тяжелые реакции гиперчувствительности (например, анафилактические реакции) в анамнезе к другим бета-лактамам антибиотикам (цефалоспорины, карбапенемы или монобактамы); холестатическая желтуха и/или другие нарушения функции печени, вызванные приемом амоксициллина/клавулановой кислоты, в анамнезе; детский возраст до 12 лет или массой тела меньше 40 кг; фенилкетонурия (для Квиктаб®); дополнительно для формы Амоксиклав® Квиктаб® 875 мг+125 мг – почечная недостаточность (КК <30 мл/мин). С ОСТОРОЖНОСТЬЮ: при псевдомембранозном колите в анамнезе, заболеваниях желудочно-кишечного тракта, печеночной недостаточности, беременности, в период лактации, при одновременном применении с антикоагулянтами; для форм Амоксиклав® 250 мг+125 мг, 500 мг+125 мг, 875 мг+125 мг и Амоксиклав® Квиктаб® 500+125 – при тяжелых нарушениях функции почек. ОСОБЫЕ УКАЗАНИЯ: Перед началом лечения необходимо опросить пациента для выявления в анамнезе реакций гиперчувствительности на пенициллины, цефалоспорины или другие β-лактамы антибиотиков. У пациентов, имеющих повышенную чувствительность к пенициллинам, возможны перекрестные аллергические реакции с цефалоспориновыми антибиотиками. При курсовом лечении необходимо проводить контроль за состоянием функции органов кроветворения, печени, почек. У пациентов с тяжелыми нарушениями функции почек требуется адекватная коррекция дозы или увеличение интервалов между приемом дозы.

**ПЕРЕД НАЗНАЧЕНИЕМ ПРЕПАРАТА ОЗНАКОМЬТЕСЬ, ПОЖАЛУЙСТА, С ИНСТРУКЦИЕЙ ПО ПРИМЕНЕНИЮ. МАТЕРИАЛ ПРЕДНАЗНАЧЕН ДЛЯ МЕДИЦИНСКИХ (ФАРМАЦЕВТИЧЕСКИХ) РАБОТНИКОВ**

RU2102104050 Реклама Изображенные изображения не являются изображениями реальных врачей.

АО «Сандоз», 125315, Москва, Ленинградский просп., д. 70.

Тел.: +7 (495) 660-75-09. [www.sandoz.ru](http://www.sandoz.ru)

**SANDOZ** A Novartis Division



## «Всё выше и выше, и выше...»

Прекрасное время для ортодонт! Немногом менее 20 лет назад я завершил обучение и начал работать по специальности. Для молодого, полного надежд и открытого всему новому врача любые препятствия и перемены становятся стимулом к достижению новых высот, поводом для экспериментов и новаторства. Уже вскоре, стремясь ускорить ортодонтическое лечение и повысить стабильность его результатов, я основал компанию BAS Medical, чтобы продолжить исследования и новаторства. Уже в магистратуре. Интересные и многообещающие данные, полученные благодаря экспериментам с природными гормонами, в конечном счете сместили фокус нашего внимания с ортодонтии на заболевания сердечно-со-

судистой системы. Компания росла, стала называться Corthera, и по завершении санкционированных FDA клинических исследований была приобретена корпорацией Novartis. Этот опыт помог мне навсегда усвоить, с какими непомерными рисками, расходами и бюрократическими препятствиями приходится сталкиваться любому, кто решит вывести на рынок новый товар.

Когда появилась система Invisalign, я сразу же стал ее горячим поклонником. Мне было понятно, в чем суть этой инновации: она открывала возможность удовлетворить истинные потребности пациентов. Я не слушал скептиков, не искал недостатки новой системы, а старался максимально использовать ее преимущества. Так

было с каждым новым поколением элайнеров Invisalign. В конце концов, я присоединился к этой компании и стал участвовать в работе отдела Align Tech Faculty, а затем и подразделения Align Clinical Research Network, которое занимается разработкой элайнеров и протоколов лечения с их использованием. Сегодня я вместе с доктором Maz Moshiri веду курс Aligner Intensive Fellowship ([www.alignerfellowship.com](http://www.alignerfellowship.com)) и обучаю ортодонтв всего мира тому, как сделать лечение эффективным и рентабельным, а его результаты – предсказуемыми и впечатляющими.

Когда появилось предложение использовать в ортодонтии «вибрацию» (30 Гц), я, разумеется, решил изучить этот вопрос, и был поражен тем, на-

сколько мало доклинических и клинических данных говорят в пользу такого воздействия. Более того, я обнаружил, что в основе этой идеи лежит реакция шва между предчелюстными костями кролика на вибрацию с частотой 1 Гц [1]. Я побеседовал с представителями нескольких инвестиционных фондов, которые некогда вложили деньги в компанию BAS Medical. Честно говоря, логика, позволяющая провести параллель между минерализацией черепного шва под воздействием вибрации в 1 Гц и ортодонтическим перемещением зубов с помощью вибрации с частотой 30 Гц, оставалась для меня непостижимой. Инвесторы отказались финансировать этот проект. Удивительно, что позднее я нашел два новых источника

научных доказательств: один исследователь установил, что на вибрацию (30 Гц) существенно влияет окклюзионная нагрузка [2], другой – что воздействие вибрации (30 Гц) «активно ингибирует остеокласты» [3].

Примерно в это же время я услышал о методе микроостеоперфорации (МОР), разработанном компанией Propel Orthodontics. Даже с чисто экономической точки зрения использование этого метода казалось мне более привлекательным, нежели покупка сомнительного аппарата, удорожающего лечение на 1400 долл. без каких-либо гарантий эффективности. Кроме того, в основе МОР лежали надежные научные знания, подкрепленные более чем 100-летним опытом. Обучиться этому методу не составляло труда, а поразительные результаты его применения были очевидны. Особенно мне нравилось то, что процесс в данном случае полностью контролирует ортодонт, а не пациент, который должен 20 мин в день самостоятельно использовать некое устройство. С течением времени процедура МОР совершенствовалась и упрощалась. Появление специального устройства для МОР, оснащенного электроприводом, перевело эту процедуру в разряд элементарных.

Позднее внимание ортодонтв привлекла новая разновидность вибрационного воздействия, на этот раз высокочастотного (120 Гц). Этот метод предложила компания, которую я знал и которой доверял. И снова любопытство заставило меня заняться изучением вопроса, на этот раз – с куда большим скепсисом. Я не прибегал к практическому применению нового высокочастотного устройства на протяжении года, до тех пор, пока полностью не уяснил для себя, как именно работает вибрация. В процессе я понял, что метод подкреплен надежными результатами доклинических и клинических исследований; от моего внимания ускользнуло, что эксперименты с различными видами вибрационного воздействия на зубочелюстную систему велись на протяжении многих лет [4–6].

В то время как многие пренебрежительно относятся к доклиническим исследованиям, полагая, что все меняется, когда речь заходит о клиническом применении метода, я, исходя из личного опыта, прекрасно понимаю значимость этой предварительной экспериментальной работы. Именно она закладывает прочный научный фундамент любой методики лечения. Чтобы предсказуемым образом изменить биологию перемещения зубов, необходимо точно понять механизм действия на клеточном уровне. Именно это сделала группа Alikhani и соавт. Они по отдельности изучили три составляющие вибрации (частоту, величину и продолжительность) и установили, что разные частоты дают разные результаты [4, 5, 7]. Еще более интересным открытием стал тот факт, что высокочастотная вибрация по-разному воздействует в присутствии и в отсутствие ортодонтических сил. Этим исследователям удалось достичь того, к чему я сам стремился много лет назад: они нашли и «довели до кондиции» вспомогательное средство не только для ускорения ортодонтического перемещения зубов, но и для стабилизации результатов лечения.

Еще до внедрения высокочастотной вибрации сформировалось мнение, что «вибрация не помогает». Оно было основано на многочисленных исследованиях, продемонстрировавших, что низкочастотная вибрация (30 Гц) не дает значительных клинических преимуществ ни в контексте уменьшения дискомфорта, ни с точки зрения скорости перемещения зубов [8–10].

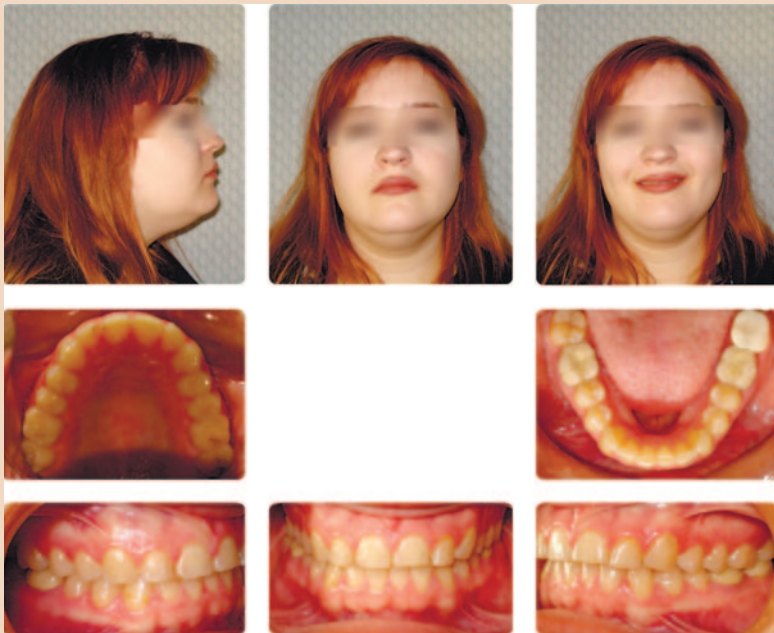

Рис. 1, а. Исходная клиническая картина.

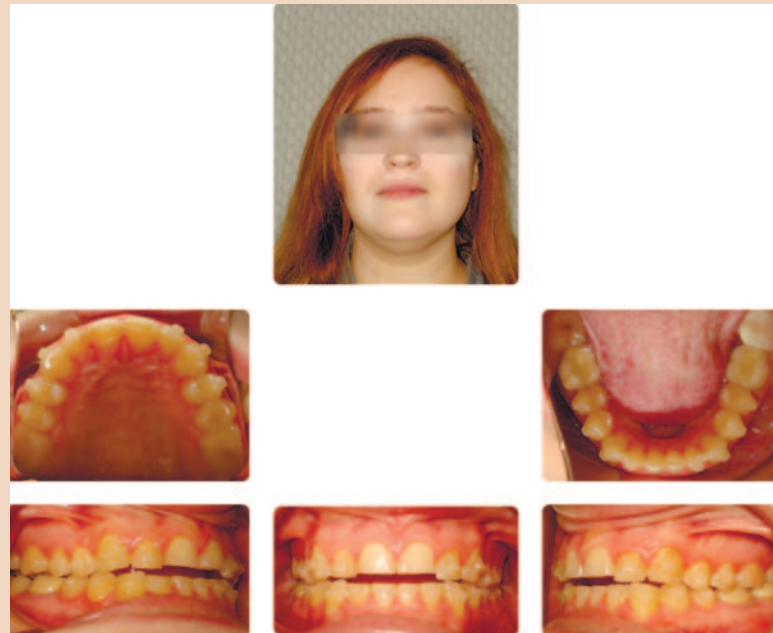

Рис. 1, б. Клиническая картина через 5 мес. лечения; пациентка готова к установке реставраций.

Реклама



# Volga Dental Salon

ПРОДАЖА СТОМАТОЛОГИЧЕСКИХ ТОВАРОВ, ИНСТРУМЕНТОВ И ОБОРУДОВАНИЯ ОТ ПРОИЗВОДИТЕЛЕЙ

- Стоматологические расходные материалы
- Средства для гигиены полости рта и отбеливания зубов
- Зуботехническое оборудование и инструменты
- Средства для дезинфекции и гигиены, стерилизаторы
- Инструменты для хирургической стоматологии
- Стоматологические лекарства, препараты и др.

**23-25** **МАРТА** **2021**  
ВОЛГОГРАД | ТВК ЭКСПОЦЕНТР

\*В датах проведения мероприятия возможны изменения.  
Подробности на сайте [www.volgogradexpo.ru](http://www.volgogradexpo.ru)



(8442) 93-43-03  
[volgogradexpo.ru](http://volgogradexpo.ru)

DENTALEXPO® +7-499 707-23-07  
[dental-expo.com](http://dental-expo.com)



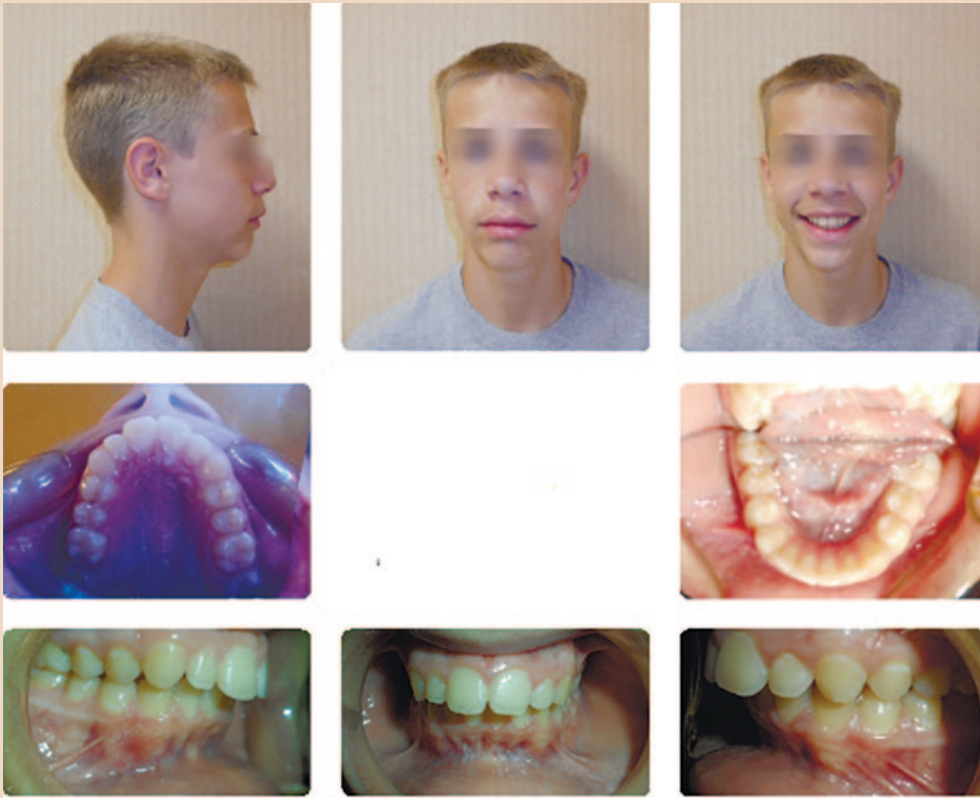


Рис. 2, а. Исходная клиническая картина: дистальный прикус после первичной коррекции окклюзии.

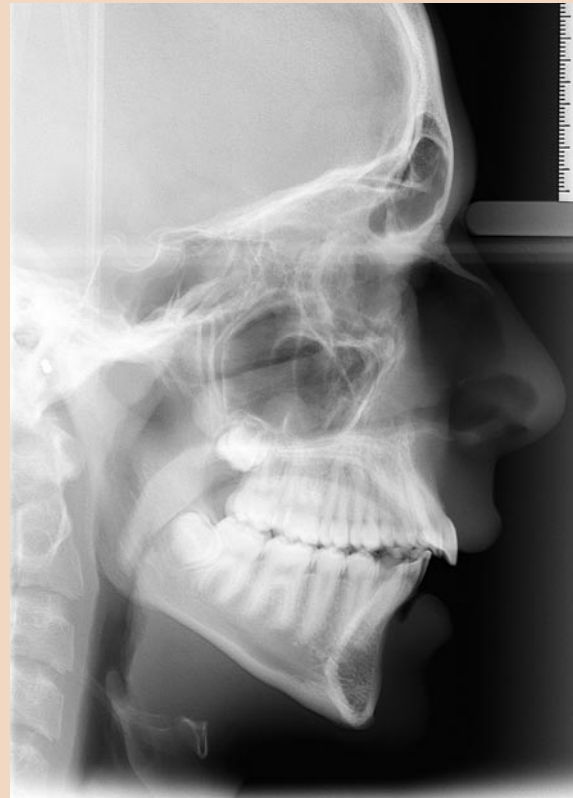

Рис. 2, б. Исходная рентгенограмма: дистальный прикус после первичной коррекции окклюзии.

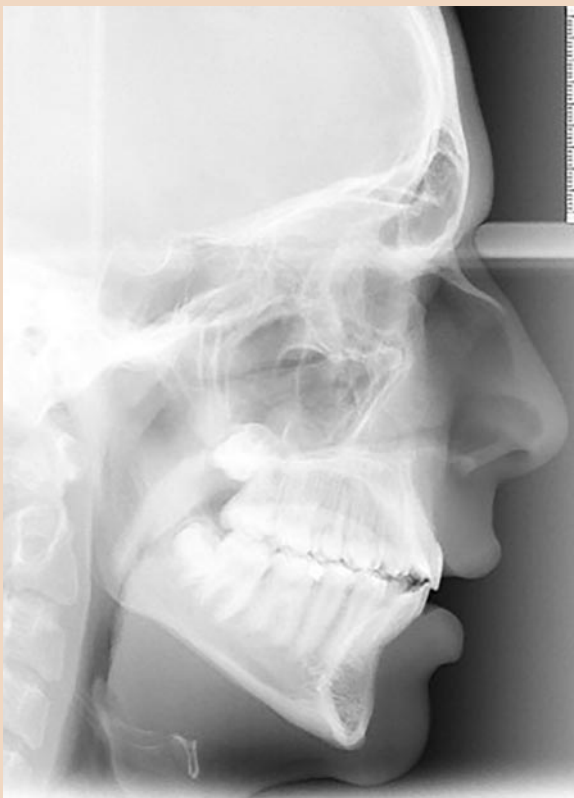

Рис. 2, в. Рентгенограмма после лечения: окклюзия I класса.

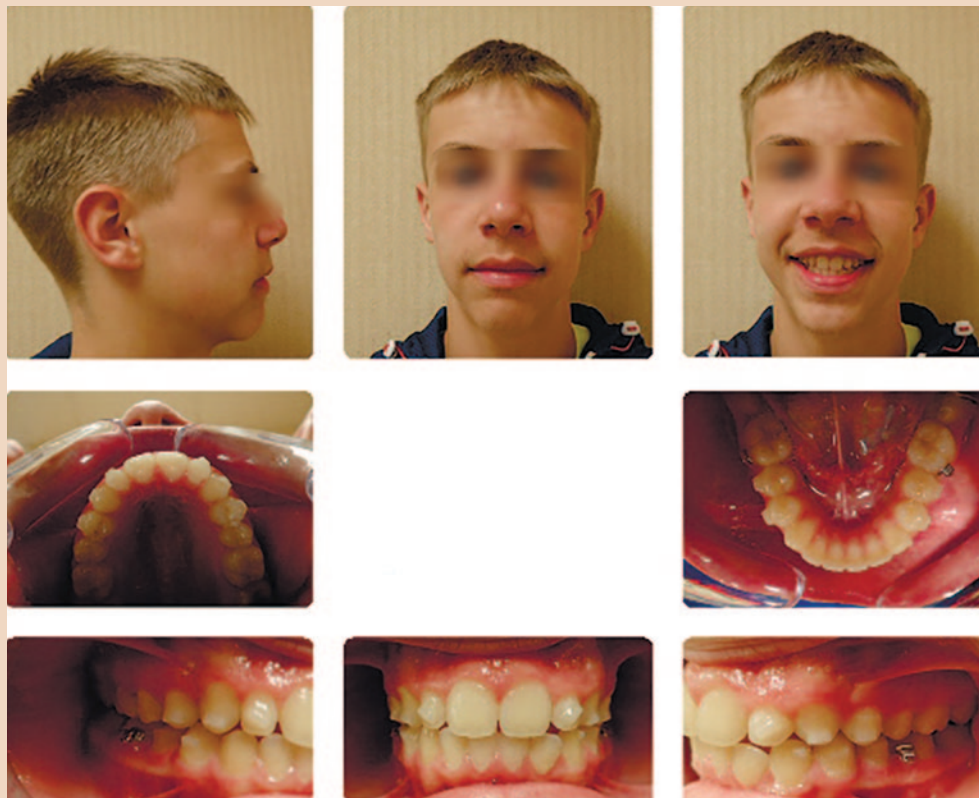


Рис. 2, г. Клиническая картина через 9 мес лечения: окклюзия I класса.

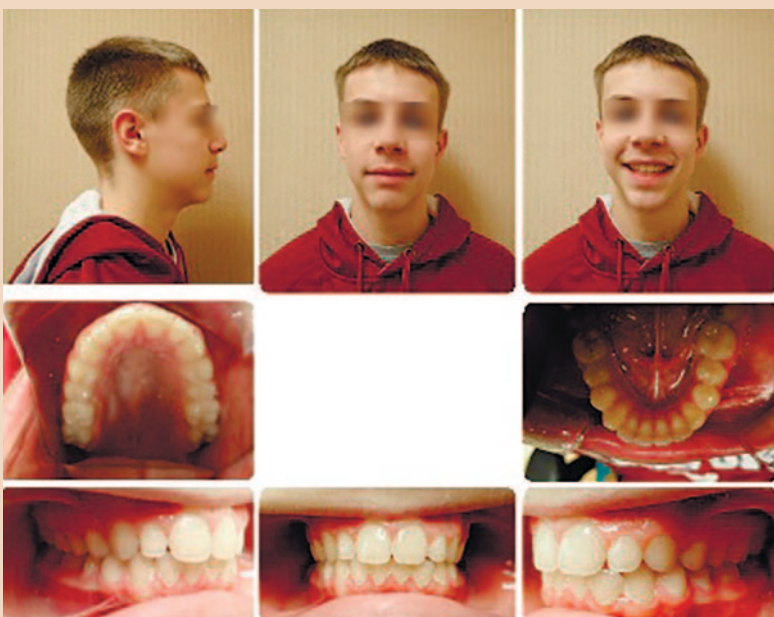

Рис. 2, д. Контрольный осмотр через год после лечения: стабильная окклюзия I класса.

Тем не менее, в 2014 г. Национальное управление по аэронавтике и космонавтике (NASA) опубликовало исследование низко- и высокочастотной вибрации: авторы исследования напоминали, что, согласно математическому закону, импульс деформации является функцией как величины, так и частоты напряжения [11], и указывали, что «реакция кости на механические сигналы, по-видимому, корре-

лирует с частотными характеристиками этих сигналов» [11]. В 2017 г. еще одна группа университетских исследователей провела прямое сравнение двух имеющихся в продаже устройств. В полном соответствии с результатами, полученными учеными из NASA, Judex и Pongkitwitoon установили, что вибрация с большей абсолютной величиной и частотой вызывает больший клеточный ответ: «Раз-

ница между результатами воздействия вибрации двух устройств поразительна» [12].

Сегодня, имея на руках научные доказательства, я с уверенностью использую МОР и высокочастотную вибрацию при ортодонтическом лечении пациентов. Кроме того, такой подход помогает решать и междисциплинарные задачи. Ко мне, например, направляют имплантологических пациентов, если перед установкой имплантатов необходимо сформировать достаточное пространство для них. При этом имплантологу требуется эффективное, предсказуемое и быстрое решение, каковым и является ортодонтическая коррекция с применением МОР или вибрации. Ниже представлено несколько клинических случаев, которые демонстрируют применение данных методов при решении как чисто ортодонтических, так и междисциплинарных задач.

### Клинический случай 1

Пациентка собиралась пройти эстетичное лечение зубов фронтальной группы (рис. 1, а). Целью предварительного ортодонтического вмешательства было расширение зубных дуг и интрузия зубов фронтальной группы. Для этого прибегли к воздействию высокочастотной вибрации (устройство VPro,

Propel Orthodontics) в сочетании с ношением элайнеров, которые пациентка последовательно меняла каждые 7 дней. Лечение с помощью 21 элайнера было проведено за 5 мес, необходимости в дополнительной коррекции не было. Чтобы подготовить пациентку к установке эстетических реставраций, потребовалось всего 3 посещения ортодонта (рис. 1, б).

### Клинический случай 2

Проведено повторное лечение пациента 17 лет для коррекции дистального прикуса (рис. 2, а и б). Интрузию жевательных зубов верхней и нижней челюсти обеспечили с помощью эластичных тяг II класса. Несмотря на наличие зубов, которые могли с трудом поддаваться перемещению, прибегли к высокочастотной вибрации (VPro) и использованию элайнеров, которые меняли каждые 7 дней. Лечение провела за 9 мес, без дополнительной коррекции и с сохранением центрального соотношения челюстей и центральной окклюзии (рис. 2, в и г). За это время пациент посетил клинику 5 раз. Он продолжал использовать устройство VPro еще 2 мес, для ретенции. При контрольном осмотре через год отметили стабильную окклюзию I класса и гармонизацию профиля (рис. 2, д).

### Клинический случай 3

Пациент хотел ускорить коррекцию окклюзии перед ортопедическим лечением (рис. 3, а). Ввиду имеющихся трудностей с поворотом корней, необходимости интрузии и выраженной стираемости зубов назначили комбинированное лечение: МОР как первичную стимуляцию для облегчения интрузии и вращения зубов и воздействие высокочастотной вибрацией (VPro) для усиления и продления воспалительной реакции [7] на МОР, а также улучшения посадки и максимизации эффекта прозрачного элайнера. Был заказан один дополнительный комплект элайнеров, повторная процедура МОР не потребовалась. Пациент не испытывал никаких затруднений при использовании аппарата VPro по 5 мин в день, подготовка к ортопедической реабилитации была завершена за 8 мес и включала всего пять посещений клиники (рис. 3, б).

### Клинический случай 4

Пациентка обратилась в клинику для лечения скученности зубов нижней челюсти с дистопией правого клыка (рис. 4, а и б). Выполнили две межкорневые микроостеоперфорации дистально от второго премоляра нижней челюсти, удалили резец нижней челюсти. Одновременно с использованием первого элайнера начали воздействовать на зубы высокочастотной вибрацией, чтобы обеспечить максимальное вращение корня клыка и поддержать воспалительную реакцию на МОР. Потребовался один дополнительный комплект элайнеров, лечение заняло 7,5 мес. За это время пациентка посетила клинику 5 раз (рис. 4, в и г).

Ортодонтия меняется на глазах, и новые разработки лишь ускоряют этот процесс. Это прекрасное время для специалиста, который готов к переменам и рад инновациям. Клиники, упрямо цепляющиеся за вековые традиции, скоро безнадежно отстанут от передовых медицинских учреждений. Трудно представить, что сейчас, спустя 20 лет после появления элайнеров, многие ортодонты все еще скептически хмурят брови и продолжают бормотать мантру «пластмасса не может работать». Не меньше и тех, кто, отмахиваясь от научной литературы, упрямо твердит «вибрация не помогает», поскольку кто-то написал об этом в блоге.

Эффективность высокочастотной вибрации подтверждена многочисленными предварительными исследованиями. Сегодня, когда товары и технологии начинают активно предлагать потребителям еще до того, как завершится этап разработки, приятно иметь дело с тщательно проверенной и испытанной методикой. Будучи скептиком, который никогда не использует технологии, не ознакомившись с их доказательной базой, я могу сказать, что научная литература по данному вопросу существует, и призываю всех ознакомиться с ней, чтобы сформировать собственное мнение на основе клинических данных и опыта практикующих врачей. Влияние высокочастотной вибрации на метаболизм костной ткани изучено и подтверждено.

Интересным аспектом является и история применения вибрации в ортодонтии. Высокочастотная вибрация стала настоящим прорывом, а современные технологии и законы рынка сделали ее доступной для всех. Мы знаем, как в нашей профессии важны не только отличные результаты, но и отличные отзывы, которые невозможно получить, если лечение было