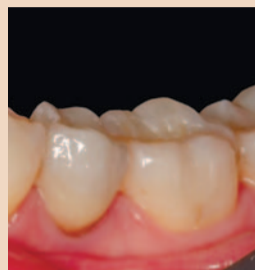



Имплантология

Предсказуемая установка имплантатов с помощью хирургического шаблона для реабилитации всей полости рта
Когда все зубы пациента находятся в таком состоянии, что требуют удаления, встает вопрос, возможна ли при этом одномоментная установка имплантатов с их немедленной нагрузкой.

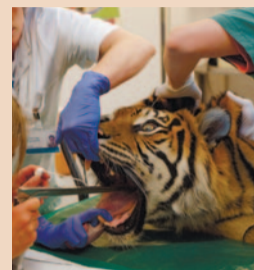▶ с. 4



Эстетическая стоматология

Эстетическая стоматология: роль спектрофотометра в повседневной практике
Точный подбор цвета реставраций может оказаться сложной задачей даже для опытного стоматолога.

▶ с. 8

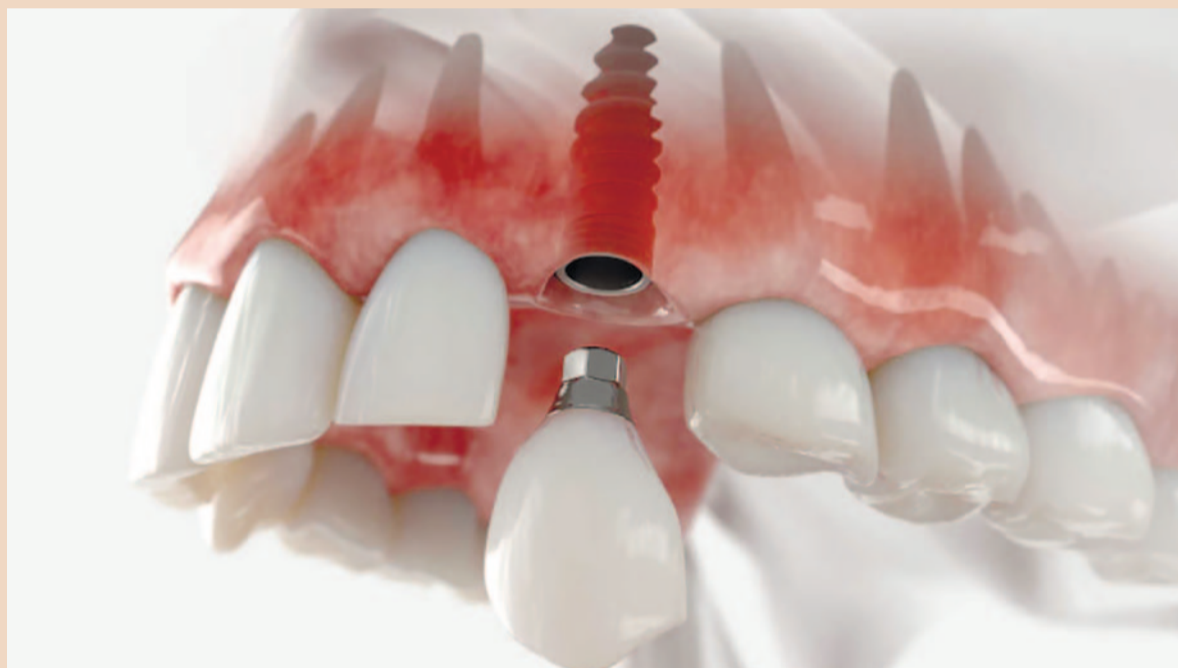

Эндодонтия

Обтурационные материалы в состоянии неопределенности
Целью эндодонтического лечения является тщательное очищение системы корневых каналов и ее надежная герметизация для предотвращения повторного инфицирования и колонизации микроорганизмами.

▶ с. 10

Австралийские исследователи работают над повышением доли успешных результатов имплантологического лечения



Исследователи из Австралии разрабатывают метод формирования в поверхностном слое титана микроканалов, в которые при установке имплантатов могли бы вращать мягкие ткани. Такая обработка поверхности имплантатов позволит обеспечивать прочную связь между мягкой тканью и имплантатами, что существенно повысит выживаемость последних. (Иллюстрация: labden/Shutterstock)

ник стоматологического факультета, объясняет в пресс-релизе: «Мы хотим создать субтрактивный метод модификации поверхности титана путем формирования микроканалов».

«Микроканалы с большой площадью поверхности идеально подходят для обеспечения прочной связи абатмента с мягкими тканями, – пишет он далее. – Вращение мягких тканей в микроканалы будет предотвращать размножение бактерий и формирование биопленки вокруг имплантата».

Характер взаимодействия металла и мягких тканей является важным показателем успеха ортопедической реабилитации с применением титановых имплантатов, остеоинтеграция которых уже давно стала предсказуемой и само собой разумеющейся.

Ученые надеются на положительные результаты экспериментов. В перспективе это может привести к разработке нового высокотехнологичного производственного метода, который позволит создавать инновационные имплантаты следующего поколения с интересными и полезными свойствами.

Проект «Soft tissue insertion into microtubules on Ti discs using femtosecond laser micro-machining subtraction modification» («Вживление мягких тканей в микроканалы на титановых дисках, сформированные субтрактивным методом с применением фемтосекундного лазера») недавно получил 15 000 австралийских долларов (9600 евро) от Австралийского фонда стоматологических исследований. [DT](#)



Доктор Abdalla Ali и его исследовательская группа недавно получили финансовую поддержку от Австралийского фонда стоматологических исследований. (Фото: Университет Квинсленда)

Dental Tribune International

БРИСБЕН, Австралия: клиницисты и исследователи продолжают искать решение проблемы перимплантита. Так, ученые со стоматологического факультета Университета Квинсленда в Брисбене работают над способом обработки поверхности имплантатов, который позволит улучшить результаты лечения, поскольку будет предотвращать размножение

бактерий и формирование биопленки. Исследователи надеются, что такая обработка также поможет эффективно бороться с перимплантитом.

Периимплантит способен поражать как мягкие, так и твердые ткани, окружающие имплантат, а хроническое воспаление может приводить к утрате кости и самого имплантата. Как объясняют исследователи, связь мягких тканей с поверхностью титановых им-

плантатов более чем хрупка, что многократно повышает риск инфицирования и воспаления в области имплантата по сравнению с ситуацией, наблюдаемой в случае естественных зубов. Ученые, однако, надеются, что разрабатываемый ими способ модификации поверхности титана позволит повысить выживаемость имплантатов.

Рассказывая о проекте, его соавтор доктор Abdalla Ali, научный сотруд-

Стоматологические полимеры для 3D-печати могут вредить репродуктивному здоровью

Dental Tribune International

ЧИКАГО/ЭВАНСТОН, Иллинойс, США: появление полимеров, позиционируемых производителями как биологически совместимые материалы, привело к их широкому распространению в качестве сырья для трехмерной печати в медицине и тканевой инженерии. Однако исследователи из Северо-Западного университета в Чикаго и Эванстоне обнаружили, что два таких полимера, используемых в стоматологии, выделяют соединения, способные оказывать выраженное токсическое воздействие на ооцит – женскую половую клетку, являющуюся предшественницей яйцеклетки.

Хотя ранее потенциальная токсичность материалов для трехмерной печати уже не раз становилась предметом исследования, работ, посвященных их воздействию на репродуктивную систему млекопитающих, до сих пор не проводилось.

«Несмотря на то, что о последствиях применения БФА стало известно уже почти 20 лет назад, даже сегодня потенциальное воздействие новых материалов на репродуктивное здоровье крайне редко подвергается тщательному и систематическому изучению, хотя эти материалы окружают нас буквально со всех сторон», – отмечает в университетском пресс-релизе доктор Francesca Duncan, соавтор исследования и доцент кафедры акушерства и



Проведенное недавно исследование показало, что полимеры для трехмерной печати, используемые, среди прочего, при изготовлении стоматологических ретейнеров, оказывают неблагоприятное воздействие на репродуктивную систему женщин. (Иллюстрация: Vladimka production/Shutterstock)

гинекологии медицинского факультета Северо-Западного университета.

По ее словам, рынок прозрачных элайнеров, изготавливаемых из таких полимеров, как Dental SG (DSG) и Dental LT (DLT) компании Formlabs, за последние годы превратился в многомиллиардную индустрию, и некоторые производители начали активно использовать трехмерную печать, которая отличается значительной быстротой.

Группа исследователей столкнулась с токсичностью полимеров для 3D-печати, когда создавала первую модель женских половых путей *ex vivo*. Ученые обнаружили, что полимер DLT обладает более выраженным

← DT стр. 1

отравляющим действием, нежели материал DSG. Этот факт, а также то обстоятельство, что полимер DLT предназначен для изготовления ретейнеров, которыми пациенты пользуются длительное время, и побудили ученых сосредоточить свое внимание именно на DLT.

Они провели анализ продуктов выщелачивания DLT с помощью масс-спектропии и определили, что основным таким компонентом является Tinuvin 292 (BASF), коммерческий светостабилизатор, широко применяемый при производстве пластмасс. Именно с ним исследователи связывают высокую овотоксичность полимера.

Доктор Duncan полагает, что открытие может иметь значимость не только в контексте трехмерной печати, так как светостабилизатор Tinuvin 292 является популярной присадкой и ис-

неблагоприятное влияние на репродуктивное здоровье человека, – говорит доктор Duncan. – Критически важно понять характер и биологический эффект соединений, выщелачива-

сертификация биосовместимых материалов в соответствии с правилами Международной организации по стандартизации (ISO) не требует тестирования на безопасность для репродуктивной системы за исключением случаев, когда сертифицируемый материал должен напрямую контактировать с репродуктивными органами.

«Результаты нашего исследования говорят о том, что токсическое воздействие на репродуктивную функцию должно учитываться при оценке всех материалов, с которыми люди могут контактировать как в условиях медицинских учреждений, так и в повседневной жизни», – подчеркивает доктор Duncan.

Ученые оговариваются, что для оценки воздействия in vivo необходимы

дополнительные исследования, поскольку их выводы касаются только результатов экспериментов in vitro. Кроме того, важно оценить токсическое действие этих материалов на мужскую репродуктивную систему и выявить различия, если таковые имеются. Еще один интересный аспект проблемы – интенсивность выделения светостабилизатора Tinuvin 292 и уровень его воздействия на человека при использовании не только медицинских устройств, но и потребительских товаров.

Исследование «Dental resins used in 3D printing technologies release ovo-toxic leachates» («Продукты выщелачивания стоматологических полимеров для трехмерной печати демонстрируют овотоксичность») было опубликовано в журнале *Chemosphere*, том 270. DT

«Полученные нами результаты позволяют оценить свойства продуктов выщелачивания широко используемых для трехмерной печати материалов, которые считаются «биосовместимыми»»

пользуется при изготовлении множества потребительских товаров.

«Полученные нами результаты позволяют оценить свойства продуктов выщелачивания широко используемых для трехмерной печати материалов, которые считаются «биосовместимыми», но могут оказывать

влияющих из этих полимеров».

Ученые особо отмечают, что, хотя DSG и DLT позиционируются на рынке как биосовместимые фотополимеры, результаты исследования показывают, сколь важен контекст этой биологической совместимости. Несмотря на значимость репродуктивного здоровья,

Циркониевые имплантаты и цифровой рабочий процесс: клинический случай

Введение

Совершенствование циркониевой керамики и расширение спектра ее использования привело к появлению новых вариантов имплантологического лечения. По сравнению с другой керамикой материалы на основе циркония отличаются превосходными биохимическими характеристиками. С момента появления циркониевой керамики в стоматологии ее начали использовать для создания несъемных протезов, коронок, безметалловых абатментов и каркасов для ортопедических конструкций. Благодаря своему цвету, структуре, физическим

свойствам и биологическому взаимодействию с тканями человека цирконий идеально подходит для изготовления имплантатов. Кроме того, исследование с участием пациентов продемонстрировало пониженную адгезию бактерий к цирконию по сравнению с титаном. Установка циркониевых имплантатов также вызывает формирование меньшего числа воспалительных клеток в периимплантных мягких тканях.

Проведенный недавно систематический обзор показал, что выживаемость одно- и двухкомпонентных циркониевых имплантатов после

года успешной эксплуатации составляет 95% [1]. Согласно этой статье, степень утраты краевой кости при установке таких имплантатов и показатели их выживаемости через год являются вполне приемлемыми. При этом, однако, следует подчеркнуть, что на данный момент наблюдается явный дефицит данных о долгосрочном успехе установки циркониевых имплантатов. Таким образом, новые исследования, которые позволят получить больше информации, приобретают дополнительную значимость. Ниже представлен клинический случай замещения премоляра

верхней челюсти однокомпонентным керамическим имплантатом с использованием цифрового рабочего процесса, охватывающего все этапы, от планирования лечения до ортопедической реабилитации.

Клинический случай

Некурящий пациент 44 лет без существенных заболеваний в анамнезе пришел на плановый осмотр с жалобой на перелом зуба (рис. 1), который за 5 лет до этого был подвергнут эндодонтическому лечению и восстановлен с помощью коронки. Отмечалась незначительная боль при перкуссии. Периапикальная рентгенограмма подтвердила результаты клинического осмотра и показала наличие трещины в области шейки зуба 24. Диагностировали горизонтальный перелом корня. Пациент дал согласие на замещение зуба керамическим имплантатом.

Цифровое планирование

Чтобы изготовить хирургический шаблон, использовали программу для цифрового моделирования. Загрузка сканов конусно-лучевой компьютерной томографии (КЛКТ) в программу моделирования с открытым форматом позволила получить исчерпывающее представление о клинической картине (рис. 2). Планирование осуществлялось исходя из предполагаемых функциональных и эстетических конечных результатов ортопедической реабилитации с учетом плотности кости, состояния мяг-

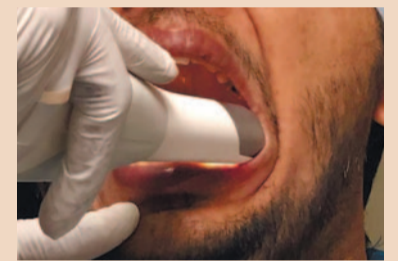


Рис. 14, а. Внутритротовое сканирование

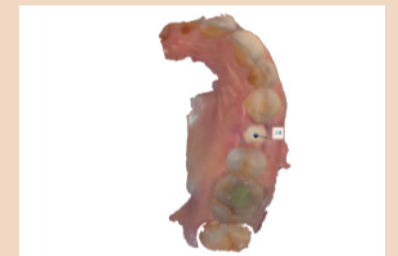


Рис. 14, б. Оптический скан для моделирования постоянной реставрации

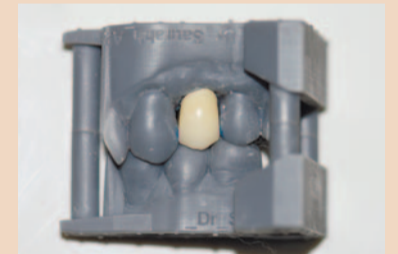

Рис. 15. Готовая постоянная коронка

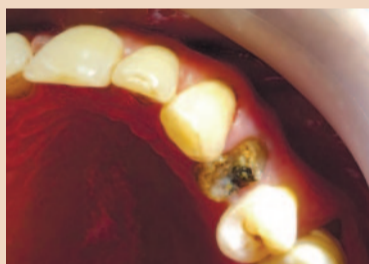

Рис. 1. Исходная клиническая картина

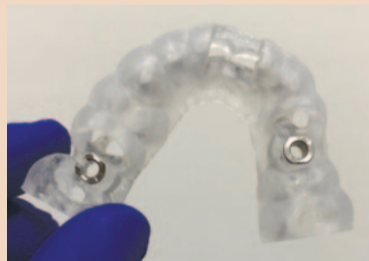

Рис. 3. Хирургический шаблон

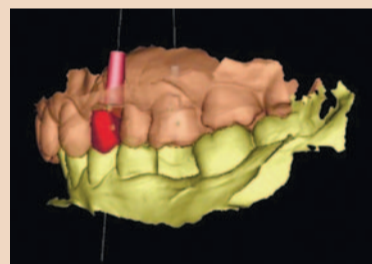


Рис. 2. Цифровое планирование установки имплантата

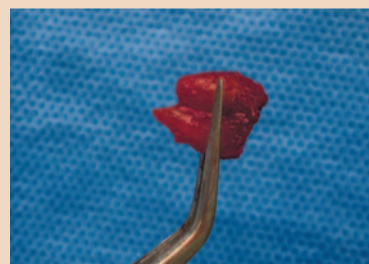


Рис. 4. Зуб 24 после удаления

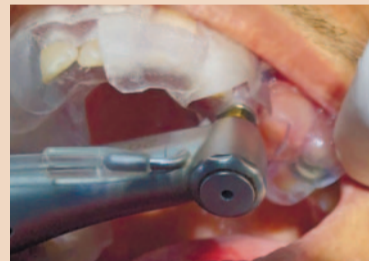

Рис. 5. Препарирование ложа имплантата

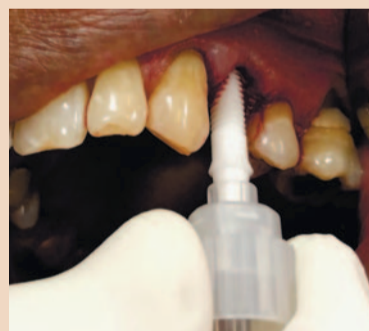

Рис. 6. Установка имплантата

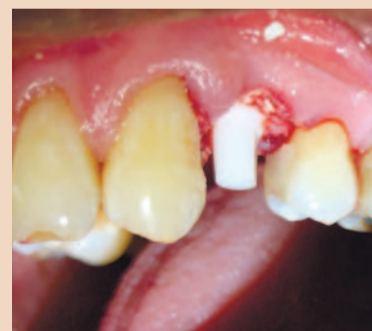

Рис. 7. Внесение костно-пластического материала в область вокруг имплантата

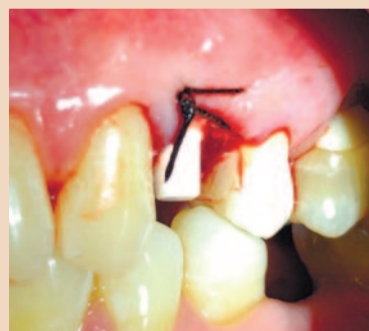

Рис. 8. Горизонтальный матрасный шов

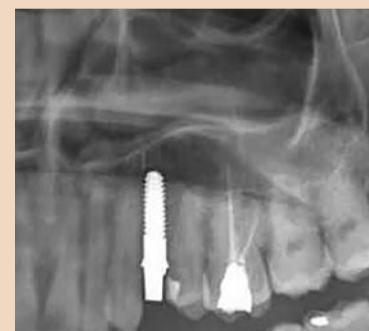

Рис. 9. Послеоперационная рентгенограмма

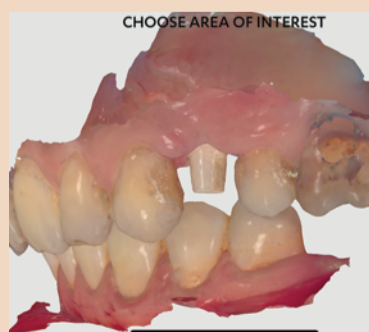

Рис. 10. Результаты оптического сканирования после имплантации

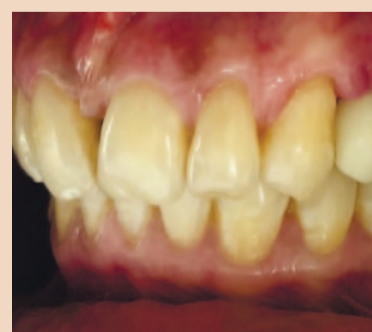

Рис. 11. Временная реставрация в полости рта пациента

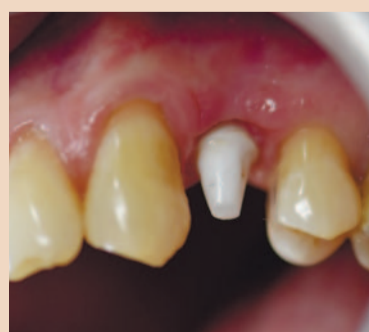
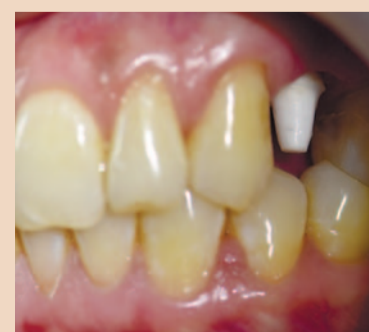
Рис. 12 и 13. Препарирование абатмента под коронку



ких тканей и анатомии челюсти пациента. По результатам планирования размещения имплантата смоделировали индивидуальный хирургический шаблон (рис. 3), а также временную реставрацию для односторонней установки.

Хирургический этап

В день операции пациент предварительно получил 600 мг ибупрофена и 750 мг амоксициллина. Корень зуба 24 атравматично удалили (рис. 4). На челюсти пациента зафиксировали хирургический шаблон, ложе имплантата препарировали в соответствии с инструкцией изготовителя (рис. 5). Чтобы обеспечить точное вертикальное положение монолитного циркониевого имплантата, использовали направлятели. Имплантат ZiBone (COHO Biomedical Technology) диаметром 4 мм, с длиной резбовой части 11,5 мм и высотой абатмента 4,0 мм установили без отслоения лоскута (рис. 6). Торк составил 35 Нсм, имплантат демонстрировал хорошую первичную стабильность. Незначительный дефект вестибулярной компактной пластинки закрыли с помощью костного цемента (Augma Biomaterials), чтобы улучшить профиль альвеолярного гребня с вестибуляр-

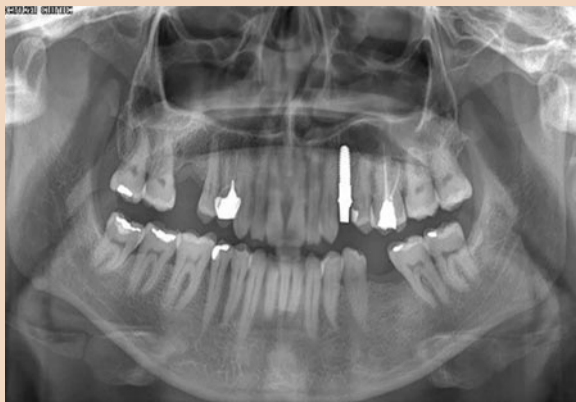

Рис. 16. Рентгенограмма, сделанная через 6 мес после установки имплантата

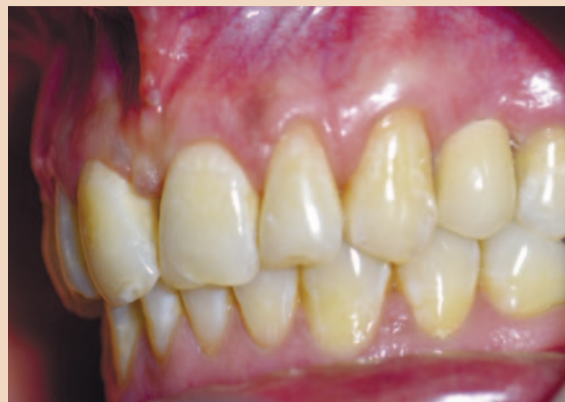

Рис. 17. Клиническая картина через год после установки имплантата

Контактная информация



Доктор Саураб Гупта (Saurabh Gupta), BDS MDS
Челюстно-лицевой хирург, член индийского совета директоров IAOCI (Международной академии имплантологии с применением керамических имплантатов), США
saurabh@iaoci.com



Доктор Самми Нумбисси (Sammy Noubissi), DDS, MS, PA
Президент IAOCI
801 Wayne Avenue
Suite #G200
Silver Spring
MD 20910, USA (США)
sammy@iaoci.com

Реклама

ной стороны и за счет этого придать ортопедической конструкции более естественный вид (рис. 7). Рану ушили шелковой нитью, горизонтальным матрасным швом (рис. 8). Сразу после имплантации установили временную коронку из акрила (рис. 9–13). Назначили противовоспалительные препараты и антибиотикотерапию, пациента проинструктировали ополаскивать полость рта хлоргексидином. Шов сняли через 7 дней после установки имплантата.

Ортопедический этап

Через 4 мес, убедившись в успешной остеоинтеграции, запланировали установку постоянной циркониевой коронки. Абатмент монолитного циркониевого имплантата препарировали с помощью боров Magic Touch (Strauss & Co.) и провели его оптическое сканирование (TRIOS 3 Wireless, 3Shape; рис. 14 и 15). Очистив и высушив воздухом поверхность абатмента, зафиксировали коронку на самоадгезивный композитный цемент (3M ESPE), излишки которого тщательно удалили с помощью зубной нити.

Спустя полгода и год после установки имплантата провели контрольные осмотры (рис. 16 и 17), при которых в обоих случаях отметили функциональность коронки и отсутствие каких бы то ни было осложнений, а также нормальное состояние мягких тканей вокруг имплантата. При контрольном осмотре через год сделали периапикальную рентгенограмму, которая продемонстрировала нормальное ремоделирование кости вокруг имплантата и полную стабильность ее уровня. Пациент остался доволен как функциональными, так и эстетическими результатами лечения.

Вывод

Через год после установки имплантата никаких технических или биологических осложнений не наблюдалось. Таким образом, в данном клиническом случае циркониевый имплантат оказался удачной альтернативой стандартному имплантату из титана. Стабильность мягких тканей вокруг имплантата свидетельствует о превосходной биологической совместимости циркония. Для успеха реабилитации с применением циркониевого имплантата важно, чтобы имплантат был установлен вертикально, а его шейка смещена апикально, что обеспечивает правильное формирование десны. В случае монолитных циркониевых имплантатов коронку фиксируют на цемент: с этим связан риск сохранения излишков цемента в поддесневой области, что может приводить к целому ряду осложнений, начиная с утраты кости и заканчивая утратой самого имплантата. [□](#)

От редакции: эта статья была опубликована в журнале CAD/CAM international magazine of digital dentistry, 2019, Vol. 10, №2. Список литературы можно получить в издательстве

Москва, Россия
26-28.04.2021



**ДЕНТАЛ
САЛОН**

49-Й МОСКОВСКИЙ
МЕЖДУНАРОДНЫЙ
СТОМАТОЛОГИЧЕСКИЙ
ФОРУМ И ВЫСТАВКА

Крокус Экспо,
павильон 2, залы 7, 8
dental-expo.com



12+

КРУПНЕЙШАЯ ВЫСТАВКА, ПЛОЩАДКА ОБУЧЕНИЯ И НЕТВОРКИНГА

Организатор:

DENTALEXPO®

+7 499 707 23 07 | info@dental-expo.com

Стратегический партнер:



Стоматологическая
Ассоциация
России (СТАР)

Предсказуемая установка имплантатов с помощью хирургического шаблона для реабилитации всей полости рта

Когда все зубы пациента находятся в таком состоянии, что требуют удаления, встает вопрос, возможна ли при этом одномоментная установка имплантатов с их немедленной нагрузкой. Наличие в распоряжении стоматолога системы имплантатов, допускающей немедленную или постепенную нагрузку, позволяет удовлетворить потребности пациента и выводит клинику на совершенно новый уровень. Разумеется, чтобы такое лечение стало возможным, должен быть выполнен целый ряд предварительных условий: к ним относятся надлежащее качество и объем кости, отсутствие инфекций и серьезных заболеваний, а также достаточная квалификация самого стоматолога. Кроме того, чрезвычайное внимание должно быть уделено выбору наиболее подходящих материалов.

Пациент, обратившийся за консультацией в нашу клинику, желал полностью восстановить эстетику и функции зубных рядов (рис. 1). Основная жалоба пациента заключалась в значительном дискомфорте, вызванном генерализованным кариесом и пародонтитом – проблемами, которые были очевидны с первого взгляда (рис. 2 и 3). На обеих челюстях пациента имелось несколько зубов, настолько пораженных кариесом, что от

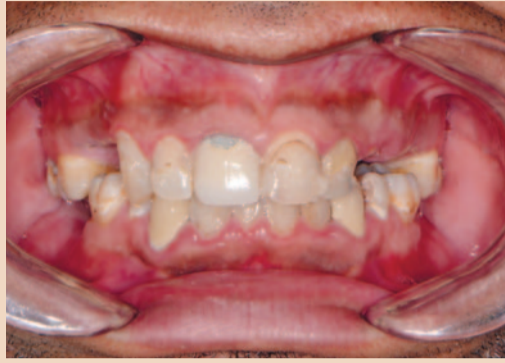

Рис. 1. Исходная клиническая картина: вид спереди с губным реtractorом

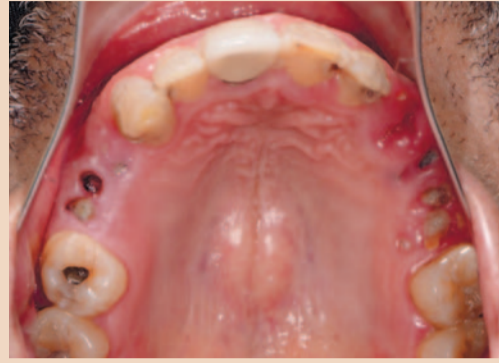

Рис. 2. Исходная клиническая картина: форма зубного ряда верхней челюсти

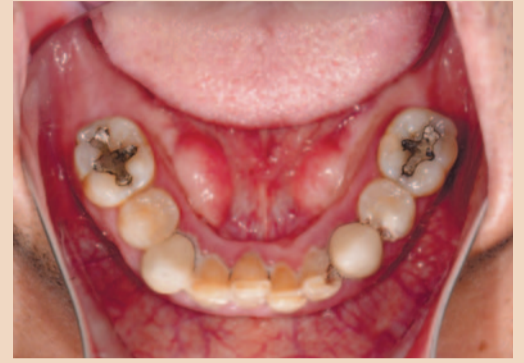

Рис. 3. Исходная клиническая картина: форма зубного ряда нижней челюсти

них остались только верхушки корней. Также при клиническом осмотре отметили гиперпрорезывание жевательных зубов и глубокое рецезовое перекрытие.

Планирование лечения

Провели клиническую оценку, включавшую получение информации о длине губ и их поддержке, расположении зубов, окклюзии и фонетике. Кроме того, с помощью фотокамеры Nikon D7200 (PhotoMed) сделали цифровые снимки лица пациента и его зубных рядов спереди и сбоку.

Провели конусно-лучевую компьютерную томографию и получили ортопантограмму (CS 8100 3D,

Carestream Dental; рис. 4 и 5) для точной регистрации данных в целях планирования лечения: с учетом того, что пациент был разочарован предыдущим опытом общения со стоматологами, которые не пытались удовлетворить его основные нужды и пожелания, задача заключалась в том, чтобы обеспечить максимальную эстетичность и функциональность результатов реабилитации. С помощью программы CS 3D Imaging (Carestream Dental) смоделировали установку имплантатов на обеих челюстях (рис. 6).

В рамках планирования лечения с помощью поливинилсилоксана Panasil Heavy Body и Light Body (Kettenbach) получили оттиски (рис. 7 и 8), изготовили диагностические модели и отправили их в лабораторию, где модели установили в артикулятор (Stratos 100, Ivoclar Vivadent) для дальнейшего анализа с целью удовлетворения эстетических и функциональных потребностей пациента.

С пациентом обсудили варианты оплаты, включая заем от стороннего лица (через систему Lending Club). Этот разговор был очень важным элементом процесса получения согласия пациента на предложенное ему лечение, поскольку возможность софинансирования и оплаты в рассрочку делала стоимость реабилитации более приемлемой.

На основе моделирования с помощью программы CS 3D Imaging разработали виртуальный план лечения, совместив его с фотографиями и мо-

делями в программе 3D Diagnostix (3DDX; рис. 9). Онлайнное совещание с консультантами из компании 3DDX позволило провести всесторонний анализ собранной цифровой и клинической информации для формулирования оптимального плана лечения с учетом всех требований к эстетике и функции предполагаемых ортопедических конструкций.

Для установки выбрали имплантаты Engage компании OCO Biomedical. Они отличаются безупречно высокой первичной стабильностью, которая в значительной степени обуславливает успех имплантологической реабилитации с одномоментной нагрузкой. Имплантаты Engage с запатентованной формой кончика Bull Nose Auger и резьбой Cortic-O Thread устанавливаются на уровне кости и могут быть нагружены различными ортопедическими конструкциями.

Имплантаты Engage являются самонарезающими, благодаря чему обеспечивается лучшая механическая связь с костью. Кончик имплантата Bull Nose Auger погружается в кость ровно на ту глубину, на которую было выполнено пилотное сверление, и прочно фиксируется в ложе. Специальное покрытие увеличивает площадь поверхности имплантата для максимального контакта с костной тканью и, соответственно, стабильности имплантата в кости.

После тщательной разработки и утверждения плана лечения назначили дату операции. Выполнили

внутривенную седацию и местную анестезию обеих челюстей. Зубы верхней челюсти atraumaticly удалили с помощью щипцов Physics Forceps (GoldenDent). Затем с использованием инструмента Reflector (GoldenDent) отслоили слизисто-надкостничный лоскут, установили хирургический шаблон для выравнивания альвеолярного гребня (3DDX) и зафиксировали его (рис. 10).

Выполнив выравнивание кости с помощью хирургического наконечника, на шаблон 3DDX установили универсальный хирургический шаблон и осуществили пилотное сверление, применив для этого специальный пилотный бор 1,8 мм из набора OCO Biomedical Guided Surgical System Kit (рис. 11) и хирургический наконечник Mont Blanc (Anthogyr), приводимый в действие хирургическим двигателем AEU 7000 (Aseptic) на скорости 1200⁻¹ при обильном охлаждении операционного участка стерильным физиологическим раствором. Для окончательного препарирования использовали последовательность формирователей и ключей из набора OCO Biomedical Guided Kit. После этого имплантаты установили с помощью имплантовода с исходным торком (рис. 12), затем подсоединили к адаптеру трещоточный гаечный ключ и ввели имплантаты на окончательную глубину с торком около 40–50 Нсм.

С помощью устройства Penguin RFA (Aseptic) измерили коэффициент стабильности имплантатов (ISQ). Поскольку первичные показатели ISQ для всех имплантатов превышали 70, а качество кости после выравнивания было хорошим, на имплантаты Engage с торком 25 Нсм установили многокомпонентные абатменты (OCO Biomedical) и временные цилиндры (с торком 15 Нсм). Пространство вокруг имплантатов и постэкстракционные лунки заполнили минерализованным и деминерализованным компактным веществом кости для лучшей регенерации (рис. 13).

Провели проверку и примерку заранее изготовленных временных протезов (3DDX) с винтовыми отверстиями (рис. 14). Проверив пассивную посадку протеза верхней челюсти на временных абатментах, сделали прокладку из поливинилсилоксана, чтобы предотвратить блокировку протеза (рис. 15) в процессе его перебазирования с использованием материала Rebase II Fast (Tokuyama Dental). После полимеризации материала его излишки удалили с протеза с помощью бора для акрила (Komet Dental) в лабораторном наконечнике Torque Plus (Aseptic).

Установку имплантатов на нижней челюсти осуществили в том же порядке (рис. 16–18) за исключением того, что во время подгонки и полировки протеза хирургическим путем удалили нижнечелюстные валики перед ушиванием мягких тканей.

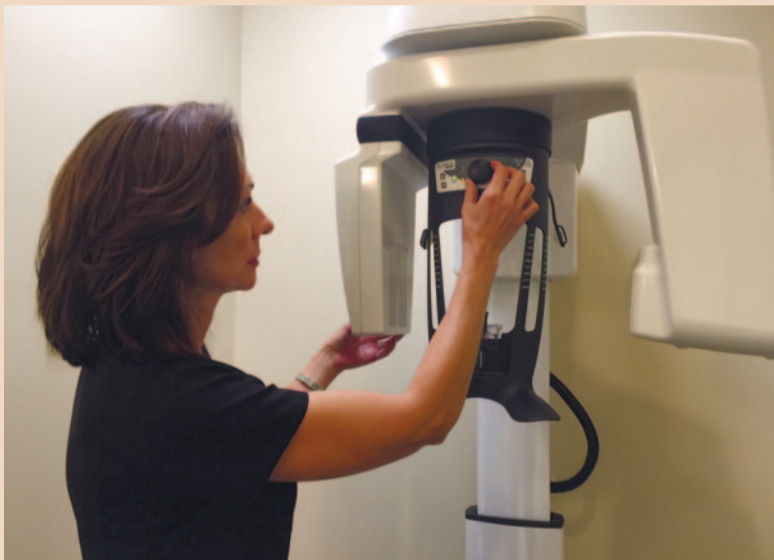

Рис. 4. CS 8100 3D

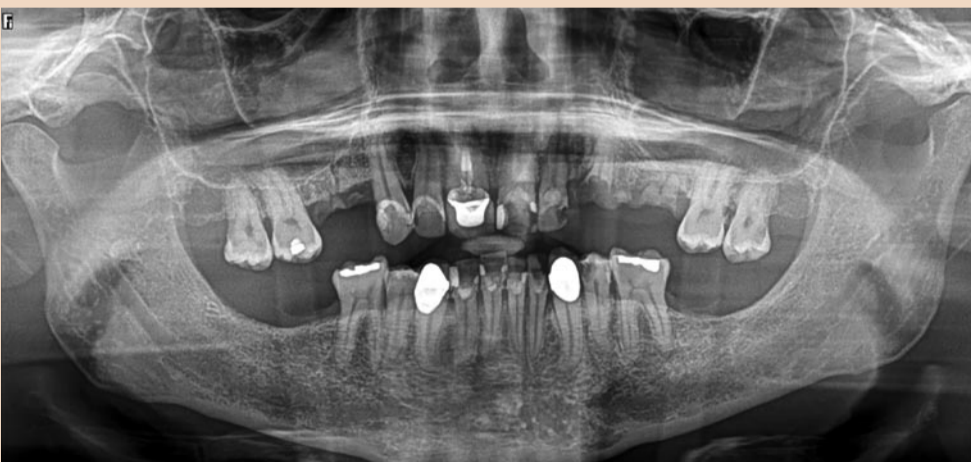

Рис. 5. Исходная ортопантограмма

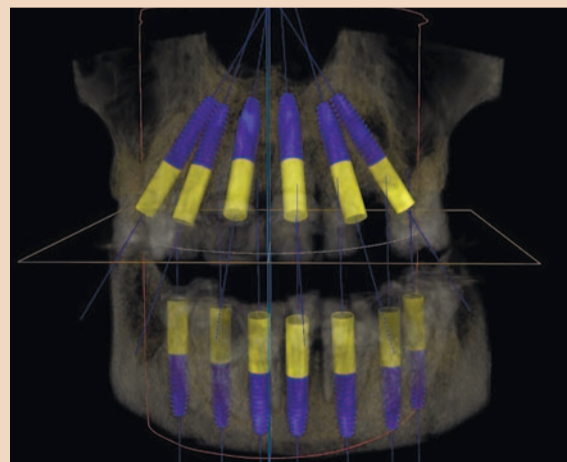


Рис. 6. Планирование лечения в программе CS 3D Imaging

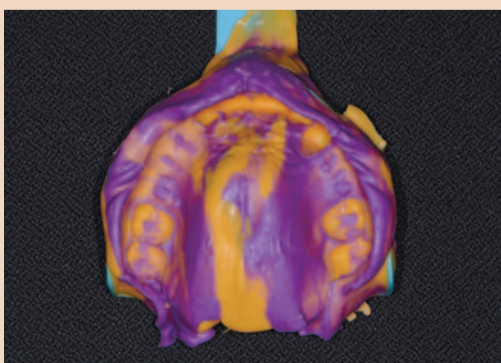


Рис. 7. Оттиск верхней челюсти (Kettenbach)

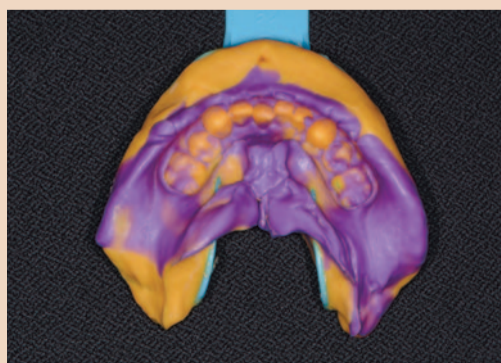


Рис. 8. Оттиск нижней челюсти (Kettenbach)

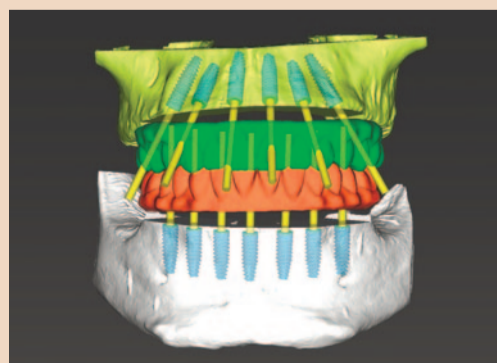

Рис. 9. Виртуальное планирование имплантологической и ортопедической реабилитации верхней и нижней челюстей в программе 3DDX

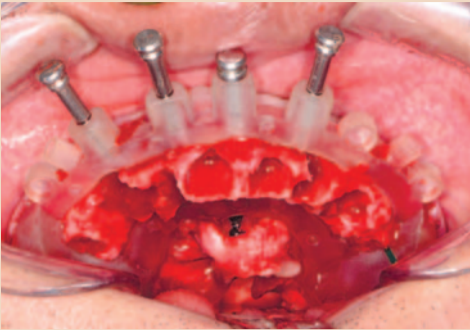


Рис. 10. Хирургический шаблон для выравнивания кости верхней челюсти

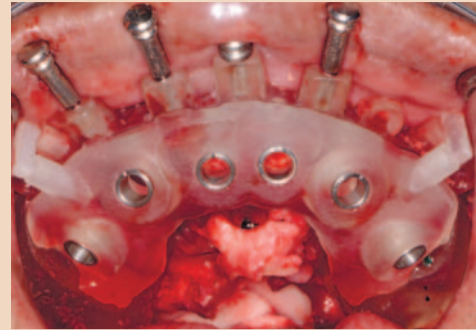


Рис. 11. Хирургический шаблон для установки имплантатов на верхней челюсти



Рис. 12. Имплантат Engage

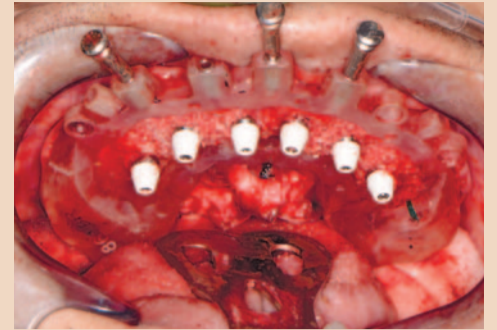


Рис. 13. Имплантаты с многокомпонентными абатментами в полости рта пациента

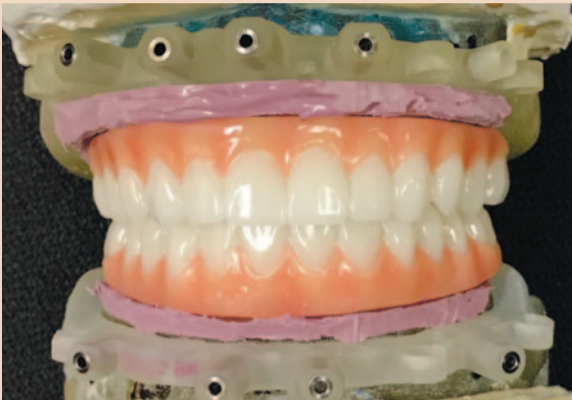

Рис. 14. Временные протезы верхней и нижней челюсти из ПММА

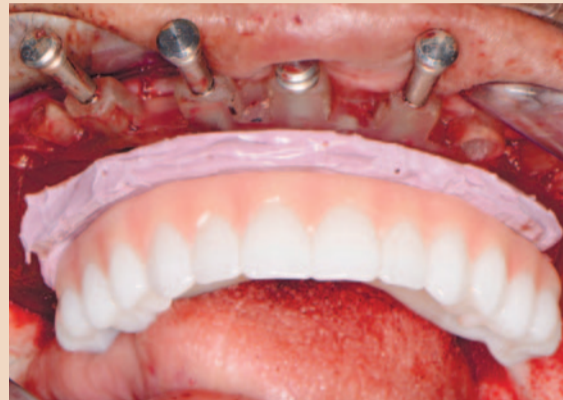

Рис. 15. Установка временной реставрации

После подгонки и полировки временные протезы зафиксировали на имплантатах с торком 15 Нсм. Винтовые отверстия на $\frac{3}{4}$ заполнили тефлоном и

загерметизировали с помощью пломбирочного материала CavIt (3M).

При следующем посещении через 7 дней после установки имплантатов

пациент сообщил о весьма незначительном дискомфорте и минимальной отечности. Он был очень доволен несъемными временными протезами

(рис. 19 и 20). Еще раз проверили окклюзию, убедились в отсутствии интерференции при латеральных и прорузионных движениях челюсти. Следующий этап лечения – получение оттисков и изготовление по ним постоянных ортопедических конструкций – запланировали через 4–5 мес.

Вывод

Возможность провести полномасштабную реабилитацию за меньшее число посещений создает стоматологу репутацию врача, идущего навстречу пожеланиям пациентов. При наличии соответствующей квалификации и необходимых материалов стоматолог может выполнить удаление зубов, костную пластику и установку имплантатов в рамках одного визита пациента. Это позволяет сократить не

только число посещений, но и стоимость лечения, поскольку в этом случае пациенту не нужно обращаться к разным специалистам. Еще важнее то, что такой подход помогает стоматологу полностью контролировать результаты хирургического и ортопедического этапов лечения. Если состояние полости рта пациента и квалификация стоматолога позволяют сделать это, все необходимые процедуры, включая удаление зубов, костную пластику и установку имплантатов с помощью хирургического шаблона, могут быть выполнены за один раз и в одном лечебном учреждении. **DT**

От редакции: эта статья была опубликована в журнале CAD/CAM international magazine of digital dentistry, 2019, Vol. 10, № 2.

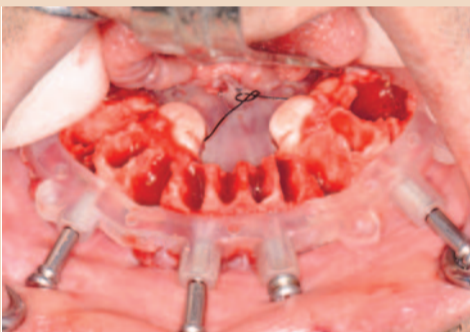


Рис. 16. Хирургический шаблон для выравнивания кости нижней челюсти

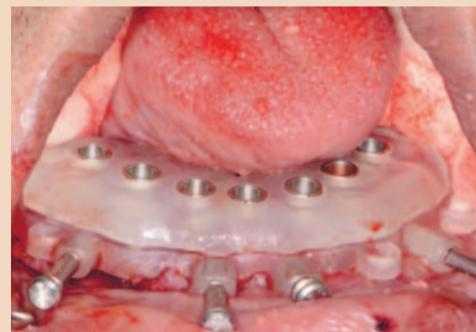


Рис. 17. Хирургический шаблон для установки имплантатов на нижней челюсти

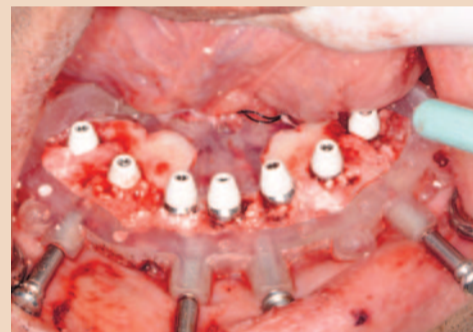


Рис. 18. Имплантаты с многокомпонентными абатментами в полости рта пациента

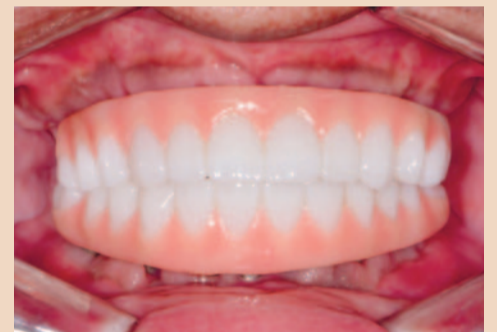

Рис. 19. Несъемные временные протезы верхней и нижней челюсти в полости рта пациента

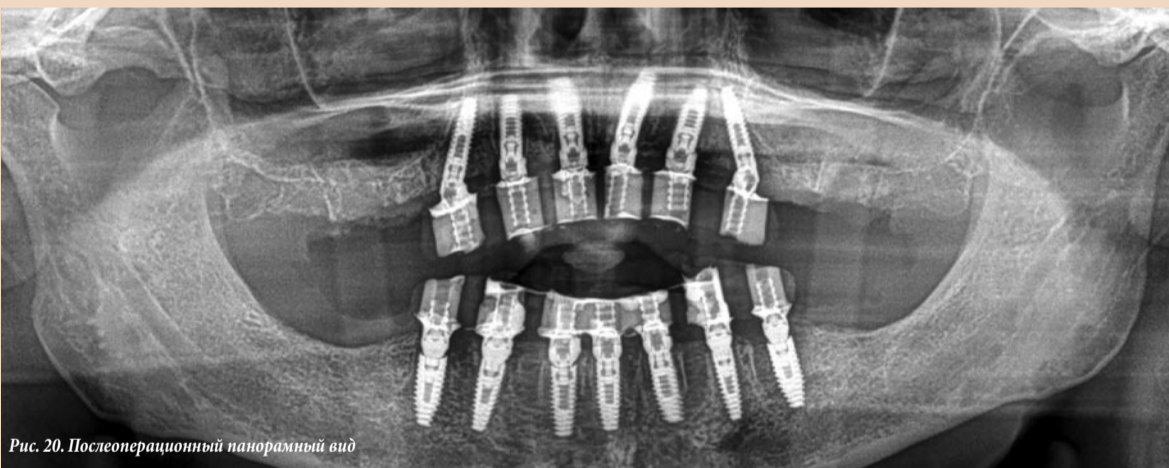

Рис. 20. Послеоперационный панорамный вид

Информация об авторе



Доктор Эра Назарян (Ara Nazarian) владеет частной клиникой в г. Трой (Мичиган, США), специализирующейся на комплексном лечении. Он является участником Международного конгресса имплантологов и руководителем Стоматологической академии «Ascend». Доктор Nazarian читает лекции и проводит практические семинары по эстетическим материалам, трансплантации и имплантологии в США, Европе, Новой Зеландии и Австралии.

Пандемия COVID-19 приводит к значительным задержкам в оказании стоматологической помощи детям

Ивета Рамонайте
Dental Tribune International

МЕЛЬБУРН, Австралия: из-за риска распространения COVID-19 правительство Австралии в период пандемии наложило строгие ограничения на медицинский персонал. Это создало огромные препятствия для тех, кому был необходим доступ к стоматологической помощи, и многие австралийцы были вынуждены отложить посещение стоматолога до лучших времен. Недавно исследователи из Университета Мельбурна занялись изучением этого вопроса и попытались выяснить, какое влияние пандемия COVID-19 оказала на детскую стоматологию. Ученые полагают, что собранные ими данные помогут понять, с какими проблемами австралийские стоматологи могут столкнуться в будущем.

В рамках этого ретроспективного исследования сотрудники Мельбурнского университета изучили влияние пандемии COVID-19 на оказание стоматологической помощи в рамках программы австралийского правительства Child Dental Benefits Schedule (CDBS), которая стартовала 1 января 2014 г. и обеспечивает доступ к услугам стоматологов для 3 млн детей в возрасте от 2 до 17 лет.

По данным исследователей, первый случай COVID-19 в Австралии был зафиксирован 25 января 2020 г.: инфицированным оказался путешественник, вернувшийся из Уханя. 23 марта, в рамках борьбы с дальнейшим распространением вируса, стоматологам Австралии было рекомендовано проводить скрининг пациентов и предписано осуществлять соответ-



В Австралии, как и во многих других странах, доступ к необходимой стоматологической помощи во время первой волны пандемии COVID-19 был ограничен. Это сказалось на стоматологическом здоровье пациентов, которые теперь не имеют возможности быстро попасть к врачу по причине огромных очередей. (Иллюстрация: KK Tan/Shutterstock)

ствующие меры инфекционного контроля, а также использовать средства индивидуальной защиты. Кроме того, стоматологи получили инструкцию сократить число процедур, при которых образуются аэрозоли, и ограничить свою работу оказанием неотложной помощи. С марта 2020 г. в Dental Tribune International (DTI) дважды, в июне и в августе, публиковалась информация о текущем положении дел в Австралии: стоматологи этой страны, как и всего мира, пребывали в неизвестности и растерянности.

«Пандемия COVID-19 застала стоматологов врасплох, правительства всех стран резко ограничили оказание стоматологической помощи населению из-за рисков, связанных с аэрозолями,

← DTI стр. 5

и опасностью передачи вируса в стоматологических клиниках. К сожалению, жертвами этой политики стали



Доктор Matthew Horcraft, исполнительный директор представительства Австралийской стоматологической ассоциации в штате Виктория. (Фотография предоставлена доктором Matthew Horcraft)

пациенты, утратившие доступ к необходимому лечению, что самым негативным образом сказалось на их стоматологическом здоровье», – отметил в беседе с DTI соавтор исследования доктор Matthew Horcraft.

Объясняя мотивы, побудившие его провести это исследование, доктор

Horcraft сказал: «Мне было интересно оценить влияние пандемии COVID-19 на стоматологию как часть системы здравоохранения и как сферу моей ответственности в роли исполнитель-

данные, чтобы с цифрами в руках обосновать нашу позицию».

Исследователи проанализировали данные за период с февраля по сентябрь 2020 г., полученные ими от правительства Австралии. Свое внимание они сосредоточили на количестве услуг по пяти направлениям (диагностика, профилактика, реставрационная стоматология, эндодонтия и хирургическая стоматология), оказанных детям в эти месяцы, и сравнили показатели с данными за соответствующие месяцы 2019 г.

«Полученные нами результаты не удивляют: влияние пандемии на стоматологическую помощь было весьма значительным. Так, объемы услуг по всей Австралии в апреле сократились на 86,9%, а в мае – на 48,1%. Кроме того, во время второй волны пандемии, в августе-сентябре, количество получивших помощь пациентов в Виктории уменьшилось примерно на 60%», – сказал доктор Horcraft.

Согласно исследованию, особенно резкое сокращение наблюдалось в сфере диагностики и профилактики. По сравнению с этим влияние пандемии COVID-19 на хирургическую и эндодонтическую помощь было менее выраженным. «Число процедур лечения корневых каналов и удаления зубов снизилось не столь

сильно, что вполне согласуется с тем, что стоматологам было предписано ограничить свою деятельность оказанием неотложной помощи», – объяснил доктор Horcraft. – Мы подозреваем, что в попытках сократить число процедур, при которых образуются аэрозоли, стоматологи принимали не самые оптимальные решения. Вследствие этого результаты лечения могли оказаться хуже, по-

лагает, что с учетом характера введенных ограничений общие цифры должны быть схожими.

«Теперь, когда нам удалось дать количественную оценку некоторой доли влияния пандемии на стоматологию, мы можем экстраполировать полученные данные и использовать эту информацию при дальнейшем планировании с тем, чтобы при принятии новых ограничительных мер, если

«Мы еще не столкнулись с последствиями запоздалого выявления онкологических заболеваний полости рта»

скольку предпочтение, в частности, отдавалось удалению зубов».

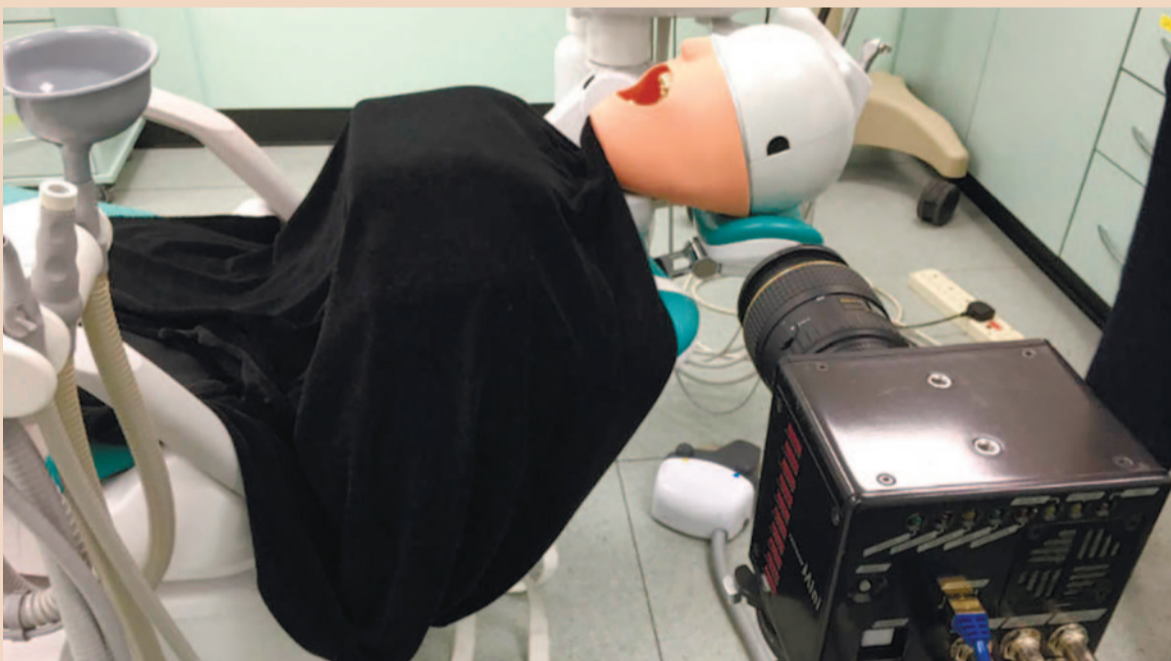Очевидно, что задержки в оказании стоматологической помощи сказались на здоровье детей, но пока непонятно, как долго мы будем ощущать влияние этой пандемии. «Мы еще не столкнулись с последствиями запоздалого выявления онкологических заболеваний полости рта», – предупреждает доктор Horcraft.

Исследователи отмечают, что стоматологическая помощь, оказываемая в рамках программы CDBS, является лишь частью сферы стоматологических услуг государственных и частных клиник, однако доктор Horcraft

таковые будут вводиться, обязательно учитывались их последствия не только для клиник, но и для здоровья пациентов», – подчеркнул доктор Horcraft.

Исследование «Impact of COVID-19 on the provision of paediatric dental care: Analysis of the Australian Child Dental Benefits Schedule» («Влияние COVID-19 на оказание стоматологической помощи детям: анализ австралийской программы Child Dental Benefits Schedule») было опубликовано 11 декабря 2020 г. на сайте журнала Community Dentistry and Oral Epidemiology до включения в печатный номер. DTI

Исследователи предлагают снизить скорость стоматологических бормащин, чтобы сделать клиники более безопасными в условиях пандемии



Исследователи из Имперского и Королевского колледжей Лондона измерили и проанализировали образование аэрозолей в ходе стоматологических процедур. (Иллюстрация: Имперский колледж Лондона/Королевский колледж Лондона)

Джереми Бут
Dental Tribune International

ЛОНДОН, Великобритания: еще на ранних этапах пандемии SARS-CoV-2 стало понятно, что стоматологические процедуры сопряжены с высоким риском передачи этого вируса. Внедрение строгих мер инфекционного контроля позволило избежать распространения SARS-CoV-2 в стоматологических клиниках; теперь же исследователи из Имперского и Королевского колледжей Лондона установили, что тщательный выбор бормашины и режима ее работы позволяет еще заметнее снизить риск передачи нового вируса.

Исследователи провели количественную оценку и анализ образования аэрозолей в ходе стоматологических процедур и предложили изменить порядок использования бормащин для предотвращения передачи SARS-CoV-2 в клиниках.

Согласно совместному пресс-релизу двух университетов, ученые рекомендуют тщательно выбирать бормашины и контролировать их скорость, используя для охлаждения боров только воду, без примеси воз-

духа. Исследователи определили параметры, позволяющие в 60 раз сократить образование аэрозолей.

Исследование показало, что при использовании наиболее распространенных турбинных бормащин фор-

мируется плотное облако аэрозольных частиц, которые разлетаются со скоростью 12 м/с, быстро загрязняя весь лечебный кабинет. Всего 1 мл слюны инфицированного пациента содержит до 120 млн копий вируса, каждая из которых может стать причиной болезни.

Исследователи протестировали бормашину, оснащенную высокомоментным электрическим микродвигателем, при использовании водяного и воздушного охлаждения и без него. Эксперимент показал, что в отсутствие воздушного потока и при скорости вращения менее 100 000 мин⁻¹ образуется в 60 раз меньше капель, чем в случае работы пневматической турбины. В сочетании с такими факторами, как размещение пациента и наличие вентиляции, тип бормашины и характер охлаждающего агента оказывают значительное влияние на концентрацию аэрозоля и его распространение в пределах лечебного кабинета.

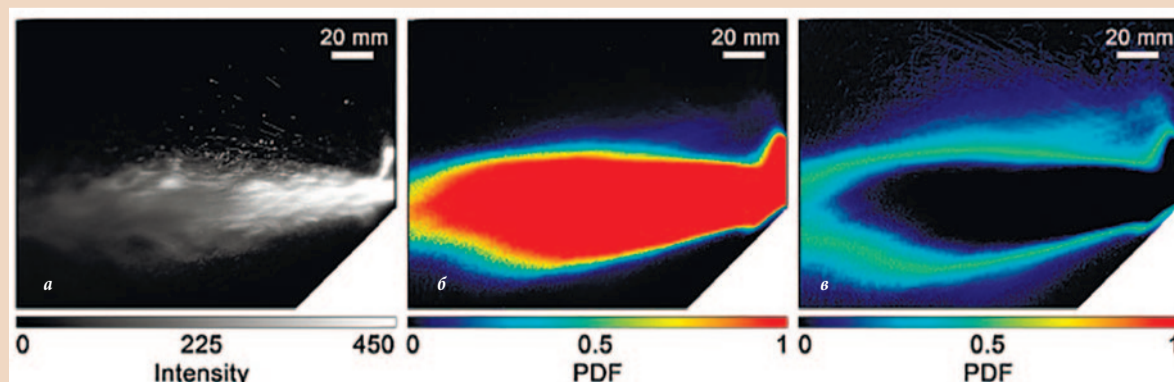
Ученые отмечают, что необходимость делать перерывы между приемами пациентов снижает доступность стоматологической помощи, и надеются, что их исследование поможет стоматологам понять, как можно уменьшить образование аэрозолей,

чтобы, возможно, принимать больше пациентов.

«Мы смогли описать процессы, в результате которых аэрозоли приобретают свойства, считающиеся опасными», – сказал соавтор исследования профессор Owen Addison с факультета стоматологии и челюстно-лицевой хирургии Королевского колледжа Лондона. – Это позволило нам определить параметры и характеристики бормашины, позволяющие обеспечить безопасность пациентов и сотрудников стоматологических клиник в это непростое время. Разумеется, вращение на пониженных скоростях делает бор менее эффективным, что ограничивает спектр возможных стоматологических вмешательств, однако новый подход может позволить ежедневно оказывать помощь большему числу пациентов, нежели это удавалось в последние полгода».

«Из-за пандемии COVID-19 стоматология стала опасной, но потребность в лечении не исчезла. Наши рекомендации могут помочь пациентам вновь получить доступ к стоматологической помощи», – добавил Addison.

Исследование «Mechanisms of atomization from rotary dental instruments and its mitigation» («Механизмы атомизации жидкостей при работе машинных стоматологических инструментов и способы ее уменьшения») было опубликовано 16 декабря 2020 г. на сайте издания Journal of Dental Research, до включения в печатный выпуск. Рекомендации исследователей включены в посвященный оценке доказательств документ Rapid Review of Aerosol Generating Procedures in Dentistry (Краткий обзор стоматологических процедур, сопряженных с образованием аэрозолей), опубликованный 25 сентября 2020 г. на сайте Программы повышения клинической эффективности организации Scottish Dental Clinical Effectiveness Programme. DTI



Изображения струи, формируемой при работе пневматической турбины в постоянном режиме (а), вероятностного распределения плотности капель на основании более 2000 снимков (б) и его стандартного отклонения (в). На изображении «б» пиксели красного цвета соответствуют 100% вероятности контакта с каплей в любой момент времени, черные пиксели – нулевой вероятности такого события. На изображении «в» стандартное отклонение представлено в числовом масштабе. (Иллюстрация: Имперский колледж Лондона/Королевский колледж Лондона)

Актуальные вопросы инфекционно-воспалительных заболеваний в стоматологии. Антибактериальная терапия

Применение антибактериальных препаратов в стоматологии окутано множеством мифов и стереотипов. Следует тщательно разобраться в спектре возбудителей, играющих основную роль в развитии инфекции полости рта, прежде чем назначать антибактериальную терапию. В связи с этим важно понимать состав микрофлоры полости рта.

Микроорганизмы, населяющие полость рта, вступают в биохимические, иммунологические и прочие взаимодействия не только непосредственно с человеком, но и друг с другом. В ротовой полости могут обнаруживаться до 500 различных видов микроорганизмов, большинство из которых являются транзитными, меньшая часть – присутствует постоянно.

Стрептококки являются основными обитателями полости рта, в частности, *S. salivarius* и *S. mitis* в 100% случаев присутствуют в полости рта, а *S. mitis* выявлялись в ротовой полости только после повреждения зубов.

Основными возбудителями инфекций полости рта являются стрептококки, стафилококки, анаэробные бактерии, а у пациентов пожилого и старческого возраста, с плохой гигиеной ротовой полости, после перенесенных инсультов – еще и энтеробактерии. Как правило, инфекции в стоматологии носят полимикробный характер, с участием 3–5 различных видов и аэробов, и анаэробов.

В зависимости от анатомической локализации в стоматологии различают истинно одонтогенные (связанные с поражением тканей зуба, периодонта или тканей, окружающих непосредственно зубы) и неодонтогенные инфекции (связанные с поражением слизистых оболочек и воспалением больших слюнных желез). Очень важно понимать, что инфекции в стоматологии могут осложниться достаточно быстрым распространением процесса на прилежащие органы и ткани – в полость черепа, ретрофарингеально, в средостение, а также гематогенным путем, вплоть до сепсиса и инфекционного эндокардита.

В процессе эволюции многие микроорганизмы приобрели новые адаптивные механизмы для сохранения своего существования во внешней среде. Таким образом, в силу широкого применения β -лактамовных антибиотиков многие возбудители (*Staphylococcus spp.*, *Bacteroides spp.*, *Porphyromonas spp.*, *Fusobacterium spp.*) научились продуцировать β -лактамазу.

Принципы применения антибактериальных препаратов в стоматологии предусматривают:

- антибиотикопрофилактику при стоматологических манипуляциях у пациентов с факторами риска инфекций;
- назначение антибиотиков при лечении острых и хронических инфекций одонтогенного и неодонтогенного происхождения только при наличии системной реакции или симптомов распространения, к которым относятся повышение температуры тела, симптомы интоксикации, лимфоаденопатия, тризм, нарушение глотания.

Выбор антибактериальных препаратов проводится эмпирически на основании данных о наиболее вероятных возбудителях и их чувствительности к антибиотикам, параметрах фармакокинетики, безопасности и переносимости, рекомендуемых режимах дозирования препарата. Учитывая роль анаэробов в патогенезе инфекций, назначают препараты или комбинации препаратов с антианаэробной активностью.

Рассмотрим наиболее известные препараты, применяемые при инфекционно-воспалительных процессах в стоматологии. Хорошую переносимость и безопасность демонстрирует амоксициллин, однако он разрушается β -лактамазами, а также малоактивен в отношении анаэробов. Цефалоспорины могут назначаться у некоторых пациентов с аллергией на пенициллины, но они также малоактивны в отношении анаэробов. Метронидазол активен только против анаэробных бактерий, поэтому может выступать в

качестве дополнения к другому антибиотiku. Комбинация амоксициллина с клавулановой кислотой устойчива к β -лактамазам, активна против аэробов и анаэробов, безопасна.

Многие руководства по применению антибиотиков в стоматологии рекомендуют использовать амоксициллин в качестве препарата первой линии терапии, но на практике это не имеет должного эффекта, так как он не работает в отношении большинства анаэробов и β -лактамазопroduцирующих возбудителей.

Говоря о линкосамидах, следует учитывать не только их высокую проникающую способность в костную ткань, но и бактериостатическое действие, высокий риск развития нежелательных реакций, в том числе псевдомембранозного колита.

Фторхинолоны IV поколения (в частности, моксифлоксацин) высокоактивны против анаэробов и аэробов, хорошо проникают в ткани, однако следует относить их к препаратам резерва, а также изучить вопросы безопасности при применении.

Макролиды и тетрациклины (доксисицилин) активны в отношении анаэробов и аэробов, но являются бактериостатиками и многие возбудители уже резистентны к этим классам антибактериальных препаратов.

Таким образом, из антибактериальных препаратов наибольший интерес представляют амоксициллин/клавуланат, линкосамиды и моксифлоксацин.

→ DT стр. 8

Реклама

Москва, Россия
27-30.09.2021



ДЕНТАЛ
ЭКСПО

50-Й МОСКОВСКИЙ
МЕЖДУНАРОДНЫЙ
СТОМАТОЛОГИЧЕСКИЙ
ФОРУМ И ВЫСТАВКА

Крокус Экспо,
павильон 2, залы 5, 6, 7, 8

www.dental-expo.com



КРУПНЕЙШАЯ ВЫСТАВКА, ПЛОЩАДКА ОБУЧЕНИЯ И НЕТВОРКИНГА

Организатор:

DENTALEXPO®

+7 499 707 23 07 | info@dental-expo.com

Стратегический партнер:



Стоматологическая
Ассоциация
России (СТАР)

← DT стр. 7

Следует помнить, что у многих антибиотиков есть серьезные ограничения. Линкосамиды опасны возникновением псевдомембранозного колита, суперинфекции и других нежелательных лекарственных реакций. Фторхинолоны известны фото-, нейро- и гепатотоксичностью, возникновением тендинита и артрита, развитием панкреатита и жизнеугрожающей гипогликемии.

Назначение антибиотика должно проводиться строго по показаниям. Например, при простом гингивите нет оснований для антибактериальной терапии, однако при язвенно-некротической форме показан прием амоксициллина с метронидазолом для большего спектра антибактериального действия, а для удобства пациента наиболее целесообразно назначить комбинацию амоксициллина с клавулановой кисло-

той. При агрессивных формах периодонтита, наличии серьезных сопутствующих заболеваний, развитии периодонтального абсцесса, периимплантита препаратом выбора будет амоксициллин/клавуланат. Препаратами выбора при буккальном целлюлите являются цефотаксим и цефтриаксон, как альтернатива может быть предложен прием амоксициллина/клавуланата. При гнойной инфекции мяг-

ких тканей лица и шеи следует применять амоксициллин с клавуланатом, в качестве альтернативы могут выступать цефепим, цефоперазон с сульбактамом и карбапенемы. Периостит и остеомиелит также эффективно лечатся амоксициллином/клавуланатом.

Таким образом, Амоксиклав® является стартовым препаратом для лечения большинства инфекций в стоматологии, обладает высокой ак-

тивностью в отношении основных возбудителей инфекции полости рта, имеет высокий уровень безопасности и удобные формы выпуска для пациентов всех возрастов (с рождения). DT

Контактная информация

Ангелина Каграманян –
стоматолог-терапевт
dentist.angelina@gmail.com

Эстетическая стоматология: роль спектрофотометра в повседневной практике

Введение

Точный подбор цвета реставраций может оказаться сложной задачей даже для опытного стоматолога. В настоящей статье на примере клинического случая демонстрируется простой и воспроизводимый метод полного анализа оттенка зубов и оптимизированной передачи информации в лабораторию.

Клинический случай

Пациентка 30 лет без существенных заболеваний в анамнезе обратилась в нашу клинику с жалобой на боль в области третьего квадранта. При клиническом осмотре выявили перелом язычного булры зуба 35, а также несостоятельные амальгамовые пломбы (рис. 1).

Изолировав операционное поле с помощью коффердама, удалили амальгамовые пломбы и заменили их композитными реставрациями (Essentia Universal, GC; рис. 2–4). Ввиду сильного разрушения зуба 35 (рис. 5) приняли решение о его ортопедической реабилитации. Зуб отпрепарировали под частичную коронку (рис. 6).

Регистрация цвета

При регистрации цвета использовали устройство Raypricker (Borea), которое представляет собой беспроводной спектрофотометр, позволяющий за один раз получить:

- изображение в поляризованном свете (рис. 7, а);
- данные о степени полупрозрачности (рис. 7, б);

- данные об оттенке в целом (рис. 7, в);
- данные о распределении оттенков по 3 областям (рис. 7, г);
- данные о распределении оттенков по 9 областям (рис. 7, д); и
- детализованные сведения об оттенках зуба (рис. 7, е).

Затем непосредственно в программе Raypricker создается рабочий файл для изготовления ортопедической конструкции, и вся информация (анализ цвета и рабочий файл) передается в лабораторию через облачное хранилище (рис. 8). Лаборатория Digital-LABS (Bongert Laboratory) специализируется на виртуальном моделировании и автоматизированном изготовлении ортопедических конструкций по оптическим оттискам (любых систем). В данном случае также был получен оптический оттиск (рис. 9; TRIOS 3, 3Shape), после чего лаборатория изготовила окончательную реставрацию (рис. 10; IPS e.max Ceram, Ivoclar Vivadent).

Изолировав зуб с помощью коффердама, частичную коронку зафиксировали с помощью фотополимеризуемого композита (G-aenial Universal Injectable, GC; рис. 11 и 12). Данный метод облегчает удаление излишков материала. На рис. 13 представлены результаты лечения через 3 нед.

Вывод

Применение спектрофотометра Raypricker позволяет стоматологу провести простой и при этом всеобъемлющий анализ цвета для создания как прямых, так и непрямых реставраций. Программа Raypricker дает возможность использовать воспроизводимый протокол, чтобы оптимизировать передачу информации о цвете в лабораторию. В комплект данных можно включить высококачественные внутривитровые снимки для тщательной характеристики ортопедической конструкции, которая благодаря

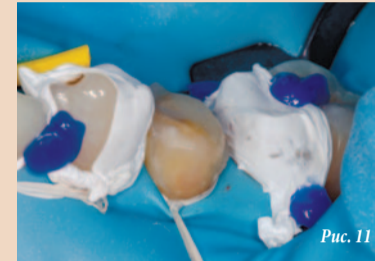


Рис. 11

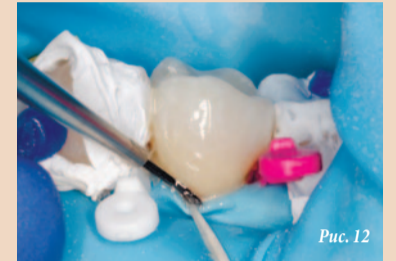


Рис. 12

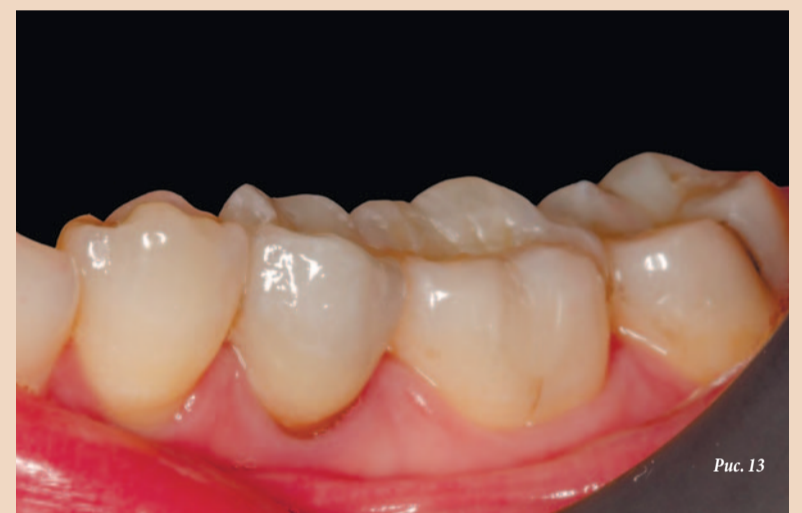

Рис. 13

этому приобретает естественный вид и гармонично вписывается в зубной ряд пациента. Спектрофотометр Raypricker полностью интегрируется в цифровой рабочий процесс. DT

От редакции: эта статья была опубликована в журнале cosmetic dentistry-beauty & science, 2019, Vol. 13, №1.

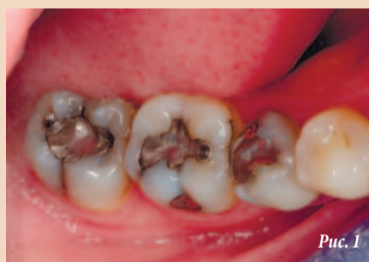

Рис. 1

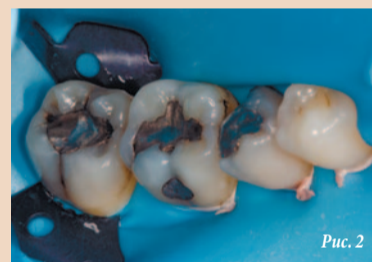

Рис. 2

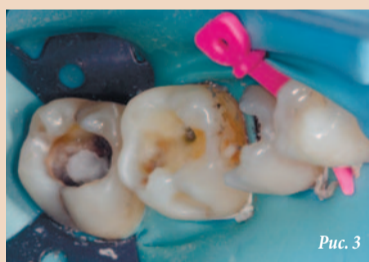

Рис. 3

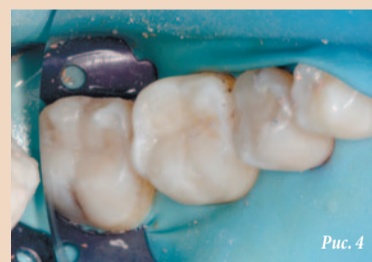

Рис. 4

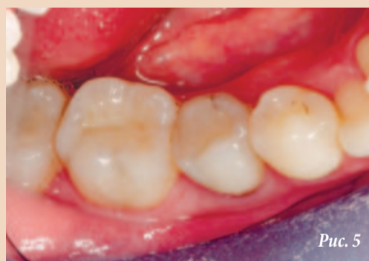

Рис. 5

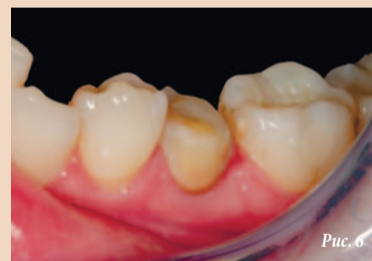

Рис. 6

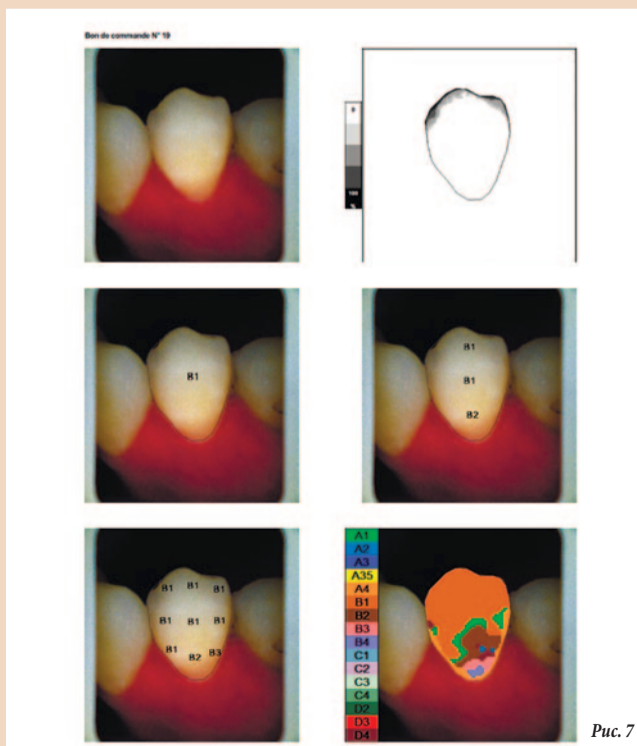


Рис. 7

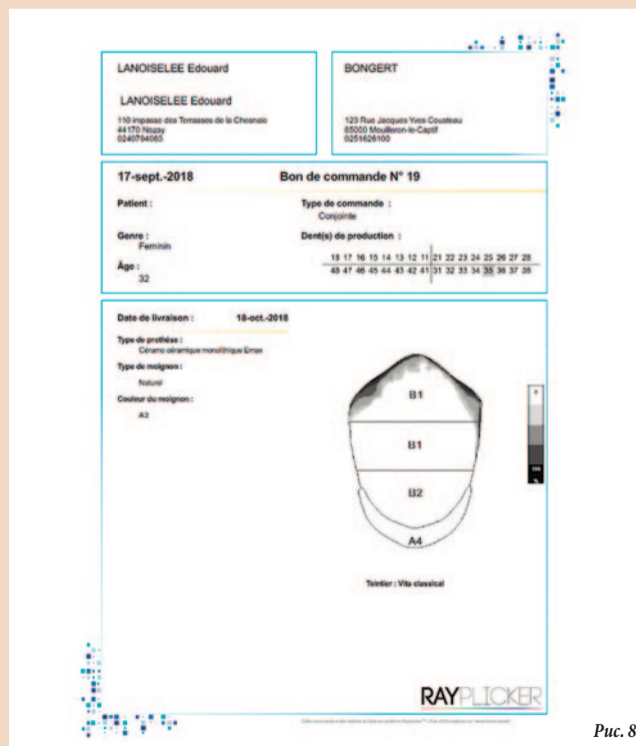


Рис. 8

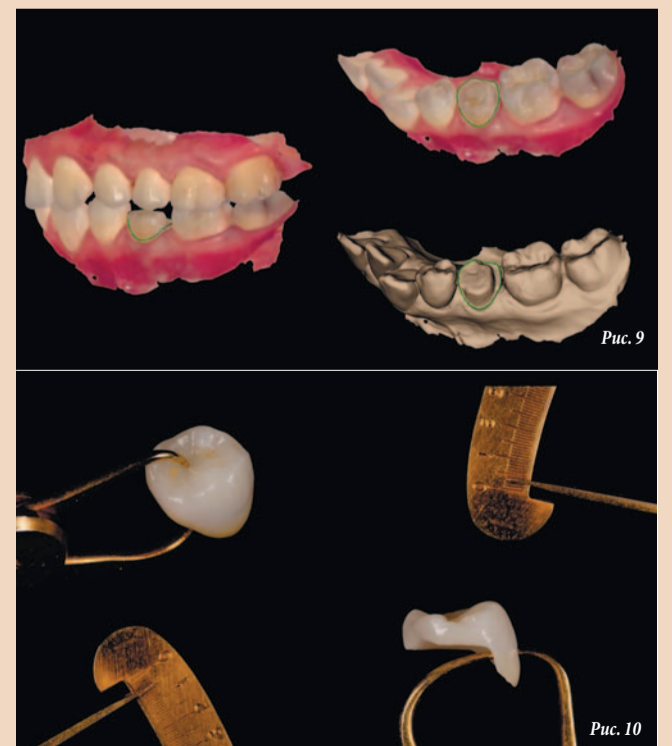

Рис. 9

Рис. 10

Инфицирование SARS-CoV-2, повторное заражение и иммунитет: что говорят исследователи

Ивета Рамонайте
Dental Tribune International

ХАРЛОУ, Великобритания: сегодня, когда мы уже много знаем о COVID-19, включая симптомы этого заболевания, факторы, повышающие риск заражения, и продолжительность периода восстановления, исследователи занимают новые вопросы, связанные с вероятностью повторного инфицирования SARS-CoV-2 и иммунитетом к этому вирусу. Очевидно, что повторные заражения, хотя и редко, но происходят, и авторы недавнего исследования попытались выяснить, насколько защищены от этого пациенты, перенесшие COVID-19. Результаты заставляют предположить, что после болезни формируется естественный иммунитет, который сохраняется примерно полгода.

К наиболее крупномасштабному на сегодня исследованию, посвященному повторному заражению SARS-CoV-2, ученые из Великобритании привлекли 6614 работников здравоохранения. Они проходили тест методом полимеразной цепной реакции (ПЦР) на SARS-CoV-2 и тест на антитела к нему каждые 2–4 нед, а также каждые 2 нед заполняли анкету, отвечая на вопросы о симптомах и интенсивности контактов с вирусом. Исследователи установили, что примерно 83% участников, ранее инфицированных SARS-CoV-2, подвергались меньшему риску нового заражения и что иммунитет сохранялся у них в течение как минимум 5 мес после первичного инфицирования. Ученые, однако, не исключают вероятность того, что люди, перенесшие заболевание, по-прежнему могут являться переносчиками и распространителями вируса.

«Это исследование позволило четко понять характер защиты от COVID-19, которую обеспечивают антитела, однако необходимо правильно интерпретировать полученные нами результаты, – объяснила ведущий автор исследования доктор Susan Hopkins, главный медицинский консультант Службы общественного здравоохранения Англии. – Теперь нам известно, что люди, у которых после инфицирования SARS-CoV-2 выработались антитела,

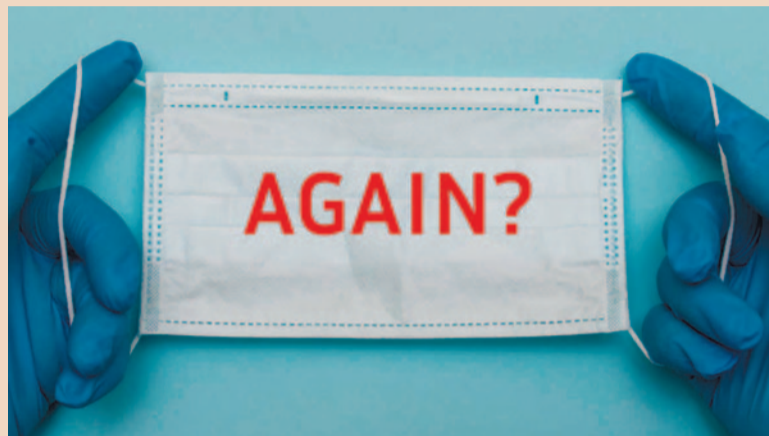иммунитета к SARS-CoV-2 и повторного инфицирования этим вирусом] с участием работников здравоохранения Великобритании показало, что после инфекции формируется определенная иммунная защита, однако в некоторых случаях возможно повторное заражение. Представляется, что обычно – хотя и не всегда – оно вызывает более слабые симптомы, возможно, в результате иммунного ответа на первичную инфекцию».

мени он сохраняется? Поскольку данных о повторном инфицировании все еще недостаточно, у исследователей по-прежнему нет исчерпывающих ответов.

Обсуждая с корреспондентом DTI эффективность естественного иммунитета и иммунитета, формируемого

Считается, что первым человеком, повторно заразившимся SARS-CoV-2, стал 33-летний житель Гонконга. По данным CNN, повторное инфицирование было подтверждено 15 августа, после возвращения пациента из поездки в Испанию. Гонконгец снова заразился спустя 4,5 мес после первич-

«Представляется, что обычно – хотя и не всегда – повторное заражение вызывает более слабые симптомы, возможно, в результате иммунного ответа на первичную инфекцию», – сказал доктор Jonathan P. Stoye, Институт Френсиса Крика



Недавнее исследование заставляет предположить, что у людей, перенесших COVID-19, развивается лишь временный иммунитет к SARS-CoV-2. (Иллюстрация: Tatiana Buzmakova/Shutterstock)

защищены от повторного заражения, однако это не стопроцентная защита, и мы пока не знаем, как долго она действует. Что особенно важно, мы полагаем, что такие люди могут быть по-прежнему способны передавать вирус».

Комментируя это исследование, вирусолог Jonathan P. Stoye из Лондонского института Френсиса Крика сказал Dental Tribune International (DTI): «Исследование SIREN [Оценка имму-

Вакцинация и естественный иммунитет

В то время как медицинские работники, включая стоматологов, терпеливо ждут своей очереди на вакцинацию, чтобы помочь снизить нагрузку на систему здравоохранения, возникает важный вопрос: превосходит ли иммунитет, приобретаемый в результате такой вакцинации, естественный иммунитет? И если да, сколько вре-

мени он сохраняется? Поскольку данных о повторном инфицировании все еще недостаточно, у исследователей по-прежнему нет исчерпывающих ответов.

Доктор Stoye также надеется, что вакцины обеспечат длительный иммунитет: «Известно, что иммунная реакция на естественную инфекцию может заметно варьироваться. Есть надежда, что вакцинация будет более последовательно формировать более сильный иммунитет», – сказал он.

после вакцинации, доктор Akiko Iwasaki, профессор кафедры иммунологии и молекулярной биологии, клеточной биологии и онтогенетики им. Вальдемара фон Зедвица медицинского факультета Йельского университета, отметил: «По-видимому, естественный иммунитет достаточно надежно защищает от повторного заражения. Тем не менее, мРНК-вакцины демонстрируют превосходную (порядка 95%) эффективность в отношении SARS-CoV-2. Мы не знаем, как долго сохраняется иммунитет после вакцинации, однако она обладает тем преимуществом, что позволяет проводить повторную иммунизацию для поддержания высокого уровня защиты».

Когортное исследование «Do antibody positive healthcare workers have lower SARS-CoV-2 infection rates than antibody negative healthcare workers? Large multi-centre prospective cohort study (the SIREN study), England: June to November 2020 («Подвергаются ли медицинские работники, имеющие антитела к SARS-CoV-2, меньшему риску инфицирования данным коронавирусом, чем работники здравоохранения без антител? Крупномасштабное многоцентровое перспективное когортное исследование [SIREN]; Англия, июнь–ноябрь 2020 г.») было опубликовано на сайте medRxiv 15 января 2021 г. [1]

Исследователи выяснили, что датские стоматологи знают об эрозии

Dental Tribune International

КОПЕНГАГЕН, Дания: эрозия зубов становится все более распространенной стоматологической проблемой и, соответственно, привлекает все больший интерес исследователей. Недавний опрос датских стоматологов был посвящен тому, что они знают об этой проблеме и как представляют себе лечение эрозии зубов.

Ученые из Копенгагенского университета предложили всем членам Датской стоматологической ассоциации и Ассоциации государственных стоматологов Дании заполнить специально разработанную анкету. В первой части анкеты содержались вопросы, касающиеся оценки и регистрации эрозии, а также общих знаний и квалификации в этой сфере. Вторая часть анкеты представляла собой описание двух клинических случаев с разной степенью тяжести эрозии зубов: стоматологи должны были решить, какие профилактические и терапевтические меры они стали бы использовать в случае каждого из этих пациентов.

В беседе с Dental Tribune International доктор Diana Mortensen, старший клинический преподаватель Копенгагенского университета, рассказала о цели этого опроса: «Ввиду растущей значимости проблемы эрозии мы хотели оценить общие знания стоматологов по данному вопросу и выяснить, как они воспринимают эту проблему и чем руководствуются при

принятии клинических решений, связанных с ней. Сходные опросы, проведенные в Исландии и Норвегии, показали, что в целом стоматологи хорошо умеют диагностировать эрозию зубов и лечить ее: разумеется, нам было интересно, как обстоят дела в Дании».

По словам доктора Mortensen, исследователям было очень сложно набрать необходимый процент ответивших, и Общий регламент по защите персональных данных в ЕС стал существенным препятствием на пути реализации проекта. «Мы не имели права отправить анкету напрямую всем стоматологам Дании. Соответственно, большинство из них могло просто не заметить ссылку на опрос в стандартном новостном письме национальной стоматологической ассоциации, а мы не имели возможности лично связаться с теми, кто не прошел анкетирование», – добавила она.

Таким образом, из 4490 потенциальных участников опроса фактически заполнили анкету лишь 442 человека. Почти все респонденты (97%) отме-

«Если бы большее число стоматологов использовало системы балльной оценки [...], объективно измерять прогрессирующее эрозия зубов было бы проще»

чают эрозию зубов в картах своих пациентов, 49% «всегда» или «часто» указывают, как питается пациент (чаще всего выясняя это в беседе с ним). По мнению стоматологов, эрозия сейчас наблюдается чаще, чем 15 лет назад, и мужчины (в возрасте 15–25 лет) под-



От диагноза до лечения: датские стоматологи прошли опрос, посвященный проблеме эрозии зубов. (Иллюстрация: Tolikoff Photography/Shutterstock)

вержены ей больше, чем женщины. Большинство респондентов (82%) полагают, что им обычно удается выявить причину эрозии, и наибольший вклад в ее развитие вносит употребле-

ние газированных напитков. Стратегии лечения включают изменение рациона, использование зубной щетки с мягкой щетиной и неабразивных зубных паст, топическое нанесение фторида на зубы и установку прямых композитных реставраций.

Результаты опроса показывают, что, хотя большинство стоматологов Дании при лечении эрозии используют минимально инвазивный подход, диагностику, оценку и документирование клинических случаев можно и нужно совершенствовать.

Доктор Mortensen объяснила, в чем заключается важность тщательной клинической оценки эрозии: «Если бы большее число стоматологов использовало системы балльной оценки в сочетании с фотографиями, диагностическими моделями или цифровым сканированием, объективно измерять прогрессирующее эрозия зубов было бы проще, а это позволило бы лучше

понимать, насколько эффективны рекомендованные врачом профилактические меры в каждом конкретном случае».

Исследование «Awareness, knowledge and treatment decisions for erosive tooth wear: A case-based questionnaire among Danish dentists» («Осведомленность, знания и способы принятия решений при лечении эрозии зубов: ситуационный опрос датских стоматологов») было опубликовано 30 октября 2020 г. на сайте журнала Clinical and Experimental Dental Research, до включения в печатный выпуск. [1]