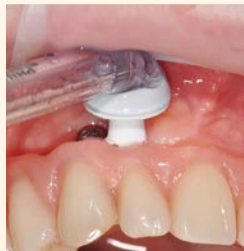



IRÁNYVONALAK, ALKALMAZÁSOK

A frontrégió konzerváló fogászati és esztétikai rehabilitációjának tervezése során többféle beavatkozás közül választhatunk, valamint a rehabilitáció során különböző anyagok alkalmazására is lehetőségünk nyílik.

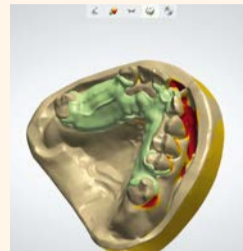
→ 4. oldal



GYAKORLÓ FOGORVOS AJÁNlja

A prevenció jelentőségének a felismerése – valamennyi egészségügyi területen – egyre intenzívebben növekszik. Valójában a krónikus, nem fertőző betegségek megelőzése...

→ 8. oldal



IRÁNYVONALAK, ALKALMAZÁSOK

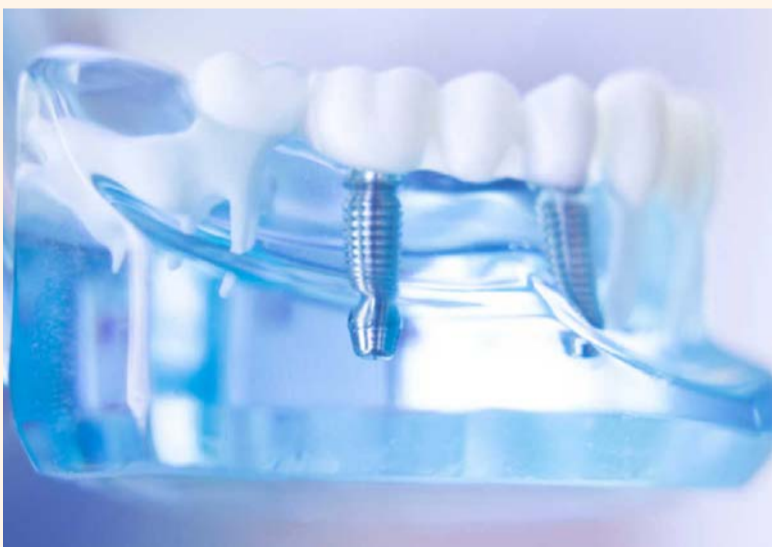A gyógyászati szükségszerűség és a páciens kívánsága két különböző tényező, amelyek gyakran eltérő kezelési koncepciót kívánnak meg. Carsten Görsch fogtechnikusmester olyan esetet mutat be...

→ 14. oldal

Az új technológia javíthatja a fémalapú fogászati implantátumok hatékonyságát

Kedvező tulajdonságainak köszönhetően a titán széles körben használják a fogászati implantátumokban. A titánból készült fémalapú implantátumok azonban gyakran mikrobákat halmoznak fel a felületükön, ami krónikus fertőzésekhez

„Az antibiotikumok válságában élünk: legtöbbjük kudarcot vall. A legtöbb mikroba idővel rezisztenssé válik az ellene használt antibiotikumra; így az antimikrobiális szerek sokszor nem működnek, főleg az ismétlődő fertőzések esetén.



Egy új kutatás elektrokémiai megközelítést alkalmazott a fémalapú implantátumok által okozott antibiotikum-rezisztens fertőzések leküzdésére. (Fotó: edwardolive / Shutterstock)

és gyulladásokhoz vezethet a környező szövetekben és akár implantátum meghibásodásához is vezethet. Egy új tanulmányban a kutatók új módszert fedeztek fel a fémimplantátumok mellékhatásainak kezelésére az elektrokémiai terápia (ECT) felhasználásával, hogy javítsák az antibiotikumok mikrobákfelszámolási képességét. A tanulmány elősegítheti az elektrokémiai megközelítések alkalmazását a gombás fertőzések kezelésében.

A tanulmányban a kutatók arra törekedtek, hogy megvizsgálják az ECT gombaellenes tulajdonságait a Candida albicans ellen. Alacsony elektromos áramot vezettek át egy fémalapú implantátumon és anélkül, hogy a környező egészséges szövetet károsítanák, megsértették a csatolt mikrobák sejtmembránjait. Mivel az ECT elektrokémiai stresszt okozott a sejtekben és később fokozta a sejtmembrán permeabilitását, a mikrobák érzékenyebbé váltak az antibiotikumokkal szemben.

„Ezzel a technikával az áram nem diszkriminatív, mivel károsítja a mikrobasejt membránt. Valószínűbb, hogy az antibiotikumok hatékonyabbak lesznek, ha a sejteket egyidejűleg támadják meg az áramok permeabilizáló hatásai. Ez lehetővé tenné, hogy még a gyógyszer-rezisztens sejtek is érzékenyek legyenek a kezelésre és megsemmisüljenek” – áll a tanulmányban.

Bár a vizsgálat a C. albicansre és a fémalapú implantátumok által okozott fertőzések kezelésére összpontosult, a kutatók úgy vélik, hogy a technológia hozzájárulhat a sebgyógyulás javításához is.

A „Electrochemical strategy for eradicating fluconazole-tolerant Candida albicans using implantable titanium” címet viselő tanulmányt 2019. október 11-én, az ACS Applied Materials and Interface-en publikálták online egy kiadványba való beillesztést megelőzően.

Forrás: am.dental-tribune.com

A „talán” lehet az év szava

Katona József

Nagy bajban lehet, aki az év fordulása körüli eseményekből meg akarja jósolni, hogy mit hoz a honi egészségügynek a következő 12 hónap. Bár, ha akar, láthat biztató jeleket, ám mindegyikre jut valami furcsa, olykor egyenesen riasztó hír is.

A múlt esztendő végének talán legizgalmasabb történése az Újratervezés csoport földindulásszerű győzelme volt az orvoskamaraival választásokon. Ám elég volt néhány hét, hogy kitűnjön, az orvosok erőteljesebb érdekvényesítéséhez nem lesz elég elfoglalni a köztestületet. Az immár Kincses Gyula vezette kamara január közepén meghirdette az általa elérni kívánt komplett orvosi bértáblát. Ez a kezdő rezidensek bruttó havi 687837 forintjától a 37 éve szakorvosok 2025512 forintjáig terjed. 2021-től akarják maradéktalanul érvényesíttetni, s azzal egyidejűleg a büntető törvénykönyvben is betiltatni a hálapénz adását és elfogadását. Javaslatuknak rögtön adtak egy kis nyomtatékot is. Bejelentették, hogy a követeléseiket támogató orvosok tavasszal

várhatóan felmondják az önként vállalt túlmunkára kötött szerződéseiket, ha nem sikerült megállapodniuk a kormánnyal. „Ki fogjuk választani a legérzékenyebb időpontot” – idézte a HVG Álmos Péter alelnököt, aki érzékeltette, hogy elegendő vannak a rendszer megbénításához.

A kamara kiállása erős hullámokat vetett. A túlmunka tömeges felmondása elsősorban a kórházi üzemszervezést lehetetlenítené el, s ez az aggodalom érződött is a kórházszövetség közleményén: „Az MKSZ elnöksége felhívja az érintettek figyelmét, hogy az érdekvényesítés során tartózkodjanak minden olyan eszköztől, amely a betegellátás biztonságát veszélyeztetheti.”

Még élesebben fordult szembe az orvoskamarával az MSZ EDDSZ szakszervezet. Elnökük úgy nyilatkozott, hogy „etikátlannak” és „igazságtalannak” tartják az orvoskamara paraszolvenciával kapcsolatos javaslatát. Cser Ágnes szerint „az orvos és a beteg büntetése a hálapénz miatt megrontaná a közöttük lévő bizalmi kapcsolatot”. Hozzátette „azzal nem értenek egyet, hogy egy lép-

csőben emeljék meg az orvosok bérét, mert ez „összedöntené” az országot”. A szakszervezeti vezető fellépésének a sajátos szereposztás ad jelentőséget. A „sztrájk tárgyalásként” emlegetett formális bértárgyalásokat a reprezentatív szakszervezet folytatja a tárcával. Így bár a legerősebb fegyver – az önkéntes túlmunka-megtágadás lehetősége – közvetlenül az orvosok kezében van, a kamara csak mint a szakszervezet vendége, „stratégiai partnere” fér oda a tárgyalóasztalhoz.

A helyzetet rögtön ki is használta a tárca, amikor jelezte, hogy a további tárgyalások feltétele: legyen egyetértés a munkavállalókat képviselők oldalán. Odaszúrtak egyet a kamarának hálapénz-ügyben is, amikor az üzenték: „Támogatjuk, hogy a hálapénz elfogadásának tilalma szerepeljen a Magyar Orvosi Kamara etikai kódexében, melynek ellenőrzése kifejezetten kamarai feladat.” S hogy a felelősségelhárítás teljes legyen, az államtitkár egy rádióinterjúban még megjegyezte: „A minisztérium érdemesnek fogja látni a

→ 3. oldal

hirdetés

FLEXI ÜDENT®

Több mint fogászati szoftver

Ingyenes demo 60 napig:

www.flexi-dent.hu/demo

Az ÁEEK hivatalos EESZT partnere



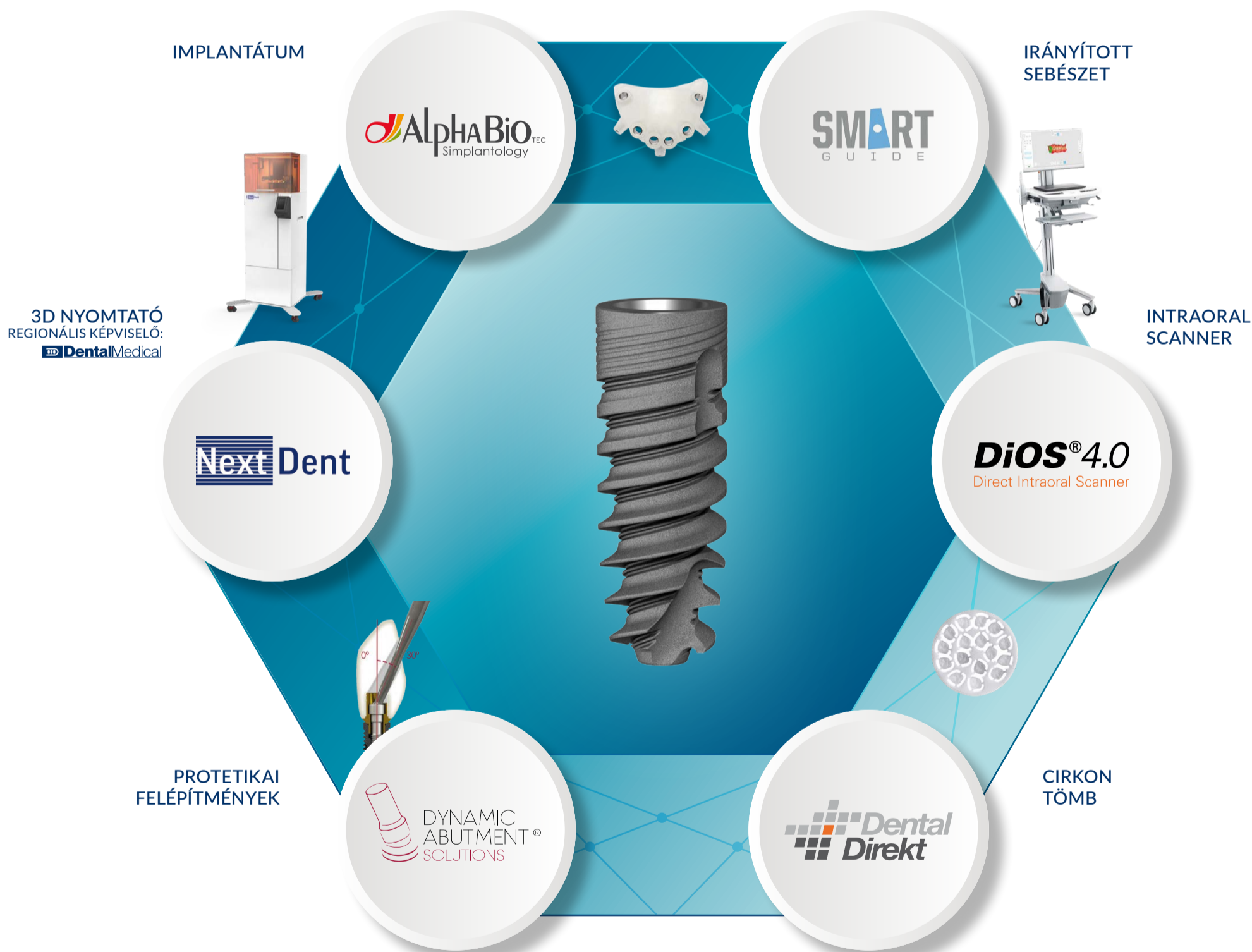ÜDVÖZÖLJÜK

A DIGITÁLIS SZABADSÁG VILÁGÁBAN!



A 10 éves Alpha Implant Kft. a hagyományos munkafolyamatok mellett a digitális workflow minden lépésére megoldást kínál. A digitális technika fejlődése a fogászati piacon is egyre nagyobb teret hódít. Ebben nyújt

segítséget a 6 lépésből álló Alpha Digital Workflow, amely az intraorál scanneléstől a kész fogmű behelyezéséig terjed. Ne zárja magát keretek közé, lépjen az Alpha Implant Kft.-vel a Digitális Szabadság Világába!



-1. oldalról

tárgyalást a javaslatról, amint az orvostársadalomban van egy világosan megfogalmazott, széles egyetértéssel támogatott vélemény a témában.” Ez pedig nem látszik könnyű harcnak... Ahogy az sem, amelyikbe az új kamarai vezetés már beleállt: igyekeznek leválni az MSZ EDDSZ-ról, s saját jogon helyet kapni a minisztériumi tárgyalóasztalnál. Ezért megpróbálnak életet lehelni a Magyar Orvosok Szakszervezetébe. Tagokat toboroznak, ahogyan Lénárd Rita kamarai alelnök írja a Facebookon: „Arra kérünk Titeket, lépjétek be egy jelképes összegű tagdíjért (havi 300 Ft) a MOSZ-ba. Becsléseink szerint nagyjából 10 000 orvos belépése – és tagdíjfizetése – esetén elérhetjük az úgynevezett ágazati reprezentativitást, és ezáltal jogszerű és mellőzhetetlen tárgyalófelekké válhatunk az orvosi bértárgyalásokon.” Az új év elején a nagyközönség figyelmét ennél jobban lekötötték a gyógyszertárakban tapasztalt zavarok. 2019 végével ugyanis – a jelek szerint meggondolatlanul – érvénytelenítették azt a jogszabályt, ami alapján akkor is kiadhattak gyógyszert a patikusok a felírási igazolásra, ha az Elektronikus Egészségügyi Szolgáltatási Teret éppen nem érték el. Így amikor januárban bekövetkezett az első elhúzó üzemzavar az EESZT-ben – már nem volt jogszerű tartalék-megoldás a gyógyszerek kiadására. Ekkoriban derült ki az is, hogy felírási igazolás nélkül – amit januártól már nem kötelező kiállítani az orvosoknak – csak személyesen lehet gyógyszert kiváltani. Azaz a hozzátartozók még az ágyban fekvő betegek patikaszeréhez sem férhetnek hozzá. Ugyan elvben lehetne erre meghatalmazást



Kórházzövetség elnöke: a kórházak nem tudják betartani a gazdálkodási szabályokat.

adni az ügyfélkapun keresztül, ám ezt a programrészt nem helyezték üzembe. Még január végén is hiányzott ehhez egy rendelet. Az egészségügyi jogszabályalkotás más területen is nehezen indult. Nagy Ákos, a Magyar Orvosi Kamara alelnöke január közepén el is panaszkodott a Világ gazdaságának, hogy egyelőre nyoma sincs az alapellátó fogorvosoknak ígért rezsitámogatás-emelésnek. Még a tavaly őszi fogorvos-demonstráció után jelentette be a tárca, hogy egy egyszeri 1,5 milliós kiegészítés mellett idén januártól a havi rezsitámogatást is növelik 380 000 forintra. Végül csak a hónap utolsó napján jelent meg az 7/2020-as kormányrendelet, ami szerint ez az összeg már januárra is jár a heti 30 órában rendelő alapellátó praxisoknak. Az évváltás legkülönösebb története mégis talán a kórházi adósságok kezelése lett. December végére az állami intézmények lejárt adósságállománya már meghaladta a 70 milliárd forintot. Erre adott fedezetül a kormány kerekén 40 milliárdot, s mellékelte hoz-

zá egy közleményt is, miszerint „központosított adósságrendezési eljárásban tételesen megvizsgálja a lejárt kórházi tartozásokat is, hogy kiszűrje az irreálisan magas – jellemzően külföldi multiknál felmerülő – kórházi beszállítói árakat”. Ha valamelyik hitelező ezt még nem érezte volna elég fenyegetőnek, hozzátették azt is: „Nem engedhető meg, hogy bárki is a magyar betegeken nyereszkedjen.” Ebből február elejére annyi lett, hogy a százmillió nagyságrendben kényszerhitelezőknek ajánlatot tett az állami főtárgyaló: ha elengedik tőkekövetelésük 20%-át, akkor a pénzüik másik részét megkapják. Sajtóértesülések szerint e „gesztusért” cserébe majd még a leendő közbeszerzéseken is számíthatnak barátságos bánásmódra. Az Orvostechikai Szövetség főtárgyalója, Rásky László a Portfolioval azt a benyomását osztotta meg, hogy nem volt semmilyen tételes számlavizsgálat, a 20 százalék egy egyszerű hasraütéssel kalkulált kormányzati igény. Bár láthatóan még a múlt év pénzügyi lezárása sem megy könnyen,

ezekben a hetekben már képződnek az új esztendő kórházi adósságai is. Annak ellenére, hogy a miniszterelnök az általa tartott januári kormányinfón igen kategorikusan fogalmazott: „Utasítottuk a minisztert, hogy ezt a gyakorlatot számoljuk fel, 2020-ban egyetlen kórház sem halmozhat fel semmilyen adósságot”. Ugyanitt hangzott el az a miniszterelnöki bejelentés is, miszerint „elrendeltük tegnap, hogy minden három évnél régebben fölújított kórházban minden kórtermet, minden várótermet és ahhoz kapcsolódó minden szociális teret fel kell újítani, és amíg ez nem történik meg, addig másfajta fejlesztéseket nem tudunk támogatni, ez a legelső ebben az évben.” Három héttel később a kormányinfón már a költségvetés is megvolt ehhez. E szerint az Orbán Viktor által elrendelt festésprogram mintegy 140 milliárd forintba fog kerülni, aminek fedezetét várhatóan a fejlesztési kereten belüli átcsoportosítással teremtik elő. A kórházzövetség elnöke, Ficzere Andrea már korábban úgy reagált

a tervre, hogy az eredményes betegellátás szempontjából jelenleg sokkal fontosabb lenne a 8-10 évnél régebbi orvostechikai eszközök cseréje, valamint a klimatizálás megoldása. A Növekedés.hu-nak adott interjújában beszélt arról is, hogy „Első feladatként át kell gondolni, hogy a fekvőbeteg intézményeknek milyen funkciókat szánunk, és csak ezt követően kell azt megtervezni, hogy milyen sorrendben és milyen mértékben korszerűsítünk.”

Ficzere Andrea óvatos szavait különösen aktuálissá teszik, hogy még karácsonyra megjelent egy kormányhatározat (1798/2019. szám), amelyre az optimisták az egészségügy finanszírozási és strukturális reformjának első lépéseként tekintenek. Az intézkedéscsomag kimondott célja a költségekhez igazítani a finanszírozást és a szükségletekhez az intézményrendszert. Ehhez ad a szakminiszternek előkészítő feladatokat (felmérni, kiszámolni, kidolgozni, javasolni...) jellemzően június végi határidővel. Ezek több évtizedes elmaradásokat pótolhatnak, csak hogy mint szakértők felhívták a figyelmet, a neheze még csak azt követően jönne. S igencsak kérdéses, hogy a politika most kész lesz-e vállalni azokat a konfliktusokat, amelyek a rendszer racionalizálásából, s a szolgáltatás-minőség mérésből következ-

IMPRESSZUM

FELELŐS KIADÓ ÉS ELNÖK-VEZÉRIGAZGATÓ:
Torsten R. Oemus

TARTALOM FELELŐS:
Claudia Duschek

DENTAL TRIBUNE INTERNATIONAL GMBH
Holbeinstr. 29, 04229 Leipzig, Germany
Tel.: +49 341 4847 4302
Fax: +49 341 4847 4173
Általános megkeresések:
info@dental-tribune.com
Hirdetésfelvétel:
mediasales@dental-tribune.com
www.dental-tribune.com

A Dental Tribune International GmbH azon anyaga, amelyet újra nyomtattak vagy lefordítottak és újból kinyomtattak ebben a kiadásban a Dental Tribune International GmbH szerzői jogi védelme alatt áll. Az ilyen anyagokat a Dental Tribune International GmbH engedélyével lehet csak közzétenni. A Dental Tribune a Dental Tribune International GmbH védjegye.

Minden jog fenntartva. © 2020 Dental Tribune International GmbH. A Dental Tribune International GmbH előzetes írásbeli engedélye nélkül bármilyen módon, egészben vagy részben történő sokszorosítása kifejezetten tilos.

A Dental Tribune International mindent megtesz annak érdekében, hogy a klinikai információkat és a gyártók termékeiről szóló híreket pontosan adja közre, nem vállal azonban felelősséget a termékekről szóló állítások helytállóságáért vagy a nyomdahiabért. A kiadó nem vállal továbbá felelősséget sem a termékekért vagy leírásokért, sem a hirdető közleményeiért. A szerzők által kifejtett véleményt a sajátjuknak kell tekinteni, és azok semmi módon nem tükrözik a Dental Tribune International véleményét.

Kiadja: DP Hungary Kft.

1012 Budapest, Kuny Domokos u. 9.

FELELŐS KIADÓ: Laczkó Tamás

SZAKFORDÍTÓ: Molnár Dávid

NYOMDAI ELŐKÉSZÍTÉS: DP Hungary Kft.

NYOMDAI KIVITELEZÉS: Prime Rate Kft.

ADATEGYEZTETÉS, INFORMÁCIÓ: Vadászi Vanda,
telefon: 06-30-472-0030

HIRDÉTFELVÉTEL: Laczkó Tamás,
telefon: 06-30-472-0030

ISSN 1786-9889

A dohányzó gyermekek száma továbbra is csökken

Az adat a legutóbbi Angliai Egészségügyi Felmérés eredménye; a felmérés folyamatosan csökkenő tendenciát mutat minden korcsoport dohányzó arányát tekintve.

A felmérés kimutatja, hogy a gyermekek aránya, akik valaha dohányoztak, az 1997-ben mért 19%-ról kezdett el csökkenni.

„Üdvözljük a felmérés eredményeit, melyek szerint a gyermekek és fiatalok közt a dohányzás univerzálisan csökkent” – mondta Hannah Walsh, a BSPD szóvivője.

„Jól megalapozott bizonyítékok támasztják alá, hogy a dohányzás károsítja a szájegészséget!”

„Ügy véljük, hogy fontos szerepünk van a dohányzásról való leszokás segítésében is”.

„Ha egy fiatal egyértelműen dohányzó, akkor a megfelelő szolgálathoz irányítom, hogy segítséget kaphasson a dohányzásról való leszokásban.

„Ez a felmérés kiemeli a dohányzó gyermekek számának csökkenésének mértékét is, mely adat rendkívül jónak mondható!”



Az Angliában dohányzó nyolc és tizenöt éves gyermekek aránya 4%-ra csökkent.

E-cigaretta használata

Ide tartozik az e-cigaretta használata is: a felmérés azt mutatja, hogy a 8-15 éves korú gyermekek 7%-a már használt e-cigarettát. Ennek használata az életkorral is növekszik: a 13-15 éves korosztály 15%-a e-cigarettát használ; a nem dohányzó gyermekek 3%-a pedig bizonyosan e-cigaretta felhasználó lesz.

„Orális egészségügyi jótékonyági szervezetként nagyon örülünk annak, hogy a gyermekek dohányzási aránya

folyamatosan csökken” – mondta dr. Nigel Carter, az Orális Egészségügyi Alapítvány vezérigazgatója.

„Ugyanakkor még mindig szeretnénk, ha ez a szám még alacsonyabb lenne.”

„A dohányzó gyermekek sokkal nagyobb valószínűséggel folytatják felnőtt korukban is a dohányzást.”

„Ezért létfontosságú az iskolai szintű edukáció is a dohányzás veszélyeiről.”

„Miközben támogatjuk az e-cigarettát használó embereket, nem gondoljuk, hogy kizárólag leszokási

célzattal lehet segítségünket felhasználni”.

„Ezért különösen arról is szó van, hogy a gyermekek az e-cigarettát próbálják ki, még mielőtt a valódi dohányhoz nyúlnának! Ez egy nagyon fontos preventív lépés.”

„Szeretnénk felülvizsgálni az e-cigarettákra vonatkozó jelenlegi szabályozást és azok fogalmazásának módját is!”

„Ez biztosítani fogja, hogy ne reklámozzák gyermekek felé ártalmas módon.”

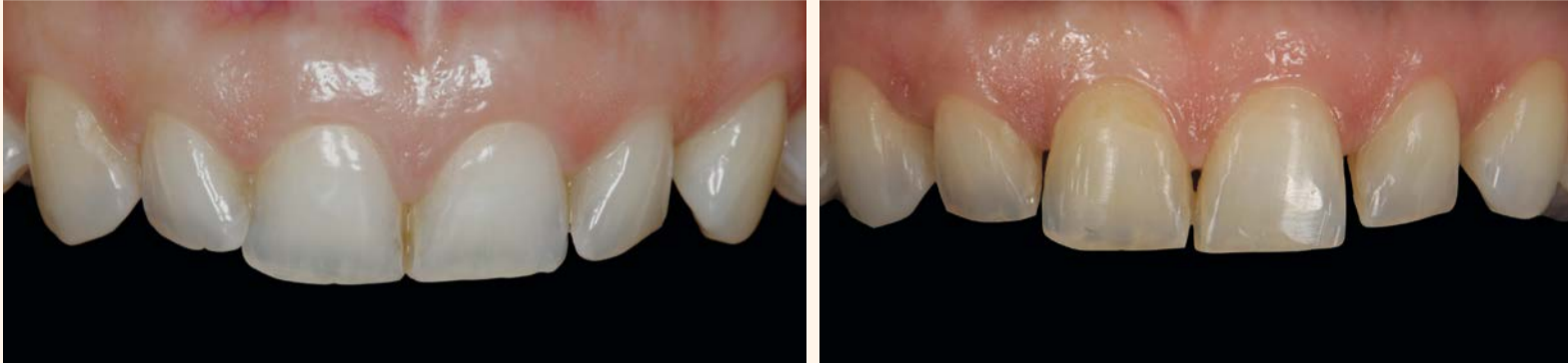Családi dohányzási szokások

Azon gyermekek, akiknek anyja jelenlegi dohányos, háromszor nagyobb valószínűséggel próbálták már ki a valódi cigarettát. Ugyanezt az eredményt ugyanakkor nem ismételték meg az apák körében végzett vizsgálatok - ott az apákhoz hasonló számú gyermek próbálta ki a dohányt.

A fiúk (10%) valamivel nagyobb valószínűséggel szoktak rá a cigarettára, ha az anyjuk dohányzott, mint a lányok (7%).

Forrás: www.dentistry.co.uk

A digitális és az analóg munkafolyamatok összehasonlítása a felső fogívre készülő 10 darab kerámiahéj készítése során



1. ábra: A fogszabályzó kezelés megkezdése előtt készült kiindulási felvétel a frontfogokról. 2. a ábra: A fogszabályzó kezelés befejezését követően készült felvétel a frontfogokról.

Dr. Michalis Diomataris,
dr. Stavros Pelekanos,
Michalis Papastamos
(Görögország)

Bevezetés

A frontrégió konzerváló fogászati és esztétikai rehabilitációjának tervezése során többféle beavatkozás közül választhatunk, valamint a rehabilitáció során különböző anyagok alkalmazására is lehetőségünk nyílik. A rehabilitáció hagyományos protokollja a következő: poliéter vagy polivinil-sziloxán lenyomatanyaggal lenyomatot készítünk a fogvekről, ezeket kiöntve megkapjuk a mestermintát, majd elkészítjük a szekciós mintát. Ezt követően megtörténik a héj felviaszolása, és a kész kerámiahéj elkészítése. A fent leírt folyamat pontos végrehajtása nagyon magas szintű tudást és kezűgyességet igényel, valamint az egyes munkafolyamatokhoz rendkívül pontos technikára van szükség. Az intraorális szkennerekkel történő digitális lenyomatvétel jó alternatívája lehet a szájüregben látható információ fogtechnikai laboratóriumba történő továbbításának. A digitális adatok a lenyomatvételt követően azonnal archiválásra kerülnek. A digitális fájlban össze-

gyűjtött adatokat az archiválás befejezését követően bármikor, akár azonnal, vagy bármelyi, általunk szabadon választott időpontban megnyithatunk, és megkezdhetjük a feldolgozásukat. Erre a hagyományos módszerrel készült minta esetében nem lenne lehetőségünk.

A felhasznált anyagok tekintetében több olyan új anyaggal találkozhatunk, mint például a préselt vagy frézelt kerámiák, amelyek nagyobb keménységet és fokozott felhasználhatóságot ígérnek. Azonban, ha vékony anyagvastagságban alkalmazzuk ezeket, akkor nem képesek azt az esztétikai megjelenést biztosítani, amit a hagyományos anyagválasztás, például a földpát kerámia használata esetében megszokhattunk. A páciensek részéről – az elmúlt évek során – egyre nagyobb igény mutatkozott a még esztétikusabb fogpótlásokért, így egyúttal egyre nőtt a fogorvosok igénye olyan anyagok iránt, amelyekkel megfelelően biztosítani tudják pácienseik elvárásait.

A földpát kerámiát eredetileg kivethető fogpótlásokba kerülő porcelán műfogak elkészítésére használták, de idővel ez az anyag vált az egyedi festésű héjak fő alapanyagává. Az elmúlt években újból reneszánszába került a kézzel rétegzett por/folyadék alapú földpát kerámia felhaszná-



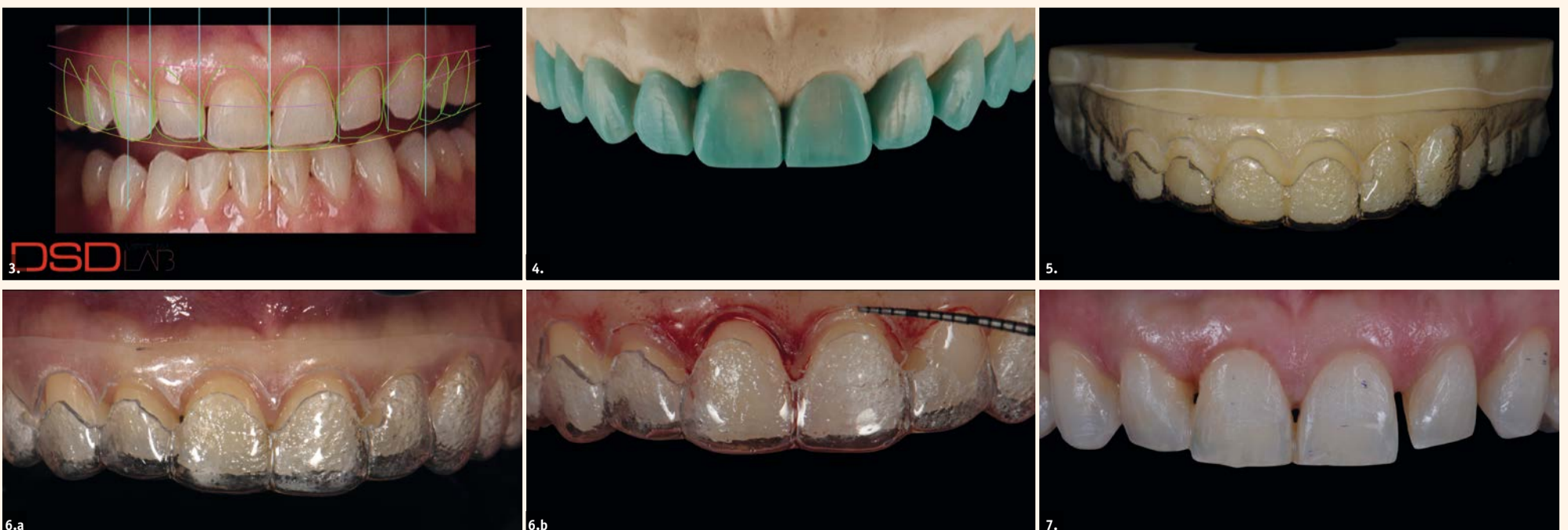
2. b ábra: A fogszabályzó kezelés befejezését követően készült extraorális felvételek.

lása, mivel amellet bír kimagasló esztétikai tulajdonságokkal, hogy a helyigényének biztosításához nem, vagy csupán minimális mennyiségű saját foganyagot kell eltávolítani. Azzal, hogy a helyigénye minimális, lehetőségünk van valóban minimálinvazív kezelésekre végzésére, és ezáltal a lehető legtöbb saját foganyag megőrzésére. Ez pontosan egybevág a páciensek igényeivel. A kerámiapótlások hagyományos

módszerrel történő elkészítését rendkívül időigényesnek és technika-érzékenynek tartják, mivel a folyamat során nagyon sok változóra kell tekintettel lenni. A CAD/CAM technológiával készülő pótlások esetében ezeknek a változóknak a jelentős részét ki lehet iktatni, így használatuk jó alternatíva lehet mind a fogorvosi rendelők, mind a fogtechnikai laboratóriumok számára.

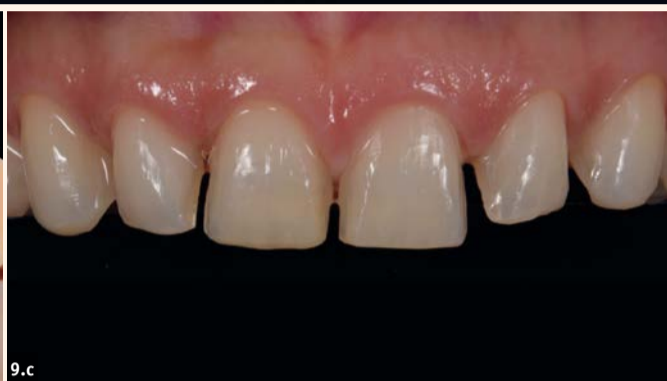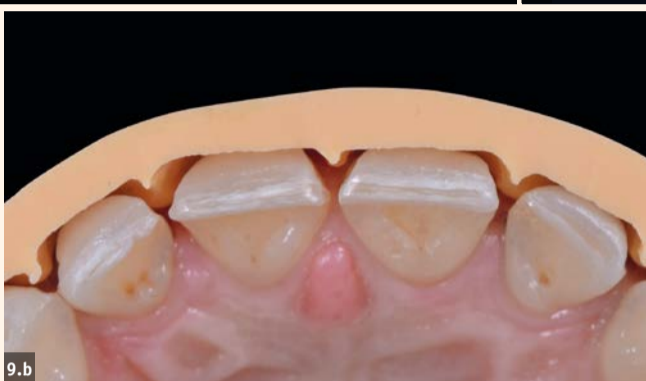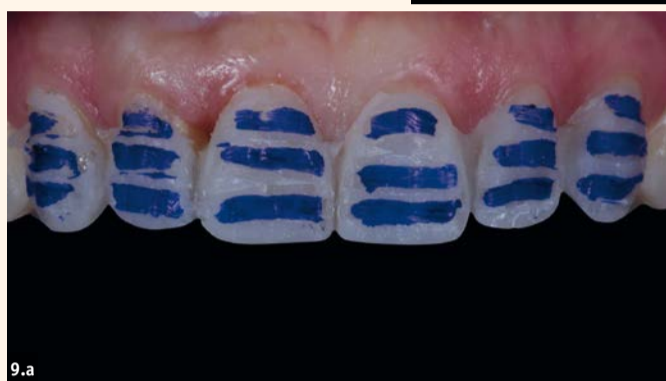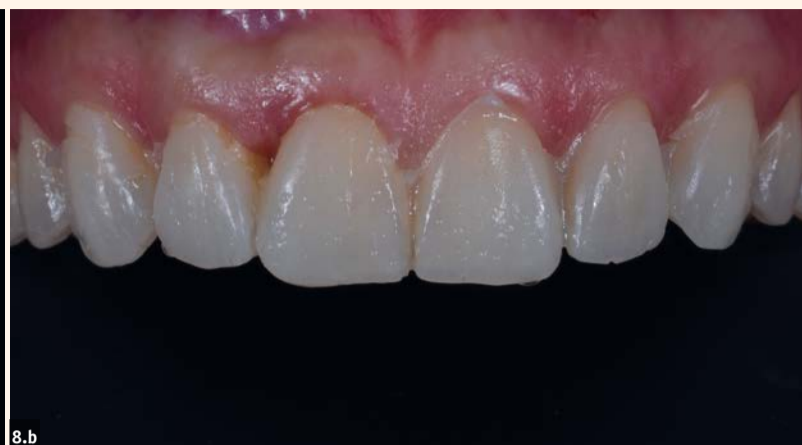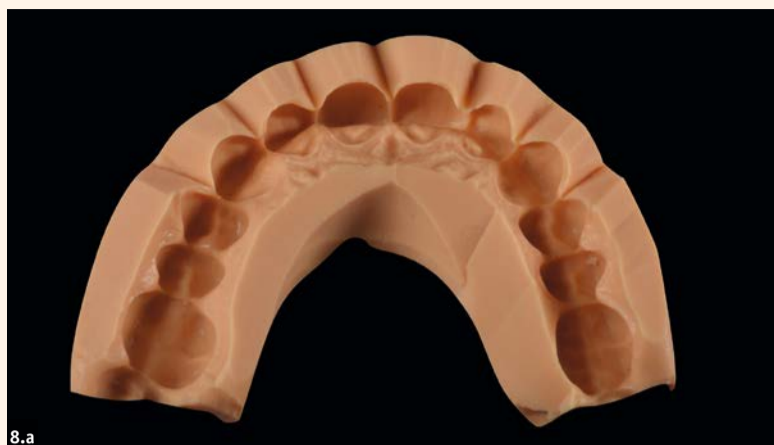A CAD/CAM technológia alkal-

utólagos egyéni festéssel lehet elérni. Annak érdekében, hogy kiküszöböljék a monokromatikus kerámiablokkok választásakor jelentkező esztétikai hátrányokat, kifejlesztették a háromdimenziós rétegrenddel rendelkező, multikromatikus kerámiablokkokat. Ezeknek a blokkoknak a szintelitessége (chroma) cervicális irányból kezdve, majd incisális irányba haladva folyamatosan változik, hogy egy blokkon belül valóságosan tudjuk



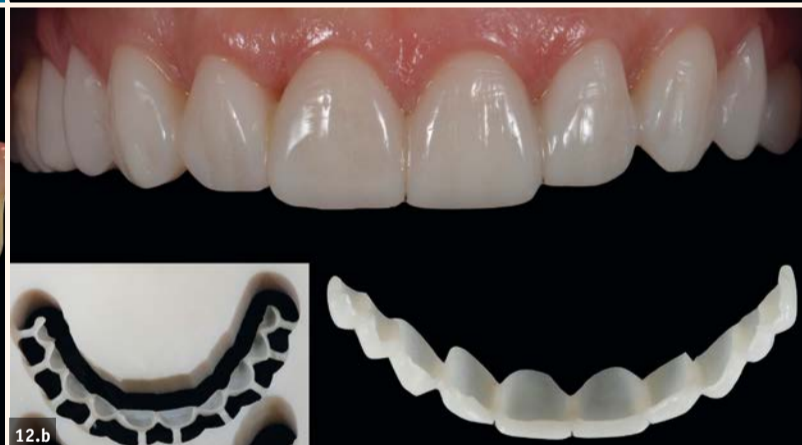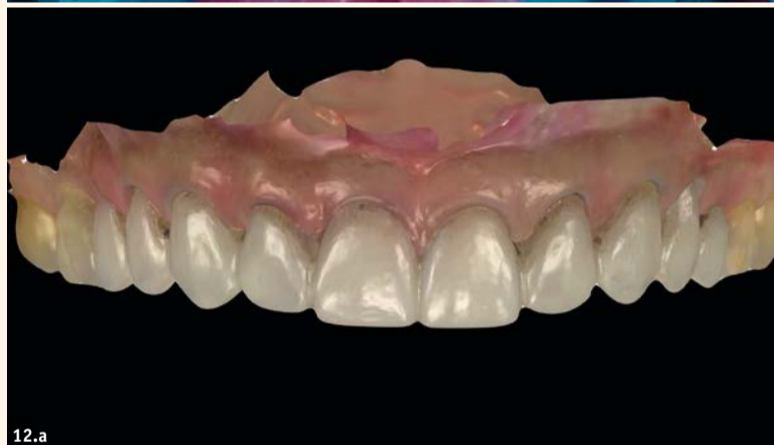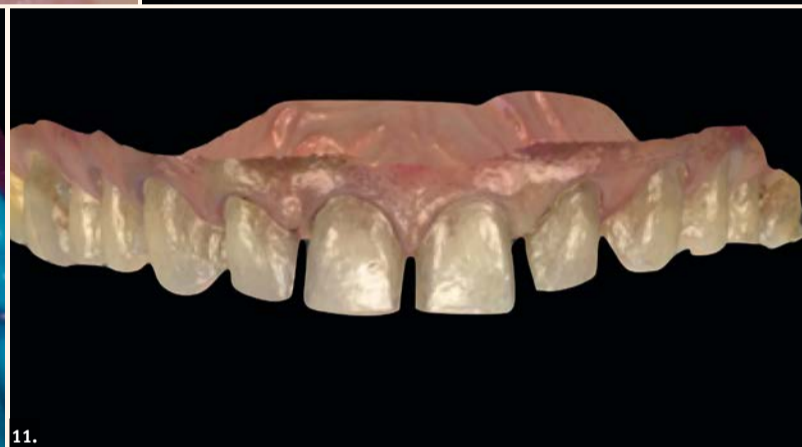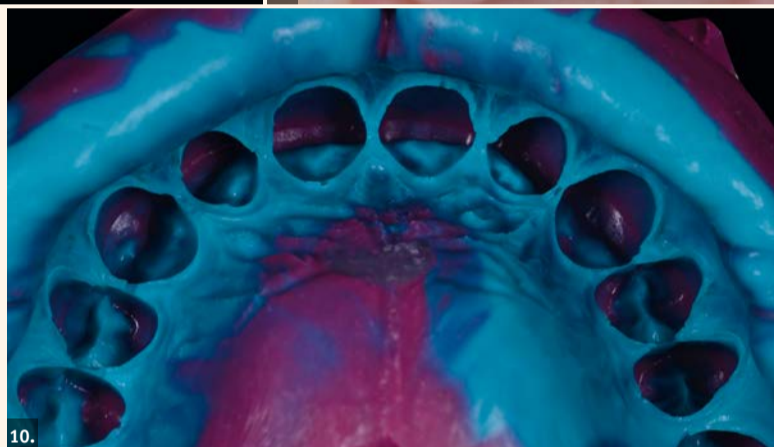3. ábra: A digitális mosolytervezés alapján az 1.3, 1.2, 1.1. 2.1-es fogaknál koronahosszabbításra van szükség, valamint 1.5-2.5-ös fogakat héjakkal kell ellátni. — 4. ábra: A gipszmintára készült wax-upon megfigyelhető a 10 darab frontfog héjjal történő ellátását követően elérhető esztétikai eredmény. — 5. ábra: A digitális mosolytervezés alapján kialakított mock-up modellt háromdimenziós nyomattal készítettük el, és ezt követően a gipszmintára helyeztük. A fognyaki területnek megfelelően nyílásokat alakítottunk ki, hogy a sebészi beavatkozás során hozzáférjünk a cervikális területhez, továbbá hogy vezetősablonként funkcionáljon a koronahosszabbítás meghatározásához. — 6. a–b ábra: Intraorálisan készített felvételek a koronahosszabbítás során használt sebészi sablonról. — 7. ábra: A frontfogak körül látható lágyszövetekről a koronahosszabbítást követően 6 hónappal készült felvétel.

utánozni mind a dentin, mind a zománc természetes megjelenését. Ennek az esetbemutatásnak az a célja, hogy összehasonlítsa 10 darab felső fogívre készülő kerámiahéj készítésének digitális és hagyományos (analóg) technológiát alkalmazó munkafolyamatát. Megvizsgáljuk az elkészült pótlások esztétikai megjelenését, a fogpótlások elkészítéséhez szükséges időt, valamint a fogorvos és a fogtechnikus által végzett munkafolyamatok technológiai érzékenységét.



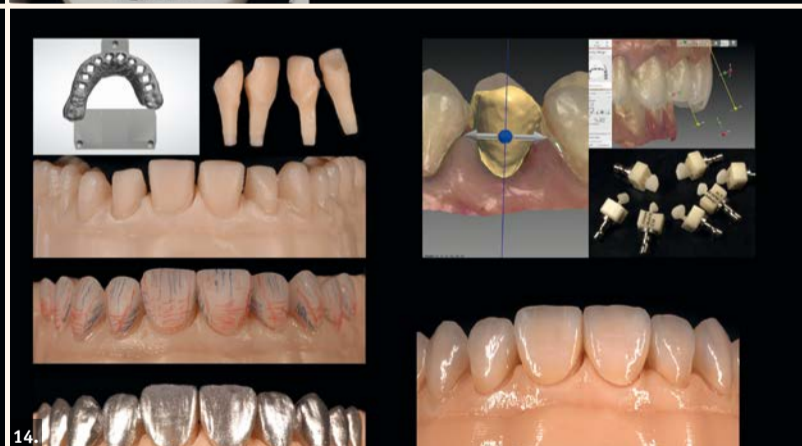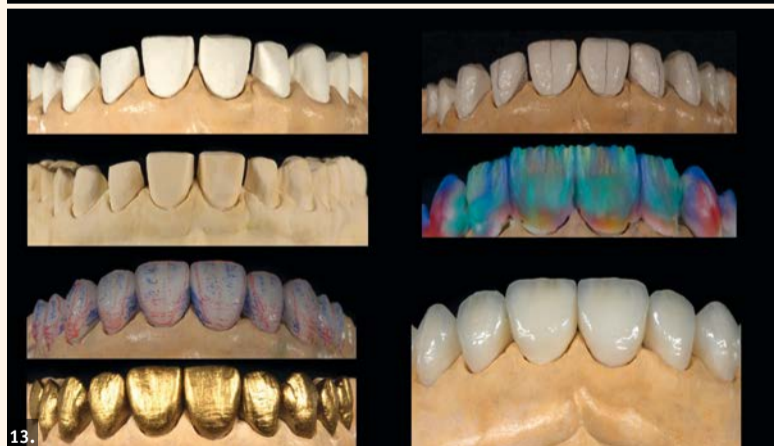Esetbemutató

Egy 35 éves páciens a frontregió esztétikai megjelenése megváltoztatásának igényével kereste fel a rendelőnket (1. ábra). A diagnosztikai célú wax-up elkészítését követően mock-up készült a páciens számára, hogy közösen ki tudjuk értékelni a tervezett pótlás jövőbeni esztétikai megjelenését. Fogszabályzó kezelést javasoltunk annak érdekében, hogy a héjak elkészítése szempontjából kedvezőbb pozícióba kerüljenek a páciens fogai. Ennek köszönhetően, kevesebb foganyagot kell majd eltávolítani a héjak elkészítése előtt, valamint az overbite is jelentős mértékben csökken. A páciens ezt elfogadta, és egy évvel később – a fogszabályzó kezelés befejezését követően – jelentkezett a kezelés befejezése céljából (2. a–b ábrák).

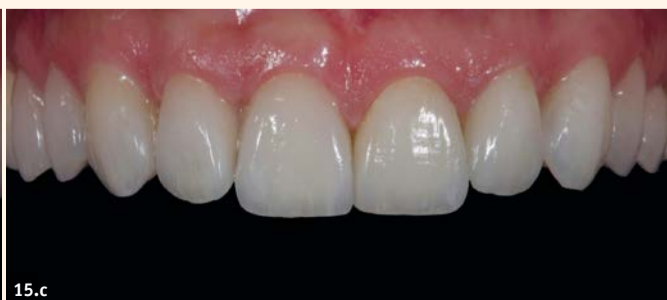
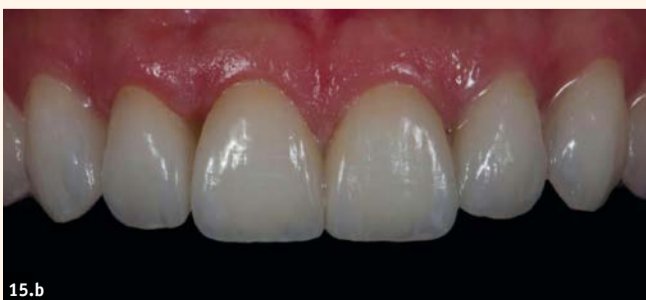
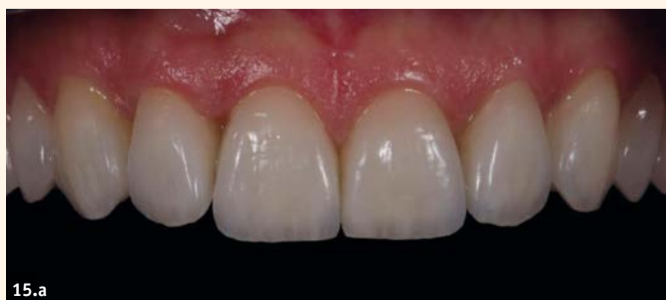Anyagok és eszközök

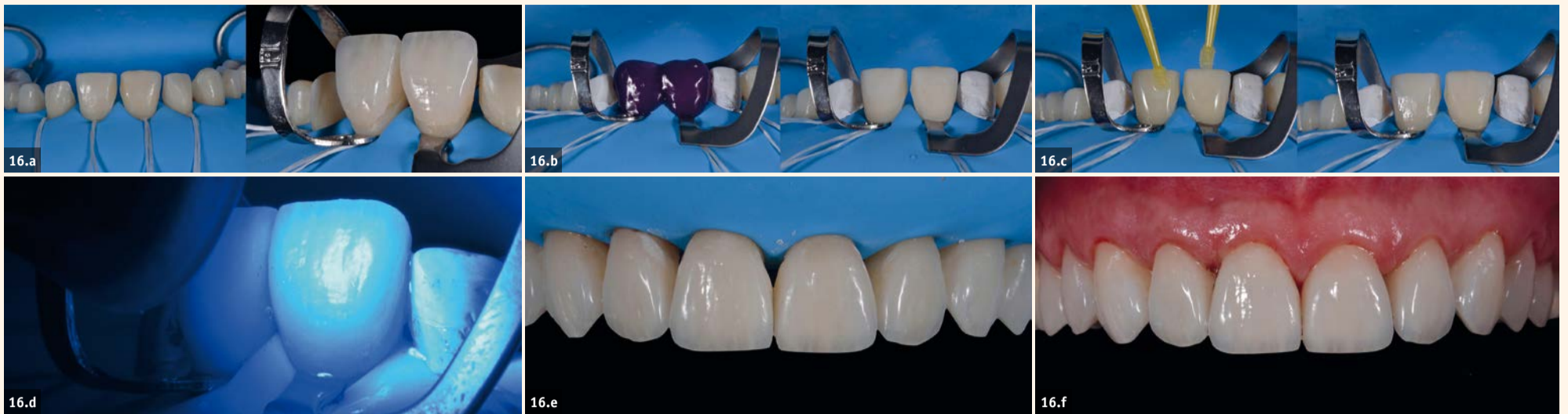A Coachman és Calamita szerinti digitális mosolytervezés (Digital Smile Design; DSD) eredményeinek kiértékelése alapján készült kezelési terv alapján, koronahosszabbítás elvégzésére és az 1.5-2.5-ös fogak közötti héjak készítésére volt szükség (3. ábra). Egy hagyományos módon készült wax-upot is készítettünk (4. ábra). A mock-upot digitálisan is ellenőriztük, és analóg módon felhelyeztük. Ezt követően közösen meghatároztuk a fogak leendő formáit és arányait. A koronahosszabbításhoz felhasználtunk egy a digitális mock-up alapján létrehozott átlátszó akrilátból készült dupla sebészi sablont. A sablon egyértelmű-



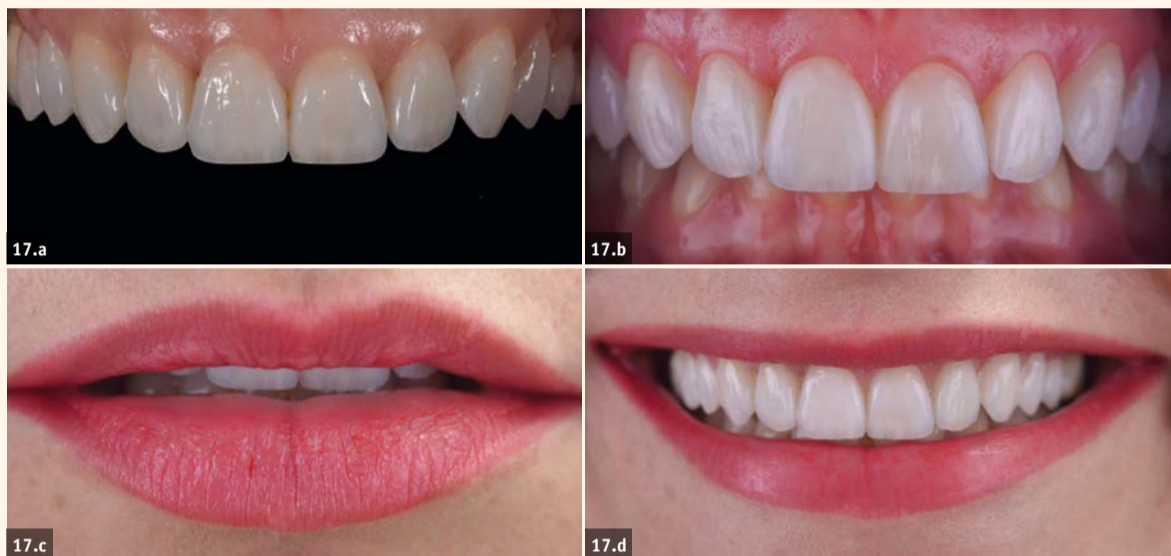8. a ábra: A mock-up alapján készített szilikonsablon. — 8. b ábra: A mock-upról készült intraorális felvétel. — 9. a ábra: A mock-upon keresztül történő preparáció. — 9. b ábra: A preparálási mélység szilikonsablonnal történő ellenőrzéséről, incisális irányból készült felvétel. — 9. c ábra: A preparált csontokról készült felvétel. — 10. ábra: Polivinil-sziloxánnal készült hagyományos lenyomat. — 11. ábra: TRIOS intraorális szkennelőről készült digitális lenyomat. — 12. a ábra: Az ideiglenes fogpótlás digitális tervezése. — 12. b ábra: Az elkészült ideiglenes fogpótlás behelyezését követően készült intraorális felvétel. — 13. ábra: Analóg munkafolyamat (szekciós minták, kézi rétegzés, utólagos igazítások, színezés/fényégetés) — 14. ábra: Digitális munkafolyamat (3D nyomtatással készült modell, CAD/CAM technológiával készült héjak, utólagos igazítások, színezés/fényégetés).



15. a ábra: A try-in pasztával felhelyezett, földpát kerámia héjakról készült felvétel. — 15. b ábra: A try-in pasztával felhelyezett, CAD/CAM technológiával készült héjak felvétele. — 15. c ábra: Az első kvadránsba felhelyezett földpát kerámia, és a második kvadránsba felhelyezett, CAD/CAM technológiával készült héjak felvétele.



16. a ábra: Az 1.1 és 2.1-es fogakra készült héjak pontos illeszkedésének, abszolút izolálásban történő ellenőrzése. — 16. b ábra: A zománccfelszín 30 másodpercen keresztül történő savazásához 32%-os orthofoszforsavat használtunk. — 16. c ábra: A bond preparát csonkfelszínre történő felvitele. — 16. d ábra: A behelyezett héjak véglegesragasztásához fényre kötő anyagot használtunk. — 16. e ábra: A véglegesen behelyezett héjak kidolgozása és polírozása előtt készült felvétellel. — 16. f ábra: A kofferdám eltávolítását követően, az azonnal készült felvételen megfigyelhető a kezelés végleges eredménye.



17. a ábra: A héjak átadását követően 1 héttel készült felvétel. — 17. b ábra: A héjak átadását követően 1 héttel, bukkális irányból készült felvétel. — 17. c ábra: Kismértékű szájnýtás mellett megfigyelhetőek az incisális élek. — 17. d ábra: Erőltetett mosolygás során készült felvétellel. 17. e ábra: A végleges állapotról készült extraorális felvételek.

en jelölte azt a határvonalat, amely mentén el kell végezni a gingivectomiát és az alveolusplasztikát. Így biztosítani tudtuk, hogy elérjük az esztétikai és a parodontális plasztikai műtét céljaként meghatározott állapotot (5. és 6. ábra).

Hat hónappal később, amikor már a lágyszövetviszonyok stabilizálódtak (7. ábra), Telio CS C&B (Ivoclar Vivadent) anyagból rendelői mock-upot készítettünk a páciens számára (8. a-b ábra). Ezt követően, a szilikonból készült preparálási sablon segítségével eltávolítottuk a héjak elkészítéséhez szükséges foganyagot (9. a-c ábra). A preparált csonkokról lenyomatot készítettünk hagyományos módszerrel, polivinil-sziloxán alapú lenyomat felhasználásával (10. ábra), valamint digitális módszerrel, intraorális szkennerek segítségével (TRIOS, 3Shape) (11. ábra).

Ezt követően a páciens számára provizóriumokat készítettünk Te-

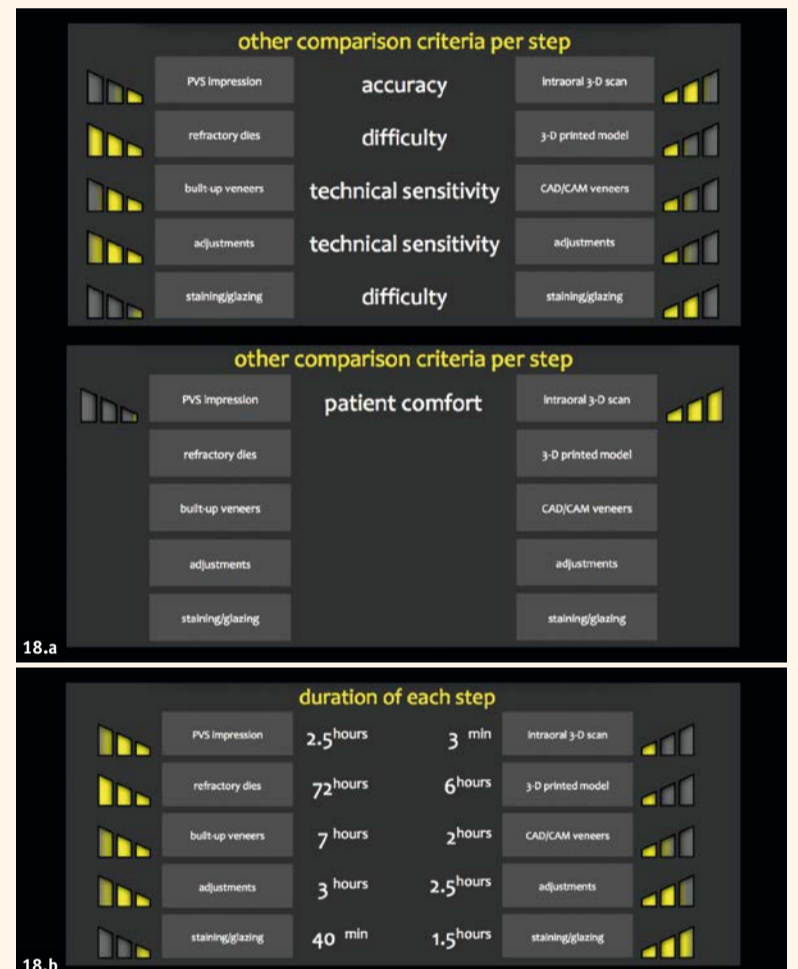lio CAD (Ivoclar Vivadent) blokkból. A provizóriumot egy Wieland Select CNC marógép készítette el. Az ideiglenes fogpótlás megjelenését „3Shape DentalDesigner 2015” program segítségével terveztük meg (12. a-b ábra). A végleges fogpótlásokból két különböző sorozatot készítettünk. Az egyiket földpát kerámiából, hagyományos munkafolyamat szerint (gipszmodell; IPS Style, Ivoclar Vivadent), a másikat pedig digitális tervezés alapján martuk ki IPS Empress CAD Multi (Ivoclar Vivadent) alkalmazásával (13. és 14. ábra). Mindkét sorozatot try-in paszta felhasználása mellett intraorálisan bepróbáltuk, hogy ugyanabban a környezetben össze tudjuk hasonlítani a kézi rétegezéssel, földpát kerámiából és a CAD/CAM technológiával készült héjak esztétikai tulajdonságait (15. a-c ábra).

Mind a kezelést végző fogorvos, mind a páciens véleménye meg-

egyezett abban, hogy a földpát kerámia héjak kerüljenek végleges rögzítésre. A döntés hátterében az állt, hogy a másik sorozathoz képest kismértékű különbséget figyelhettünk meg a nagymetszők hosszában. A héjak adhézív rendszerek segítségével kerültek rögzítésre (16. a-f. ábra). A pótlások átadását követően, egy héttel később készültek el az extra- és az intraorális képek (17. a-e ábra).

Eredmények

Mára a digitális szkennerek intraorális alkalmazása megfelelő alternatívája lett a hagyományos módszerrel történő lenyomatvételi eljárásnak. A digitális tervezés és a digitális mock-up elkészítésének a lehetősége jelentős kommunikációs előnyhöz juttatja a fogorvosokat, ugyanakkor fontos



18. a ábra: A digitális és a hagyományos munkafolyamatok szakaszainak szubjektív szempontok szerinti összehasonlítása. (PVS= polivinil-sziloxán) — 18. b ábra: A digitális és a hagyományos laboratóriumi munkafolyamatok egyes szakaszainak időigény szerinti összehasonlítása. (PVS= polivinil-sziloxán)

megjegyezni, hogy ezek megfelelő alkalmazásához speciális számítógépes programok felhasználásának az ismereteire is szükség van. A laboratóriumi munkafázisok tekintetében a hagyományos munkafolyamatok rendszerint több időt igényelnek (a szekciós minták újbóli elkészítése, a kerámia kézzel történő rétegzése, utólagos módosítások). Ez alól kivételt jelent a fényégetés és az egyéni festés (18. a-b ábra). Annak ellenére, hogy jelen esetben szubjektív szempontok alapján a földpát kerámiából készült héjak esztétikai megjelenése tűnt esztétikusabbnak, nem szabad elfeledkezni arról, hogy az analóg munkafolyamat sokkal nagyobb energiabefektetést kíván. A digitális munkafolyamatok ezzel szemben gyorsabbak, egyszerűbbek, kevésbé komplexek, valamint kevesebb kellemetlenséget jelentenek a páciensek számára. A fentieket figyelembe véve, a digitális technika alkalmazása hosszú távon kedvezőbbnek bizonyulhat (18. a-b ábrák).

Megbeszélés

Ha tisztában vagyunk a digitális mosolytervezés folyamatával, és emellett elérhetőek számunkra a fogtechnikai laboratóriumokból, modern technológiákat alkalmazó berendezések, akkor új lehetőségek nyílnak olyan innovatív, esztétikailag kedvező tulajdonságokkal rendelkező anyagok használatára, amelyek segítségével magas minőségű fogpótlásokat készíthetünk. Lehetőségünk van a diagnosztizálás, a tervezés és készre vitel digitális lehetőségeinek a kiaknázására. A CAD/CAM technológiában bekövetkező fejlesztések eredményeként, lehetővé vált olyan esztétikus héjakat készíteni, amelyek alapanyagát gyárilag készült, kimagasló biomechanikailag és jó esztétikai tulajdonságokkal rendelkező kerámiablokkok alkotják.

A fogvesztés növeli a szív- és érrendszeri betegségek kockázatát

A Malmö Egyetem tudósai hangsúlyozzák: a fogászati és a többi egészségügyi szolgáltató szorosabb együttműködésére van szükség. A kutatás, melyet Viveca Wallin Bengtsson doktori hallgató végzett, a Svéd Nemzeti Öregedési és Gondozási Tanulmány (SNAC) részét képezi.

A tanulmány célja az idősebb népesség fogászati gondozási paramétereinek meghatározása az idő múlásával.

Az értekezés egyik fő eleme a periodontitisz, a szív- és érrendszeri betegségek és a halál kapcsolatának tanulmányozása volt.

Az idősebb, parodontitiszben szenvedő pácienseknél nagyobb a halálozási kockázat, mint a parodontitisz nélkül élők esetén.

„Nyilvánvaló, hogy a parodontitiszben szenvedő embereknél nagyobb valószínűséggel alakulnak ki kardiovaszkuláris betegségek és megnövekedett a halálozási kockázat is” – magyarázza Wallin Bengtsson.

Wallin Bengtsson az atherosclerosis és a parodontisz kapcsolatát vizsgálta; szerette volna megtudni, hogy a fogászati röntgenfelvételeken 13 éven keresztül észlelt meszesedés összefügg-e a stroke és / vagy kardiovaszkuláris betegségek kialakulásával.

A meszesedések jelenlétének vizsgálata

Egy másik cél az volt, hogy megvizsgálja: a parodontitiszben szenvedő egyének 17 éves követési időszak eltelte után nagyobb-e a kockázata az ischaemiás stroke vagy halál esetére, vagy nem.

Ebből a célból a 60 éves vagy annál idősebb, Karlskrona térségben lakókat a SNAC által felügyelt fogászati szolgáltatások kezelési területére vitték és felügyelt körülmények között végeztek felmérést.

A tudósok a meszesedések jelenlétét vizsgálták és a fogak körüli csontszövet mennyiségét.

„Meglehetősen egyedülálló az a képesség, hogy ilyen hosszú távú nyomonkövetési vizsgálatokat végezzünk” – magyarázza Dr. Wallin Bengtsson.

Összehasonlítva a parodontitisz nélküli emberekkel, a parodontitisz növeli az idősebb emberek halálozási kockázatát. A betegségben szenvedőknél valószínűbb, hogy a nyaki artériameszesedés fog fellépni, ami a szív-érrendszeri betegségekhez szorosan kapcsolható. A parodontitisz idővel növeli az ischaemiás szívbetegségek kockázatát is.

A röntgenfelvétel körültkintő vizsgálatának fontossága

Dr. Wallin Bengtsson hangsúlyozta: a fogorvosok fontos felelőssége, hogy alaposan és nagyon precízen elemezzék a panoráma röntgenfelvételeket. A parodontitisz során fellépő gyulla-

dás zsírlerekódásokhoz és plakkhoz vezethet a test többi artériájában is. „A száj testünk létfontosságú része” – mondja. „Ezért a fogászati és egészségügyi szolgáltatóknak szorosabban együtt kell működniük. Tájékoztatassa minden szakdolgozó a beteget, amint a röntgen ki-

mutatja a meszesedést. További vizsgálat céljából az egészségügyi szakszolgálathoz is kell irányítanunk őket!

„Ezenkívül egy szorosabb együttműködés javítaná a preventív fogászati ellátást is” – teszi hozzá.

Forrás: www.dentistry.co.uk



A kutatók egyértelmű kapcsolatot azonosítottak a parodontitisz, a nyaki artériák kalcifikációja és a szívbetegség között.

hirdetés

IPS Style®

The first patented metal-ceramic containing oxyapatite

MAKE IT YOUR STYLE!



- **Make it fast.** IPS Style's low shrinkage saves you time.
- **Make it easy.** The material's ease of use ensures reliable results.
- **Make it natural.** The oxyapatite controls the translucency and depth effect.

Make it your Style. Try it now!

SEE FOR YOURSELF: www.ivoclarvivadent.com/style

www.ivoclarvivadent.com

Ivoclar Vivadent AG
Bendererstr. 2 | 9494 Schaan | Liechtenstein | Tel.: +423 235 35 35 | Fax: +423 235 33 60

ivoclar
vivadent®
passion vision innovation

0. szintű prevenció: a legjobb módszer a periimplantitis megelőzésére?

Prof. Magda Mensi,
Timothy Ives, dr. Gianluca
Garzetti (Olaszország)

A prevenció jelentőségének a felismerése – valamennyi egészségügyi területen – egyre intenzívebben növekszik. Valójában a krónikus, nem fertőző betegségek megelőzése – amely a betegségek és fogyatékoságok legjelentősebbike a világ szinte minden országában – az utóbbi években megerősödött [1]. A

motiváció: az emberek jobb életminőségének biztosítása és a közegészségügyi kiadások csökkentése.

A fogászatban a parodontitis az egyik legjelentősebb krónikus, nem fertőző betegség. A parodontológia és a tudományos világ legjelentősebb szakértői számos alapvetően publikáltak a parodontális betegségek megelőzéséről.

A periimplantitis a parodontitis huszonegyedik századi változata, melynek előfordulása, párhuzamosan a be-

helyezett implantátumok számával, egyre nő (1–3. ábra). A parodontitishez hasonlóan ez is egy biofilmhez kapcsolódó kóros állapot, ám a parodontális ligamentumok és a csontszövet érintettsége helyett az implantátum körüli nyálkahártyán fellépő gyulladás, továbbá az azt követő progresszív csontvesztés jellemzi [3].

Az e téren felmerülő aggodalmak egyik fő oka a betegség összetett etiológiája, amely szerint a kialakulásában számos kockázati tényező

meghatározó szerepet játszhat, valamint az arany-standard terápia hiánya. Az elsődleges és másodlagos prevenció intézkedések valóban fontosak a mucositis és a periimplantitis megelőzésében és a kiújulás elkerülésében.

Az implantátumokon kívül számos, különféle protetikai megoldás létezik, amelyeket a fogorvosok javasolhatnak a pácienseknek. Az implantátumok nem mindig szolgálják a beteg érdekét. Ezen okok miatt minden klinikusnak – már az implantátum behelyezése előtt – nem csak a páciens- és helyspecifikus szempontokat kell figyelembe vennie, hanem a sebész, a protetikus, a dentálhigiénikus és a fogtechnikus képességeit is, hogy a periimplantitis jövőbeni kialakulásának valószínűsége minimalizálható legyen. Az elsődleges és a másodlagos megelőzés előtt figyelembe kell venni az ún. „páciensspecifikus szempontokat”. Ezt a megközelítést – a szerzők javaslata szerint – „0. szintű prevenció”-nak hívják.

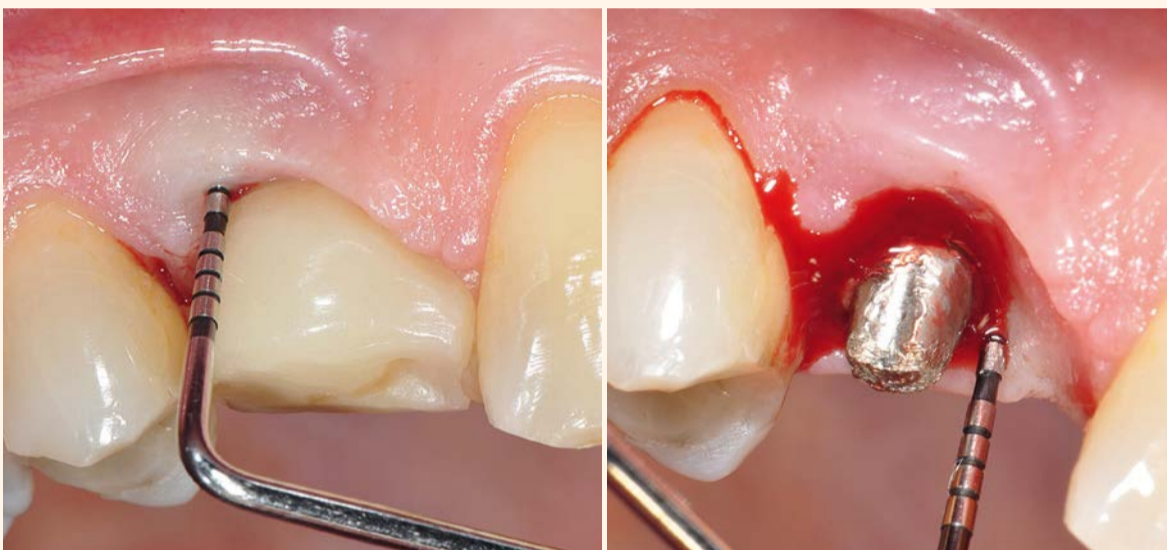Páciensspecifikus szempontok

Amikor a fogászati implantátumokkal történő rehabilitáció mellett döntünk, még a műtéti tervezés előtt, gondosan tájékoztatnunk kell a páciensnek az eljárásnak a jellemzőiről. Fontos hangsúlyozni, hogy a mindennapi, személyes otthoni higiéné, valamint a rendszeres kontrollok és a dentálhigiénés kezelések a hatékony megelőző intézkedések közé tartoznak [5].

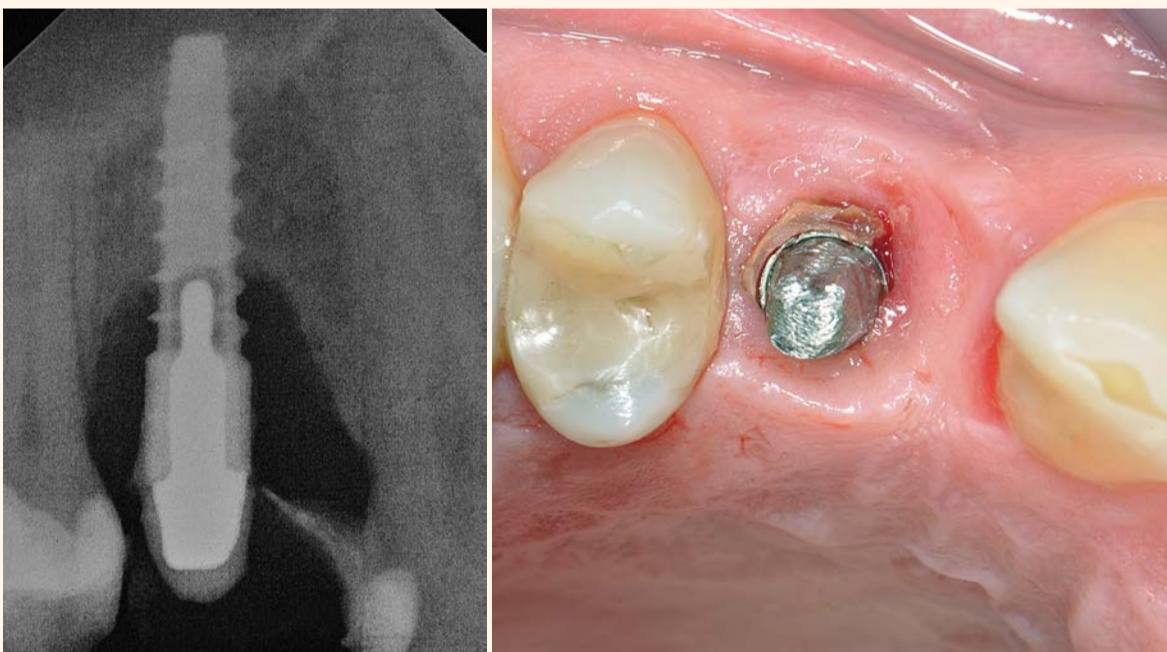
A tudatosság és a páciens együttműködése képezi a siker alapját, de a klinikusnak a szisztémás rendellenességek (osteogenesis imperfecta, ectodermális dysplasia, cukorbetegség), gyógyszerek (biszfoszfonátok), korábban alkalmazott terápiák (sugárkezelés az állcsonton), rossz szokások (dohányzás, nem megfelelő biofilmkontroll), valamint az anamnézisben szereplő agresszív periodontitis [6] hatásáról is tájékoztatnia kell a beteget, melyek a periimplantitis releváns kockázati tényezői [7].

Helyspecifikus szempontok

A fogak elvesztése utáni gyógyulási folyamat a processus alveolaris különböző mértékű redukciójához vezet, mely kemény- és lágyszöveti defektust idéz elő. A klinikusnak gondosan fel kell mérnie az összes olyan területet, amely a következőkben felsorolt tényezőknek van kitéve, mivel itt a gyógyulás súlyos hiányosságaival lehet számolni: parodontális támaszvesztés, endodontális eredetű fertőzések, hosszanti gyökér-fracturák, vékony bukkális csontlemez, túl bukkális/linguális foghelyzet a fogívhez viszonyítva, traumatikus, szövetsérüléssel járó fogextrakció, sérülések, az arcüreg megnyílása, gyógyszerek és szisztémás betegségek, amelyek csökkentik a saját csont mennyiségét, csírahiány és a mukozálisan megtámasztott, kivethető fogpótlás által kifejtett nyomás. Az egyéb helyspecifikus faktorok az anatómiai viszonyokkal, továbbá a főbb anatómiai képletek (arcüreg, nervus alveolaris inferior) a vizsgált területhez viszonyított elhelyezkedésével kapcsolatosak, valamint a szomszédos fogak endodontiai és periodontális épisével, és a páciens fenotípusával állnak összefüggésben. Linkevicius és mtsai szerint jelentős bizonyíték van arra, hogy a vékony lágyszövetek megnövekedett marginális csontvesztést eredményeznek az implantátumok körül a vastag lágyszövetekhez képest [3, 8]. A csonthiány különböző alternatív műtéti technikák kifejlesztését eredményezte a nagy kiterjedésű csontregenerációs vagy grafttechnikák elkerülése érdekében, ilyen például a rövid implantátumok, döntött implantátumok, pterygoid-implantátumok és palatális implantátumháló. Az eredmények megkérdőjelezhetőek, de ezen eljárások határozottan csökkentik az implantátumok és a rájuk készülő fogpótlások tisztíthatóságát és a karbantarthatóságát.

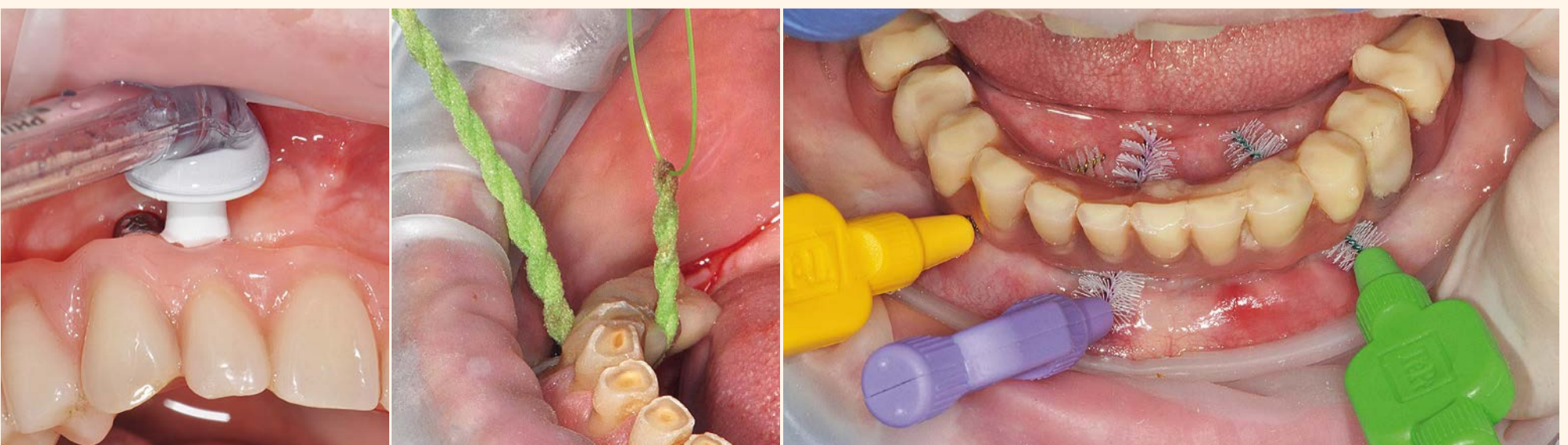


1. a–b ábrák: Periimplantitises implantátum 14-es pozícióban, az implantátum szondázása: a) koronával, b) a korona eltávolítása után.

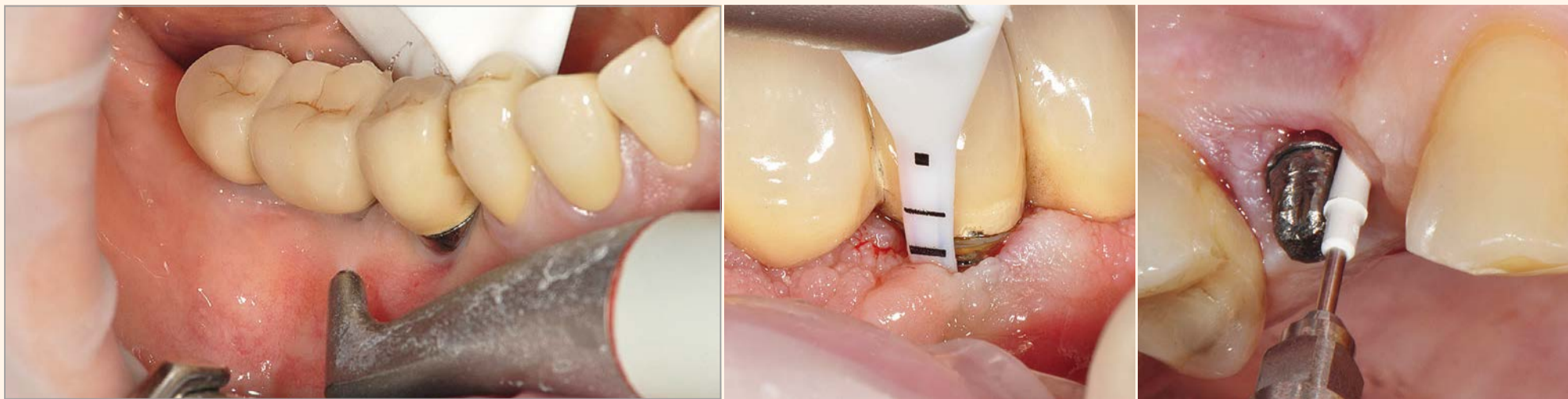

2. ábra: Az implantátum radiológiai vizsgálata.

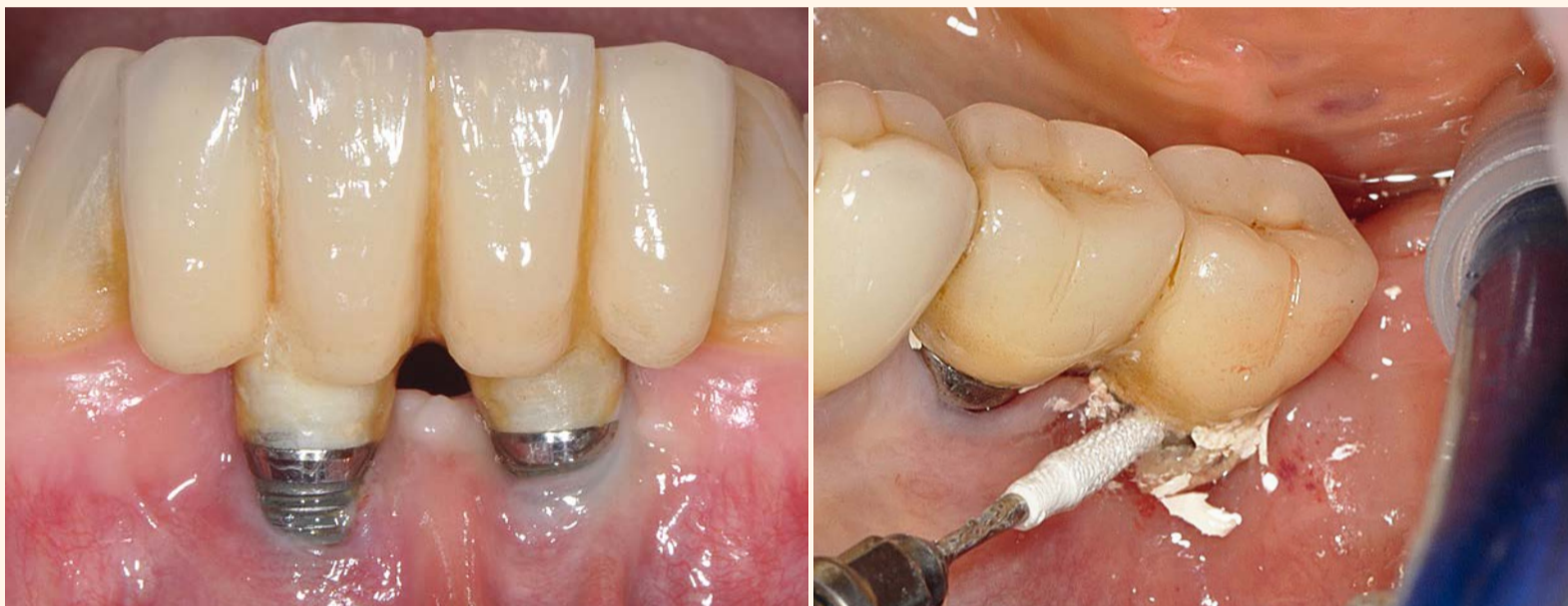3. ábra: Műgyantacement-felesleg az implantátum körül.



4. a–c ábrák: Implantátum otthoni ápolása: a) AirFloss (Philips), b) X-Floss (ROEN), c) Interdentális kefével (TePe).

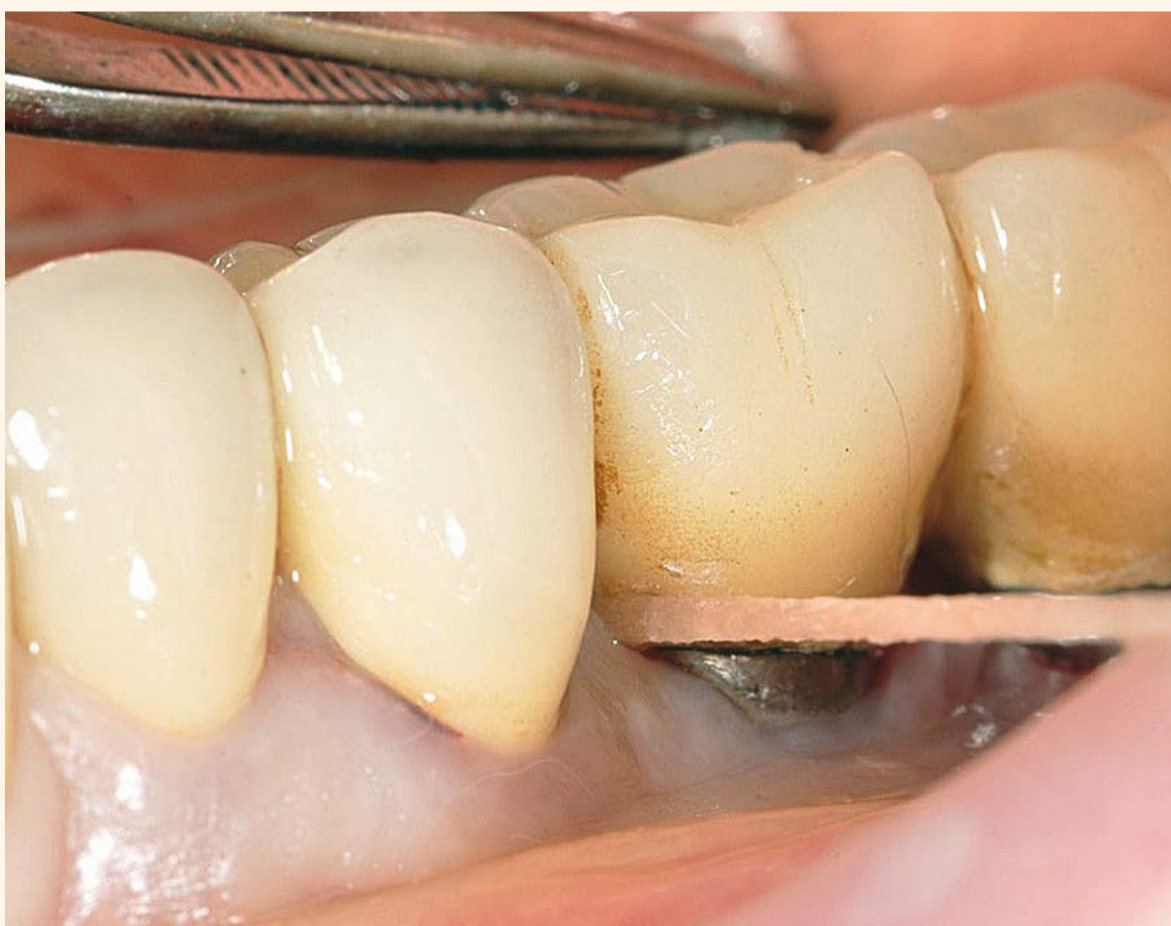

5. a-c ábrák: Profeszionalis periimplantaris biofilm-eltávolítás: a) Eritritol porral töltött AIRFLOW-val (PLUS por, EMS), b) PERIOFLOW PLUS porral, c) PEEK csúccsal (PI, EMS).



6. ábra: A helytelen tervezés gyenge eredményhez vezetett.

7. ábra: A cementfelesleg óvatos eltávolítása a protézis becementezése után, PEEK csúccsal (PI).



8. ábra: A cementfelesleg óvatos eltávolítása fogselyem segítségével, a fogpótlás becementezése után.

A dentálhigiénikus szerepe és eszközei

A dentálhigiénikus kulcsszerepet játszik a szájüregi betegségek megelőzésében és a szájüreg egészségének előmozdításában [9]. A dentálhigiénikusok tevékenységét nem csak a száj tisztítására kellene korlátozni, hanem a páciensek személyes, orális tanácsadójának vagy „edzőjének” kellene lenniük, motiválva a betegeket nem csak a fogászati szokásokkal összefüggésben, hanem életmódjukban is, mint

például a dohányzás abbahagyása vagy a megfelelő étrend kialakítása. A dentálhigiénikus egy olyan szakember, aki megerősíti a páciensek hűségét a fogorvosi rendelő felé, még a félős betegek esetében is, és ellenőrzi a fogorvos által a páciens számára készített restauratív munkákat és a rehabilitációt [10]. A profeszionalis gondozás minimalizáló módon történő elvégzéséhez kötelező a nagyító szemüveg (lupe) viselése, a plakkfestő szerek és a megfelelő eszközök használata. A megfelelő, időszakonkénti biofilm-eltávolítást a periimplan-

táris betegségek megelőzésében és kezelésében alapvetőnek kell tekinteni [11]. Ezért a betegeket az implantátumok mindennapos tisztítását illetően motiválni és instruálni kell, amely edukációt az implantátum behelyezése előtt meg kell kezdeni, és a kezelés után, a szokásos, személyre szabott kontrollrendszerben folytatni kell (4. és 5. ábra). Manapság, különösen Olaszországban, gyakran találkozhatunk olyan diplomás fogorvossal, aki különböző fogorvosi rendelőkhöz járva főként implantátumokat helyez be, de sokszor nem rendelkezik megfelelő

A fogpótlás elkészítése és rögzítése

A fogtechnikusoknak közvetlen kapcsolatban kell állniuk a protetikussal, hogy esztétikailag megfelelő, individualizált és jól tisztítható fogpótlást készítsenek. A dentálhigiéniai oktatás és betanítás után a pácienseknek ismerniük kell, hogy miként tudják a szájüregük egészségét fenntartani [13]. A periimplantitishez vezető további fontos klinikai tényező: a becementezéskor keletkező és el nem távolított cementfelesleg [14–17]. A cementfelesleg elkerülése érdekében a széli zárást a periimplantaris mucosa szintjében vagy afelett kell elhelyezni, és a cementfelesleget el kell távolítani [18]. A cementmaradványok okozta periimplantitis elkerülhető, ha nem beragasztott, hanem csavarrögzítésű pótlásokat készítünk. Annak ellenére, hogy a szakirodalomban világszerte fokozott az érdeklődés a cementfelesleg mint a periimplantitis etio-patogenezisének egyik kulcstényezője iránt, a cementfelesleg eltávolítására még nem született olyan standard protokoll, amely az orvosokat irányítaná ebben a finom műveletben. A szerzők nézete szerint a becementezés időt, figyelmet, megfelelő nagyítást és aprólékosságot igényel, ezért egy olyan pontos protokollt kellene közlőteni, amely a cement összetételétől függő instrukciókat tartalmazza (7. és 8. ábra).

Következtetés

Az implantátumokkal megvalósuló szájüregi rehabilitáció olyan terápiás alternatíva, amely jobban hasonlít a természetes fogakhoz, mint bármely más lehetőség. Az implantátumokon rögzített fogpótlás tartós és sikeres megoldás lehet, de csak akkor tartható fenn, ha a kezelést a pácienssel együtt, gondosan megtervezik, a műtétet megfelelően végzik el, a terhelés is megfelelő, és mind az egyéni, mind a profeszionalis fenntartó kezelés folyamatos. Sikeres eredményeket csak hozzáértő, páciensközpontú szemlélettel rendelkező fogorvos és csapata érhet el.

Forrás: *Implants 2018/4*
Az irodalomjegyzék az alábbi webcímen elérhető:
https://www.zwp-online.info/files/152189/References_Mensi.pdf

A protetikussal együttműködés

A tapasztalt klinikusok tudják, hogy nem létezik „gold standard” fogpótlás, hanem minden páciensnek testre szabott rehabilitációra van szüksége, amely figyelembe veszi a lehetőségeit és az igényeit, és amelyet a műtéti beavatkozás előtt meg kell tervezni. Az alapos elemzés és döntéshozatal után derül ki, hogy hány implantátum kerüljön behelyezésre, milyen típusú fogpótlás készüljön, cementezett vagy csavarrögzítéssel. Motivált és tudatos páciens mellett megkezdődhet a sebészi és protetikai munka, a terhelés figyelembevételével [12]. Csak a gondos és figyelmes tervezés segítségével lehet elkerülni a rossz végeredményt (6. ábra)!