ISSN 2354-0494 • ICV: 48,07 pkt. • Vol. 6

1/19

laser

international magazine of laser dentistry

wydanie polskie

Chirurgia
Afty

Diagnostyka
Laser fioletowy

Terapia fotodynamiczna
Liszaj płaski języka

dti] Dental Tribune International

28. Środkowoeuropejska Wystawa Produktów Stomatologicznych

Central European Dental Exhibition

Poznań, 19–21.09.2019

3. Kongres Unii Stomatologii Polskiej

IV Ogólnopolski Zjazd Higienistek i Asystentek Stomatologicznych

SZKOLENIA OSTROWSKA

Zawód higienistki i asystentki wart POZNANIA

Zapraszamy na debatę o zawodzie higienistki:
Higienistka – najlepsza inwestycja dentysty?
Poznań, 21 września 2019 - wstęp wolny

Partnerzy debaty: infodent24.pl prevention international magazine for oral health

www.cede.pl | www.cedenews.pl | cede.wystawa

od wydawcy

To już kolejny rok z laserem!

Kinga Grzech-Leśniak 4

chirurgia

Wykorzystanie lasera biostymulacyjnego o długości fali 635 nm w chirurgii implantologicznej 6

Jacek Matys

Likwidacja afty na błonie śluzowej jamy ustnej z użyciem lasera Nd:YAG – prezentacja przypadku 16

Marta Roszkiewicz

diagnostyka

Nowoczesne metody diagnostyczne w stomatologii – zastosowanie fioletowego lasera (405 nm) 20

Marta Maciak, Damian Korczyński

protokoły leczenia

Ocena własnego protokołu terapii fotodynamicznej w leczeniu liszaja płaskiego języka 28

Magdalena Sulewska, Ewa Duraj, Stefan Sobaniec, Alfreda Graczyk, Marta Wróblewska, Jan Pietruski, Małgorzata Pietruska

pilot study

Evaluation of a non-ablative Er:YAG laser procedure to increase the oropharyngeal airway volume: a pilot study 36

Cameron Y.S. Lee, Cameron C.Y. Lee

opinie

Będę walczył z mitami stomatologii laserowej! 42

Łukasz Sowa

informacje

O wydawcy 46

Zdjęcie na okładce dzięki uprzejmości firmy BTL Polska Sp. z p.o.

To już kolejny rok z laserem!

Mam na myśli zarówno gazetę *_laser*, jak i Polskie Towarzystwo Stomatologii Laserowej. Oba podmioty mają w 2019 r. wiele nowego do zaoferowania. Podsumujmy krótko możliwości... Coraz więcej szkoleń i kursów, w których laser odgrywa główną rolę. Dyskusja czy wątpliwości dzisiaj nie polegają na tym czy laser warto mieć, ale który będzie dla nas, dla naszej praktyki i profilu działalności, najbardziej odpowiedni.

Na łamach *_laser* coraz więcej interesujących przypadków klinicznych z rodzimych gabinetów, z coraz ciekawszą dyskusją. Laser Study Club rozpędził się jak prawdziwe pendolino, bo aktywność członków PTSL wyraźnie wzrosła. Widać głód wiedzy laserowej dookoła, nie tylko praktycznej, ale i specjalistycznej. Liczba polskich „Masterów" kształcących się w ośrodkach zagranicznych w Rzymie, Aachen czy Genova rośnie! A to już oznacza naprawdę niezwykły postęp!

Gratulując Nam Wszystkim, ciesząc się z naszego społecznego rozwoju, zapraszam Państwa na najważniejsze laserowe wydarzenie tego roku 2019 – 3.Kongres Laserowy, który odbędzie się 18 i 19 października w Krakowie. Kongres odbywa się co 2 lata i zawsze niesie ze sobą ogrom pozaziemskiej energii, kosmicznych wykładów i nieziemskich promocji i niespodzianek! Tym razem ponad 40 światowej jakości wykładów zebranych w centrum Expo Kraków. Będziemy mogli posłuchać m.in. wykładowców z Australii, Brazylii, Włoch, Niemiec, Polski, Francji, Rumunii i Belgii. Wspólne burzliwe dyskusje koleżeńskie ukoi niezwykły program artystyczny w przepięknej Kopalni Soli w Wieliczce. Będzie to połączenie laserowej karuzeli możliwości dentystycznych z 1. Kongresem Innowacji i Sesją Medycyny Estetycznej Głowy i Szyi. Od ogromu wiedzy może się zakręcić w głowie!

Kinga Grzech-Leśniak



Prezes
Polskiego Towarzystwa Stomatologii Laserowej (PTSL)

KURS TEORETYCZNO - PRAKTYCZNY

LASERY W STOMATOLOGII

LIGHTWALKER

Dr n. med. Kinga Grzech Leśniak

ZAPRASZA NA KURSY PRAKTYCZNE Z LASERA LIGHTWALKER™

Kursy z zastosowania lasera

Fotona LightWalker™ w procedurach:

- stomatologii zachowawczej Er:YAG i Nd:YAG
- periodontologicznych, metodą TPT™
- endodontycznych, metodą TET™
- chirurgicznych tkanek twardych i miękkich
- leczenia chrapania metodą NightLase™
- wybielania zębów metodą TouchWhite™

KONTAKT

Dr Kinga Grzech Leśniak

PerioCare - Specjalistyczne Centrum Stomatologiczne

ul. Poznańska 8/1u , 30-012 Kraków

www.periocare.pl

rejestracja@periocare.pl

Mobile: +12 445-66-56

Fotona choose perfection

periocare education ®

LIDER NA RYNKU LASERÓW STOMATOLOGICZNYCH W POLSCE

Wykorzystanie lasera biostymulacyjnego o długości fali 635 nm w chirurgii implantologicznej

Jacek Matys

Streszczenie: Celem niniejszej pracy była ocena efektywności biostymulacji z użyciem lasera diodowego o długości fali 635 nm w zabiegach implantologicznych.

Słowa kluczowe: laser diodowy, biostymulacja.

Zastosowanie laserów w chirurgii stomatologicznej i implantologii staje się coraz bardziej popularną i osiągalną metodą leczenia. Wykorzystanie laserów o wysokich mocach (HLLT – High Level Laser Therapy), takich jak laser diodowy o długości fali 980 nm, który jest dobrze absorbowany przez hemoglobinę i melaninę oraz laserów erbowych o najlepszym współczynniku absorbcji w wodzie umożliwia przeprowadzenie operacji w tkance miękkiej i twardej w maksymalnie skuteczny sposób.[1] Wykorzystanie laserów o niskiej mocy (Low Level Laser Therapy) ma również wiele zalet takich, jak: polepszenie gojenia kości i tkanek miękkich, zmniejszenie obrzęku, zapalenia i bólu po różnych zabiegach chirurgicznych.[1]

Efekt fotobiomodulacyjny indukowany przez lasery diodowe o długościach fal w zakresie od światła czerwonego do bliskiej podczerwieni (630-940 nm) wpływa na wzrost syntezy mitochondrialnego ATP i moduluje proliferację komórek. Zastosowanie laserów o długościach fal z zakresu „okna optycznego" (600-1100nm) skutkuje głębszą penetracją tkankową, a zatem wywołuje szeroką odpowiedź komórki na światło.[2]

Na uwagę zasługuje przedstawienie krzywej Arndta-Schultza, która opisuje zależność efektywności LLLT od dawki energii wyrażonej w dżulach na centymetr kwadratowy tkanki. Przebieg krzywej Arndta-Schultza mówi, że słabe bodźce zwiększają, umiarkowane hamują, a skrajne bodźce eliminują aktywność fizjologiczną komórki.[3] Oznacza to, że użycie niewystarczającej dawki energii lasera nie ma wpływu na tkankę, ale zastosowanie zbyt dużej dawki wywołuje efekt biosupresyjny. Dlatego wykorzystanie dawki energii lasera w zakresie 1-5 J/cm^2 pozwala uzyskać optymalną odpowiedź biologiczną.[2]

Terapie laserami o niskich mocach wykazują działanie przeciwbólowe, przeciwzapalne, przeciwobrzękowe oraz regeneracyjne.[4] Efekt przeciwzapalny osiągany jest poprzez wzrost wydzielania serotoniny obkurczającej naczynia krwionośne. Zmienia się również stężenie heparyny i histaminy poprawiających mikrokrążenie oraz zmniejsza się przepuszczalność naczyń krwionośnych, co chroni przed obrzękami. Wiązka światła laserowego podnosi próg bólu przez stymulację mitochondriów, zwiększanie potencjału energetycznego, wyrównanie potencjału spoczynkowego oraz stabilizację błon komórkowych. Wpływa na zwiększoną regenerację, pobudzając fibroblasty do proliferacji oraz produkcji prekolagenu, budulca włókien kolagenowych, co przyspiesza gojenie tkanek.[5]

W niniejszym artykule opisano działanie biostymulującego lasera diodowego o długości fali 635 nm (Smart^M, Lasotronix) w różnych procedurach z zakresu chirurgii implantologicznej.

Przypadek 1

Odbudowa braku zębowego w pozycji 46 (implant tytanowy klasy 4, średnica: 4.5 mm, długość: 10 mm):

Ryc. 1: CBCT przedzabiegowe, planowanie pozycji implantu, ocena jakości kości na podstawie wskaźnika szarości obliczanego przez oprogramowanie komputerowe. Grot czarnej strzałki oznacza miejsce i wynik pomiaru skali szarości (gęstości kości).

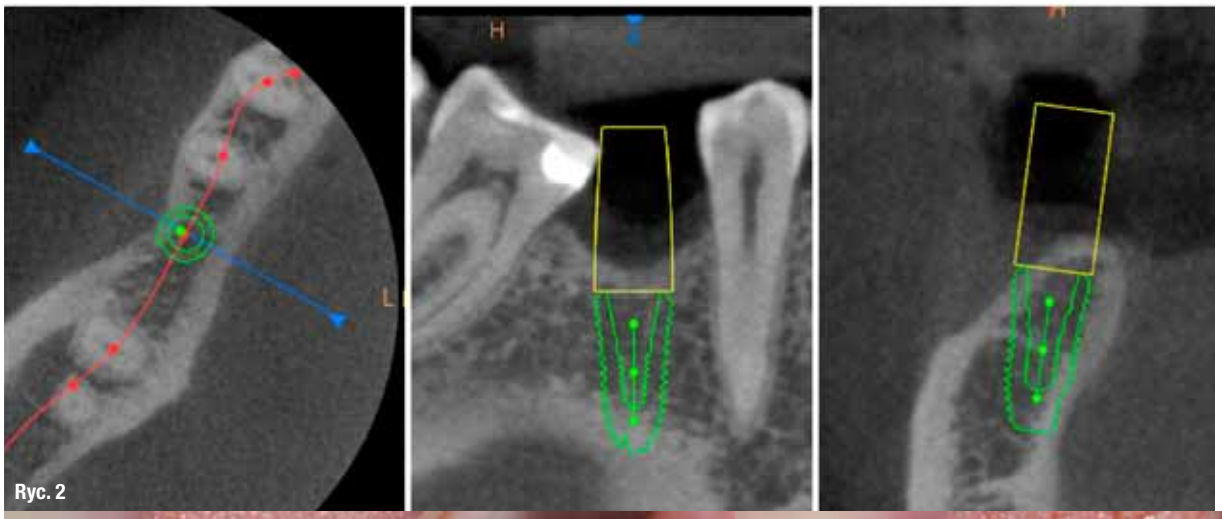

Ryc. 2: CBCT wykonane celem zaplanowania pozycji implantu i pomiaru skali szarości.
Ryc. 3: Pomiar stabilizacji pierwotnej implantu za pomocą urządzenia Periotest.
Ryc. 4: Wykonano biostymulację gojenia tkanek za pomocą lasera diodowego o długości fali 635 nm. Protokół naświetlania: 1 dzień przed zabiegiem, bezpośrednio, 2, 4, 7, 14 dni po zabiegu. Parametry ustawienia lasera: moc wyjściowa: 100 mW, średnica rękojeści: 8 mm, powierzchnia plamki: 0,5024 cm^2, średnia gęstość mocy: 199,04 mW/cm^2, tryb ciągły, dawka: 4J na punkt, czas: 40 s na punkt, 2 punkty (naświetlanie od strony policzka i języka), łączna energia na sesję: 8J. Na rycinie widoczna aplikacja bezpośrednio po zabiegu.
Ryc. 5: Ostatnia (6.) aplikacja lasera po 2 tygodniach. Dawka całkowita wyniosła 48 J.
Ryc. 6: Pomiar stabilizacji implantu po 3 miesiącach po zabiegu.

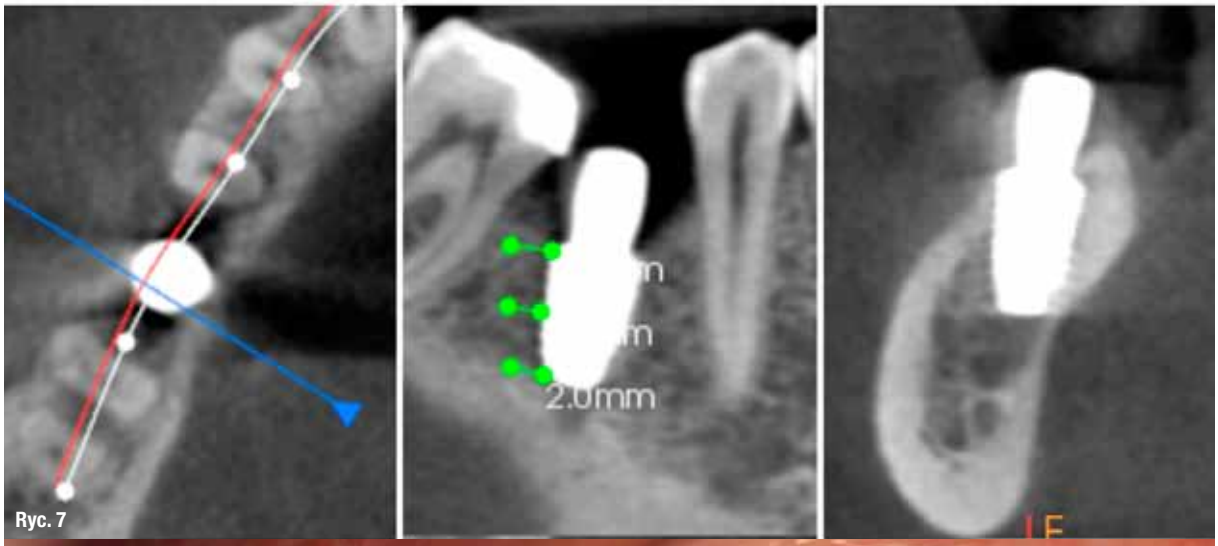

Ryc. 7

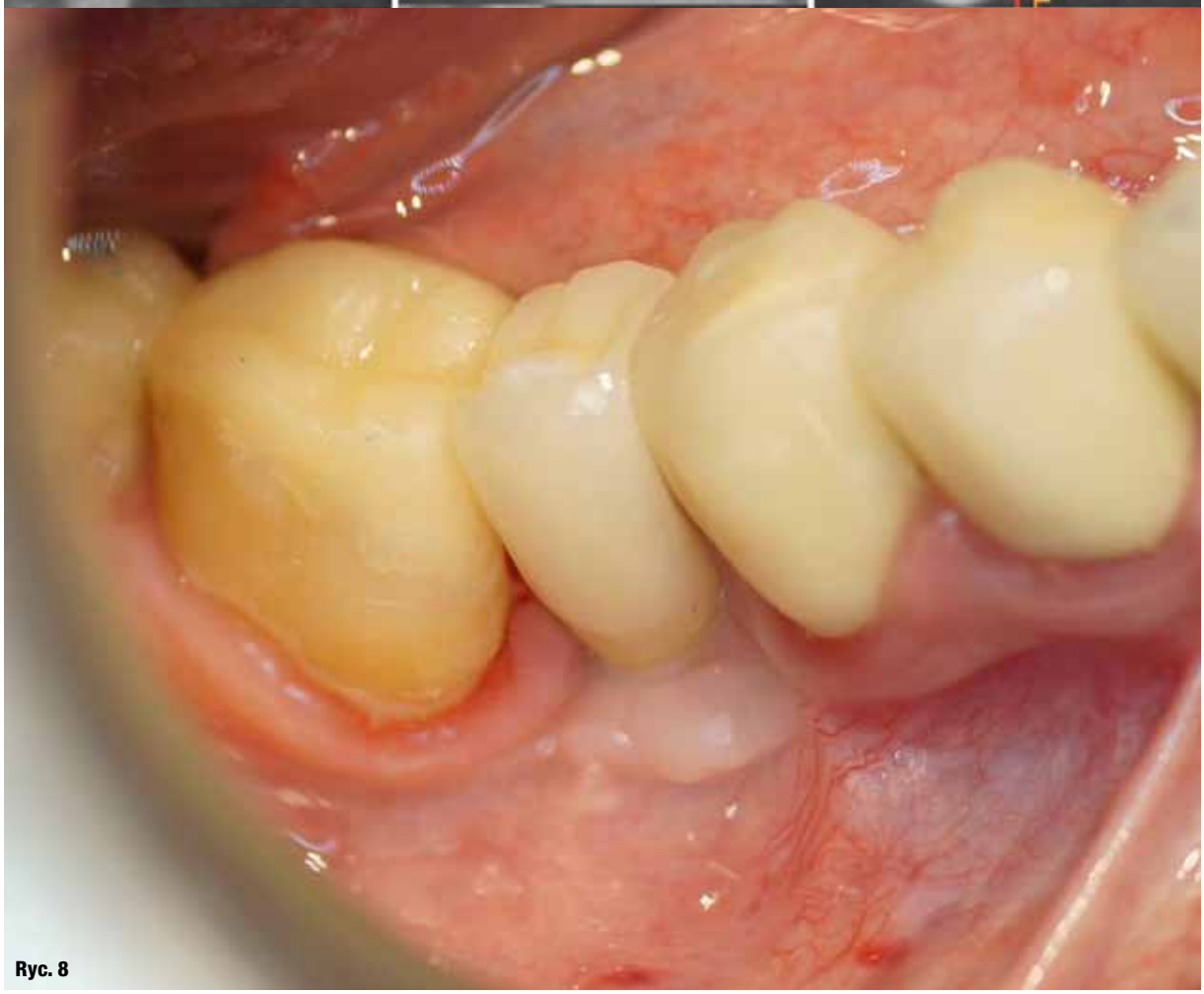

Ryc. 8

Ryc. 7: CBCT 3 miesiące po zabiegu.
Ryc. 8: Ostateczna odbudowa protetyczna.

Przypadek 2

Implantacja 2 wszczepów jednoczęściowych w pozycji 12 i 22 (implanty tytanowe klasy 4, średnica: 2.5 mm, długość: 11,5 mm) u pacjentki leczonej ortodontycznie.

Ryc. 9

Ryc. 10

Ryc. 11

Ryc. 12

Ryc. 13

Ryc. 9: Pacjentka z brakiem zawiązków zębów siecznych bocznych, przygotowane miejsce dla wszczepienia implantów.
Ryc. 10: Przeprowadzony cykl biostymulacji wg protokołu naświetlenia: bezpośrednio po implantacji, 3, 7, 14 dni po zabiegu. Parametry ustawienia lasera: moc wyjściowa: 100 mW, średnica rękojeści: 8 mm, powierzchnia plamki: 0,5024 cm^2, dawka: 3 J/cm^2, tryb ciągły, 2 punkty (naświetlanie każdego implantu od strony policzka i podniebienia). Na rycinie widoczna aplikacja lasera 3 dni po zabiegu.
Ryc. 11: Laser SmartM z wykorzystanymi ustawieniami.
Ryc. 12: Po 2 tygodniach po implantacji zacementowano korony tymczasowe, bezpośrednio po demontażu aparatu ortodontycznego.
Ryc. 13: Zacementowano korony ostateczne po 3 miesiącach od implantacji.