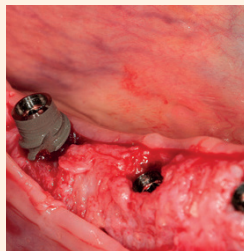


IRÁNYVONALAK, ALKALMAZÁSOK

Napjainkban, a fogászati kezeléseknél, szinte már rutinszerűen implantálunk. Évről évre egyre több implantátum kerül behelyezésre, és ennek megfelelően a fogorvosok gyakrabban látnak olyan újszerű...

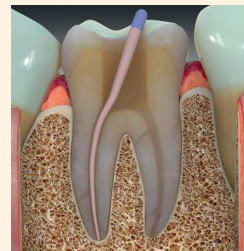→ 4. oldal



GYAKORLÓ FOGORVOS AJÁNLIJA

A mandibula hátsó régiójában gyakran megfigyelhető csontatrófia, amelyet a parodontális vagy endodontális problémák okozta idő előtti fogvesztés okoz.

→ 8. oldal



IRÁNYVONALAK, ALKALMAZÁSOK

Még napjainkban is rendszeresen használják a guttaperchát és a hagyományos sealereket különböző gyökértömési technikák kivitelezése során, noha ezen anyagok esetében idővel bizonyítottan meg lehet figyelni...

→ 14. oldal

 cloudent

EESZT összekötés 10 perc alatt ingyen!

Válts új egyszerű EESZT akkreditált fogászati praxismenedzsment szoftverre



- Páciens kartonok
- Online naptár
- Számlázás
- OEP jelentés
- Hűségidő nélkül

már 4.990 Ft-tól

Próbáld ki ingyen itt: cloudent.hu

Vagy kérj bemutatót: +36 30 163 1430

Felhívás

A Gyermekünk Egészséges Fogaiért
Közhasznú Alapítvány támogatására

A Gyermekünk Egészséges Fogaiért Közhasznú Alapítvány a közelgő ünnepek alkalmából szeretne Mikulásra és Karácsonyra egy rendkívüli „fogás akciót” rendezni, de ennek megszervezésére most önerőből nincs lehetősége. Ezért fordulnak olyan szervezetekhez, cégekhez, illetve magánemberekhez is, akik a prevenció jelentőségét rendkívül fontosnak tartják, és szeretnének segítséget nyújtani ehhez az akcióhoz.

jótéteményként – adományukkal támogassák ezt a kezdeményezést. Az érintett kedvezményezettek elsősorban a gyermekkorházak kis betegei és ápolói, valamint nevelőotthonok lakói és gondozói lennének.

(Közhasznú szervezetként – az adományozás címén – az Adományozónak járó adókedvezményt természetesen igazolni tudják.)

Az Alapítvány arra kéri Önöket – hogy akár társadalmi felelősségvállalás címén, vagy karácsonyi

Segítségüket, támogatásukat a GYEF Alapítvány nevében köszönettel fogadjuk.

A GYERMEKÜNK EGÉSZSÉGES FOGAIÉRT ALAPÍTVÁNY ALAPADATAI

A szervezet neve:
Gyermekünk Egészséges Fogaiért Alapítvány

Jogi formája: Alapítvány (közhasznú)

Székhely: 1134 Budapest, Rózsafa u. 3.

Alapítás dátuma: 1994. 09. 30.

Adószáma: 18052710-1-41

Bírósági nyilvántartási száma: 01-01-0005137

Számlavezető bankja: Sberbank Zrt.

Számlaszáma IBAN formátumban: HU73 14100488-83852649-01000000

SWIFT: MAVO HUIB

„Nem a politikusok kenyerét akarjuk elvenni”

Katona József

Egészen az utolsó pillanatig bizonytalan volt, hogy mekkora változást hoz a Magyar Orvosi Kamara november végi tisztújítása. Noha az elnökjelöltekkel tisztán felálltak a „frontok”, az előzmények alapján a választás bármilyen kimenetele elképzelhető volt.

Az elnökjelöltek között a kamarát 16 éve vezető Éger István egyértelműen a status quo fenntartását testesítette meg. Bemutatkozásában hangsúlyozta is a változatlanítást, amikor ezt választotta mottójául: „Nem alkuszom meg soha, senkinek. Sem eddig, sem ezután!” A köztestület, s azon keresztül az egész magyar egészségügy megújítására hónapok óta szerveződő „Újratervezés” csoport támogatói Kincses Gyula egykori államtitkár mögött sorakoztak fel. Ő nem kevesebbet jelölt meg céljaként, minthogy „Vissza kell szerezni a szakma becsületét, társadalmi megbecsültségét. Az orvostársadalom ne elszenvedje, hanem irányítója legyen az egészség-

ügy szükségszerű változásainak.” Az utóbbi visszalépett harmadik jelölt, Lotz Gábor patológus pedig azzal érvelt, hogy az ő személye kevésbé megosztó, mint a másik kettő, így garancia lehet arra, hogy „a kamara ne az egyik vagy másik irányzat kizárólagos céljait, hanem az össz-orvostársadalom érdekeit szolgálja”. A választási felkészüléshez a háttér az ősszel továbbra is csak sodródó kormányzati egészségpolitika adta. Az önkormányzati választásokhoz közeledve semmilyen politikai kockázatot nem akart vállalni a tárca. Nem kezdeményeztek, legfeljebb így-úgy reagáltak, ha már valamilyen mozgolódás kikényszerítette azt. Olyan pedig több is akadt, egyes orvoscsoportok megpróbálták ebben a helyzetben a szokásosnál markánsabban kiállni magukért. Szeptember elején az alapellátó fogorvosok kezdtek, miután végképp elakadtak a finanszírozásuknak a házi orvosokéval egy szintre való emeléséről szóló háttértárgyalások. Figyelemfelhívásként a korábban már eredményes „húzó napok” mintájára szerveztek – ám most már

hosszabb – koordinált szabadságolást. (Ebben a kerek két hétben a mintegy 1100 résztvevő rendelkezéseinek csak az akut esetek sürgősségi ellátását végezték.) Bár a tárca nem volt hajlandó tárgyalni a demonstrációt szervező csoporttal, az utolsó pillanatban tett egy mérsékelt ajánlatot a finanszírozás emelésére. Ezt Horváth Ildikó államtitkár a Magyar Orvosi Kamara Fogorvosok Területi Szervezetének elnöksége előtt adta elő, ahol azt nagy többséggel el is fogadták. Csakhogy nem ők szervezték a figyelemfelhívó akciót, ami így harmadnapra el is indult. A résztvevői pedig saját tagozatvezetőjüknek írt nyílt levélben kértek hozzá teljes támogatást, kilátásba helyezve, hogy különben javasolni fogják a kamarai testület visszahívását. A demonstráció végül is csendben lefutott. Bár a tárca egy közleményében megtévesztőnek és jogellenesnek nevezte az akciót, több nem feszítették túl a húrt. Nem próbálkoztak megtorlással sem, igaz, jobb ajánlatot sem

→ 3. oldal

2020. január 1-től

EESZT jelentés

csak fogászati szoftverrel

Tájékoztatás: 06-1-792-1234

Megrendelés: www.eeszt-jelentes.hu

A szoftver használata az első 2 hónapban ingyenes.

A tájékoztatás nem teljeskörű. További részletekért kérjen tájékoztatást, keresse fel a www.eeszt-jelentes.hu weboldalt!

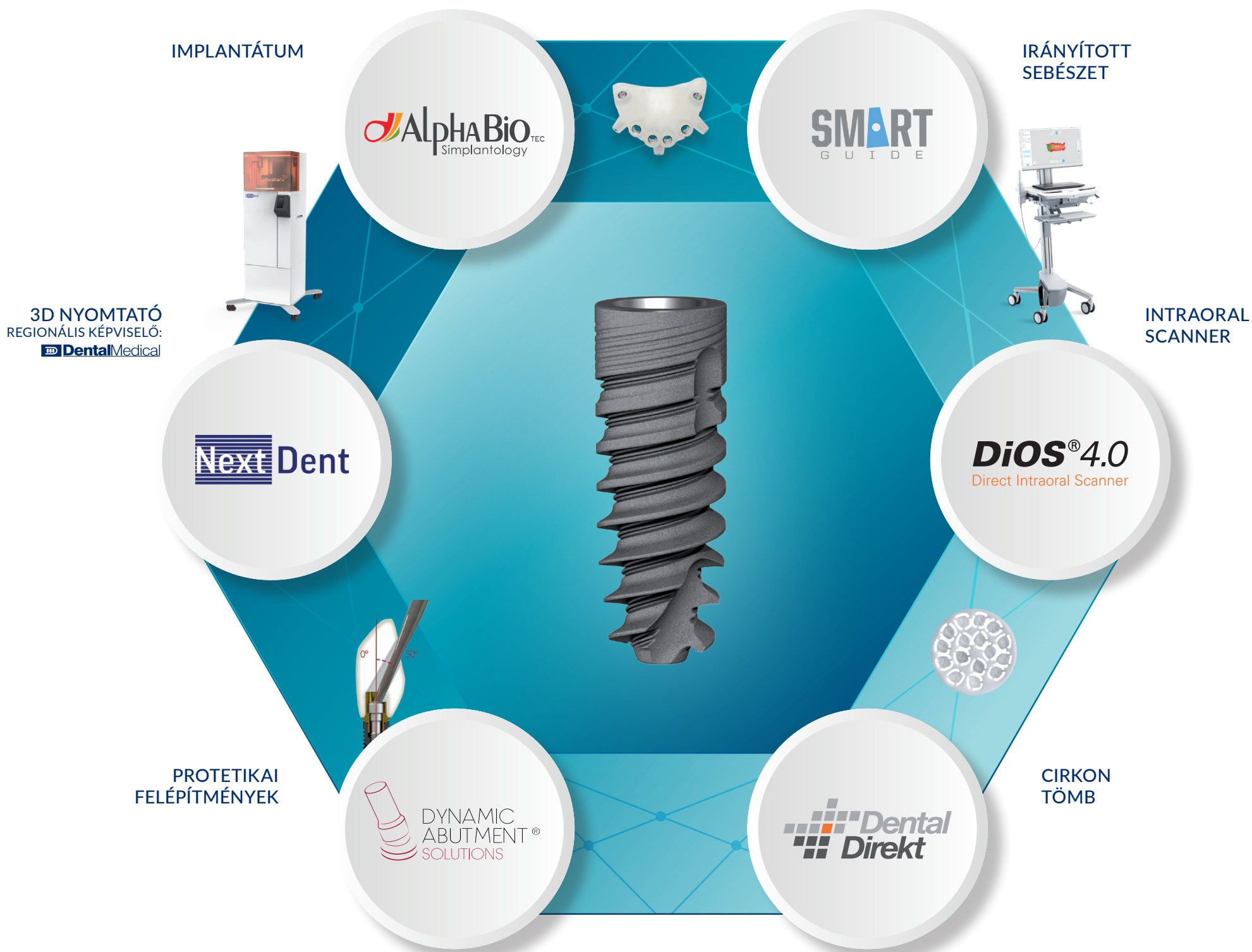ÜDVÖZÖLJÜK



A DIGITÁLIS SZABADSÁG VILÁGÁBAN!

A 10 éves Alpha Implant Kft. a hagyományos munkafolyamatok mellett a digitális workflow minden lépésére megoldást kínál. A digitális technika fejlődése a fogászati piacon is egyre nagyobb teret hódít. Ebben nyújt

segítséget a 6 lépésből álló Alpha Digital Workflow, amely az intraorál scanneléstől a kész fogmú behelyezéséig terjed. Ne zárja magát keretek közé, lépjen az Alpha Implant Kft.-vel a Digitális Szabadság Világába!



← 1. oldalról

tettek a résztvevőknek. Másfél hónap csend után aztán Kásler Miklós miniszter immár döntésként jelentette be ugyanazt, amit Horváth Il-dikó a demonstráció hírére ígért.

A heti 30 órát dolgozó alap-, illetve szakellátó fogorvosok még idén 1,5 millió forint egyszeri támogatást kapnak, majd a jövő évtől havi 250 ezer forinttal nő a közfinanszírozott fogászati rezsitámogatása. Nagy Ákos keszthelyi fogorvos, aki demonstrációk vezéralakjaként lett ismert, ezt kevesellte a Népszavának nyilatkozva. Úgy számolt, hogy a rezsitámogatás növelésével is még mintegy havi 400 ezer forint marad a háziorsvosi praxisok finanszírozásáért. Az idei egyszeri támogatásról pedig azt mondta, hogy az legfeljebb arra elég, hogy megvásárolhassák az unió által előírt amalgám-szeparátort. Ezt a kiadást elkerülni sem tudnák, hiszen az egykori ÁNTSZ már jelezte, hogy jön a be-rendezés meglétét ellenőrzni.

Ilyen előzmények után különösen érdekesnek ígérkezett a kamara területi szervezetének novemberi tisztújítása. A Hermann Péter elnök leköszönésével megüresedett szé-kért ketten indultak a végső versenyben, a demonstrációkat is szervező Nagy Ákos, valamint a MOK eddigi fogorvos-alelnöke, Gerle János. Utóbbi meglehetősen sima szavazással, 62:27 arányban nyert. Gerle János számára egyáltalán nem új a most elnyert tisztség, ő a kamara fogorvosi tagozatának megalapítója és annak elnöke is volt már 2007-ig. A MOK honlapja alig titkolt elégedettséggel így számolt be a további eredményekről: „A küldötti értékválasztás kitartott az elnökség többi tagjának megválasztása során is”. Az orvosberek tervezett emelésének tavaszi elakadása, a kormányzat részéről tapasztalt mellőzés, s az Újra-



A magyar orvostársadalom legfontosabb szervezetének számító Magyar Orvosi Kamarának 16 év után új vezetője lesz. Kincses Gyulát elsősorban többséggel választották meg a MOK élére.

tervezés-csoport megjelenése látványosabb fellépésre ösztönözte magát az orvoskamarát is. Miután felmérték, hogy mennyi fáradságot, kockázatot vállalnának a tagok a követeléseik alátámasztásáért, meghirdettek szeptemberre egy nagy orvosgyűlést. Azt remélték, ott majd sikerül a pénzügy-, a humán- és a miniszterelnökséget vezető minisztert szembesíteni az egészségügy megannyi baját megszenvedő orvosokkal. Csakhogy a meghívott tárcavezetők közül senki nem ment el a Vasúttörténeti Park remizébe, s a helyettük megjelenő államtitkár és helyettes államtitkár sem kapott a helyzethez illő muníciót a kormánytól. A közönség pedig – e közegben szokatlan módon – hangos füttyszóval és gúnyos kacajjal fogadta tőlük az ágazati sikerpropagandából unásig ismert beszédpaneleket. Nyilvánvalóvá vált, hogy a kormányzat képviselői rosszul mérték fel az ágazat dolgozóinak hangulatát vagy egyszerűen már elvesztették a képességet a nyílt és őszinte párbeszédre. Éger István kamarai elnök a nagygyűlést több „sikeresebb, ám eredménytelennek” nevezte. Ennek ellenére bizakodóan jegyezte meg, hogy számára úgy tűnik, „most a tettek mezejére lépnek”, s hamarosan újraindulnak a tárgyalások a kormányzattal.

Ám az azóta eltelt két hónap nem hozott sem áttörést, sem látható eredményt. Így a kamara vezetői egy héttel a küldöttgyűlés előtt még tettek egy kísérletet a szunnyadó párázs felizzítására. S a Területi Szervezetek Tanácsa rendkívüli ülésén úgy döntöttek, hogy szintet lépnek, s indítványozzák a küldöttgyűlésnek: „tegyen az önkéntes túlmunka felmondására irányuló nyomás gyakorlását indítványt a küldöttek, kollégák felé”. Ezt a javaslatot akár az Újratervezés is tehette volna, éppen a kamarai alelnökjelöltjük Lénárd Rita nyilatkozta az Abcúgnak még februárban: „mérhetetlenül erős szervezet lehetne a kamara; nem kell sztrájkokról beszélni, elég lenne az önkéntes túlmunka felmondása. Ha csak a tagság fele megteszi ezt, már megáll az élet.”

Ám a Területi Szervezetek Tanácsának ez az utolsó gesztusa már nem sokat számított a küldöttgyűlési megméretésnél. A végső szavazáson Éger István az újratervezés Kincses Gyulával szemben közel kétharmados vereséget szenvedett (120:202). A további tisztségek esetében is „kitartott a küldötti értékválasztás”. Mint utóbb Kincses Gyula számbavette csapatának eredményeit: „a 31, tisztségre meg-

választott közül 28 a mi jelöltünk volt”. Vagy ahogy utóbb Éger István fogalmazott: „az Újratervezés teljes tarvágást csinált a kamarában”.

A kamara új vezetésében számosan képviselik a fogorvosokat. A fogorvos-alelnök Nagy Ákos lett. A területi szervezet tisztújításán vele induló, s ott ugyancsak elbukó Dül Zoltánt a MOK felügyelőbizottságának tagjává választották, ahol az új alelnök ugyancsak fogorvos: Al-Katib Kamil. A MOK főtákarává Kárász Anikót emelték, s az Országos Etikai Bizottságba is került fogorvos Radóczy-Drajkó Zsombor személyében.


A távozó elnök kevéssel az eredményhirdetés után úgy értékelte örökségét és részben a veresége okait is a Népszavának, hogy „sok előkészített, végstádiumban lévő ügyet is (például az orvosi alapberek emelését) hagytam hátra, amik ha megvalósulnak, gyökeresen megváltoztathatják az egészségügy helyzetét. Sajnos ezekben az ügyekben a kormány nem lépett akkor, amikor tehette volna, és a tagok ezt most a mi fejünkre olvasták”.

Nagy Marcell, a MOK egyik új titkára a választás után egy Facebook-vitában érvelt amellett, hogy az egészségpolitika megfogalmazása továbbra is a választott politikusok és közigazgatási intézmények feladata. „A mi elsődleges feladatunk – írta a kamaráról –, hogy rendbe rakjuk az orvosi működés alapvető etikai normarendszerét, ehhez az orvostársadalom, az egészségügyi dolgozók és a betegek véleményét kikérjük és beépítjük. Ez az összefogás pedig már önmagában egy olyan szakpolitikai erőt és tudásbázist képvisel, amire alapozva a politikusaink meg tudják hozni azokat a strukturális, működési és humán erőforrás-gazdálkodási döntéseket, amelyek egy 21. századi hatékony működéshez vezetnek. Nem a politikusok kenyérét akarjuk elvenni, hanem pont mi adjuk hozzá az alapanyagot.”

A D-vitamin spray ugyanolyan hatékony, mint a kapszula

Minden fogorvos tudja, mennyire fontos a D-vitamin az egészséges fogak és csontok egészségének szempontjából. Egy új tanulmányban a Sheffieldi Egyetem kutatói úgy találták, hogy a D-vitamin-spray használata ugyanolyan hatékony, mint a D-vitamin-kapszula bevétele. A felfedezés segíthet a reflux vagy más problémákkal küzdő betegeknek növelni D-vitamin ellátottságát. A kutatók megjegyezték, hogy az Egyesült Királyságban csak az emberek 40%-ának teste rendelkezik elegendő mennyiségű D-vitaminnal.

A gastro-oesophagealis refluxban szenvedő betegek számára a fogorvosi és akár a nyelődcső-rák kialakulása is reális lehetőség az évek során. Ha ezt elégtelen mértékű D-vitamin-szinttel kombinálják, súlyos szájegészségügyi problémák léphetnek fel. „Az emberek gyakran elfelejthetnek, vagy nem akarnak napi rendszerességgel étrend-kiegészítőket szedni, különösen azok, akik több gyógyszert szednek. Azon gyermekek és emberek, akiknek orvosi és egészségi állapotukból kifolyólag nehezített a nyelés, szintén



Kutatók egy új tanulmányban megállapították, hogy a D-vitamin spray és a kapszula egyaránt hatékony. (Fotó: Josep Suria / Shutterstock)

nehezen tudnak tablettát használni: így annak megállapítása, hogy a spray ugyanolyan hatékonyan növeli az emberek D-vitamin-szintjét, mint a tablettát, rendkívül fontos - nyilatkozta a vezető kutató és onkológiai oktató felelős, dr. Bernard Corfe, a Sheffieldi Egyetem molekuláris gyomor-enterológiai kutatóinak professzora.

A 2017. évi tanulmányra hat hét alatt került sor a tél közepén, amikor sok ember D-vitamin-szintje eleve kimerülhet. A kísérletben a kutatók összehasonlították a D-vi-

tamin státusz változásának ütemét: a D3-vitamin adagjának (3000 NE / nap) hatását mind a kapszula esetén, mind az orális spray (szublingvális) beadási módszereknél ellenőrizték. Az eredmények szerint a D-vitamin bejuttatására szolgáló orális spray-módszer ugyanolyan hatékony volt, mint a kapszula bevétele és a kísérleti önkéntesekben ugyanolyan mértékben javította a D-vitamin szintjét.

„Minden résztvevő elérte a megfelelő D-vitamin szintet mindössze 21 napos per os spray használatát

követően, ráadásul azoknál az egyénekkel, akiket a vizsgálat elején súlyosan D-vitaminhiánnyal küzdőnek tekinttek, a leghatékonyabb volt a vitaminfelvételük a kiegészítő segítségével” – jegyezte meg Corfe. A táplálkozással foglalkozó tudományos tanácsadó bizottság 2016. évi jelentésében hangsúlyozta: az Egyesült Királyságban élő felnőttek és gyermekek D-vitamin-kiegészítése rendkívül fontos, főleg a téli hónapok során. „Ez a kutatás lehetőséget ad arra, hogy kiemelje ennek az alapvető vitaminnak az általános egészség elősegítésében és megóvásában betöltött fontos szerepét és értékes alternatív forrást biztosítson azok számára, akiknek nehézségeik vannak a tabletták szedésével, vagy inkább azok használatával” - mondta Corfe.

A „Rate of change of circulating 25-hydroxyvitamin D following sublingual and capsular vitamin D preparations” című tanulmányt 2019. szeptember 23-án tették közzé a European Journal of Clinical Nutrition-ban, egy kiadványban való megjelenést megelőzően.

Forrás: www.dental-tribune.com

IMPRESSZUM

ELNÖK-VEZÉRIGAZGATÓ:
Torsten R. Oemus

PÉNZÜGYI VEZETŐ:
Dan Wunderlich

TARTALOMFELELŐS:
Claudia Duschek

SENIOR SZERKESZTŐ:
Michelle Hodas

SAKMAI SZERKESZTŐ:
Magda Wojtkiewicz, Nathalie Schüller

WEBSZERKESZTŐ, KÖZÖSSÉGI MÉDIAFELELŐS:
Monique Mehler

SZERKESZTŐK: Franziska Beier, Brendan Day, Kasper Mussche, Luke Gribble

SEGÉDSZERKESZTŐ:
Iveta Ramonaite

COPY EDITORS:
Ann-Katrin Paulick, Sabrina Raaff

ÜZLETFEJLESZTÉSI ÉS MARKETING VEZETŐ:
Alyson Buchenau

DIGITÁLIS RÉSZLEG VEZETŐK:
Tom Carvalho, Hannes Kuschick

PROJECT MANAGER ONLINE:
Chao Tong

IT ÉS FEJLESZTÉS:
Serban Veres

GRAFIKAI TERVEZÉS:
Maria Macedo

E-LEARNING MANAGER:
Lars Hoffmann

OKTATÁS ÉS RENDEZVÉNYSZERVEZŐ:
Sarah Schubert

TERMÉKFELELŐS SURGICAL TRIBUNE ÉS DDS.WORLD:
Joachim Tabler

ÉRTÉKESÍTÉSI ÉS TERMELESI TÁMOGATÁS:
Puja Daya, Madleen Zoch, Hajir Shubbar

VEZETŐ ASSZISZTENS: Doreen Haferkorn

KÖNYVELÉS: Karen Hamatschek, Anita Majtenyi, Manuela Wachtel

ADATBÁZIS KEZELÉS ÉS CRM:
Annachara Sorbo

HIRDETÉSÉRTÉKESÍTÉSI VEZETŐK:
Melissa Brown (Nemzetközi),
Hélène Carpentier (Nyugat-Európa),
Matthias Diessner (kiemelt ügyfelek),
Maria Kaiser (Észak Amerika),
Veridiana Mageswki (Latin Amerika),
Barbora Solarova (Kelet-Európa),
Peter Witteczek (Ázsia)

TERMELESI ÉS FEJLESZTÉSI VEZETŐ:
Gernot Meyer

HIRDETÉS SZERVEZŐ: Marius Mezger

DENTAL TRIBUNE INTERNATIONAL GMBH
Holbeinstr. 29, 04229, Leipzig, Germany
Tel.: +49 341 48474-302
Fax: +49 341 48474-173
info@dental-tribune.com
www.dental-tribune.com

Regionális irodák:

DT ASIA PACIFIC LTD.
c/o Yonto Risio Communications Ltd,
Room 1406, Rightful Centre 12 Tak Hong
Street, Jordan, Kowloon, Hong Kong
Tel.: +852 3113 6177
Fax: +852 3113 6199

DENTAL TRIBUNE AMERICA, LLC
116 West 23rd Ste. 500, New York,
NY 10001, USA
Tel.: +1 212 244 7181, Fax: +1 212 224 7185

© 2019, Dental Tribune International GmbH

Kiadja: DP Hungary Kft.

1012 Budapest, Kuny Domokos u. 9.

FELELŐS KIADÓ: Laczkó Tamás

SAKFORDÍTÓ: Molnár Dávid

NYOMDAI ELŐKÉSZÍTÉS: DP Hungary Kft.

NYOMDAI KIVITELEZÉS: Prime Rate Kft.

ADATEGYEZTETÉS, INFORMÁCIÓ: Vadászi Vanda,
telefon: 06-30-472-0030

HIRDETÉSFELVÉTEL: Laczkó Tamás,
telefon: 06-30-472-0030

DENTAL TRIBUNE
The World's Dental Newspaper - Hungarian edition

A Dental Tribune International mindent megtesz annak érdekében, hogy a klinikai információkat és a gyártók termékeiről szóló híreket pontosan adja közre, nem vállal azonban felelősséget a termékekről szóló állítások helytállóságáért vagy a nyomdahibákért. A kiadó nem vállal továbbá felelősséget sem a termékekért vagy leírásokért, sem a hirdetések közléséért. A szerzők által kifejtett véleményt a sajátjuknak kell tekinteni, és azok semmi módon nem tükrözik a Dental Tribune International véleményét.



Periimplantáris apikális léziók és retrográd periimplantitis

A szakirodalom által ritkán vizsgált állapotok

Dr. Nikolaos Papagiannoulis
(Németország)

Bevezetés

Napjainkban, a fogászati kezelések során, szinte már rutinszerűen implantálunk. Évről évre egyre több implantátum kerül behelyezésre, és ennek megfelelően a fogorvosok gyakrabban látnak olyan újszerű, akár patológiás elváltozásokat, amelyekkel a szakirodalomban ritkán találkozhatunk. Minél több implantátum kerül behelyezésre, annál több olyan új klinikai és radiológiai elváltozással szembesülhetünk, amelyek kezelésére még nem létezik szakmai protokoll. Egyre több eddig ismeretlen faktor létezésére derül fény, amelyek összefüggésben lehetnek a periimplantitis, az implantátumok elvesztése, valamint más patológiás folyamatok kialakulásával.

Definíciók

Általánosságban a „periimplantáris apikális lézió” (periapical implant lesion, PIL) egy olyan radiológiai elváltozásra utal, amely az implantátumok apikális része körül alakul ki. Több olyan állapotra is vonatkozik, amikor a kialakult lézió nincs kapcsolatban egyéb periimplantáris szövetekkel, valamint a szomszédos fogakat sem érinti. A klinikai vizsgálat során tapasztaltak, valamint a páciensek panaszai sokszor nem utalnak patológiás elváltozások jelenlétére, azonban ha mégis, akkor a „retrográd periimplantitis” (retrograde periimplantitis, RPI) definíciójával meghatározott állapothoz hasonló helyzettel találkozhatunk. Az RPI definíciója hasonlít a PIL definíciójához, azonban ebben az esetben mindig jelen vannak a páciensek által jelzett panaszok, valamint gyakran láthatóak patológiás folyamatok jelenlétére utaló klinikai jelek is (1–3. ábrák).

Diagnózis

Az RPI diagnózisát bizonyos radiológiai jelek és változatos klinikai

tünetek erősítik meg. Ha RPI-vel állunk szemben, akkor a kórfolyamat kialakulása során patogén baktériumok retrográd úton infiltrálják az implantátum legapikálisabban elhelyezkedő része körüli szöveteket. Ezek a baktériumok leggyakrabban a szomszédos fogakról kolonizálják az implantátum felszínét. Azonban nemcsak ez a kóroki tényező állhat az RPI kialakulásának hátterében. Az egyéb etiológiai faktorok kapcsolódhatnak az implantátumok pozíciójának nem megfelelő kiválasztásához, az implantátumok behelyezésének elégtelen protokolljához, vagy az elkészült protetikai rehabilitáció nem megfelelő tervezéséhez és kivitelezéséhez. A legtöbb esetben több etiológiai tényező együttes fennállása vezet az RPI kialakulásához. A laterális csontdefektusok, az implantátumok fokozott mobilitása, az implantátumok teljes felszínét érintő posztoperatív gyulladás, vagy a periimplantáris szövetek egészét érintő gyulladás miatt kialakult kórképeket nem soroljuk ehhez az elváltozáshoz.

Mind a PIL és mind az RPI esetében hasonló radiológiai jelekkel találkozhatunk az implantátumok behelyezését és a protetikai restaurátumok elkészítését követően, több évvel később készített röntgenfelvételeken. Ha olyan klinikai tüneteket is észlelünk, mint a kopogtatási érzékenység, az okklúzió közben fellépő panaszok vagy az egyéb fájdalmat okozó állapotok, akkor először meg kell határoznunk, hogy ezek a panaszok mikor kezdődtek. Ebben az esetben leggyakrabban két időszakot tudunk megkülönböztetni: az implantátum behelyezését követő első 6 hét során, vagy az implantátumok terhelését követő 4-8 hét alatt. Ha a fájdalom az implantátumok terhelését követően hosszú idő után jelentkezik, akkor az a legtöbb esetben arra utal, hogy a szomszédos fogak irányából meginduló baktérium-infiltrációval állunk szemben.

Az RPI kialakulásának hátterében lévő kóroki tényezőket könnyen

lehet azonosítani. Ezzel szemben a PIL esetében változatos, gyakran több etiológiai tényező együttes fennállása miatt létrejövő, egyértelműen nem meghatározható állapotokkal állunk szemben, ahol sokszor nem lehet pontosan meghatározni az elváltozást kiváltó tényezőt. Ha PIL-lel állunk szemben, akkor a pontos pathomechanizmust különböző tényezők egymás után történő kizárásával próbáljuk meghatározni. A differenciáldiagnózis felállítása mindkét esetben nehéz, és gyakran nem tudjuk megfelelő tényekkel alátámasztani. Mivel a diagnózis felállításához jelenleg nem áll rendelkezésünkre kidolgozott protokoll, ezért csupán empirikus tapasztalatainkra hagyatkozhatunk.

A periimplantáris apikális léziók és a retrográd periimplantitis etiológiai háttere

Különbséget tudunk tenni a biztos, valamint a lehetséges etiológiai tényezők között.

A bizonyított etiológiai tényezők a következők:

1. Az implantátum felszínének szennyeződése;
2. Az implantátumot körülvevő csontállomány hőmérsékletének túlzott megemelkedése az implantátumfészkek kialakítása során;
3. A bukkális kortikális perforációja az implantátum apikális részének szintjében;
4. A bukkális kortikálisban az implantátum apikális része szintjében már előzőleg jelenlévő fenestráció;
5. Az apikálisan elhelyezkedő csontállományban kialakult törés (laterális arcüregemelés, csontblokkal történő augmentáció, kétfázisú irányított csontregeneráció/GBR/ után);

6. Szomszédos fogak körül kialakult periapikális elváltozás (a szomszédos fogakhoz képest kevesebb mint 1 mm távolság);
7. Endodonciai okok miatt eltávolításra kerülő fog pozíciójának megfelelően végzett azonnali implantáció;
8. Az implantátumfészkek körül lévő csontállomány nem megfelelő vérellátása.

A lehetséges etiológiai tényezők közé tartoznak:

1. Nem megfelelő minőségű csontállomány;
2. Okkluzális túlterhelés;
3. Szomszédos fogak körül kialakult periapikális elváltozás (a szomszédos fogakhoz képest 2-4 mm távolság);
4. Fogeltávolítás során perforált bukkális kortikálissal rendelkező állcsontgerincszakaszok megfelelően történő késői implantáció;
5. Korábban endodonciai kezelésben részesült szomszédos fog, amely körül előzőleg nem jelenlévő periapikális elváltozás alakult ki (a szomszédos fogakhoz képest kevesebb mint 2 mm távolság);
6. Fogatlan állcsontgerincszakaszok megfelelően visszamaradt granulációs szövet;
7. Pszeudo-lézió (az implantátum tényleges hosszánál mélyebben kialakított implantátumfészkek).

A periimplantáris apikális léziók és a retrográd periimplantitis klasszifikációja a léziók aktivitása szerint

Aktív retrográd periimplantáris apikális lézió/retrográd periimplantitis
A radiológiai jelek alátámasztják a páciens által jelzett panaszokat és a klinikai vizsgálat eredményét. A páciens fájdalmat érez, a környező szövetekben megfigyelhetőek a gyulladásos reakció jelei (pl.: ödéma), apikálisan megtalálható az elváltozás puctum maximuma, fennálló kopogtatási érzékenység stb. Az implantátum apikális része körül lévő radiolucens terület gyakran nem kerekded, hanem az apikális részen túlérve a bazális csontállomány felé terjed.

Inaktív retrográd periimplantáris apikális lézió/retrográd periimplantitis

A radiológiai jeleket nem támasztják alá a klinikai vizsgálat során tapasztaltak, továbbá a páciens nem jelez panaszokat. Röntgenfelvételeken az implantátum apikális része

körül radiolucens terület látható, amely nagysága akár az implantátum teljes hosszának 50%-át is meghaladhatja.

Az RPI-t és a PLI-t nem szabad összetéveszteni azokkal az esetekkel, ahol nem ment még végbe az oszeintegráció folyamata, valamint azokkal az esetekkel sem, amikor a gyógyulási időszak alatt, vagy az implantátum terhelését követően az implantátum fokozott mobilitását észleljük.

A retrográd periimplantitis esetében látható radiológiai jelek klasszifikációja

Ebben a klasszifikációban a léziókat az implantátum teljes hosszához viszonyított nagyságuk alapján osztályozzuk. A léziók kiterjedésének mérésekor az implantátum legapikálisabban elhelyezkedő pontján túli részeket nem vesszük figyelembe.

A léziókat a következő osztályokba soroljuk:

I. osztály: A lézió nagysága nem haladja meg az implantátum teljes hosszának 25%-át (kis lézió, **4. ábra**).

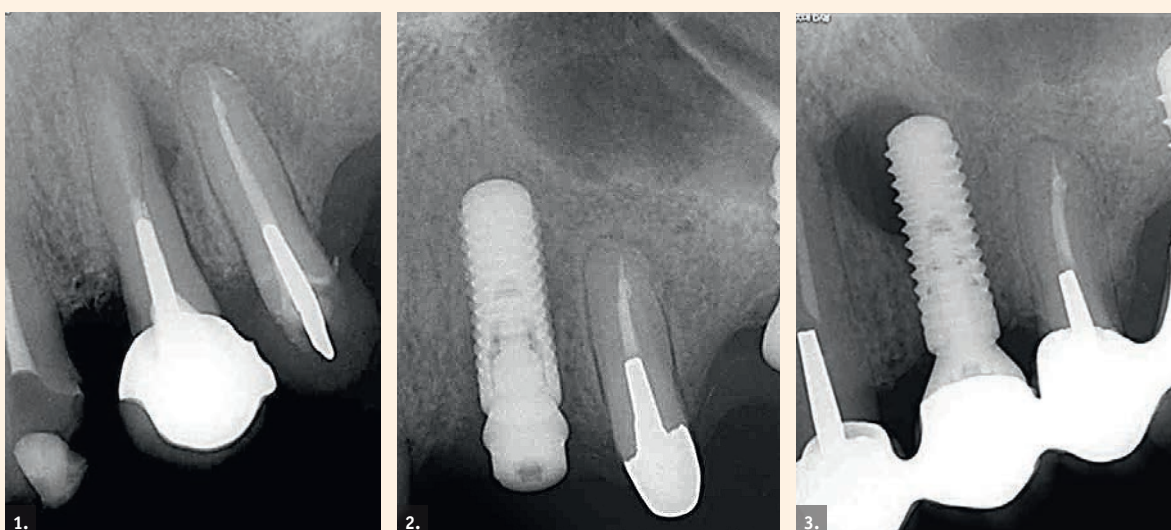
II. osztály: A lézió nagysága az implantátum teljes hosszának 25-50%-a között mozog (közepes lézió, **5. ábra**).

III. osztály: A lézió nagysága meghaladja az implantátum teljes hosszának 50%-át (nagy lézió, **6. ábra**). Ez az osztályozás a léziók kiterjedését csak két síkban vizsgálja. Az ilyen típusú léziók vizsgálatakor az olyan fontos tényezőket is figyelembe kell venni, mint a lézió térbeli kiterjedése és elhelyezkedése, a szomszédos fogak állapota, az implantátumnak a szomszédos fogakhoz, valamint implantátumokhoz való viszonya, továbbá az implantáció óta eltelt idő, a klinikai vizsgálat során észlelt tünetek, a páciensek által jelzett panaszok, az implantátumon elhorgonyzott pótlás stb.

Prevalencia

A szakirodalomban rendelkezésre álló információ némileg elmentmondásos. Néhány vizsgálat szerint az alsó állcsontban lévő implantátumok 2,7%-a, a felső állcsontban lévő 1,6%-a érintett PIL-lel vagy RPI-vel. Más cikkekben ezt az értéket 8,2-13,6% közé teszik, olyan implantátumok esetében, melyeket olyan fogak mellé helyeztek be, amelyeket előzőleg bonyolult endodonciai kezelésben részesítettek, vagy olyan fogak helyére ültettek be, amelyeket kifejezett endodonciai elváltozások miatt kellett eltávolítani.

A vizsgálatunkba – a rendelőkben általunk behelyezett – 650 darab implantátumot vontuk be. Összesen három olyan esetet találtunk, ahol valóban PIL-lel vagy RPI-vel álltunk szemben (a három említett esetből kettő ebben a cikkben bemutatásra kerül), ami a prevalenciát 0,46%-ra teszi. Ez a három



1–3. ábrák: Retrográd periimplantitishez vezető folyamatról készült radiológiai felvételek.

implantátum a sikertelennek ítélt implantátumok 10%-át tette ki.

Kezelés

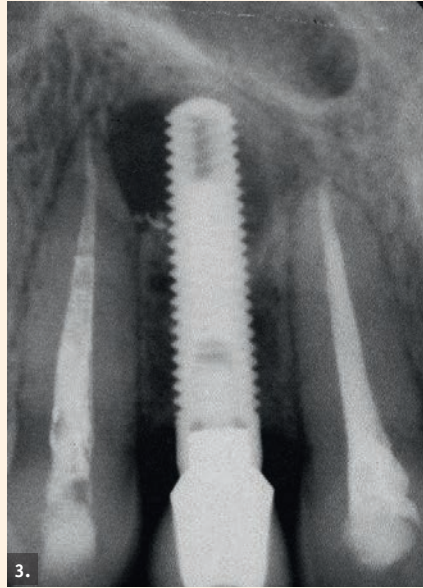
Az eddigi gyakorlati tapasztalatok alapján kijelenthetjük, hogy minél hamarabb kezdjük el ezen léziók kezelését, annál nagyobb esély van a gyógyulásra. Mivel jelenleg nem áll rendelkezésünkre széleskörűen elfogadott kezelési protokoll, ezért az általunk végzett kezelése empirikus sebészi beavatkozásokra épülnek. Az inaktív RPI kezelése nem feltétlenül szükséges, de minden esetben fontos ezeknek az eseteknek folyamatos utánkövetése, és a páciensek rendszeres visszarendelése. Az aktív léziók kezelésére az alábbi 4 szakaszból álló kezelést javasoljuk.

1. szakasz

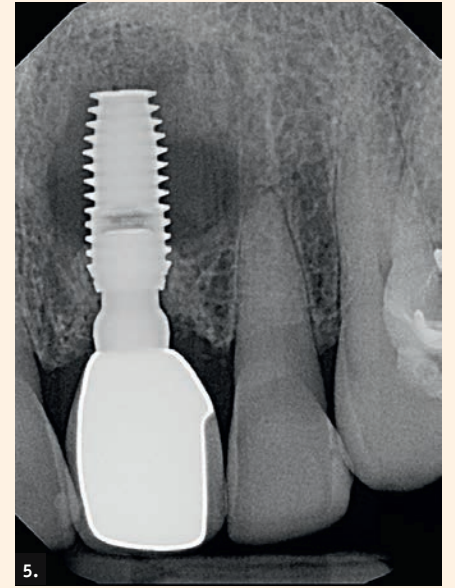
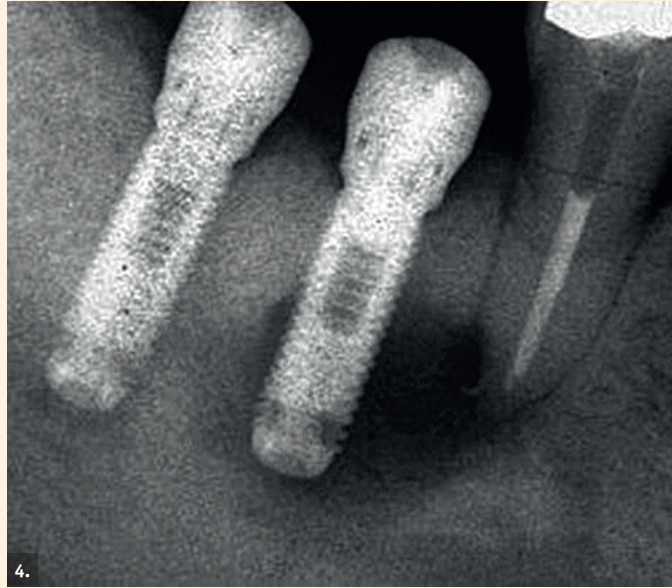
I. és II. osztályú léziók esetében célszerű antibiotikumos terápiát indítani. Bizonyos szakmai körökben, fogászati gyulladások esetében, amoxicillin/klavulánsav alkalmazása számít az elsődlegesen választandó terápiának. A mi véleményünk szerint a clindamicin kezdeti alkalmazása is eredményes lehet, ha a lézió nem perforálta még a bukkális kortikális, mivel így a csontállományban nagyobb antibiotikum-koncentrációt tudunk elérni. Ha a szomszédos fogaknál endodonciai eredetű gyulladás vagy más patológiás állapot áll fent (iatrogén ártalom, nem megfelelő tervezés), akkor azt azonnal kezelni kell. Fontos megemlíteni, hogy néhány tanulmányban leírtak olyan eseteket, amikor RPI miatt eltávolított implantátumok felszínét vizsgálva nem találtak olyan baktériumokat, amelyek kóroki tényezőként szerepelhetnek.

2. szakasz

Ha a lézió az antibiotikum-terápiát követően továbbra is fennáll, akkor – a szájszészeti beavatkozások végzése során nyert gyakorlati tapasztalatok alapján – feltárjuk az implantátum csúcsi része körüli területet. Ha a lézió a mérete alapján az I. vagy a II. osztályba tartozik, és az implantátum megfelelő stabilitást mutat, akkor nem célszerű az azonnali eltávolítása mellett dönteni attól függetlenül, hogy jelenleg terhelve van-e, vagy sem. Ha az osseointegráció folyamata már befejeződött, akkor laterális irányból célszerű a lézió feltárását megkezdeni. Az implantátum csúcsi részének az eltávolítása, a lézió méretének függvényében, csökkentheti az implantátum sikerességének az esélyét. A sebészi beavatkozást mindig ugyanazon módszer szerint végezzük. A páciens szájfertőtlenítő oldattal öblöget, majd a műtési területet helyi érzéstelenítővel infiltráljuk, a lebenyképzést követően feltárjuk a léziót, és az implantátum felszínét kürettáljuk. Ezt követően gyulladáscsökkentő gyógyszereket alkalmazunk, valamint biztosítjuk a drenázst. Ezzel egyidejűleg szisztémás antibiotikum terápiát indítunk, amelyet kiegészítünk kis dózisu glükokortikoid vagy mefenaminsav alkalma-



4. ábra: Kis méretű lézió: a lézió nagysága nem haladja meg az implantátum teljes hosszának 25%-át. — 5. ábra: Közepes méretű lézió: a lézió nagysága az implantátum teljes hosszának 25-50%-a között mozog. — 6. ábra: Nagy méretű lézió: a lézió nagysága meghaladja az implantátum teljes hosszának 50%-át.



zásával. Néhány szerző a csontdefektus augmentációját és a lebeny zárását javasolja. Véleményünk szerint ez a lépés nem minden esetben szükségszerű, ennek szükségességét mindig az implantátum csúcsi része körül látható állapot függvényében kell mérlegelnünk.

3. szakasz

Ha ezt követően megszűnnek a páciens panaszai, akkor következő lépésként a sebészi úton képzett ostium augmentációját és membránnal történő zárását javasoljuk. Mohamed és mtsai publikációja szerint, ha ebben a szakaszban elvégezzük az implantátum apikális részének rezekcióját, akkor hosszú távon nagyobb sikerességre számíthatunk. Azonban fontos megjegyezni, hogy ők a vizsgálatukba csak terhelt implantátumokat vontak be, illetve minden esetben xenografttal történt a csontpótlás. A III. osztályba tartozó léziók kezelése során az implantátumok csúcsi részének eltávolítása adjuváns beavatkozásként hozzájárulhat a lézió méretének csökkentéséhez, különösen olyan esetek ellátása során, ahol az implantátumok menetekialakítása nem kedvez az implantátum felszínének teljes körű megtisztításához. Ebben az esetben gyakorlati szempontból nagy jelentősége van annak, hogy ezzel a lépéssel veszélyeztetjük az implantátum stabilitását, és az így keletkező törmelék csak jelentős erőfeszítések árán tudjuk teljes körűen eltávolítani az üregből. Ha a kezelés ezen szakaszában a páciensnek továbbra is vannak panaszai, akkor célszerű lehet az implantátum eltávolítása mellett dönteni.

4. szakasz

Amennyiben a periimplantárisan elhelyezkedő radiolucens területnek megfelelően megjelennek a gyulladás radiológiai jelei, valamint a páciens a panaszok megszűnéséről számol be, akkor lehetőség van implantátumok újbóli behelyezésére. Ha az implantátum primer stabilitásának biztosításához nem áll rendelkezésre megfelelő mennyiségű csontvolumen, akkor irányított csontregenerációt (guided bone regeneration, GBR) kell végezni. Ha a páciens panaszai nem szűnnek, vagy a korábban lezajlott gyulladás klinikai jelei továbbra is megfigyelhetők, illetve, ha a

reimplantáció rizikóját nagyknak érezzük, akkor érdemes megvárni a teljes csontos regenerációt. Ez általában 6 hónap alatt megy végbe, és ezt követően el lehet végezni a késői implantációt. Ebben a szakaszban véleményünk szerint nincs indikációja a korai implantációnak. A kezelés során alkalmazott protokollt Kishnani és mtsai írták le. Általánosságban elmondható, hogy mind az RPI és mind a PIL kezelése során alkalmazott terápiás lépéseket az eddigi gyakorlati tapasztalataink, valamint a radiológiai és a klinikai vizsgálatok során tapasztaltak alapján határoztuk meg. A bukkális kortikális egyértelmű perforációja, az implantátum-fészeknek megfelelően található csontállomány rossz vérellátása, valamint az implantátum behelyezését követően mért alacsony primer stabilitás esetén, az eddigiektől teljesen eltérő klinikai helyzettel állunk szemben, ez gyökeresen más kezelési protokollt tesz indikálttá. Fontos megjegyezni azt is, hogy jelenleg tudományos vita tárgyat képezi ezen elváltozások és az Epstein-Barr vírusfertőzés között lévő lehetséges kapcsolatok vizsgálata.

A kezelés sikeressége

Különböző tanulmányokban – 4 éves követés során – a kezeléseket 46%-át ítélték sikeresnek. Amennyiben a páciensnek nincsenek panaszai és az implantátum magas primer stabilitással rendelkezett, akkor a kezeléseket sikerességét növelheti az implantátum apikális részének rezekciója. Viszont fontos megemlíteni, hogy a jelenleg rendelkezésünkre álló tudományos bizonyítékok nem elegendőek ahhoz, hogy egyértelmű megállapításokat tegyünk, továbbá, hogy megfelelő alapossgal kiértékelhessük a különböző kezelési lehetőségeket. A tudományos publikációkban eddig megjelent sikerességi arányokat még nem erősítették meg, valamint a jelenleg ismert arányok nem tesznek különbséget annak tekintetében, hogy a választott kezelést milyen klasszifikációba sorolt lézió, valamint milyen típusú panaszok és tünetek együttes fennállása esetén alkalmazták. A jelenleg rendelkezésre álló adatok mennyisége igen korlátozott.

Esetbemutató

Az ebben a cikkben bemutatásra kerülő esetek egyaránt vonatkoznak RPI-vel, valamint PIL-al diagnosztizált léziók kezelésére. Az első esetben a RPI egy szomszédos fog mellett kialakult gyulladás miatt alakult ki. A második esetben ismertetésre kerülő PIL egyértelmű kiváltó okát nem sikerült megtalálni, de a szomszédos fog miatt bekövetkező gyulladásra gyanakszunk. Mindkét esetben késői, csontpótlás nélküli implantáció előzte meg az elváltozások kialakulását. Az implantátumok zártan, ínnyel fedve osseointegrálódtak, a felszabadítás 4 hónap után történt, és a későbbiekben mindkét implantátumot rögzített fogpótlás megtámasztására használtuk fel. Az implantátumokat befogadó állcsontgerinc-szakasz 9-15 hónapig volt fogatlan. Az implantátumok behelyezésekor nem észleltük patológiás elváltozások jelenlétét. Az implantátumok pozícióját CBCT (cone beam computed tomography) alapján terveztük meg, és behelyezésük során sebészi sablont használtunk. A preoperatív tervezés során, valamint az implantátumfészkek kialakításakor a bukkális, illetve a linguális kortikális perforációjának elkerülésére törekedtünk.

Egyik páciens sem jelzett panaszokat közvetlenül a műtétet követően. Az RPI-ben szenvedő páciens az első panaszokat az implantátum behelyezését követően 6 héttel jelezte. A PLI-vel diagnosztizált beteg első tünetei a behelyezést követően 5,5, az implantátumok terhelését követően 1,5 hónappal jelentkeztek. Mindkét páciensnél a közvetlenül az implantátumok mellett lévő fogak közül az egyik endodonciai kezelésben részesült, mivel ezeknél a fogaknál is patológiás elváltozásra utaló tüneteket lehetett észlelni. Az RPI-vel diagnosztizált páciens esetében a kérdéses fog konzerváló fogászati kezelése néhány nappal az implantátum behelyezését követően vált esedékessé (nem megfelelő tervezés), de a páciens panaszai már korábban is fennálltak.

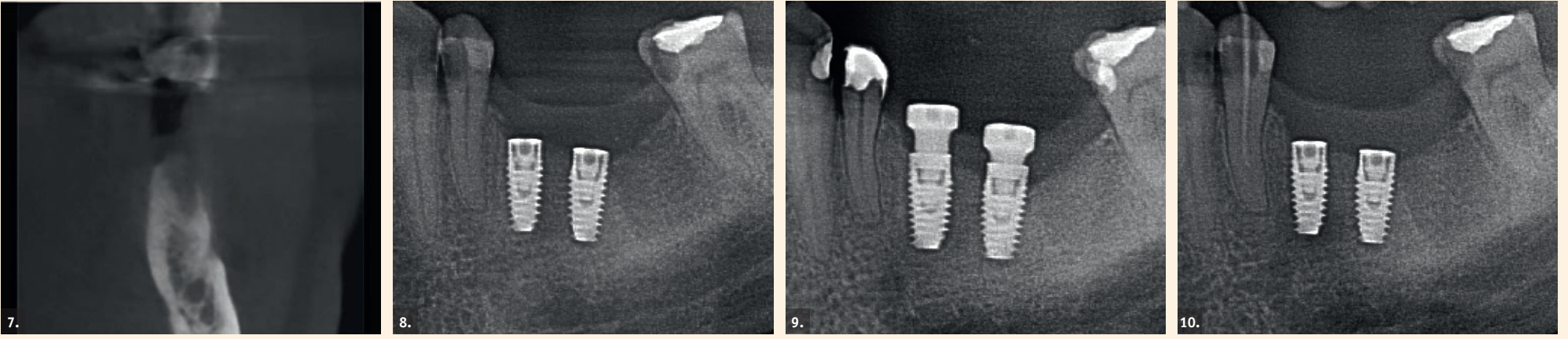
1. eset (retrográd periimplantitis)

A páciensnél 3,5-3,6-os fogaknak megfelelő pozícióba kerültek behelyezésre az implantátumok (7-9.

ábrák). A 3,5-ös fognak megfelelő pozícióban lévő implantátum a szomszédos fogtól 2 mm-nyire, a nervus alveolaris kilépés előtt felfelé kanyarodó ágától pedig szintén 2 mm-nyire helyezkedett el. Behelyezéskor 55 Ncm nyomatókat mértek. A 3,4-es fog előzőleg elégtelen konzerváló fogászati ellátásban részesült, amelyet a kollégánk az implantátumok behelyezését követően folytatni kívánt.

Egy héttel az implantátumok behelyezését követően a páciens a bal alsó rágózónából eredő fájdalomra panaszkodott. Az elvégzett klinikai vizsgálat eredményeként a 3,4-es fog kopogtatási érzékenységét sikerült megállapítani. A fognak megfelelően az áthajlás nem volt nyomásra érzékeny, valamint az implantátumoknak megfelelően sem találtak patológiás elváltozásokat. Radiológiai vizsgálat során a 3,5-ös pozícióban lévő implantátum apikális részén radiolucens elváltozást észleltünk. Ez a tünet irányította a figyelmet arra, hogy a páciens panaszai a szomszédos 3,4-es fogból eredhetnek. A pontos diagnózis felállítását követően a páciens azonnal endodonciai kezelésben részesült, valamint szisztémás antibiotikum terápiát indítottunk. Hét nappal a panaszok megszűnését követően – a kopogtatási vizsgálat során –, már csak kis fokú érzékenységről számolt be. Két héttel később sem a kérdéses fognál, sem a műtési területnél nem voltak gyulladásra utaló klinikai tünetek észlelhetőek (10. ábra). Az implantátumok felszabadítását, a behelyezésüket követően 4 hónappal végeztük. Mindkét implantátum sikeres osseointegráció jeleit mutatta. A stabilitás eszközzel történő vizsgálat során mezio-disztálisan 72, bukko-linguálisan 75-ös értéket mértünk (implant stability quotient; ISQ). A továbbiakban az előzetesen felállított kezelési terv szerint jártunk el. A végleges gyökértömést az implantátum terhelését követően készítettük el. A gyökértömés behelyezésekor az implantátumon lévő felépítményt eltávolítottuk, és újból ellenőrizték az implantátum stabilitását. A mérés során az ISQ értéke mezio-disztálisan 74, bukko-linguálisan pedig 76 volt.

2. eset (periimplantáris apikális lézió)
A páciens részére egy darab implantátum került behelyezésre a



7. ábra: Preoperatív állapot. — 8-9. ábrák: A 3.5, 3.6-os fogaknak megfelelően behelyezett implantátumok behelyezését követően készült kontrollfelvételek. — 10. ábra: Az endodonciai beavatkozás elvégzését követően 7 nappal a 3.4-3.6-os régióról készült felvétel. A felvétel elkészítésekor a páciens panaszmentes volt.

3.6-os fognak megfelelően. Az implantátum behelyezésekor a szomszédos fogak egyikénél sem (3.5,3.7) észlelték patológiás elváltozásokat. A disztálisan elhelyezkedő 3.7-es fogban megfelelően funkcionáló kompozittömés volt, okkluzálisan és bukkálisan. Behelyezéskor az implantátum primer stabilitását rendkívül jónak ítélték meg. A behelyezéskor alkalmazott nyomaték 50 Ncm volt, az implantátumot befogadó csontállomány pedig D2-D3 denzitással rendelkezett. A behelyezéskor mért ISQ érték 70 volt. Az implantátum felszabadítását és a protetikai ellátását a kezelési tervben leírtaknak megfelelően végezték el. A páciens végleges protetikai ellátásként csavarozással rögzülő szőlőkoronát kapott.

A páciens az implantátum terhelését követően 6 hét múlva jelentkezett. Ráharapáskor enyhe fájdalmat érzett. Klinikai és radiológiai vizsgálat során nem találtak semmilyen patológiás elváltozásra utaló jelet. Az approximális és az okkluzális kontaktpontok újból ellenőrzésre kerültek. Ezt követően – a periimplantárisan elhelyezkedő lágyszövetek vizsgálata céljából – a korona eltávolításra került. A vizsgálat után a koronát újból rögzítették (11. ábra). Nyolc héttel az implantátum első alkalommal történő megterhelését követően, a páciens ismét jelentkezett. A panaszai megfeleltek a hagyományosan pulpitis esetén tapasztalható tünetekkel: kopogtatási érzékenység, valamint nyomási érzékenység az áthajlásban, az implantátumnak megfelelően. Az ekkor készült röntgenfelvételen az implantátum apikális részén radiolucens terület volt megfigyelhető. Diagnózisként PIL került meghatározásra. Az implantátumnak megfelelően sebészi beavatkozást végeztünk. Az implantátum csúcsának megfelelően, a feltárást követően csontablak került kialakításra, továbbá az implantátum körül lévő terület antibiotikumos átöblítésben részesült. A páciensnél szisztémás antibiotikum-terápiát indítottunk (amoxicillin/klavulánsav), valamint biztosítottuk a seb drenálását. A koronát eltávolítottuk, és az implantátumot gyógyulási csavarral zártuk. Ekkor mezio-disztálisan 72-es, bukko-linguálisan pedig 74-es ISQ érték volt mérhető (12. és 13. ábra). Tíz héttel az implantátum első alkalommal történő megterhelését követően, a páciens a 3.7-es fognál tapasztalt panaszok megszűnéséről számolt be, azonban az implantált területnek megfelelően, továbbra is fennmaradó kellemetlenségeket említett. Végül, 16 héttel az implantátum megterhelését követően az implantátum eltávolításra került. Az explantáció során alkalmazott forgatónyomaték meghaladta a 200 Ncm-t, trepánfúró használatára viszont nem volt szükség. Az eltávolított implantátum pozíciójának megfelelően történő inspekciónál nem láttunk lágyszövet-infiltrációra utaló jeleket, valamint az implantátumfészek csontos fala végig megtartott volt. Az explantáció után egy héttel a páciens panaszai teljesen megszűntek. Mivel az implantált területnek megfelelően kialakult panaszok az implantátum behelyezését követően több hónappal alakultak ki, ezért kiváltó okként a műtéti terület intraoperatív szennyeződése, a környező csontállomány túlhevítése, a bukkális- vagy linguális kortikális perforációja, vagy a környező

anatómiai képleteket ért egyéb traumás sérülés kizárására került.

Megbeszélés

Az RPI kialakulásának hátterében lévő leggyakoribb ok a szomszédos fog felől történő baktérium infiltráció, vagy az implantátum-fészekben visszamaradt heg, illetve granulációs-szövet. Az elsőként említett főbb kiváltó tényezőt egyszerűen elkerülhetjük. Ahogy az első esetbemutatás során láthattuk, a nem kellően körültekintő tervezés, illetve a nem megfelelő klinikai- és radiológiai vizsgálat könnyen a fent bemutatott iatrogen szövődmények kialakulásához vezethet. Az utóbb említett kiváltó ok fennállását viszont gyakran nehéz preoperatíván vagy intraoperatíván egyértelműen megítélni. Elsősorban azoknak a fogatlan állcsontgerincszakaszoknak megfelelően állhat fent ez az állapot, ahol több mint hat hónappal ezelőtt történt a fogeltávolítás. Ilyenkor általában sem az implantátumfészek kialakítása során, sem a fészek szondázásakor nem találkozunk erre utaló klinikai jelekkel.

Egyik elváltozást sem egyszerű kezelni. A műtéti területet határoló saját fogak állapotát mindig nagyon körültekintően kell megítélni az implantátumok behelyezése előtt. Az implantátumfészek csontos falainak megtartottságát mindig ellenőriznünk kell, hogy a fúrási protokoll végrehajtása során nem perforáltuk-e a kortikális csontállományt. Ilyenkor kizárjuk a lágyszövet-infiltrációt, illetve egyéb olyan patológiás elváltozások jelenlétét, melyek tovább növelhetik a műtéti kockázatot. Az előbb felsoroltakon kívül egy olyan tényezőt is figyelembe kell vennünk, amelyről jelenleg csak igen korlátozott mértékű információ áll rendelkezésünkre. Ez a páciens szervezetének reakciója, avagy az ún. gyógyulási hajlama a parodontális okok miatt eltávolításra kerülő fogak területének megfelelően. Ez a tényező még a késői implantációs esetek során is kiemelt jelentőséggel bírhat. Az RPI lehetséges okait még a sebészi beavatkozás előtt meg kell szüntetni, illetve mindent meg kell tenni intraoperatíván, hogy elkerüljük a kialakulásukat.

Ezek az óvintézkedések a következők lehetnek:

- Az implantátumot befogadó csontállomány túlhevítése a

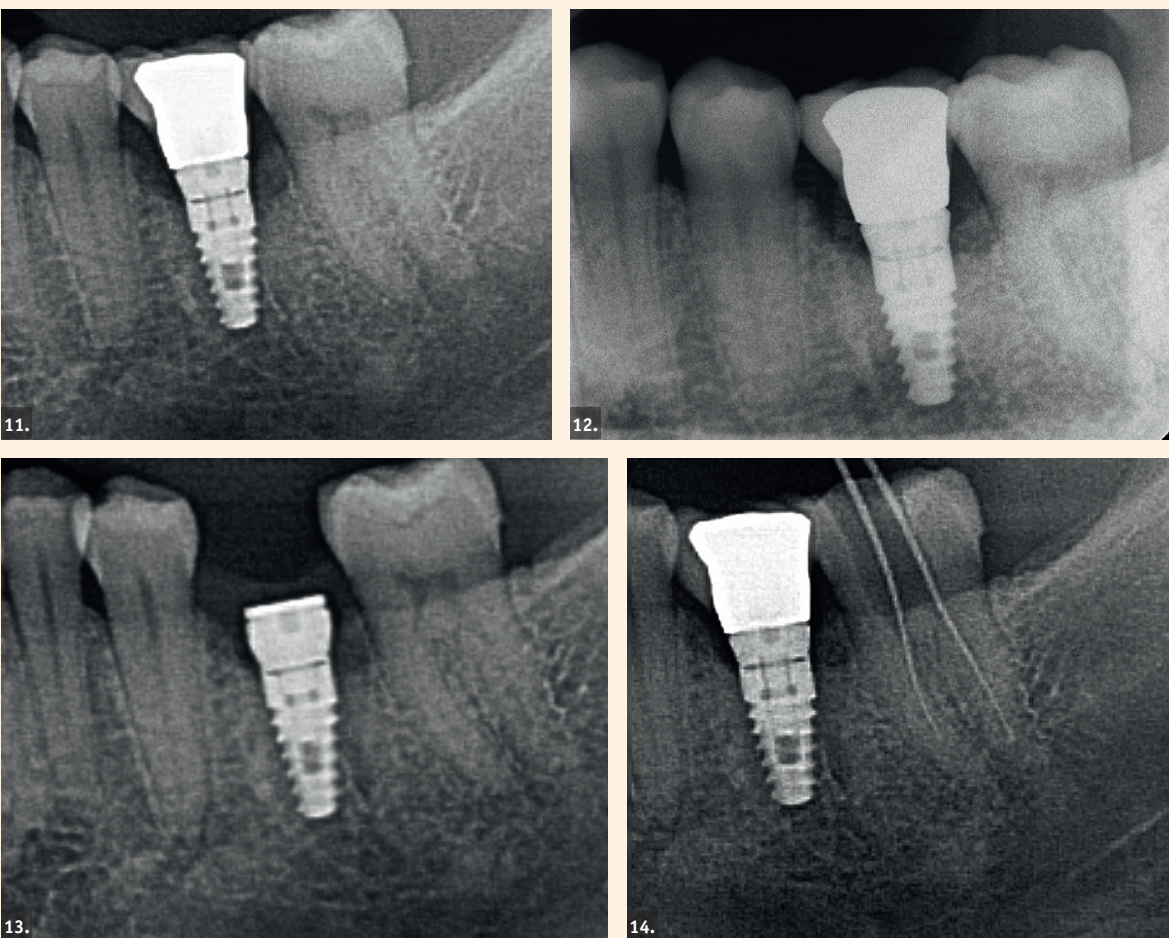
rosszul felépített, vagy a nem megfelelően alkalmazott sebészi protokoll miatt.

- Csontnekrózis - az implantátum által kiváltott fiziológiás mértéket meghaladó feszülés miatt. Ennek oka lehet, hogy a nem megfelelően kialakított csontfészek dimenziói nem teszik lehetővé, hogy az implantátum jelentős feszülés kialakulása nélkül a tervezett pozíciójába kerüljön, vagy az implantátum behelyezése során kimagaslóan nagy behelyezési nyomatékot alkalmaztak, továbbá a nem megfelelően alkalmazott csontexpansziós technika, stb.
- Az implantátum felszínének szennyeződése az implantátum behelyezése során, vagy a csontfészek szennyeződése nyálon, illetve nem megfelelően sterilizált sebészi eszközökön keresztül.
- A bukkális vagy linguális kortikális perforációja.

Fontos, hogy a sebészi beavatkozásokat körültekintő anamnézisérvétel és rendkívül alapos klinikai vizsgálat előzze meg. A folyamat során lehetőségünk van differenciál-diagnózis felállítására, ami hozzájárulhat ahhoz, hogy a jövőben elkerülhető legyen a nem kívánt szövődmények kialakulása (vírusfertőzések, stb.).

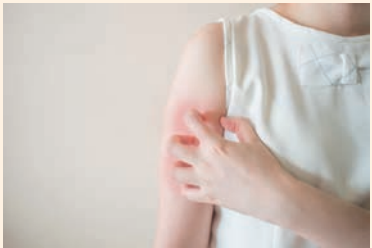Az RPI vagy a PIL által okozott léziók korai felismerése az implantátumok túlélési arányának javulásához vezethet, mivel ilyenkor még általában csak kisméretű léziókkal állunk szemben. Az ismert eseteket nem dokumentálták kellő alaposan, és jelenleg nem áll rendelkezésre széles körű elfogadott kezelési protokoll. Fontos, hogy az RPI és a PIL kialakulásának lehetőségét a belegegyező nyilatkozatban is feltüntessük, valamint tájékoztassuk a páciens, hogy a sebészi beavatkozások megkezdése előtt szükség lehet bizonyos konzervatív fogászati és parodontológiai beavatkozások elvégzésére.

Az implantátumok túlélési aránya folyamatosan nő, és az implantátumok felhasználásának indikációs területe is folyamatosan bővül. Azonban az élő szervezettel történő interakció, valamint a lehetségesen előforduló patogén tényezők folyamatosan olyan új kihívások elé állítanak bennünket, amelyek kialakulásához vezető folyamatokat még csak rendkívül korlátozott mértékben látjuk át.



11. ábra: Az implantátum terhelését követően 6 héttel készült radiológiai felvétel. — 12-13. ábrák: Az implantátum terhelését követően 8 héttel készült radiológiai felvétel. A felépítmény eltávolításra került, valamint az implantátum apikális vége körül sebészi beavatkozás történt. — 14. ábra: Az implantátum első alkalommal történő terhelését követően, 10 héttel később készült radiológiai felvétel. A közben kialakult klinikai tünetek miatt a szomszédos fog endodonciai kezelésben részesült.

A fogászati egészség és az étrend javítása segíthet a psoriasis kezelésében



Az amerikai dermatológusok tanulmánya szerint a fogászati egészség és az étrend javítása segíthet a psoriasis kezelésében.

A psoriasis olyan bőrbetegség, amely vastag, viszkető vöröses foltokat okoz ezüstös vályatokkal. Az NHS szerint a pikkelysömör az Egyesült Királyságban az emberek kb. 2%-át érinti. A bőrbetegség általában 35 év alatti felnőtteknél kezdődik, férfiakat és nőket egyaránt érint.

A tanulmány talált olyan psoriasisban szenvedő betegeket, akiknek íny-egészségi állapota rossznak vagy nagyon rossznak bizonyult: ezek a páciensek szignifikánsan súlyosabb psoriasis tüneteket mutatnak, mint az egészséges ínnyel rendelkező emberek.

A tanulmány rámutatott arra is, hogy azok a betegek, akik naponta legalább egyszer friss gyümölcsöt fogyasztottak, enyhébb pikkelysömör tüneteket tapasztaltak.

A tanulmányt a Dermatology Online Journal publikálta.

A psoriasist az immunrendszer problémája okozza.

Psoriasis kezelése

„A psoriasis egy autoimmun betegség, gyakran vörös, pikkelyes foltként jelenik meg a bőrön” – mondta Benjamin Kaffenberger bőrgyógyász, az Ohio State Wexner Orvosi Központ tanulmányvezetője.

„Tudjuk, hogy az okok és a következmények nem csak a bőr mélyén vannak. Ezért célunk olyan triggeret keresni, mely hatékonyan aktiválhatja az immunrendszert.

„Mivel a bakteriális mikrobiom a szájüregben nagyon összetett és a garat, valamint a gége psoriasisos elváltozása nagyban köthető hozzánk, ez lett a kiindulási pontunk.

„Elképesztőnek tartanánk, ha kiderülne, hogy a fogászati egészség a psoriasis kockázati tényezője.”

A kutatás

Az Ohio állami dermatológiai klinikán életmódra és étrendre vonatkozó kérdőívet küldtek ki 265 betegnek.

A tanulmány 100 psoriasisos beteget és 165 psoriasis nélküli beteget vizsgált. Az eredmények azt mutatták, hogy a rossz fogászati és szájüregi egészségi állapot mindenképpen kapcsolatban áll a psoriasisal. Kaffenberger elmagyarázta: „A súlyos psoriasisban szenvedő betegek nagyobb valószínűséggel jeleztek rosszabb gingivális állapotot, mint azon betegek, akiknél nem volt psoriasis (enyhe vagy közepes mértékben sem).

„A nagyobb mennyiségű gyümölcsöt fogyasztók kevésbé szenvednek a psoriasis megjelenő tüneteitől”. Látható tehát, a gyümölcsök és a potenciálisan friss élelmiszerek egyfajta védő tényezőt jelentenek.

A tanulmány megerősítette korábbi vizsgálatok adatait is, amelyek

szerint a dohányzás és az elhízás a családi anamnéziseket nézve a psoriasis szignifikáns előjelezői voltak.

Kaffenberger azt reméli, hogy az Ohio State dermatológiai klinikákon kívül is fogja tudni terjeszteni a fenti tanulmányt. Javasolja, hogy az éves

fogászati szűrővizsgálatot ne hagyja ki senki sem, psoriasisos betegeknek pedig táplálkozási tanácsadó felkeresését is megfontolandónak tartja a jobb étrendi dinamizmus és hatékonyság fenntartása érdekében.

„A legfontosabb az íny és a szájüreg megóvása azáltal, hogy naponta

kétszer fogat mosunk és fogselymet használunk.”

„Az életmód változásai között szerepel a dohányzásról való leszokás, a nagymértékű alkoholfogyasztás elkerülése és a cukorbetegség megfelelő kezelése” – tette hozzá.

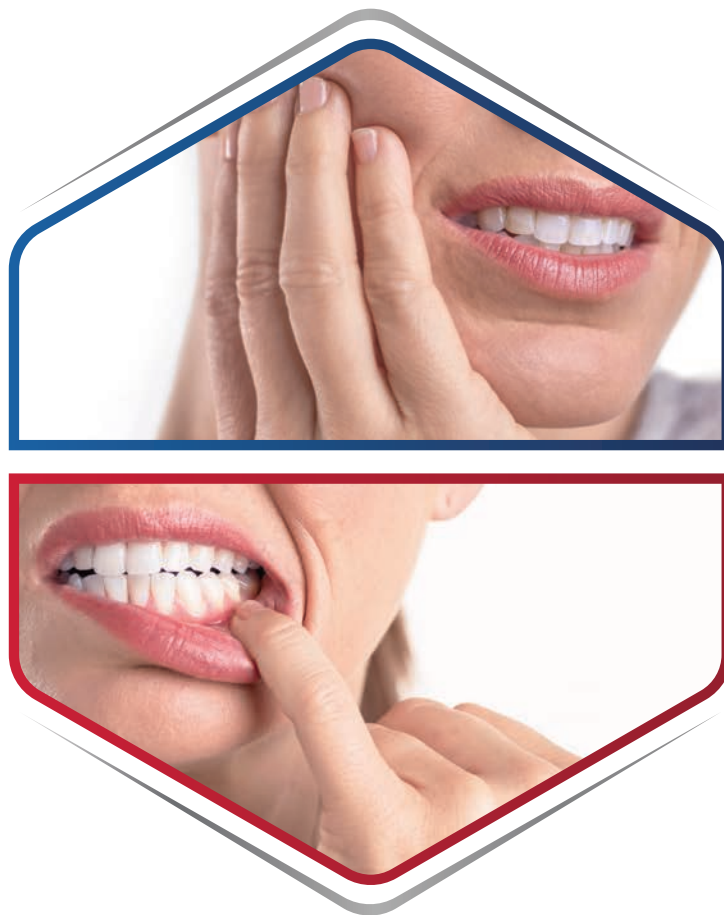Forrás: www.dentistry.co.uk

hirdetés

Újdonság



SENSODYNE SENSITIVITY & GUM 1 SPECIÁLIS FOGKRÉM 2 PROBLÉMÁRA (fogérzékenység, fogínyvérzés)



63%-kal
segít csökkenteni
a fogérzékenységet*¹

**Folyamatos
javulást**

teszt lehetővé
a fogérzékenység
enyhítésében 24 hét alatt**²

40%-kal
segít javítani a fogíny
egészségi állapotát***³



Mindennapos alkalmazása ajánlott.

Megjegyzések: * A Schiff-érték százalékos javulása a csak fluoridot tartalmazó fogkrémmel összehasonlítva, 8 hét után. Teszt: 0,454% w/w ön-fluorid-fogkrém vs kontroll: csak fluorid tartalmú fogkrém. A nyomási küszöbérték-különbség a teszt fogkrém esetén 7,5 g volt 4 hét után, és 27,2 g 8 hét után. ** A vizsgálatot 0,454% w/w ön-fluorid-fogkrémmel végezték; a Schiff-érték mérésével és a DHEQ-kérdőív felhasználásával. *** A Vérzési index százalékos javulása 24 hét után. Teszt: 0,454% w/w ön-fluorid-fogkrém és kontroll: csak fluorid tartalmú fogkrém. A vizsgálat 19%-os javulást is kimutatott a módosított Gingivális index esetében a teszt fogkrémmel a kontrollal összehasonlítva 24 hét után. Mindkét érték a fogíny egészségi állapotának javulására utal. Referenciák: 1. Parkinson CR, et al. Am J Dent. 2015; 28: 181-244. 2. 204930. GSK-adatok fájlon. 2017. április 3. RH01515. Klinikai vizsgálat beszámolója, GSK-adatok fájlon Anyag jóváhagyásának dátuma: 2019.08.22. CHHU/CHSENO/0081/19 A védjegyek tulajdonosa vagy engedélyezett használója a GSK vállalatcsoport. Forgalmazza: GlaxoSmithKline-Consumer Kft. 1124 Budapest, Csörsz u. 43. Tel.: +36 1 225 5800 www.gsk.hu Amennyiben termékünk alkalmazása során „Nemkívánatos eseményt” észlel, kérjük, 24 órán belül jelentse a Hungary.PH_Safety@gsk.com e-mail címen vagy a +36/1-22-55-300-as telefonszámon! Harmadik fél által (DIALOG Egészség Kommunikációs és Tanácsadó Kft.) készített tartalom, GSK által szponzorált tartalom.

Horizontális csontaugmentáció és implantáció

Egy irányított, kétlépcsős csontregenerációs eljárás

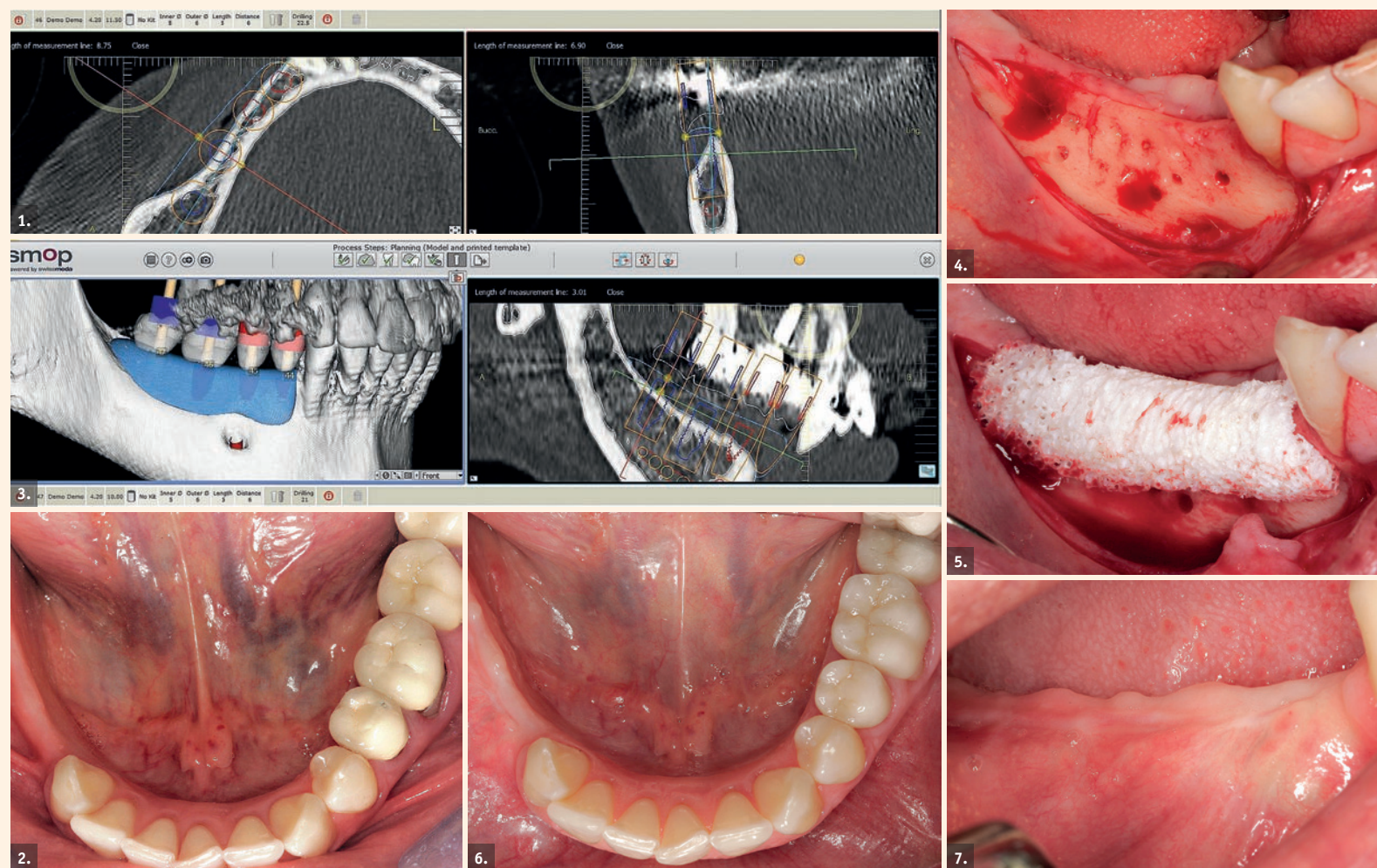
Dr. Orcan Yüksel
(Németország)

Bevezetés

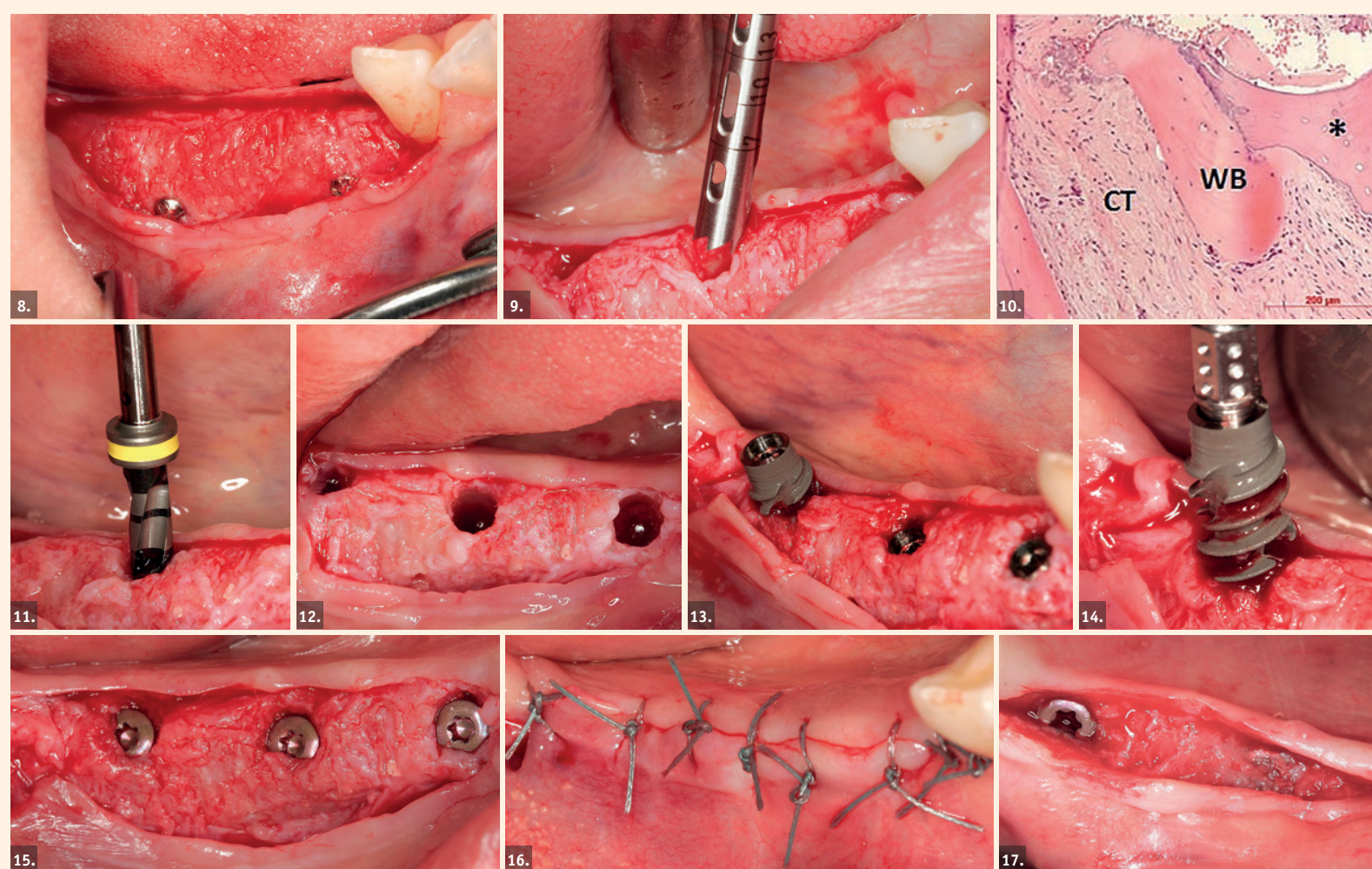
A mandibula hátsó régiójában gyakran megfigyelhető csontatrófia, amelyet a parodontális vagy endo-

dontális problémák okozta idő előtti fogvesztés okoz. Ilyen esetekben gyakran merülnek fel problémák az implantációval kapcsolatban, az alveolus korlátozott magassága

vagy szélessége miatt. Számos kezelési javaslat született arra, hogy elegendő csontot nyerjenek az implantátum stabilitása és a jó esztétikai eredmény elérése érdekében



1. és 2. ábra: A radiológiai és klinikai vizsgálat korlátozott csontsűrűséget mutatott. — 3. ábra: A műtét digitális megtervezése. — 4. ábra: A recipiens csont kortikális rétegének perforációja. — 5. ábra: A recipiens területre rögzített egyedi, allogén csontblokk. — 6. és 7. ábra: Klinikai kép hat hónappal az első beavatkozás után.



8. ábra: Eltávolítottuk a rögzítő csavarokat. — 9. ábra: Csontmag-biopsziát vettünk. — 10. ábra: A biopsziás minta szövettani képe. WB = újonnan képződött csont; * = allograft anyag; CT = kötőszövet. — 11–14. ábra: A Straumann implantátumok behelyezése csontszintben. — 15. ábra: Az implantátumokat záró csavarral zártuk. — 16. ábra: A műtéti területet varratokkal zártuk. — 17. ábra: Az implantátumok felszabadítása – három hónappal elteltével.

[1]. A klinikai gyakorlatban ígéretes eredményekkel alkalmazták a fagyasztva szárított allograft csontblokkokat (FDBA) az alveoláris gerinc növelésére, amely kevésbé invazív kezelési alternatívát jelent a páciensek számára az autogén csontblokkokhoz képest, hisz nem kell donorhely-morbiditással számolni, és nem szükséges második műtéti terület sem [2-4].

A CAD/CAM technológia (számítógép-vezérelt tervezés és gyártás) segítségével ma már elő lehet állítani egyedileg kialakított allogén csontblokkokat, melyek egyrészt a műtéti idő rövidülését eredményezik, hiszen nem szükséges a csontblokkot műtét közben manuálisan igazítani; másrészt ezáltal javul a páciens komfortérzete is [5, 6]. Ez az esettanulmány egy kétlépcsős, irányított csontregenerációs (GBR) eljárást ír le, amelynek során, első lépésként egy egyedi, allogén csontblokkot alkalmaztunk a mandibulán a csontszélesség növelésére. A második lépésben speciális, új tervezésű implantátumokat (Straumann BLX, Roxolid anyagból, SLActive felülettel) helyeztünk be a jó primer stabilitás elérése érdekében.

Kiindulási szituáció

A 42 éves hölgy azzal a kéréssel érkezett, hogy alsó állcsontján rögzített fogpótlást szeretne. Már az első klinikai vizsgálat, valamint a röntgenképek alapján is látható volt az állcsont-atrófia, és az implantációhoz nem megfelelő, korlátozott csontmennyiség (1. és 2. ábra). A pácienssel megvitattuk, milyen kétlépcsős, irányított csontregenerációs (GBR) eljárásokkal lehetséges, hogy a későbbi implantáció számára szükséges csontszélességet visszanyerjük. A páciens nem járult hozzá az autológ csonttal történő augmentációhoz, így a CAD/CAM individualizált allograft csontblokkal (FDBA, maxgraft® bonebuilder, Botiss Biomaterials) történő kezelés, majd Straumann BLX implantátumok behelyezése mellett döntöttünk.

Tervezés

A CBCT-vizsgálattal nyert DICOM formátumú felvételeket a Botiss Biomaterials céghez továbbítottuk, hogy megtervezzék az egyedi, allogén csontblokkot. A Botiss a páciens csontdefektusának 3D rekonstrukcióján virtuálisan megtervezte az allogén csontblokkot (3. ábra). Miután a szájszész ellenőrizte és jóváhagyta a blokk kialakítását, a maxgraft® bonebuilder blokk kifaragásra került a feldolgozott (Allotec® Process, Cells+Tissuebank Austria), élő donorkombcsontfejből (caput femoris) származó szivacsos csontból.

Sebészeti eljárás

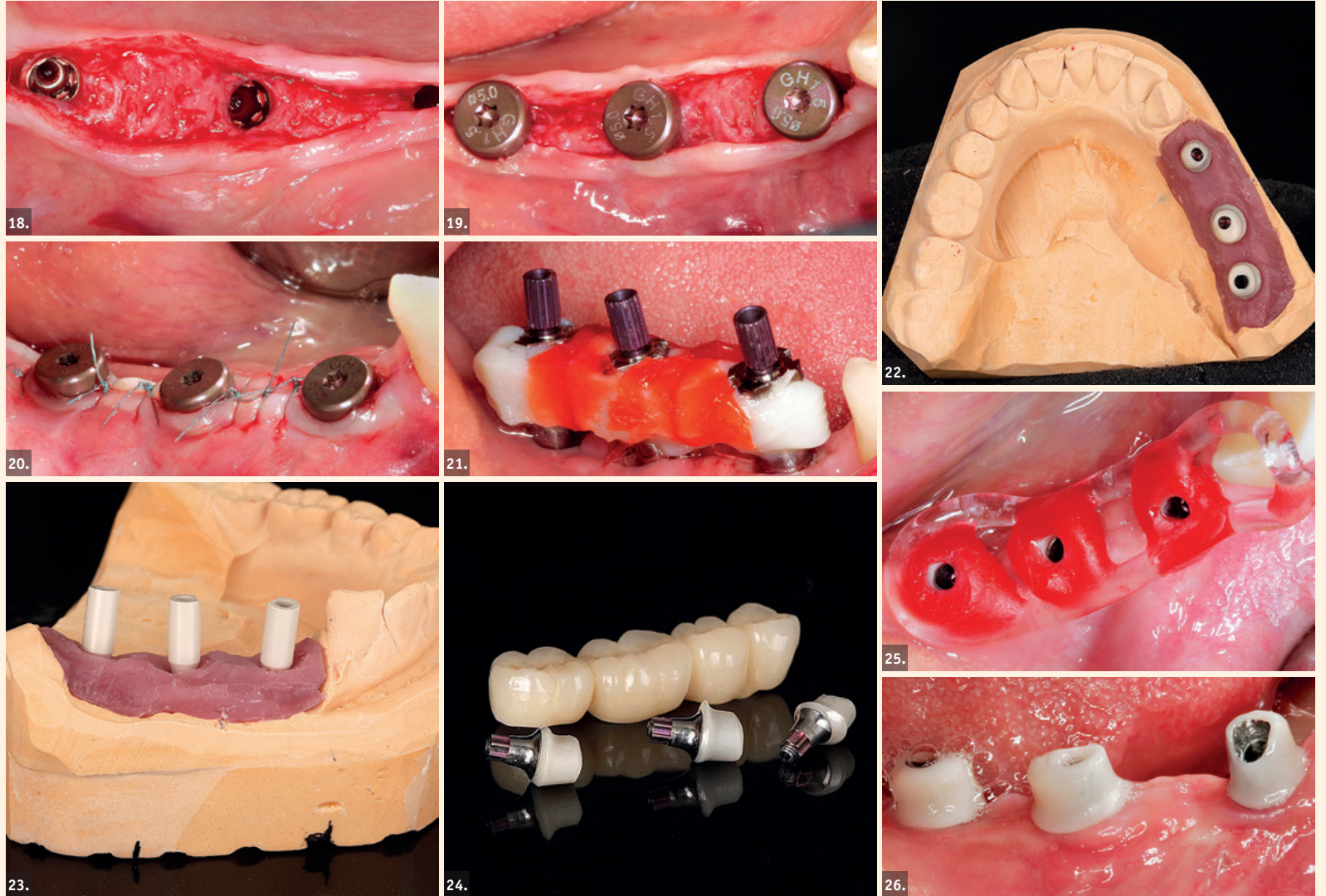
Az augmentációt helyi érzéstelenítésben végeztük. Teljes vastagságú vesztibuláris lebenyt képeztünk, meziális feszítelő segédmetszettel. A linguális légyszövetet óvatosan leválasztottuk a rezidu-

ális csonttól, egészen a musculus mylohyoideusig, gondosan ügyelve az ideg- és érkepletekre. A megfelelő lágyrész-management érdekében a lebenyt bukkális irányban mobilizáltuk. A recipiens terület kortikális csontját egy kis gömbfüró segítségével perforáltuk, hogy vérzészt indukáljunk, és elősegítsük a graft revaszkularizációját (4. ábra). Az egyedileg kialakított allogén blokkot, amely pontosan illeszkedett a befogadó területre, 1,25 mm átmérőjű és 8 mm hosszú csavarokkal mereven rögzítettük az állcsont-hoz (5. ábra). A mesialis és a distalis területeket xenogén csontpótló anyaggal (cerabone®, Botiss) töltöttük ki. A műteti területet pericardium kollagénmembránnal (Jason® membrán, Botiss) borítottuk, amelyet titán pinekkel rögzítettünk. A lebenyt visszahelyezve 4/0-ás nem felszívódó varrattal rögzítettük. A feszülésmentes sebzés érdekében apikálisan behelyeztünk egy laterális matracöltést, hogy az izmok ne tudjanak húzóerőt gyakorolni az augmentált területre. A varratokat a műtét után 14 nappal távolítottuk el.

Hat hónap eseménytelen gyógyulást követően, a páciens előkészítettük az implantációhoz (6. és 7. ábra). A re-entry során eltávolítottuk a rögzítő csavarokat, és szövettani elemzés céljából mintát vettünk a csontból (8. és 9. ábra). A biopsziás metszeteket hematoxylin-eozin festékkel festettük. A re-entry során nyert minta szövettani vizsgálata a FDFA blokk folyamatban lévő remodelingjét mutatta ki. Az újonnan képződött csont szoros érintkezésben volt az allografttal, kötőszövettel körülvéve, ami bizonyítja a graft által közvetített csontregenerációt (10. ábra). A méréseket követően három (4,5 mm átmérőjű és 10 mm hosszúságú) Straumann BLX implantátumot helyeztünk be a 4.7, 4.6 és 4.4-es pozícióban, a csont szintjében (11–14. ábra). Az implantátumokat regular base (RB) zárócsavarokat helyeztük, majd 4/0-ás varróanyag-gal zártuk a sebet (15. és 16. ábra).

Protetikai fázis

Háromhetes gyógyulást követően, nyitott kanalas technikával lenyomatot vettünk annak érdekében, hogy kiküszöböljük a dimenziótorzulást a mesterminta elkészülése során. A lenyomathoz individualizált nyitott kanalas és poliéter lenyomatananyagot használtunk (Impregnum Penta, 3M ESPE, 21. ábra), az RB lenyomatot fejeket pedig összesíneztük. Az egyéni protetikai fejeket Straumann Variobase alapra, cirkónium-dioxidból készítettük el (22. és 23. ábra). A Straumann Variobase segítségével a fogtechnikai laboratóriumban is lehetőség nyílik egyedi fej kialakítására (24. ábra). Az általunk választott eljárás ehhez a laboratóriumi frézelés volt. A Variobase fej ötvözi az eredeti Straumann csatlakozás és az egyedi rögzítő mechanizmus előnyeit. A fejek megfelelő pozíciójának meghatározására a páciens szájában mintázó műanyag-gal módosított akrilát kulcsot használtunk (25. és 26. ábra).



18. és 19. ábra: Gyógyulási csavarok behelyezése. — 20. ábra: Sebzés. — 21. ábra: A lenyomatvételhez összesínezett lenyomatfejek. — 22. és 23. ábra: Egyedi fejek készítése. — 24. ábra: Straumann Variobase-zel kialakított egyedi protetikai fejek. — 25. és 26. ábrák: Mintázó műanyaggal módosított akrilát kulcsot használunk a fejek megfelelő pozíciójának meghatározására.

Az implantátum behelyezése után, a tíz hónappal később végzett kontrollvizsgálaton látható, hogy az ínykontúr megfelelően megőrződött (27. és 28. ábra).

Eredmények

A fogpótlás elkészülése és beigazítása után a cirkónium-dioxid vázas, leplezett kerámiahidat üvegionomer cementtel rögzítettük. A kontroll röntgenfelvételen látható, hogy a fogpótlás illeszkedése tökéletes (29. ábra).

Következtetés

A BLX implantátumokkal optimális primer stabilitás volt elérhető, mivel a BLX fúrók a működésük során szakaszos mozgással segítik a csontágy adaptációját. Emiatt ez az implantátum nagyon egyszerűen alkalmazható különféle denzitású és mennyiségű csont esetében, ahogy azt a bemutatott esetben is láthattuk. A kétlépcsős GBR eljárás során a testre szabott FDFA blokk használatával teljesíteni tudtuk a páciens vágyát a rögzített fogpótlásra anélkül, hogy autológ csont vételére, illetve második műteti területre lett volna szükség. A CAD/CAM technológiával optimálisan illeszkedő, allogén csontblokk alakítható ki, így csökkenhet a műteti idő, mivel nincs szükség a blokk manuális igazítására, valamint a pácienskomfort is jobb.

A horizontális augmentációval a csontszélesség jelentős növekedését értük el, ami a sikeres implantációhoz elengedhetetlen. Különleges menetkialakításának köszönhetően a BLX implantátum kiváló vágási és rögzítési tulajdonságokat mutatott az implantátum teljes hosszán annak el-

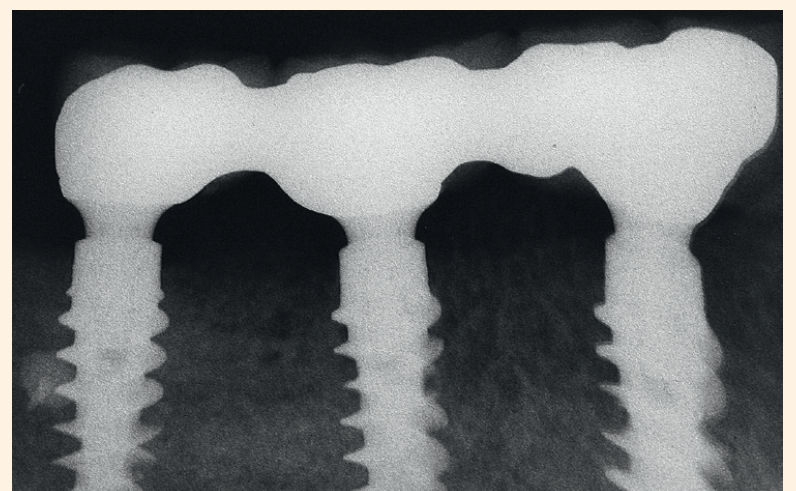
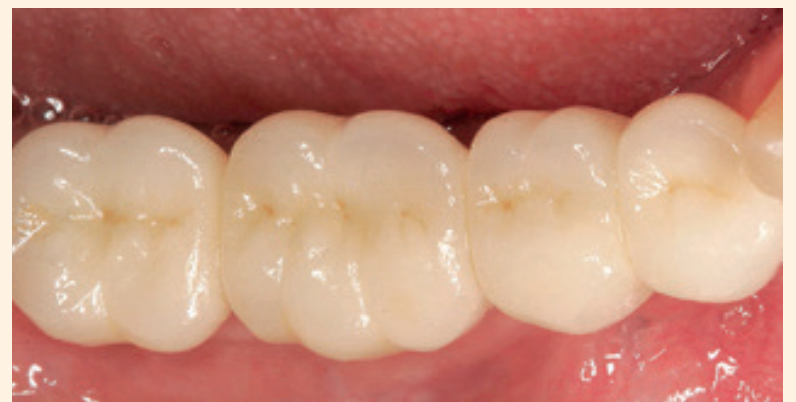lenére, hogy az implantátumot körülvevő csont denzitása különböző volt, és a sűrűbb szerkezetű saját csont találkozott az újonnan kialakuló csontszövettel. A felszabadítás során látható volt, hogy az újonnan képződött csontszövet még a zárócsavarra is rányúlt, demonstrálva az allograft kiváló remodeling képességét.

Összességében – ahogy a bemutatott eset bizonyítja – az allogén csontblokkokkal, különösen a testre szabott allogén csontblokkal végzett augmentáció jóval kevésbé invazív, mint a hasonló eredményre vezető egyéb eljárások, és megkönnyítik a csontaugmentációt nem csak a sebész, hanem a páciens számára is. Ezek a tartós implantációs-protetikai megoldások maximális kényelmet nyújtanak a páciens számára.

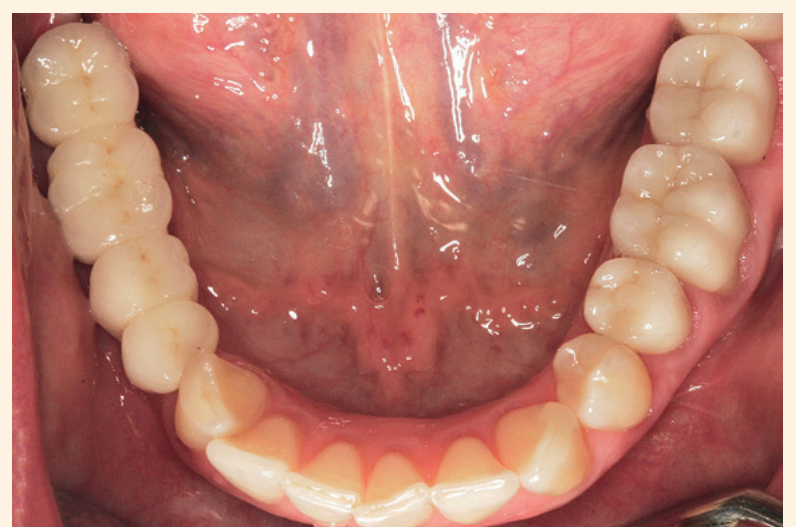Forrás: *Implants 2019/2*

Irodalomjegyzék

1. Aghaloo et al. Which hard tissue augmentation techniques are the most successful in furnishing bony support for implant placement? *Int J Oral Maxillofac Implants* 2007; 22(Suppl): 49–70.
2. Monje, A. et al. On the feasibility of utilizing allogeneic bone blocks for atrophic maxillary augmentation. *Biomed Res. Int.* 2014, 8:14578.
3. Motamedian et al. Success Rate of Implants Placed in Autogenous Bone Blocks Versus Allogeneic Bone Blocks: A Systematic Literature Review. *Ann. Maxillofac. Surg.* 2016, 6, 78–90.
4. Nissan et al. Efficacy of Cancellous Block Allograft Augmentation Prior to Implant Placement in the Posterior Atrophic Mandible. *Clinical Implant Dentistry and Related Research*, 2011, 13 (4)
5. Jacotti, M., Barausse, C. & Felice, P. Posterior atrophic mandible rehabilitation with onlay allograft created with CAD-CAM procedure: a case report. *Implant Dent.* 2014, 23, 22–8.
6. Blume, O. et al. Treatment of Severely Resorbed Maxilla Due to Peri-Implantitis by Guided Bone Regeneration Using a Customized Allogeneic Bone Block: A Case Report. *Materials* 2017, 10(10):1213.



27. és 28. ábrák: Klinikai kép – tíz hónappal az implantátum behelyezése után.



29. ábra: Kontroll röntgenfelvétel.