

## Plně digitální implantologické workflow

**Autoři:** Dr. Kirill Kostin, Dr. Mikhail Erohin, Dr. Oleg Ponomarev, Dr. Maxim Kozhevin, Rusko

Společnost Planmeca je známá nejmodernějšími technickými inovacemi a neustálým vývojem produktů. Výkonná softwarová platforma Planmeca Romexis umožňuje provedení všech fází stomatologických implantologických a estetických protetických ošetření za použití jednoho softwaru, a to od počítačově asistovaného návrhu úsměvů pacientů po výrobu chirurgických šablon.

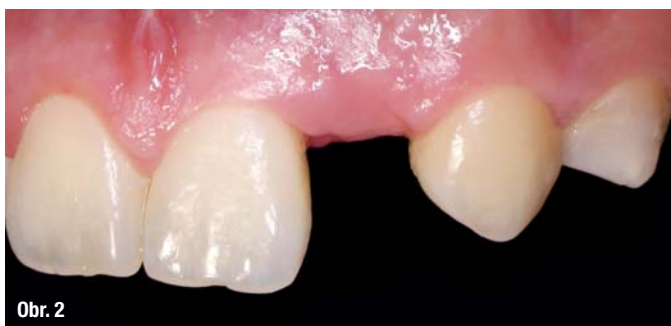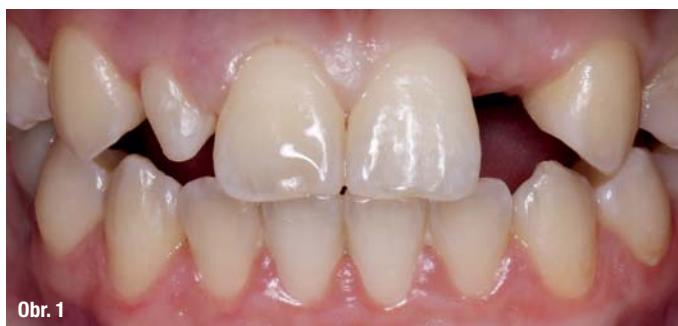Následující klinický případ, na kterém jsem pracoval spolu s kolegy Dr. Olegem Ponomarevem, Dr. Maximem Kozhevinnem a Dr. Yarokhinem, ukazuje, jak je možno využít digitální systémy při protetickém ošetření, zavádění implantátů a navrhování designu náhrady. Dle našich zkušeností umožňují digitální CAD/CAM technologie, ve srovnání s tradičními metodami, maximálně funkční a estetické výsledky.

### Kazuistika

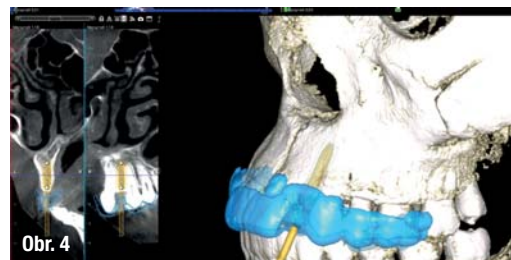
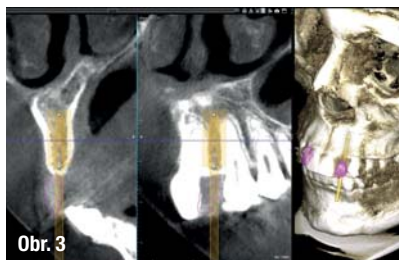
Tento klinický případ ukazuje výhody použití CAD/CAM systémů při digitálním plánování zavádění implantátů a přípravě chirurgických šablon, stejně jako při výrobě kera-

mické náhrady. V tomto článku předkládáme klinický případ, při němž bylo ošetření provedeno za použití softwaru Planmeca Romexis 3D Implant Guide, softwaru Planmeca PlanCAD Premium a frézovacího přístroje Planmeca PlanMill 40.

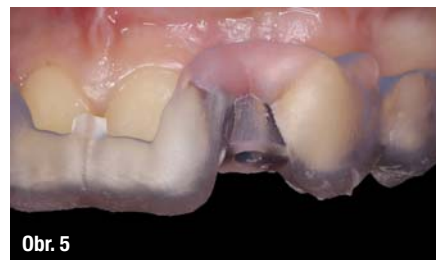Klinický případ se týká pacientky, která si stěžovala na chybějící zub 22 a čipkovitý tvar zubu 12 (obr. 1, 2). Při počátečním vyšetření byl prostor kolem chybějícího zubu vyhodnocen jako příliš úzký pro zavedení implantátu. Pacientka však odmítala ortodontickou přípravu, protože již dříve absolvovala ortodontickou léčbu s ortodontickou chirurgií.

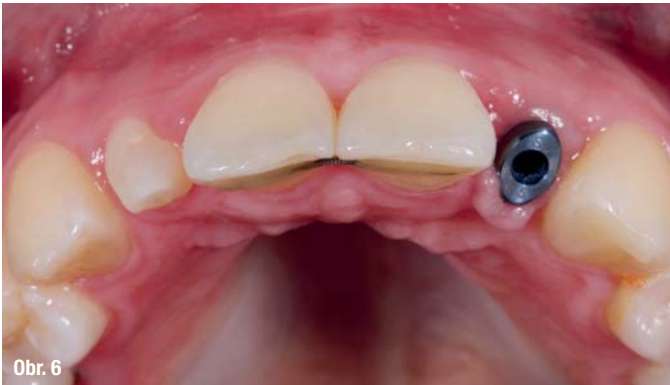

Obr. 1, 2: Horní zuby pacientky před ošetřením.

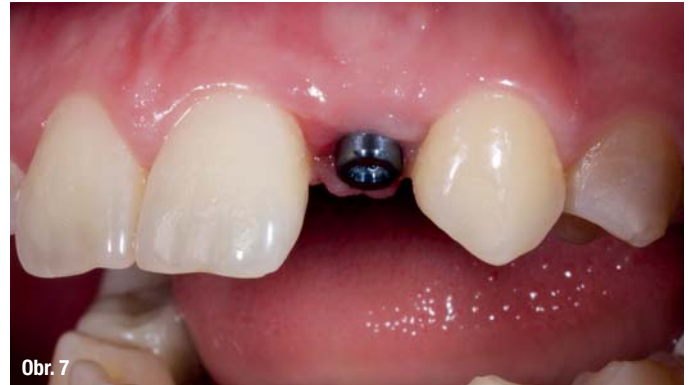

Obr. 3, 4: Digitální plánování implantátu a chirurgické šablony v softwaru Planmeca Romexis. Obr. 5: Chirurgická šablona byla vyrobena za účelem maximální přesnosti.





Obr. 6



Obr. 7

**Obr. 6, 7:** Úspěšné zavedení implantátu.

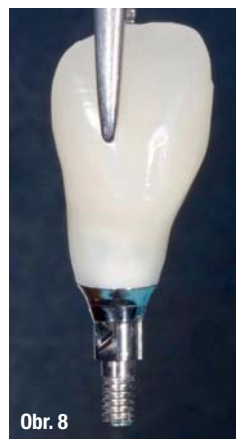V tomto konkrétním případě jsme začali s estetickou analýzou na základě CBCT dat pacientky a došli jsme k závěru, že implantát Straumann o průměru 2,9 mm by se do prostoru zubu 22 vešel, pokud bychom použili, za účelem maximální přesnosti, chirurgickou šablonu (obr. 3–5). Korunkovou náhradu zubu 12 jsme se rozhodli vyrobit z keramiky IPS e.max (Ivoclar Vivadent).

Díky digitálnímu plánování a pečlivě vyrobené chirurgické šabloně bylo zavedení implantátu úspěšné, přestože se anatomické podmínky zdály být méně než příhodné. Dosáhli jsme točivého momentu 30 Ncm a na implantát umístili vhojovací váleček (obr. 6, 7).

Tři měsíce po zavedení implantátu byla dokončena oseointegrace fixtury implantátu. Na implantát byla vyrobena provizorní korunka z bločku VITA ENAMIC multiColor, jejímž účelem bylo podpořit tvarování měkkých tkání (obr. 8–10). Zlepšili jsme původní tvar měkkých tkání pomocí pilíře Straumann. U zubu 12 bylo pomocí elektrokoagulace provedeno prodloužení korunky (obr. 11–13).

Jakmile bylo dokončeno tvarování měkkých tkání, byl zub 12 za použití chirurgického mikroskopu minimálně preparován pro keramickou korunku. Po preparaci byl proveden intraorální sken, abychom mohli digitálně navrhnout individualizovaný abutment a korunku (obr. 14–19).


Konečný vzhled úsměvu jsme plánovali digitálně společně s pacientkou. Jako pilíř v místě zubu 12 jsme zvolili individuální šroubovaný zirkonový abutment s keramickou



Obr. 8



Obr. 9



Obr. 10

**Obr. 8–10:** Provizorní korunka byla umístěna za účelem tvarování měkkých tkání.

krycí vrstvou a plně anatomickou korunku z materiálu IPS Empress (obr. 20, 21).

Keramická krycí vrstva ztlumila přílišnou světlost zirkonu, a byli jsme tak schopni dosáhnout požadované barvy. Díky digitálnímu workflow jsme mohli plně vyhovět přáním pacientky (obr. 22–23).

## Závěr

Pomocí digitálních technologií je možno realizovat celý implantologický proces v zubní ordinaci, od plánování po výrobu náhrad. Digitální plánování zvyšuje spolehlivost implantologického ošetření a pomáhá zubnímu lékaři operaci

Text v rubrice Dental Tribune časopisu StomaTeam je publikován v licenci Dental Tribune International GmbH.

### Imprint

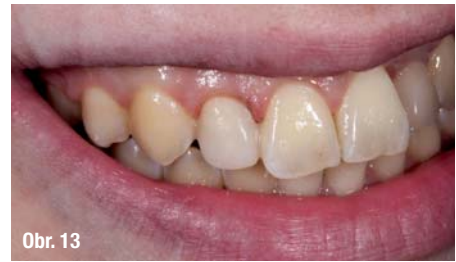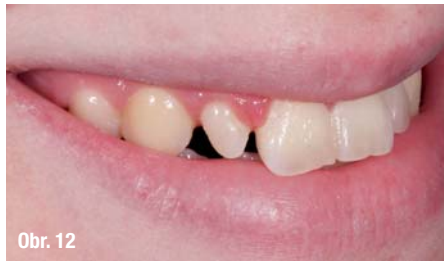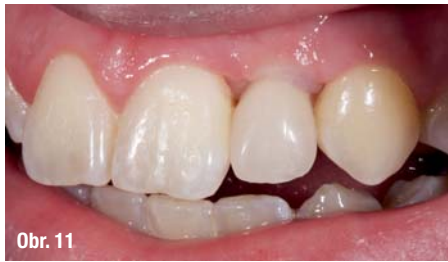Publisher and Chief Executive Officer: Torsten R. Oemus  
Chief Content Officer: Claudia Duschek

Dental Tribune International GmbH  
Holbeinstr. 29, 04229 Leipzig, Germany  
Tel.: +49 341 48 474 302 | Fax: +49 341 48 474 173  
General requests: info@dental-tribune.com  
Sales requests: mediasales@dental-tribune.com  
www.dental-tribune.com

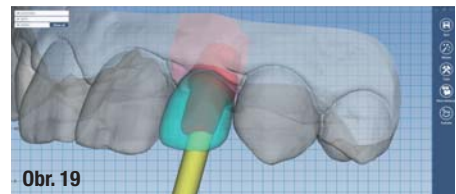

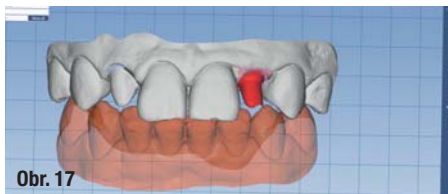
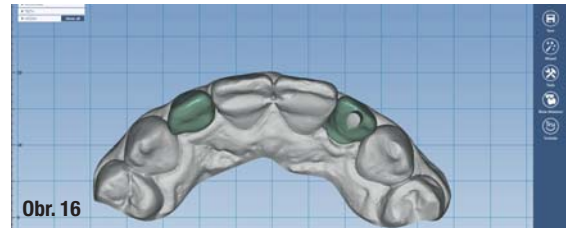
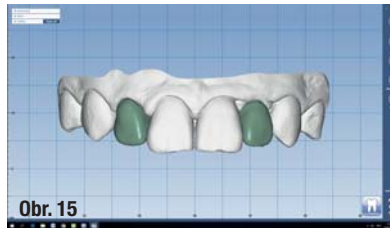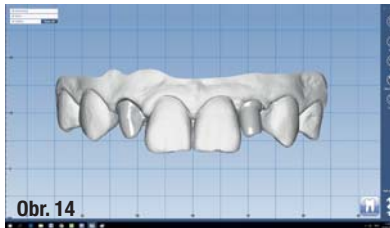
Material from Dental Tribune International GmbH that has been reprinted or translated and reprinted in this issue is copyrighted by Dental Tribune International GmbH. Such material must be published with the permission of Dental Tribune International GmbH. *Dental Tribune* is a trademark of Dental Tribune International GmbH.

All rights reserved. © 2020 Dental Tribune International GmbH. Reproduction in any manner in any language, in whole or in part, without the prior written permission of Dental Tribune International GmbH is expressly prohibited.

Dental Tribune International GmbH makes every effort to report clinical information and manufacturers' product news accurately but cannot assume responsibility for the validity of product claims or for typographical errors. The publisher also does not assume responsibility for product names, claims or statements made by advertisers. Opinions expressed by authors are their own and may not reflect those of Dental Tribune International GmbH.



Obr. 11–13: U zubu 12 bylo provedeno prodloužení korunky.

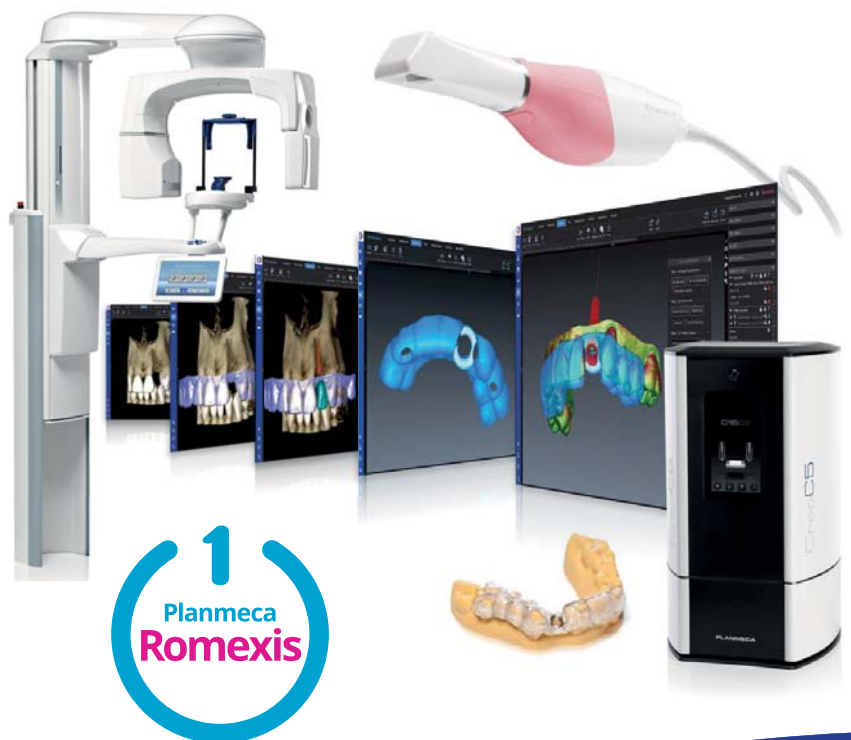

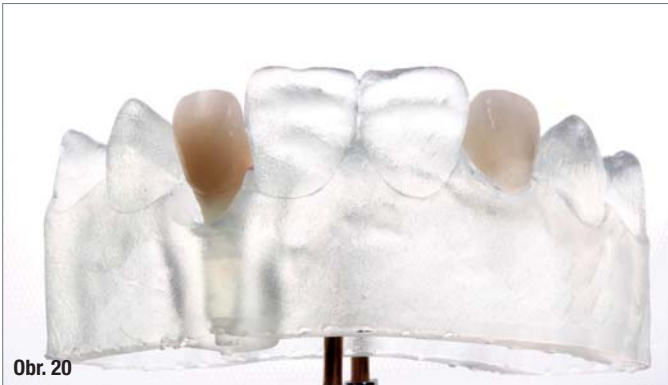Obr. 14–19: Definitivní náhrady byly navrženy v softwaru Planmeca PlanCAD Premium.

INZERCE

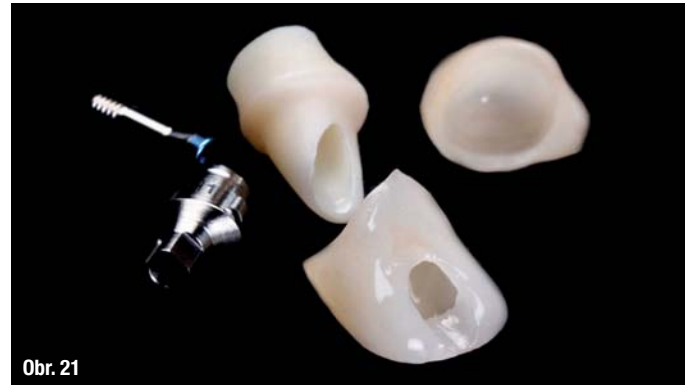## Kompletní pracovní postupy v implantologii – snadno s jediným softwarem

Plány implantologických zákroků se mění ve skutečnost snadno a rychle! Všechny kroky, od snímkování pomocí CBCT **Planmeca ProMax® 3D**, přes skenování skenerem **Planmeca Emerald™ S**, až po plánování zákroku a tvorbu šablon, je možno provádět v prostředí softwaru **Planmeca Romexis®**. Navíc navržené chirurgické šablony snadno vytisknete ve své ambulanci na 3D tiskárně **Planmeca Creo™ C5**.



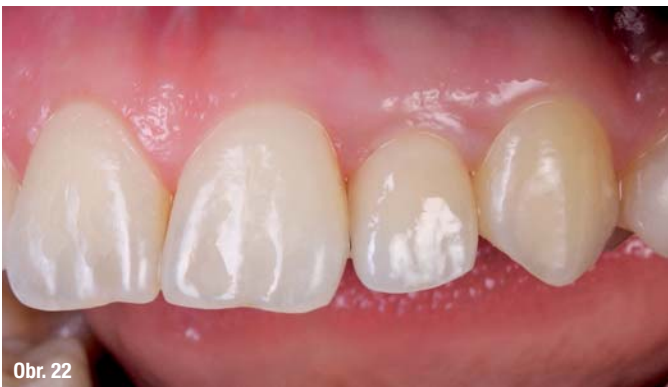

Obr. 20

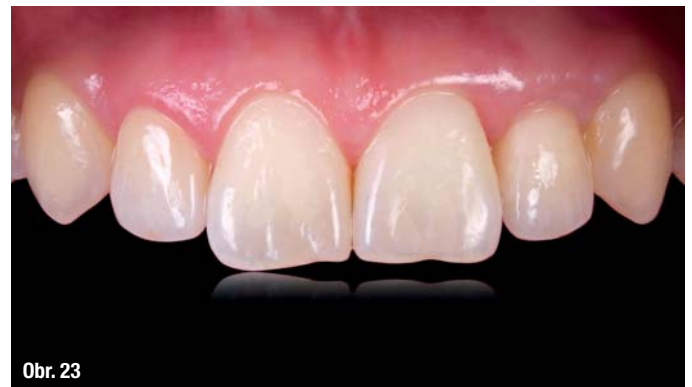

Obr. 21

Obr. 20, 21: Definitivní náhrady: Zirkonový šroubovaný abutment s keramickou krycí vrstvou a plně anatomická korunka z materiálu IPS Empress.



Obr. 22



Obr. 23

Obr. 22–23: Konečný výsledek.

úspěšně zvládnout. Digitální nástroje umožňují dosáhnout maximálně funkčního a estetického výsledku i tehdy, jedná-li se o kombinované ošetření, při němž se zavádí implantát a současně zhotovuje keramická náhrada na přirozený pilíř.

Díky vývoji moderních technologií je nyní možno získat 3D model zubů pacienta během pouhých několika minut, aniž by bylo narušeno pohodlí pacienta. Zkombinování CBCT snímku s intraorálním skenem současně umožňuje zubnímu lékaři přesné naplánování zavedení implantátu

a vytvoření chirurgické šablony, a to pouhými několika kliknutími.

A konečně, digitální technologie také umožňují vizualizaci výsledku ošetření pacientovi. Jasně vizualizace konečného výsledku usnadňují komunikaci s pacientem, čímž se zvýší ochota pacienta ke spolupráci.

*Redakční poznámka: Článek byl publikován v časopisu Planworld 2019.*

INZERCE



# PROMEDICA

Highest quality made in Germany





**Medicem**

Glass ionomer  
Spreißkautschuk-basissement  
Ciment dentaire verre  
ionomère pour scellement  
compositos in 300-000-000-001-1  
25 g powder 15 ml liquid  
PROMEDICA



**Medifil IX forte**

Glassionomer Füllungsmaterial  
Glas ionomer restorative material  
Matériau verre ionomère pour restaurations  
Matériau de obturation de sondromo de vidro  
50 Capsules  
PROMEDICA

**Skloionomerní upevňovací cement**

- Vynikající přilnavost k dentinu i sklovině
- Vysoce biokompatibilní, nízká kyselost
- Přesnost díky mikrotence vrstvě
- Vysoká pevnost v tlaku a nízká rozpustnost
- Bez nárůstu teploty během tuhnutí

**Skloionomerní výplňový materiál**

- Snadná aktivace bez nutnosti aktivátoru
- Různá doba míchání za účelem úpravy konzistence
- Úpravy možné ihned po nanesení
- Perfektní okrajová adaptace
- Vysoká pevnost v tlaku a odolnost vůči abrazi


Navštivte [www.promedica.de](http://www.promedica.de) a prohlédněte si všechny naše produkty



**Dental Material GmbH**  
24537 Neumünster / Germany  
Tel. +49 43 21 / 5 41 73  
Fax +49 43 21 / 5 19 08  
eMail [info@promedica.de](mailto:info@promedica.de)  
Internet [www.promedica.de](http://www.promedica.de)

# Biodentine™

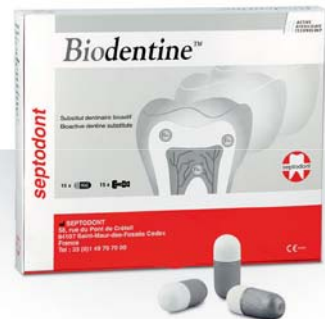Ošetřete  
hluboký kaz  
při minimální  
expozici  
aerosoly



## Atraumatická restorativní terapie (ART)

**Biodentine™** je díky jeho **biokompatibilním a bioaktivním vlastnostem** možno použít při ošetření i hlubokého kazu odhalujícího dřeň v rizikových akutních případech zcela **bez mechanického vrtání**.

Procedura ART, při které je kariézní tkáň odstraňována pouze ručními nástroji, umožňuje rekonstrukci kavity za minimálního vystavení aerosolům: **Biodentine™** je možno nanášet přímo na dřeň pro vyplnění i velmi hlubokého kazu.



ACTIVE  
BIOSILICATE  
TECHNOLOGY

Pro více informací navštivte naše webové stránky  
[www.septodont.com](http://www.septodont.com)



# Rozhovor: „Ortodontisté by se měli na své pacienty dívat očima parodontologa“

**Autor:** Curaden

Podle Dr. Jeana-Marca Dersota je kontrola plaku často opomíjeným, ale zásadním faktorem úspěšné ortodontické léčby. Dr. Dersot je bývalým prezidentem Société Française de Parodontologie et d'Implantologie Orale (Francouzská společnost pro parodontologii a orální implantologii), jeho hlavním zájmem je vztah mezi ortodontií a parodontologií a jeho výstupy na toto téma z pozice autora a vědeckého pracovníka jsou velmi četné. „Aby se zabránilo vedlejším vlivům ortodontické léčby, musí ortodontisté ochránit periodontální tkáň,“ zdůraznil Dersot.

## Dr. Dersote, kde obvykle nastávají během ortodontické léčby problémy?

Již několik desetiletí ortodontisté a parodontologové opakovaně tvrdí, že ortodontická léčba nemá pro zdravý parodont žádné škodlivé důsledky. Systematický přehled literatury [<https://pubmed.ncbi.nlm.nih.gov/18385025>] však toto často opakované tvrzení vyvrací a vedl k závěru, že dokonce i když jsou periodontální podmínky optimální, lze pozorovat mírně nepříznivé účinky. Podle tohoto přehledu vypracovaného z 12 studií, zahrnujícího 11 nerandomizovaných studií, vykazovaly výsledky gingivální recesy

0,03 mm, úbytek kosti 0,13 mm a hloubku chobotů minimálně 0,23 mm. Závěry této metaanalýzy jsou jasné: neexistují spolehlivé důkazy o přínosech ortodontické léčby pro periodontální zdraví a v nejlepším případě lze očekávat mírně nepříznivé účinky.

## Co by měli ortodontisté dělat, aby zabránili nejhorším problémům?

Aby se minimalizovaly vedlejší účinky ortodontické léčby na parodont, musí být ortodontisté schopni rozlišovat mezi pacienty, kterým mohou nabídnout ortodontickou léčbu hned a těmi, kteří potřebují nejprve parodontologickou léčbu. Před zahájením léčby by se měli ortodontisté dívat na své pacienty očima parodontologa.

Zprv by mělo být základní kompetencí všech ortodontistů, aby dokázali rozpoznat osm základních příznaků parodontitidy: krvácení z dásní, bolestivost a citlivost, abscesy a hnisání, gingivální recesy, mobilitu zubů, sekundární migrace, ulpívání jídla a zápach z úst.

Zdruhé by měli ortodontisté znát šest rizikových faktorů parodontitidy: parodontitida v rodinné anamnéze, negativní reakce na psychický stres, užívání tabákových výrobků, náchylnost k infekcím, špatná ústní hygiena a anamnéza akutní nekrotizující ulcerózní gingivitidy.

**„Zdravý parodont je základním předpokladem pro zahájení ortodontické léčby.“**

Pokud jsou přítomny některé z těchto příznaků nebo rizikových faktorů, měl by ortodontista pacienta odeslat k parodontologovi ještě než bude zahájena jakákoli jiná léčba,



Správné odstraňování plaku pomocí účinného a šetrného zubního kartáčku je klíčem k tomu, jak během ortodontické léčby zabránit recesům gingivy a parodontologickým komplikacím (fotografie: Jean-Marc Dersot).

aby se předešlo dalším problémům. Začlenění parodontologie do ortodontie je nezbytné a obrovskou pomocí je i přítomnost dentální hygienistky na pracovišti ortodontistů.

## A co gingivální recesy?

Etiologie gingiválních recesů je rozmanitá, ale jedna příčina je jasná: úbytek kosti v důsledku dehiscence nebo fenestrace. Několik článků o moderním zkoumání lebek došlo k závěru, že dehiscence kostí a následné recesy jsou přítomné fyziologicky.

Úbytek kosti se také může stát problémem v průběhu léčby. Jedním ze současných trendů v ortodontii je, že se nedělají extrakce, což také znamená, že je omezen bukalní posun zubů. Pokud se část kořene dostane mimo prostor kosti – přestože jsou dásně na normální úrovni – vytvoří ortodontista z hlediska gingiválních recesů rizikovou oblast.

K velké většině recesů dochází u dolních frontálních zubů a v oblasti symfýzy, kde je kost velmi tenká. Dokážu si tedy představit, že někdy je obtížné mít perfektní kontrolu nad sklonem dolních frontálních zubů a pozicí kořenů v prostoru kosti.

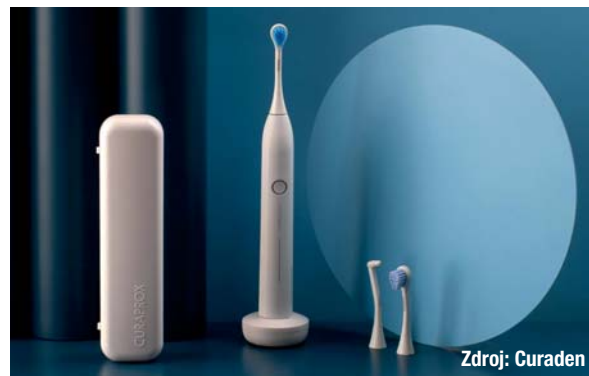## Kdy tedy přichází na řadu kontrola nad plakem?

Základním předpokladem pro zahájení ortodontické léčby je zdravý parodont. Je to hlavně proto, že díky periodontálním tkáním, a konkrétněji periodontálním vazům, je ortodontista schopen posouvat zuby. Zánět dásní s velkým podílem hyperplazie, ztráta závažného aparátu, úbytek kosti a resorpce kosti však mohou způsobit zhoršení periodontální opory. Klíčem, jak těmto problémům zabránit a minimalizovat vedlejší vlivy je kontrola nad plakem. Cílem kontroly nad plakem je zabránit nebo stabilizovat zánět dásní po parodontologické léčbě a zabránit nebo minimalizovat škodlivé vedlejší účinky ortodontie na parodont.

Jak u dětí, tak u dospělých je velkou výzvou změnit před ortodontickou léčbou chování pacienta, pokud jde o kontrolu nad plakem a zavést u něj dobré návyky stran čištění. Zánět v důsledku zubního plaku vede, je-li přítomna kostní dehiscence, k recesům gingivy. Taktéž nešetrná technika čištění zubů může vytvářet mikroskopické rány, které mohou způsobit recesy. Z těchto důvodů je klíčovým faktorem pro úspěšnou ortodontickou léčbu účinná, atraumatická kontrola nad plakem.

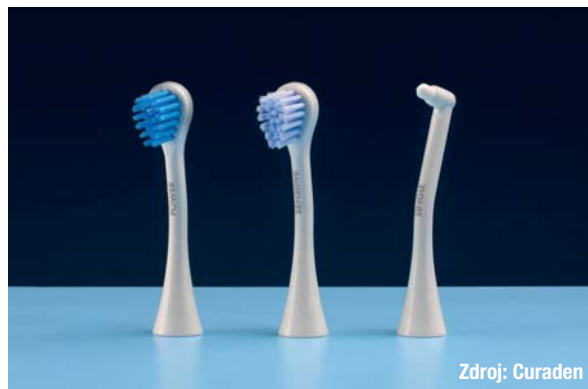## Jaký druh zubního kartáčku by měli stomatologičtí odborníci pacientům doporučovat?

U fixních ortodontických aparátů se snáze ukládá plak a odstraňování plaku je obtížnější. V současné době již je dostatek důkazů o účinnosti sonických zubních kartáčků a o tom, že jsou lepší než ruční zubní kartáčky. Sonické zubní kartáčky jsou obzvláště účinné, přesto atraumatické



Zdroj: Curaden

Odstraňování plaku je v průběhu ortodontické léčby klíčem, jak zabránit komplikacím. Skvělou pomůckou je sonický zubní kartáček Hydrosonic pro, který odstraňuje plak na zubech i dásních účinně, ale přesto šetrně.



Zdroj: Curaden

Malá a zakřivená hlava zubního kartáčku je perfektní pro vyčištění oblastí mezi zámky ortodontických aparátů.



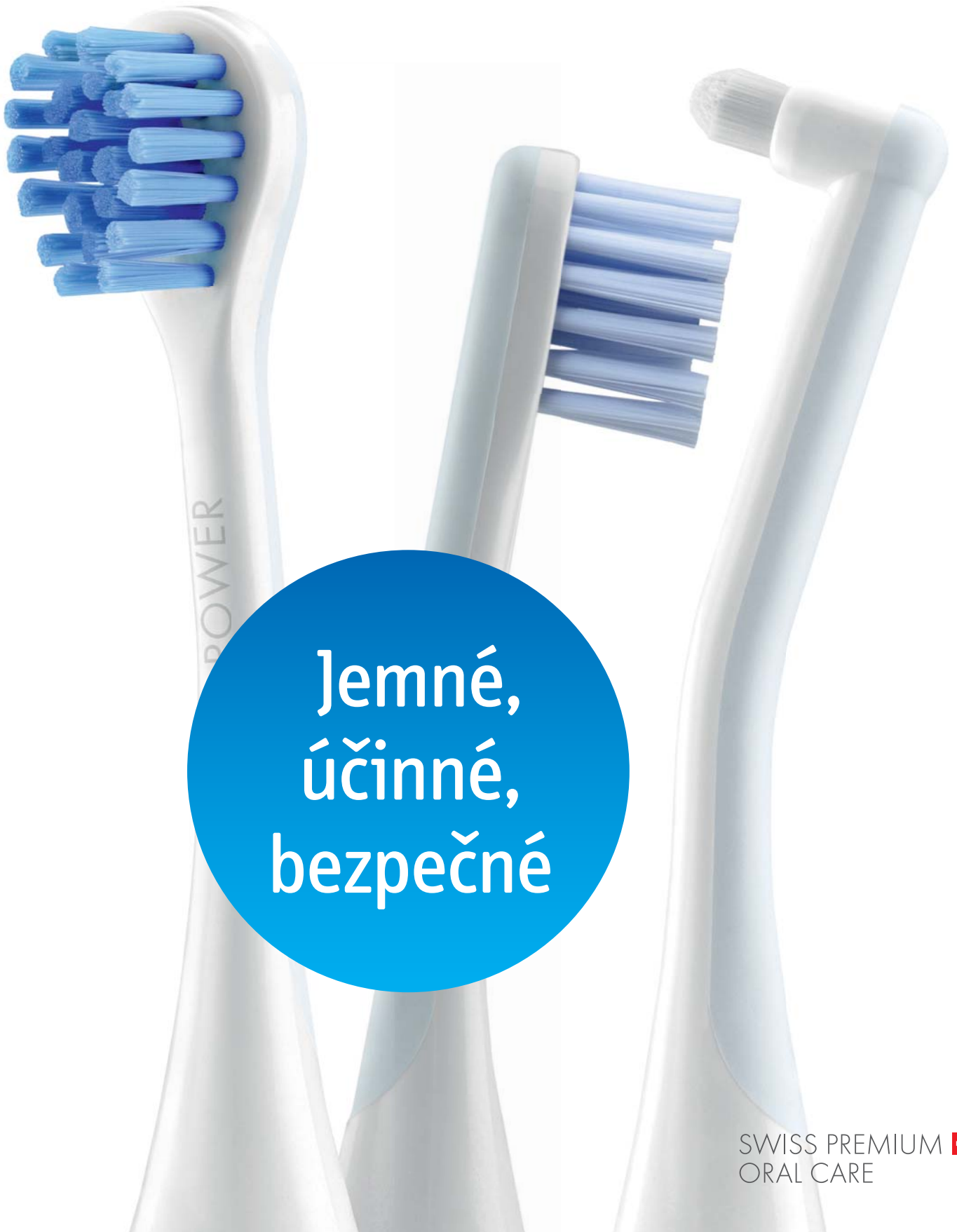Zdroj: Curaden

Zubní kartáček Hydrosonic pro je ideální pro čištění složitých ortodontických aparátů, zámků, implantátů a špatně čistitelných můstků.

a šetrné k zubům i dásním. Pro odstraňování plaku z prostor mezi zámky je důležitá malá, dobře ovladatelná hlava zubního kartáčku.

# CURAPROX

## HYDROSONIC



Jemné,  
účinné,  
bezpečné

SWISS PREMIUM   
ORAL CARE



CURAPROX

# PERIOPLUS<sup>+</sup>



 SWISS PREMIUM ORAL CARE