

ORTHO TRIBUNE

— The World's Orthodontic Newspaper • Édition Française —

OCTOBRE 2011 – Vol. 3, No. 10

www.dental-tribune.fr

Ça bouge aux journées de l'orthodontie !

Florilège de tous les matériaux innovants présentés lors du congrès



Dr. Mauchamps,
Président de la fédération
française d'orthodontie

L'orthodontie est une profession dans laquelle le changement est constant. L'évolution des matériaux émergents, particulièrement importante ces dernières années, a un impact non négligeable sur l'évolution du matériel et donc

des techniques en orthodontie. Ces innovations ont pour objectif d'améliorer sans cesse l'efficacité des traitements tout en augmentant le confort et le bien-être des patients. C'est le cas notamment des colles dont les nouveaux composants permettent d'améliorer les problèmes liés à l'hygiène bucco-dentaire. Mais les nouveaux matériaux peuvent également avoir un effet sur la douleur des traitements, sur l'esthétique des appareils, le temps de travail au fauteuil ou la réduction des risques d'allergie.

1. DES INNOVATIONS POUR UNE MEILLEURE HYGIÈNE BUCCO-DENTAIRE

Les brackets, couramment utilisés lors des traitements d'orthodontie, sont de petites plaquettes métalliques ou en céramique collées à la surface des dents, et destinées à maintenir l'arc dans les traitements. Celles-ci, par leurs structures, favorisent l'accumulation de débris alimentaires à l'origine de la plaque dentaire. La plaque dentaire est responsable de l'apparition assez rapide d'irritations de la gencive (gingivite) et si cette accumulation persiste, elle peut également être responsable de taches de déminéralisation autour des attaches (taches blanches). Les innovations qui concernent ce problème sont en relation directe avec les attaches et les colles.

INNOVATIONS ET TENDANCES

- Collage direct sur l'émail de toutes les dents (sans bagues qui cerclent la dent) y compris sur les molaires et sur les surfaces non amélaire (couronnes métalliques, céramiques, amalgames dentaires et même couronnes en résine provisoire).
- Les colles avec diffusion d'ions fluor devraient progressivement se généraliser pour la protection de l'émail.
- Les colles avec des propriétés antibactériennes également vont apparaître pour limiter autant que possible l'apparition de taches de décalcification autour des attaches.

Approche prospective :

- Collage en milieu sec des futures attaches obtenu peut-être par la création de nanotubes, adoptant ainsi le mécanisme qui permet aux geckos (petits lézards) de se maintenir au plafond.
- Collage en milieu humide des futures attaches à l'aide de protéines utilisées par les moules qui se fixent sur des galets ou des rochers dans la mer.

2. DES INNOVATIONS POUR RÉDUIRE LA DOULEUR

Il n'est pas rare d'entendre les enfants ou les patients adultes se plaindre de douleurs après une séance chez l'orthodontiste. En effet, l'appareillage orthodontique ajoute du volume dans la cavité buccale susceptible d'irriter et de blesser. De plus, lorsque l'orthodontiste « resserre » l'appareil pour déplacer les dents, les forces qui sont délivrées sont à l'origine d'inflammations douloureuses qui rentrent dans le processus de déplacement provoqué des dents.

Ces sensibilités peuvent être réduites grâce à :

- L'utilisation d'attaches de taille plus petite qui sont moins irritantes pour la gencive (bagues) et la muqueuse buccale.
- L'utilisation de fils avec des propriétés de « mémoire de forme » qui permettent d'activer l'appareil plus longtemps (6 à 8 semaines) avec des forces faibles et continues. Avec ce type de fil, les rendez-vous au cabinet d'orthodontie sont moins fréquents.

INNOVATIONS ET TENDANCES

Les brackets auto-ligaturants

Ces attaches sont apparues très tôt dans le monde orthodontique (dans les années 30) mais ont rapidement disparu. Elles sont une réelle alternative aux systèmes conventionnels en améliorant la mécanique orthodontique.

Le Dr Robert Klein, rédacteur en chef du « Journal of Clinical Orthodontics », affirme que l'avenir de l'orthodontie se situe dans trois directions :

- L'imagerie 3D
- Les brackets auto-ligaturants
- Les ancrages temporaires à l'aide de minivis

3. DES INNOVATIONS POUR AMÉLIORER L'ESTHÉTIQUE

Les adultes représentent un pourcentage en constante augmentation dans les cabinets d'orthodontie. Leur bien-être, c'est aussi de pouvoir bénéficier d'attaches les plus discrètes possibles. Les brackets esthétiques sont plus attractifs que les métalliques pour le sourire, mais ils ont toutefois quelques effets indésirables :

- Fragilité pour les attaches céramiques (les ailettes des attaches peuvent casser).
- Manque de rigidité pour les attaches en matière plastique (à base de polycarbonates) ; même si certaines sont pourvues maintenant d'une gorge métallique.

INNOVATIONS ET TENDANCES

- Développement important des techniques qui utilisent des attaches collées derrière les dents (techniques linguales).
- Apparition d'attaches à haut degré de cristallinité avec des propriétés de dureté et de rigidité améliorées.
- Mais aussi, émergence sur les marchés de matériaux hybrides (céramique et plastique) avec des possibilités d'attaches auto-ligaturantes.

• Fils esthétiques en matière plastique, encore dans le domaine de la recherche. Ces fils sont composés d'une matrice résine renforcée de fibres.

4. DES INNOVATIONS POUR RÉDUIRE LE TEMPS DE TRAVAIL AU FAUTEUIL

Même si les cabinets d'orthodontie sont des lieux agréables, les patients souhaitent s'orienter vers des séances plus courtes et la plupart des innovations présentées ici vont dans ce sens :

- Le collage des attaches sur l'émail des dents : soit directement, soit indirectement par l'intermédiaire d'une gouttière préparée chez le prothésiste dentaire ou chez le praticien.
- Les attaches auto-ligaturantes (qui ne nécessitent pas l'utilisation de ligature pour maintenir le fil dans l'attache).

5. DES INNOVATIONS POUR PRÉVENIR LES RISQUES D'ALLERGIE

Sur les 2 millions de nouveaux patients

traités en Amérique du Nord chaque année, entre 2 000 à 4 000 ont une sensibilité au nickel ou au chrome. Ces chiffres augmentent tous les ans car la population en général est plus exposée au nickel :

- Bijoux en nickel
- Piercing
- Présence de l'élément nickel dans l'alimentation

INNOVATIONS ET TENDANCES

Des alliages aciers pauvres en Ni ont été introduits dans l'arsenal thérapeutique pour remplacer les alliages conventionnels de type inox, possédant des propriétés mécaniques identiques ou en tout cas comparables.

- Utilisation de plus en plus répandue des alliages à base de titane.
- Introduction d'alliages acier sans nickel avec des propriétés mécaniques comparables.

... et la suite, l'année prochaine !

ExpoDentária

10 | 11 | 12 | NOV | 2011 | LISBOA CONGRESS CENTRE | PORTUGAL

MORE EXPOSURE FOR YOUR BRAND

AT THE BIGGEST DENTAL EXHIBITION OF PORTUGAL

The Expo-Dentária is the largest exhibition of dentistry performed in Portugal, receiving in its previous edition more than 6.500 visitors. Its growing success confirms that it is the right place to create the best business opportunities and international visibility for your company. Leave your personal touch at Expo-Dentária 2011

For further information visit: www.ond.pt

XX CONGRESSO
ORDEN DOS MEDICOS DENTISTAS
PORTUGUESE DENTAL ASSOCIATION ANNUAL MEETING

ORGANIZATION PLATINUM SPONSOR GOLD SPONSORS OFFICIAL SPONSORS

Quoi de neuf en orthodontie ?

Cette question oblige à regarder les évolutions journalières d'un œil analytique et à se poser la question : qu'y a-t-il de différent aujourd'hui dans notre exercice par rapport à l'an 2000 ?

Au niveau diagnostic déjà

Un certain nombre de cabinets sont équipés d'imagerie Cône Beam, affinant le diagnostic au ni-

veau radiculaire et parodontal, que ce soit pour vérifier la qualité du parodonte chez l'adulte ou pour préciser les relations inter-dentaires dans les ectopies, ou encore pour mesurer les surfaces liga-

mentaires atteintes dans les cas d'ankylose.

L'imagerie numérique a aussi changé nos rapports avec les patients de manière spectaculaire en dix ans.

Pour le confort du patient

Esthétique des appareillages.

Les progrès concernent :

- La miniaturisation des attaches et leur transparence totale pour certains d'entre eux.
- L'évolution des techniques linguales qui sont passées du positionnement des attaches par instrument de mesure (TARG) à des attaches individualisées et simulées par des logiciels avant d'être coulées.
- Le traitement par des séries de gouttières thermoformées permettant des déplacements coronaires.

Tous ces appareillages ayant leurs contraintes et leurs limites.

Coopération nécessaire pour le port de forces extra-buccales ou de forces inter-maxillaires. L'utilisation de bielles fixes de propulsion mandibulaire depuis une vingtaine d'années ou d'ancrages osseux vissés depuis le début des années 2000 a sensiblement changé nos approches thérapeutiques. Les ancrages vissés sont en train de se généraliser et même si aujourd'hui les indications et les protocoles ne sont pas encore totalement établis, les grandes lignes se font jour grâce aux centaines d'articles publiés annuellement.

Durée des traitements. Il est vrai que deux années d'appareillage pour un adulte semble un long périple, mais deux nouveautés sont apparues pour réduire cette durée :

- Les corticocisions mises au point par Ferguson et Wilco qui accélèrent les déplacements dentaires tout en améliorant le parodonte, ne serait-ce que par le cal osseux cicatriciel.
- L'inversion des séquences de traitement dans les cas de chirurgie orthognathique, Sugawara ayant montré une réduction de 50 % du temps de traitement lorsque la chirurgie est faite en première instance, et les déplacements de décompensation en postopératoire. Cette technique ayant été rendue possible par les barres d'ancrage vissées qui permettent de contrôler les positions intra et inter-arcades.

Coordination des traitements pluridisciplinaires. Depuis de nombreuses années les chirurgiens et les orthodontistes ont appris à travailler ensemble. Il est des cas où l'apport orthodontique n'est pas toujours aussi connu :

- La création d'os par déplacements dentaires avant implants. C'est Alain Fontenelle qui le premier avait montré que le déplacement d'une dent sur l'arcade laissait une trainée d'os alvéolaire particulièrement importante. Ce même principe est utilisé lors de l'extraction orthodontique d'une dent, s'il reste une attache parodontale même minime, créant une crête osseuse de qualité alors que la simple avulsion aurait laissé un defect important.

Pour les orthodontistes, les systèmes céphalométriques Vatech

PaX-Uni3D Basic OS

- Céphalo One shot
- Passage automatique de la panoramique à la céphalo
- Evolutive en 3D

PaX-Flex P Céphalo

- Upgrade panoramique à céphalo type scan
- Evolutive en 3D

Venez découvrir nos offres à partir de 39.000 € TTC aux Journées ODF du 5 au 7 novembre 2011 - stand P15 ou auprès de l'un de nos 30 distributeurs en France.

Vatech France
Bien plus que du service,
un suivi personnalisé.

5-7 rue de la Gare
92130 Issy-les-Moulineaux
Tél.: 01 57 75 04 21
www.vatech-france.com
info.clients@vatech.co.kr

Caring Insight
VATECH

Orthodontie et traitements très précoces : quand, pourquoi ?

Nombre d'enfants refusent de consommer des aliments durs ou un peu résistants tels que la viande ou le pain et se réfugient dans une consommation exclusive d'aliments mous, semi liquides.

Ces enfants, qui ne veulent pas manger « comme les grands », continuent alors de réclamer des biberons de complément à un âge où ils ont toutes leurs dents. Les repas deviennent alors une épreuve !

Or, la collaboration des orthodontistes avec les pédiatres, devenue plus étroite, a montré que ces très jeunes enfants présentent d'importantes perturbations de l'occlusion dentaire qui gênent la mastication et qui expliquent leur attitude.

C'est lors de l'examen que l'orthodontiste peut remarquer des décalages importants. Asymétries et inversion des rapports incisifs par avancée des incisives inférieures sont les situations les plus handicapantes car elles empêchent la mise en œuvre de mouvements masticatoires coordonnés, efficaces et simples.

L'enfant découvre le plaisir de mastiquer

Entre 18 mois et 2 ans, dès l'apparition des molaires de lait, la maman doit faire évoluer l'alimentation semi liquide en incorporant des aliments hachés puis solides. L'apprentissage et l'appréhension des aliments et de leur écrasement par les dents s'effectue souvent de manière ludique, à l'aide de morceaux de carottes crues, de pomme, de croû-

tes de pain, de fromage à pâte cuite, que l'enfant porte tout naturellement à sa bouche.

Contrairement aux objets qu'il a l'habitude de sucer, ces matériaux ont la capacité d'être réduits progressivement par le frottement des dents, de se ramollir par la salive, et de se transformer ainsi en une sorte de bouillie qu'il finit par avaler.

Des études montrent que dès l'âge de 4 ans, des cycles masticatoires adaptés à la nature du bol alimentaire sont établis. Ils témoignent d'une organisation de mouvements rythmiques coordonnés, automatisés avec point de départ et d'arrivée correspondant à l'engrènement dentaire. Si les rapports interdentaires sont asymétriques ou s'ils ne permettent pas une bonne stabilisation de la mâchoire pour l'écrasement puis le broiement des aliments, cet apprentissage n'aboutit pas. L'engrènement dentaire n'est pas utilisé comme point d'appui d'un développement de la force d'écrasement et l'efficacité de la mastication est réduite.

L'enfant doit respirer par le nez

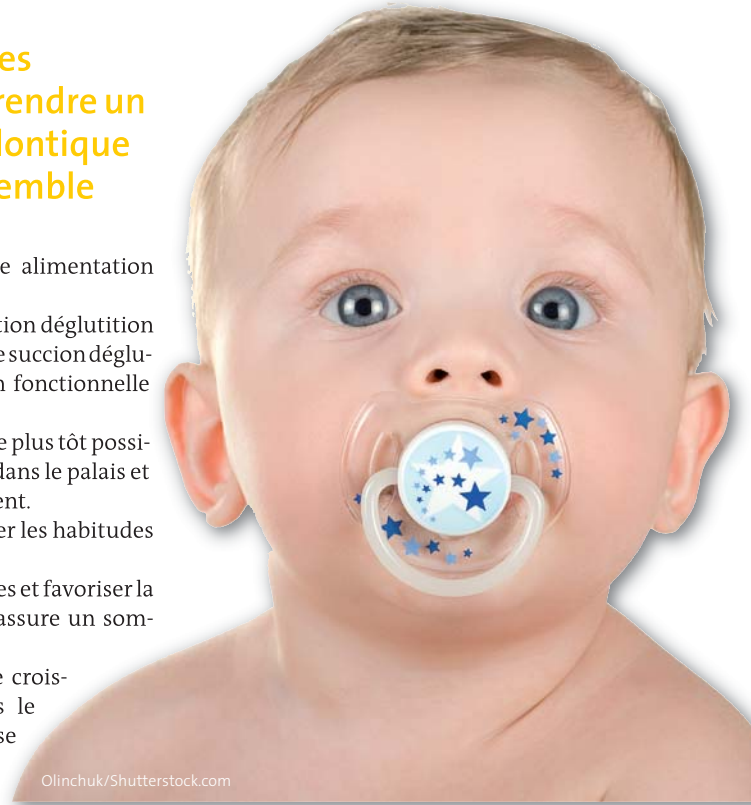Un autre groupe de jeunes enfants mérite aussi qu'on examine leur bouche. Il s'agit de ceux qui ont un sommeil agité, qui se réveillent la nuit et ronflent parfois en raison d'une mauvaise respiration. Généralement, on observe que leur palais est profond, que la mâchoire supérieure est étroite et que les fosses nasales sont insuffisamment développées. Le risque d'apnées du sommeil est avéré.

ne serait-ce que pour la stabilité de nos corrections, pour le contrôle des fonctions articulaires, respiratoires ou de la déglutition, ou encore un meilleur contrôle de l'intégrité tissulaire (racines). Que ce soit en orthodontie comme dans les autres disciplines, seul un contrôle rigoureux des résultats (Evidence Based) peut valider une théorie ou une technique et permettre que dans dix ans toutes ces nouveautés puissent paraître obsolescentes.

Dans ces différentes situations, entreprendre un traitement orthodontique à un si jeune âge semble utile :

- Pour faciliter l'accès à une alimentation adulte.
- Pour que le couple mastication-déglutition remplace le mode archaïque succion-déglutition et que la maturation fonctionnelle s'établisse.
- Pour que la langue occupe le plus tôt possible une position favorable dans le palais et contribue à son élargissement.
- Pour commencer à contrôler les habitudes de succion.
- Pour élargir les fosses nasales et favoriser la ventilation par le nez qui assure un sommeil réparateur.
- Pour profiter d'un taux de croissance en particulier dans le sens transversal qui ne se retrouvera plus jamais ensuite.

Olinchuk/Shutterstock.com



Quels sont les moyens ?

Parfois, il n'y a même pas besoin d'appareil. Selon l'importance des décalages, on ira du simple meulage ou équilibrage, suivi d'une phase de port de gouttières souples quelques heures par jour et la nuit, à la mise en place de plaques amovibles à vérins. Dans les cas sévères de détresse respiratoire, une disjonction rapide de la suture du palais est indiquée. Si le risque de prognathie mandibulaire est avéré, le port d'un masque facial pour tracter en quelques mois le maxillaire supérieur et rétablir le rapport normal entre les incisives peut être proposé.

L'âge de la première consultation est la clé des traitements très précoces. Pourtant, ces derniers sont peu répandus car très souvent les mamans ne commencent à s'interroger qu'à l'âge où les dents de lait tombent pour laisser la place aux dents définitives, et ce pour différentes raisons :

- Les incisives inférieures poussent de « travers » ou pire, en arrière, « sous la langue », alors que les dents de lait étaient bien alignées.
- Des grosses dents un peu jaunes apparaissent à la mâchoire supérieure, à la place des petites perles blanches.
- L'enfant continue à sucer son pouce ou à réclamer sa « tototte » alors qu'il est déjà en CP, CE1 ou même en CE2.

La tranche d'âge des 7-8 ans est devenue l'âge « classique » des consultations chez l'orthodontiste. C'est celui de l'éducation fonctionnelle et des corrections orthopédiques. Le plus souvent, c'est le bon âge pour une première consultation. Toutefois, les parents regrettent parfois de ne pas avoir consulté plus tôt.

Docteur Édith LEJOYEUX, Présidente de la commission communication de la FFO

Abonnez-vous à Dental Tribune · Édition Française

Renvoyez-nous votre coupon dûment rempli accompagné de votre règlement par chèque à l'ordre de Dental Tribune International à l'adresse suivante :

Dental Tribune France, 34 rue du Cotentin, 75015 Paris

Je m'abonne au journal Dental Tribune · Édition Française pour la somme de 10 € (10 journaux par an)

Offre valable pour un abonnement livré en France métropolitaine. Conformément à la loi « informatique et libertés » du 6 janvier 1978, vous disposez d'un droit d'accès et de rectifications aux données vous concernant. Il vous suffit de nous écrire ou envoyer un Email à : abonnement@dental-tribune.com

Nom, Prénom

Ets/Cabinet Dentaire

Adresse

Code postal/Ville/Pays

E-mail

Signature obligatoire

Spécificités des besoins d'éclairage en orthodontie

Les besoins en éclairage des orthodontistes sont aussi élevés qu'en omnipratique.

Les contraintes visuelles environnementales de l'orthodontiste sont les mêmes que celles imposées à un omnipratique : à savoir l'observation de petits détails sur des surfaces réfléchissantes (dents, brackets) durant des périodes de plusieurs heures par jour.

L'exigence en acuité visuelle était certes, jusqu'il y a quelques années, un peu plus faible qu'en omnipratique, mais les avancées méthodologiques récentes en or-

thodontie, et en particulier suite à la miniaturisation des attaches et aux techniques linguales, ont ramené les exigences visuelles au même niveau que dans les autres secteurs de la dentisterie.

En toute bonne logique, pour l'orthodontiste comme pour son confrère dentiste, les conséquences d'un mauvais éclairage seront les mêmes : vieillissement précoce de l'œil, fatigue, mauvaise humeur, céphalées, lordoses, et bien sûr erreurs dans le travail qui se paient au prix fort pour le patient et pour le praticien. Il est en effet toujours très coûteux et très pénalisant, en termes de relation patient, de ne pas atteindre les objectifs de traite-

ment et/ou de rallonger le temps de traitement prévu.

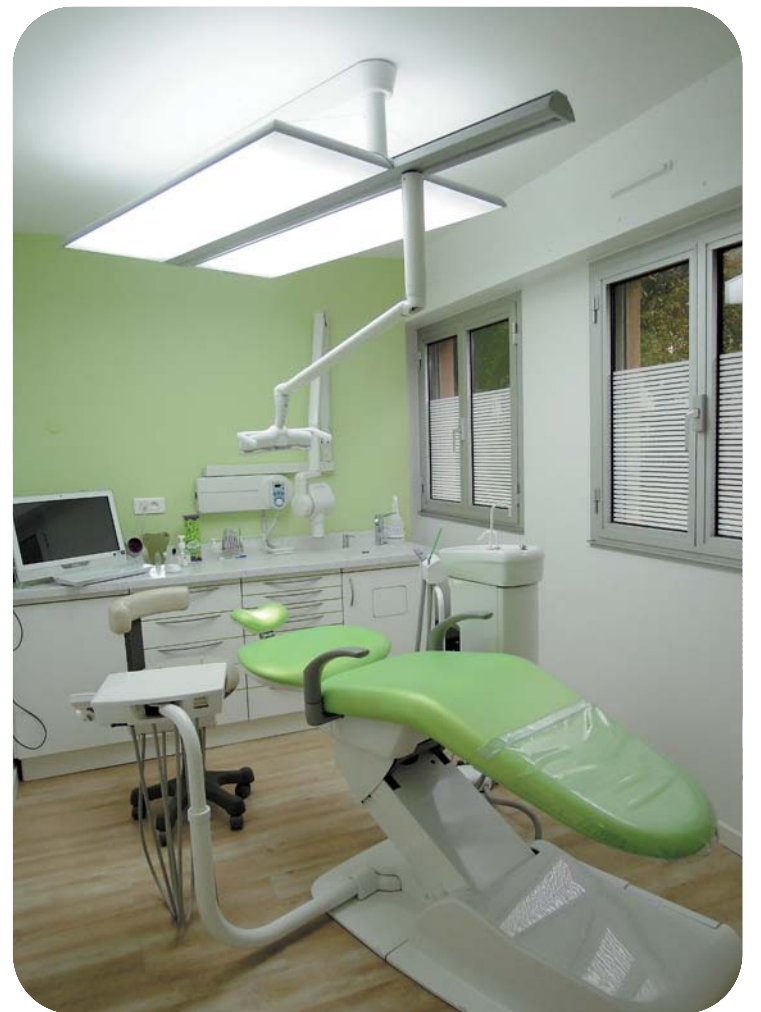
Chaque salle de soin et chaque poste de soin doit donc être impérativement doté de l'éclairage nécessaire. Pour se faire, une règle fondamentale est à respecter. Celle de l'uniformité d'éclairage : « limiter tout contraste... entre chaque zone d'éclairage, et au sein de chacune d'entre elles ».

Dans une salle de soin d'orthodontie, il y a 3 zones différentes à éclairer : la bouche, l'environnement du fauteuil, et le reste de la salle de soin, dernier point d'autant plus important qu'on a plusieurs fauteuils dans la pièce, lampe opératoire et luminaire général de cha-

cun des fauteuils interférant les uns avec les autres :

- Une lampe opératoire mal placée sur le fauteuil A... ira directement dans le coin de l'œil de l'opérateur du fauteuil B, ce qui constitue la même gêne qu'un rétroviseur réfléchissant les phares de la voiture qui suit.
- Les zones d'éclairage des luminaires généraux doivent se compléter en continuité pour éviter la

doit intervenir pendant l'observation de la bouche. La couleur de la lumière doit favoriser la détection rapide des caries et toute anomalie de la couleur de la gencive. La lumière blanc-neutre (4000-5000 K) favorise à cet égard la vision des jaunes et des rouges, à l'inverse du blanc-froid (> 5000 K) qui met plutôt les bleus en évidence. Pour les appareils à LED, attention à ceux équi-



présence de zones d'ombre entre elles qui seraient sources de contraste et de fatigue pour chacun des opérateurs.

- Les zones de bureau, de radio ou les coins d'hygiène doivent bénéficier d'un éclairage additionnel non perturbant.

Pour les 2 premières zones que sont la bouche et l'environnement direct du fauteuil, il faut donc, comme pour le dentiste omnipratique, une lampe opératoire en lumière blanc-neutre et un luminaire en lumière du Nord. Mais on veillera à ce que les appareils choisis soient à même de gérer les contraintes spécifiques des travaux d'orthodontie :

- **Premier diagnostic / Examen périodique d'un traitement en cours :**

La lampe opératoire doit éclairer toute la bouche uniformément, aucun réglage du scialytique ne

présente de LED blanc-froid (abusivement dites du jour) qui ont tendance à gommer les rouges et jaunes et à donner un aspect cyanosé à la gencive. Elles peuvent vous faire passer à côté d'une rougeur gingivale anormale.

- **Pose de brackets en particulier en collage direct.**

L'éblouissement par la lumière qui se reflète sur les brackets est une des difficultés particulières de l'exercice. Le degré de précision est moyennement élevé, donc le besoin en éclairage de l'ordre de 1500 lux seulement. Mieux vaut donc éteindre la lampe opératoire et travailler avec un luminaire lumière du Nord. Énorme avantage : aucune réflexion éblouissante sur les brackets et une lumière uniforme et sans ombre portée sur tout le champ de travail. Pour plus de précision on pourra ponctuellement augmenter la lu-

DENTAL 2012



BERNE JUIN 14 | 15 | 16

3 jours à la rencontre des professionnels du dentaire

- la plus grande exposition dentaire de Suisse sur plus de 12 400 m²
- Congrès des dentistes SSO sous le même toit
- Lieu: Berne, situation centrale pour toute la Suisse et les pays qui nous entourent
- Transport public et privé très facile en provenance de toute la Suisse et de l'étranger
- En collaboration avec les associations professionnelles importantes de la branche dentaire Suisse
- Inscription et information: voir site web www.dental2012.ch

Patronage:
a s d
Arbeitgeberverband der
Schweizer Dentalbranche

SSO
Partenaire principal:
Schweizerische
Zahnärztesgesellschaft SSO

Partenaire:
Verband Zahntechnischer
Laboratorien der Schweiz, VZLS

Partenaire:
SVDA
Schweizer Verband
der Dentalassistentinnen

Swiss Dental Hygienists

Partenaire:
Berufsverband für
Dentalhygienikerinnen und Dentalhygieniker

Partenaire Média:

DENTAL TRIBUNE

ZWP online +

mière du Nord à 2500 à 3000 lux si le luminaire est équipé d'une fonction d'éclairage renforcé.

• Techniques linguales :

La haute précision requise pour la mise en place des arcs et leur positionnement lingual impose une vision uniforme dans la bouche. Il faut alors une lumière opératoire harmonieusement répartie. La lampe opératoire devra mettre en évidence les reliefs de la dentition, les ombres et les irrégularités de la denture. On travaillera avec la lampe opératoire et le luminaire lumière du Nord en position renforcée (2500 lux).

Dans les zones médicales annexes, radiologie et stérilisation, il faut également des éclairages adaptés.

– L'examen minutieux de la propreté des instruments avant leur mise au stérilisateur exige une acuité visuelle fine atteinte uniquement avec un appareil d'éclairage performant, conforme aux normes d'hygiène d'un tel environnement. Veillez donc à éviter à

vos assistantes de faire des erreurs involontaires dont les conséquences mettraient en péril la fiabilité de votre cycle de stérilisation.

– Dans les salles radio, l'immobilité du petit patient dans une pièce réduite où il est enfermé, seul avec une grosse machine, est favorisée par un éclairage relaxant en lu-

mière blanc-chaud non éblouissante. Malheureusement les réflexes acquis avec l'argentique de laisser ces pièces dans le noir n'ont pas disparu avec la radiologie digitale. C'est pourtant dorénavant inutile, et pire préjudiciable : éclairer correctement votre salle radio. – La salle d'attente et les couloirs doivent eux être traités dans des

lumières plus chaudes que les zones de soin. Leur niveau d'éclairage doit avoir une intensité graduelle entre la salle d'attente, les couloirs et les salles de soin.

– Pour les postes d'hygiène, on utilisera de la lumière blanche neutre ou halogène (blanc-chaud) pour bien mettre en évidence le tartre et inciter le pa-

tient à prendre le plus grand soin à son brossage.

S'agissant du confort de chacun, n'oublions jamais que tout éblouissement est rédhitoire en termes de confort, et que toute personne éblouie subit une augmentation de son stress : à éviter donc tant pour l'équipe soignante et d'accueil, que pour les patients.

Pourquoi enseignait-on dans les facultés dentaires que le choix des teintes devait s'effectuer à une fenêtre donnant au Nord ?

Parce que c'est la lumière naturelle qui a façonné l'évolution de l'homme et de ses yeux depuis 4 millions d'années et c'est donc sous cette lumière que les yeux humains fonctionnent le mieux. Par voie de conséquence, seule une lumière du nord permettait une parfaite reconnaissance des couleurs :

– la couleur de la lumière du Nord a un spectre continu et complet et restitue toutes les teintes du visible.
– il n'y a pas de vision directe du soleil, donc l'œil est à l'abri des éblouissements
– la lumière provient uniformément du ciel – du dessus, des côtés et du fond de la voûte céleste. Cette uniformité élimine les accommodations aux contrastes.

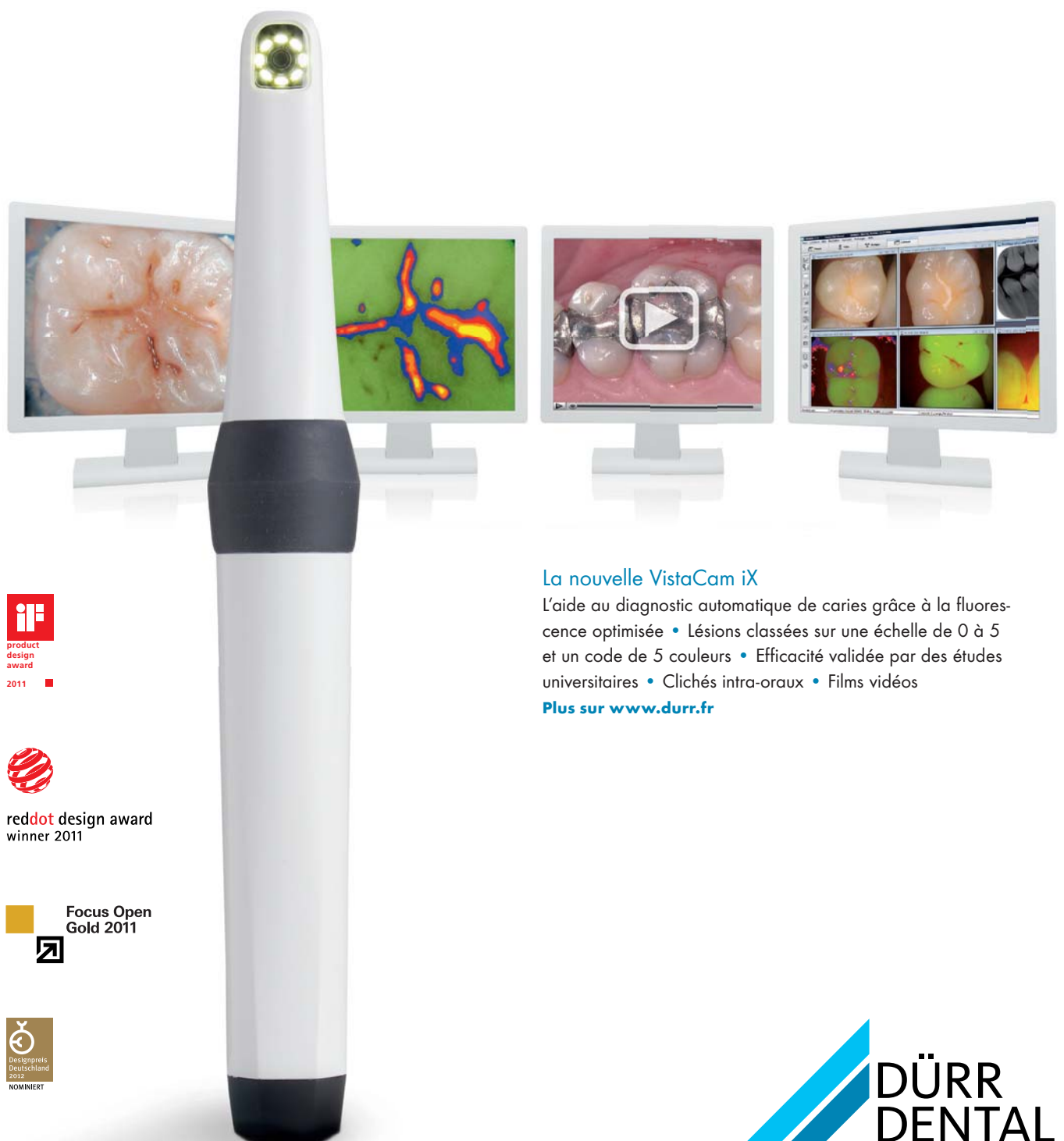Les technologies ont beaucoup progressé ces 10 dernières années et ont permis le développement d'éclairages qui reproduisent presque parfaitement la lumière du Nord, pour autant qu'ils soient :

– équipés de tubes T5 lumière du jour 965 dernière génération contrôlés par ballasts électroniques
– fabriqués avec des surfaces de diffusion non éblouissantes
– conçus pour un éclairage de la pièce majoritairement indirect, vers le plafond qui par réflexion sur les murs va recréer l'éclairage uniforme d'un ciel du Nord.

AIR COMPRIMÉ | ASPIRATION | IMAGERIE | ODONTOLOGIE CONSERVATRICE | HYGIÈNE

LE MUST

c'est lorsqu'une caméra rend tout possible.



reddot design award
winner 2011



La nouvelle VistaCam iX

L'aide au diagnostic automatique de caries grâce à la fluorescence optimisée • Lésions classées sur une échelle de 0 à 5 et un code de 5 couleurs • Efficacité validée par des études universitaires • Clichés intra-oraux • Films vidéos

Plus sur www.durr.fr

Stand ADF
2 M 43

**DÜRR
DENTAL**

STAND ADF
1L22

Kaelux

Design for work



***Un instrument offert!**

***Pour tout achat ou location de deux instruments, un troisième vous est offert !**

INSTRUMENTS
GARANTIS
3 ans



Turbine lumière LED
Prix : 1690€^{TTC}
*51€^{TTC}/mois

Micromoteur LED
Prix : 1390€^{TTC}
*42€^{TTC}/mois

Contre-angle rouge lumière
Prix : 1690€^{TTC}
*51€^{TTC}/mois

Contre-angle bleu lumière
Prix : 1690€^{TTC}
*51€^{TTC}/mois

Contre-angle vert lumière
Prix : 1690€^{TTC}
*51€^{TTC}/mois

appel gratuit à partir d'un poste fixe



0 805 620 160

KAELUX SAS - Renseignements au 0 805 620 160 - info@kaelux.com - www.kaelux.com

Offre valable du 15 novembre au 15 décembre. Conditions non cumulables avec d'autres offres ou conditions spéciales en cours. Cette offre n'est pas rétroactive. *Location 36 mois, sous réserve de l'acceptation du comité de crédit de la société de financement.

PAS À PAS

Ortho Tribune Édition Française | Octobre 2011

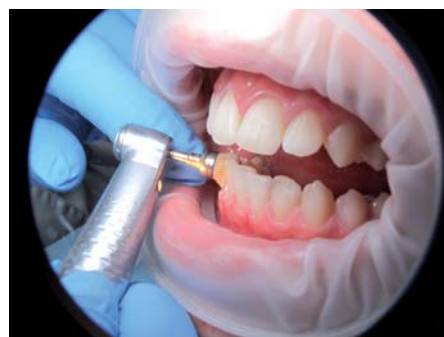Fuji ORTHO LC : ne lâche pas les brackets !

Ou les vertus du collage orthodontique au CVIMAR.

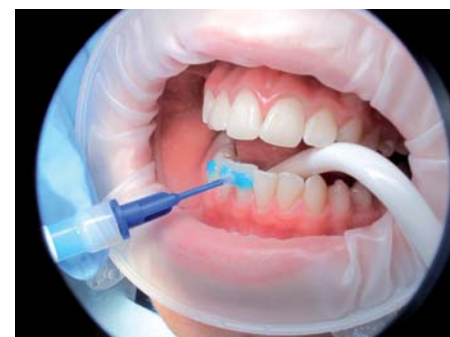Les ciments verres ionomères modifiés par addition de résine (CVIMAR) offrent des avantages importants dans le cadre du collage des attaches orthodontiques : une procédure de placement simplifiée, un mode d'adhésion physico-chimique et non mécanique ne nécessitant pas d'étape de mordançage, une protec-

tion des surfaces dentaires par une libération de fluorures, et un retrait rapide et sans risque pour l'émail.

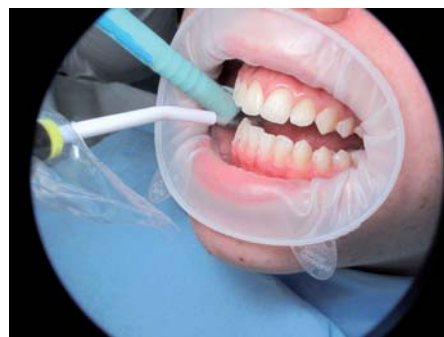L'adhésion des CVIMAR à l'émail a été largement décrite dans la littérature. Il semble n'y avoir en général aucune différence entre le taux d'échec des CVIMAR et celui des compo-



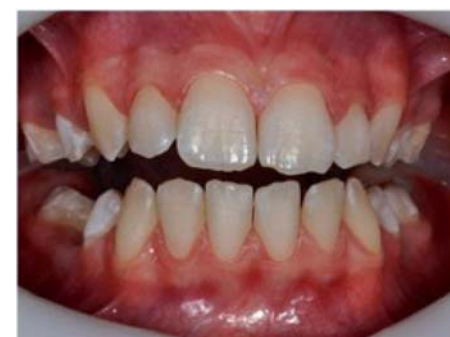Nettoyage avec une brosse



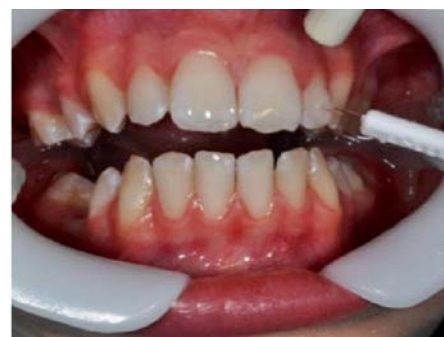Application et brossage avec du Fuji Ortho Gel Conditioner



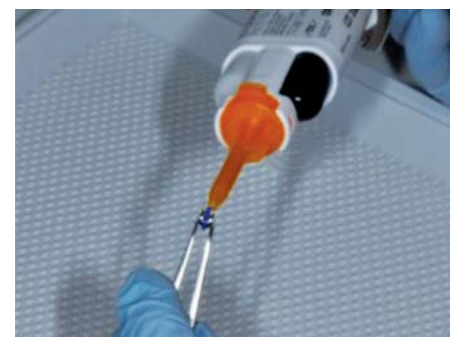Rinçage du Fuji Ortho Gel Conditioner



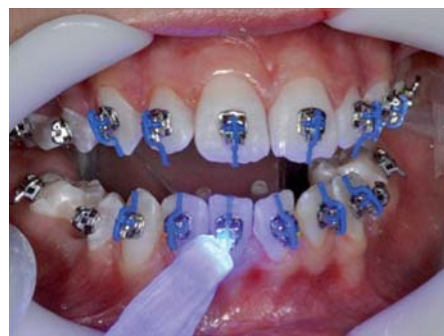On note l'aspect brillant de l'émail traité au GC conditioner par rapport à son aspect blanc crayeux mordancé à l'acide ortho phosphorique



Séchage modéré en humidifiant légèrement la dent avant collage

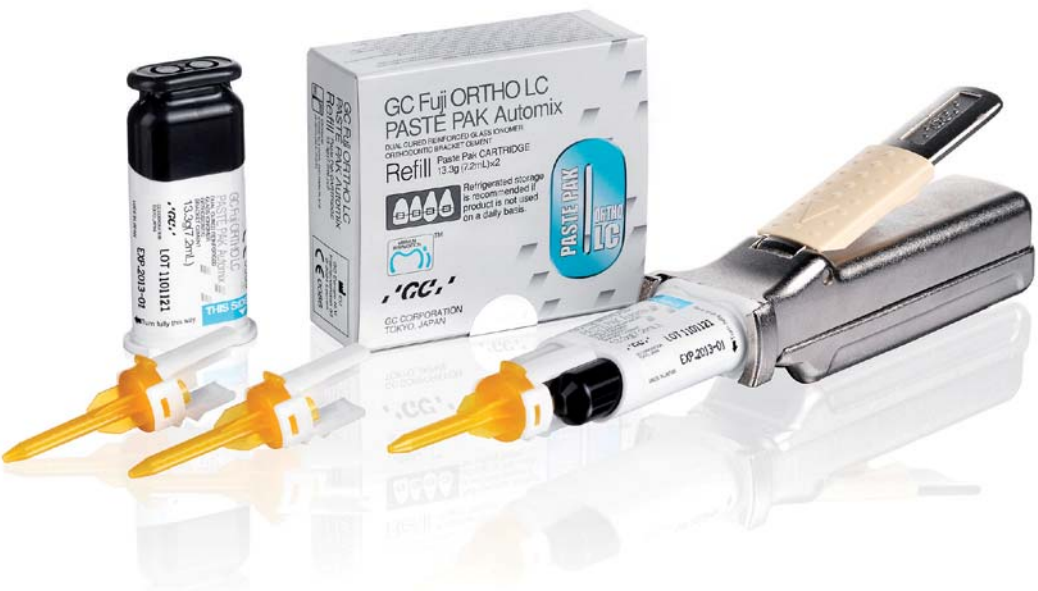

Enduction de la surface interne du bracket



Après le positionnement du bracket, on presse lentement sur celui-ci et on élimine les excédents de colle. On photopolymérise pendant 10" chaque face

* L. Hitmi, Ch.Muller, M.Mujajic and J.-P.Attal. An 18-month clinical study of bond failures with resin-modified glass ionomer cement in orthodontic practice. Am J Orthod Dentofacial Orthop. 2001 Oct;120(4):406-15
* Photos du Dr Sophie Grosse (1-2-3)
Photos du Dr Hitmi (4-5-6-7)



sites pour le collage des brackets orthodontiques*.

Pendant le collage des brackets, le protocole est simplifié par le fait qu'il n'est pas nécessaire de maintenir un champ sec et par sa présentation sous forme d'un seul composant - une seule pâte à mettre sur la base de l'attache - contrairement à tous les autres systèmes de collage orthodontique.

Avec le nouveau FUJI ORTHO LC PP AUTOMIX (cartouches auto-mélangeuses), GC a cherché à offrir un format qui soit plus adapté à l'orthodontie : l'application du Fuji ORTHO sur les brackets est facilitée grâce à un embout auto-mélangeur et surtout un temps de

travail augmenté qui permet de coller dans les meilleures conditions jusqu'à 10 brackets avec le même embout.

La libération continue et rechargeable de fluorures protège l'émail adjacent aux brackets en créant une zone d'inhibition, ce qui réduit le risque de taches de déminéralisation qui peuvent se produire au cours du traitement orthodontique.

Enfin, bien que la force d'adhésion du FUJI ORTHO LC Automix soit élevée, le collage de nature chimique permet un retrait sans risque pour l'émail, et une élimination très rapide des résidus de colle.

TRUCS et ASTUCES

– Recharger les CVIMAR en fluor pour une meilleure prévention des taches de déminéralisation.

Les CVIMAR, comme les CVI, fonctionnent à la manière d'une « pile » rechargeable. L'application topique de fluor va permettre de réincorporer des ions fluorure au sein du matériau, qui seront ensuite relargués en présence d'acidité. Pour une meilleure action préventive, on conseillera donc aux patients l'utilisation de produits fluorés tels que dentifrices, bains de bouche, ou produits à base de Recaldent et fluorures.

– Pour le scellement des bagues, utiliser un CVIMAR coloré.

Avec un relargage de fluor plus élevé et un niveau d'adhésion plus faible permettant un retrait plus facile des bagues, les CVIMAR bleus de type Fuji ORTHO BAND LC Paste Pak sont particulièrement adaptés aux situations postérieures où l'isolation est plus difficile. Ils sont désormais également disponibles en version photopolymérisable permettant un meilleur contrôle du retrait des excès et en version automélangeuse pour une application directe et précise.

– Utiliser un conditionneur pour ne pas agresser la zone d'émail à coller.

GC ORTHO gel conditioner (seringue ou liquide) n'est pas, contrairement à l'etching, un puissant déminéralisant. C'est un acide doux : il permet un nettoyage chimique des matières organiques et des protéines salivaires. Acide polyacrylique à environ 20 %, il offre une surface idéale au collage du verre ionomère. Son application est simple et rapide.

– Comment décoller ses brackets et les résidus de collage rapidement et facilement.

L'adhésion d'un CVIMAR est puissante en milieu humide. Lors de la phase de décollage des brackets, il suffit de dessécher quelques secondes auparavant avec sa seringue à air, de saisir le bracket le plus loin possible de sa base, et de le tordre en rotation pour arriver à un résultat rapide et sans risque pour l'émail. Dans un second temps, veillez à conserver les résidus de collage les plus secs possibles, pour les éliminer grâce à une fraise non travaillante ou même un polissoir.



La lumière du Nord associée
à la bonne couleur de LED pour le diagnostic et le soin

degré K

www.degrek.com

Offre ADF * : -15%

* voir conditions sur www.degrek.com/degre-k/offre-en-cours/

La bonne couleur de LED
pour le diagnostic et le soin



lote

Lampe Opératoire à Led



Le collage et le scellement orthodontiques
plus faciles...



avec les CVIMAR photopolymérisables de GC :

Fuji ORTHO™ LC Paste Pak & Fuji ORTHO™ Band LC Paste Pak



- Facile à poser, en milieu humide, sans etching avec un nouveau conditionneur pratique en seringue.

- Une adhésion sûre, tout au long du traitement.*

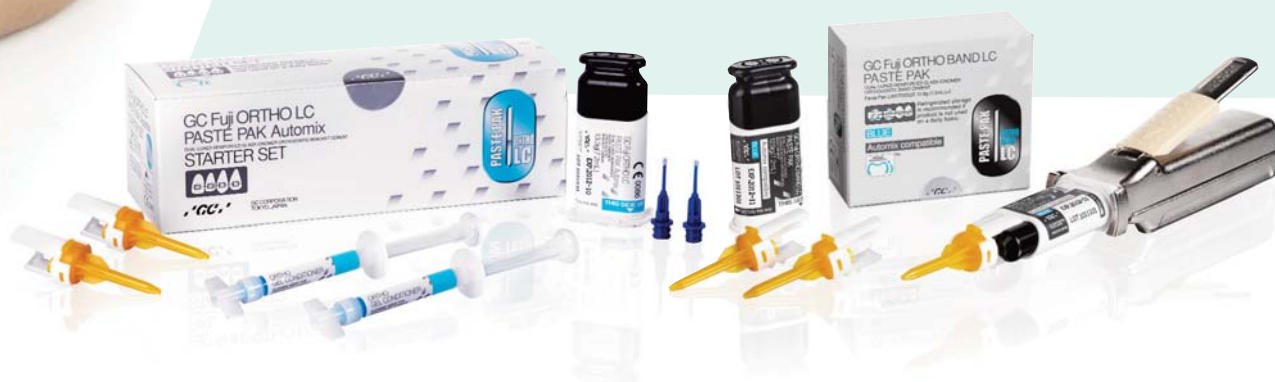- Une réelle protection de l'émail avec libération soutenue de fluor.

- Facile à déposer, retrait sans risque, sans endommager l'émail.

- Temps de travail confortable... jusqu'à 1 arcade par embout.

Nouveau format Automix
Ultra pratique pour un travail
plus facile et plus précis.

* références de la littérature sur demande



Applications cliniques en orthodontie de la diode laser (810 nm)

Les lasers sont devenus un outil indispensable dans l'arsenal thérapeutique clinique de l'orthodontiste. Florilège des différentes possibilités thérapeutiques

La dentisterie a évolué de façon exponentielle, l'ostéointégration, les colles dentaires et les techniques de préparation des dents sont devenus des mots à la mode. Le domaine de l'Esthétique Dentaire s'est élargi pour couvrir plus que la simple restauration des dents compromises, elle implique aujourd'hui la réorganisation du sourire dans son intégralité. L'harmonisation des tissus mous est devenue primordiale pour le développement global de l'esthétique dento-faciale.

La polyvalence unique et le vaste potentiel des lasers dentaires permet de nombreuses procédures qui renforcent le succès global du traitement. Les lasers à diode permettent des incisions efficaces, sûres, rapides, avec un meilleur champ de visibilité car il n'y a que des saignements minimes, et surtout le ressenti du patient est favorable car la coupe s'effectue avec moins de pression, et souvent sans aucune suture. Cet article présente les rapports de cas cliniques où la diode laser* a été utilisée pour le bénéfice des patients orthodontiques.

1 Frénectomie de correction d'un diastème médian

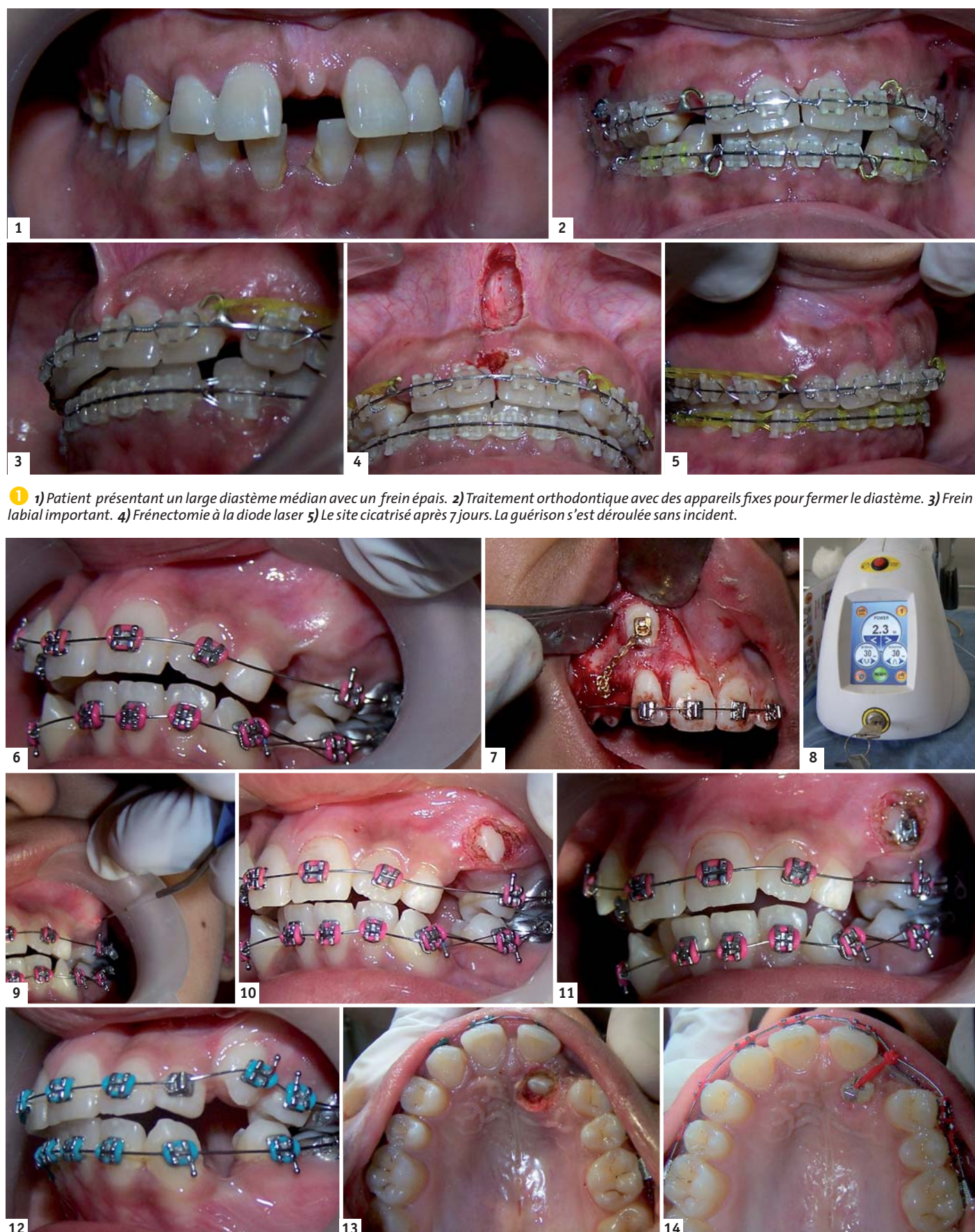Le frein labial épais, attaché profondément est communément considéré comme un facteur contribuant au maintien de l'étiologie du diastème médian. Le consensus actuel est de dire que le diastème médian devrait être corrigé en premier avec l'orthodontie puis la frénectomie afin que les cicatrices de la frénectomie traditionnelle au bistouri n'interfèrent pas avec le mouvement des dents. Avec la diode laser, la procédure peut être faite avant la fermeture complète ou après la cicatrisation de la plaie au laser qui ne comporte pas de cicatrice.

2 L'exposition d'une canine dans le sillon labial

Les canines en éruption labiale sont une malocclusion commune. L'exposition traditionnelle avec une méthode au bistouri conduit à une hémorragie importante et le champ opératoire requiert très peu d'humidité, ruinant les collages orthodontiques. L'utilisation de diodes laser à 810 nm assure une exposition facile avec des saignements minimes et moins d'inconfort du patient. Le champ libre sans effusion de sang assure un collage rapide prévisible permettant ainsi la correction rapide de la malocclusion.

3 L'exposition canine sur la face palatine

Les canines en position palatine sont une situation difficile nécessitant l'élévation chi-



1) Patient présentant un large diastème médian avec un frein épais. 2) Traitement orthodontique avec des appareils fixes pour fermer le diastème. 3) Frein labial important. 4) Frénectomie à la diode laser 5) Le site cicatrisé après 7 jours. La guérison s'est déroulée sans incident.

6) 23 en éruption labiale. 7) La chirurgie conventionnelle au scalpel. 8) Diode laser AMD Picasso * 2,3 W, en mode REP. 9) Incision non sanglante à la diode laser. 10) La 23 dénudée. 11) L'attachement orthodontique collé dans un champ sec. 12) La 23 extrudée par orthodontie. 13) 23 en exposition palatine. 14) L'attachement orthodontique pour l'alignement.