



## ИНТЕРВЮ

### ФЕДЕРИКО ФЕРАРИС

Най-новото допълнение в звездното жури на конкурса „Усмивка на годината“ в интервю за Dental Tribune. [стр. 3](#)

## ОТ ПЪРВО ЛИЦЕ

### РЕВОЛЮЦИЯТА БОПТ

Гениалният създател на препарационната техника д-р Игнацио Лой в откровен разговор с Dental Tribune. [стр. 5](#)

## НАУКА

### АВТОТРАНСПЛАНТАЦИЯ НА ЗЪБИ

Японският гуру в автотрансплантацията д-р Мицухиро Тцукубоши представя древния хирургичен метод чрез 6 свои клинични случая. [стр. 10](#)



Фотография: Д-р Николай Николов

**Ф**акт е, че в последните години се наблюдава негостиг на идеи, концепции и техники, основаващи се на утвърдени биологични принципи.

Естествено, най-сериозният играч в създаването на световни трендове – индустрията – имаше, а и все още има интерес към фокусирането на основните си ресурси предимно в дигитални технологии и в имплантология, без активно внимание върху разработване на продукти, съобразени с биологичните принципи и закони.

Днес обаче наблюдаваме нова тенденция в денталната медицина, която си проправя път фино, но сигурно. Защото модерната биологична дентална медицина означава няколко неща:

## BIO DENTISTRY IS THE NEW BLACK!

1. Да погледнеш на пациента си холистично и да обърнеш внимание на взаимодействието между зъбите и органите на тялото.

2. Да разбираш важноста на превенцията и да мотивираш пациента си за правилна орална профилактика.

3. Да работиш съгласно биологичните принципи.

4. Да извършваш правилна диагностика и да инвестираш в съществуването ѝ.

„От биологичните принципи към съвършенство“ бе темата

на най-сериозната дентална среща в Източна Европа – Sofia Dental Meeting. Лекторите ѝ бяха помолени да обяснят биологичните предпоставки зад своите най-актуални клинични решения и го направиха през октомври. Основната тема на предстоящото издание на международното изложение IDS е превенцията; едни от най-известните в световен план лектори в момента са вплетели биологични принципи в разработването на своите техники: Игнацио Лой със своята революционна биологично

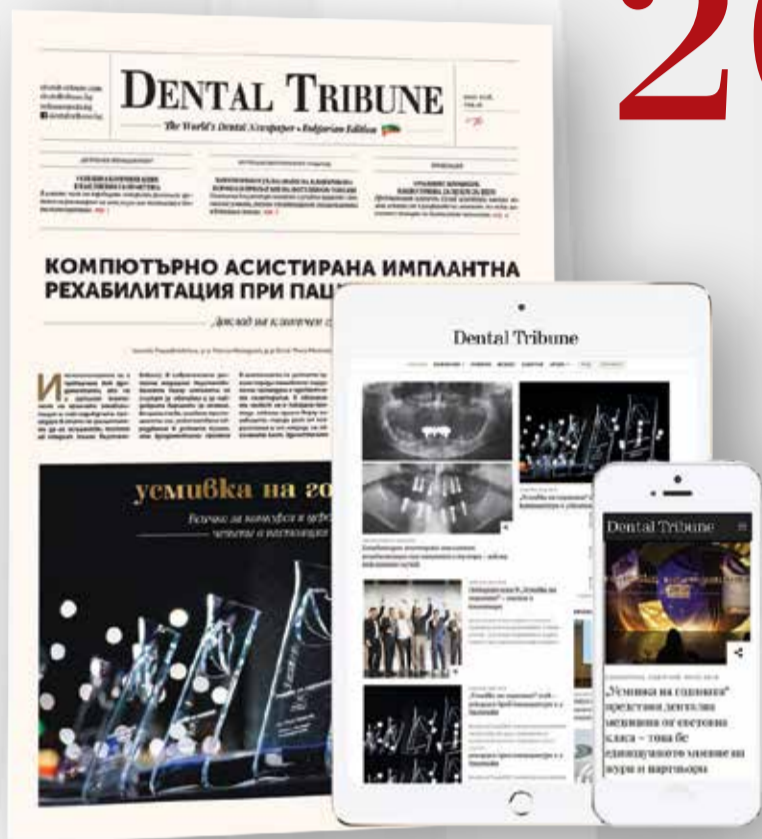ориентирана препарационна техника, Маркус Хюрцелер и Ото Цур, които прокламират т. нар. симплифицирана хирургия, предупреждават, че предотвратяването на перимплантита трябва да е включено в имплантологичното лечение; проф. Джовани Дзукели, гениален в своята мукогингивална хирургия, лансира термина „пластична мукогингивална хирургия“ и поставя ударение върху естетиката на пародонта и нежната грижа за него.

Не е изтъркано да кажем, че природата има най-висшето познание, и ако само я имитираме и се съобразяваме с нейните закони, ще постигнем много.

Силните на геня в денталната професия отдавна са го разбрали. Затова са отделени от тълпата.

Този брой е посветен на тях! **DT**

# АБОНАМЕНТ 2019



**НАЙ-ИЗГОДНО!**

## ВАРИАНТ 1



10 бр. хартиен  
Dental Tribune

**150 ЛВ.**

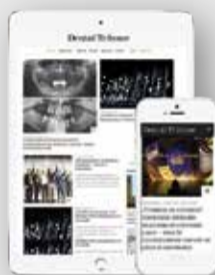## ВАРИАНТ 2



10 бр. хартиен  
+  
10 бр. дигитален  
Dental Tribune

**170 ЛВ.**

## ВАРИАНТ 3



10 бр. дигитален  
Dental Tribune

**150 ЛВ.**

1. Януари – ENDO TRIBUNE / 2. Февруари – PERIO TRIBUNE / 3. Март – LASER TRIBUNE  
4. Април – IMPLANT TRIBUNE / 5. Май – SMILE OF THE YEAR / 6. Юни – DIGITAL TRIBUNE  
New! 7. Септември – SCIENCE TRIBUNE / 8. Октомври – PREVENTION TRIBUNE  
9. Ноември – ORTHO TRIBUNE / 10. Декември – IMPLANT TRIBUNE

Всеки брой на  
**Dental Tribune** е придружен от  
специализирано издание.  
Вестникът не излиза в месеците юли и август.

За да заявите своя абонамент,  
посетете [dentaltribune.bg](http://dentaltribune.bg)  
или позвънете на  
**0897 958 321.**

## DENTAL TRIBUNE

Publisher/ Chief Executive Officer	Torsten R. Oermus
Chief Financial Officer	Dan Wunderlich
Director of Content	Claudia Duschek
Clinical Editors	Nathalie Schüller Magda Wojtkiewicz
Editor & Social Media Manager	Monique Mehler
Editors	Franziska Beier Brendan Day Kasper Mussche
Assistant Editor & Video Producer	Luke Gribble
Copy Editors	Ann-Katrin Paulick Sabrina Raaff
Business Development & Marketing Manager	Alyson Buchenau
Digital Production Manager	Tom Carvalho
Junior Digital Production Manager	Hannes Kuschick
Project Manager Online	Chao Tong
Graphic Designer	Maria Macedo
E-Learning Manager	Lars Hoffmann
Education & Event Manager	Sarah Schubert
Product Manager Surgical Tribune & DDS.WORLD	Joachim Tabler
Sales & Production Support Accounting	Puja Daya Madleen Zoch Karen Hamatschek Manuela Wachtel
Database Management & CRM	Annachiara Sorbo
Media Sales Managers	Melissa Brown (International) Hélène Carpentier (Western Europe) Matthias Diessner (Key Accounts) Veridiana Mageswki (Latin America) Barbara Solarova (Eastern Europe) Peter Witteczek (Asia Pacific)
Executive Producer	Cernot Meyer
Advertising Disposition	Marius Mezger

Dental Tribune International GmbH  
Holbeinstr. 29, 04229 Leipzig, Germany  
Tel.: +49 341 48 474 302 | Fax: +49 341 48 474 173  
info@dental-tribune.com | www.dental-tribune.com

©2018, Dental Tribune International GmbH.  
All rights reserved. Dental Tribune International makes every effort to report clinical information and manufacturer's product news accurately, but cannot assume responsibility for the validity of product claims, or for typographical errors. The publishers also do not assume responsibility for product names, claims, or statements made by advertisers. Opinions expressed by authors are their own and may not reflect those of Dental Tribune International.

### ОФИС БЪЛГАРИЯ

Издава Dental Tribune България EOOD  
София 1421, кб. „Лозенец“, ул. „Крум Логов“ 56-58  
office@dental-tribune.net  
www.tribunemedia.bg  
www.dental-tribune.com

Действителен собственик:  
Уляна Винчева  
Предоставената информация  
е съгласно чл. 7а, ал. 3 от ЗЗД/ЛДП.

Главен редактор	Уляна Винчева
Отговорен редактор	г-р Павлина Колева
Дизайн и предпечат	Ралица Димитрова
Превод	г-р Павлина Колева г-р Ана Костова
Коректор	Гая Христова
Маркетинг и реклама	Николина Илиева тел.: 0897 958 321

Автори в броя  
г-р Ignazio Loi, Италия  
г-р Ilan Hecht, Израел  
г-р Eduardo Maht, Сантяго/Чили  
г-р Mitsuhiro Tsukiboshi, Япония  
г-р Werner Schurr, Германия  
г-р Julia Haubrich, Германия  
г-р Tomaso Castorlorio, Италия

Автори в Perio Tribune  
Д-р Ваня Лилчева, България  
Д-р Венцислав Станков, България

Печат: „Спектър“ АД

Българското издание на Dental Tribune е част от групата Dental Tribune International – международно издание на 20 езика, разпространявано в над 55 държави.  
Съдържанието, преведено и публикувано в този брой от Dental Tribune International, Германия, е с авторското право на Dental Tribune International GmbH. Всички права запазени. Публикувано с разрешението на Dental Tribune International GmbH, Holbeinstr. 29, 04229, Leipzig, Германия. Възпроизвеждането по какъвто и да било начин и на какъвто и да е език, изцяло или частично, без изрично писмено разрешение на Dental Tribune International GmbH и Dental Tribune България EOOD е абсолютно забранено. Dental Tribune е запазена марка на Dental Tribune International GmbH.

Редакцията не носи отговорност за съдържанието на публикуваните реклами в броя.



# СЪГЛАСИХ СЕ ДА СЪМ ЧАСТ ОТ КОНКУРСА, ЗАЩОТО Е ПРОЕКТ, КОЙТО РАЗЧУПВА СТЕРЕОТИПИТЕ

*Най-новото допълнение в звездното жури на „Усмивка на годината“ през в. Dental Tribune*

**Д**-р Ферарис е съавтор на няколко италиански и международни научни публикации и член на редакционния борд на международни списания, посветени на естетичната дентална медицина. Преподавател и гост лектор в университети в Италия, Испания и САЩ. Активен член на Европейската академия по естетична дентална медицина и Италианската академия по консервативна дентална медицина и други международни организации. Лектор на дентални конгреси и курсове в над 30 държави. Ръководи дентална практика в Алесандрия, фокусирана в оперативна дентална медицина и протетика. От 2018 г. за дванадесетото издание на авторитетния конкурс, отличаващ постиженията на българските дентални специалисти, г-р Ферарис ще е един от тримата членове на журито заедно с г-р Ставрос Пелеканос и г-р Рафи Романо. Уляна Винчева – издател и главен редактор на в. Dental Tribune, имаше възможност да разговаря с г-р Ферарис на щанда на издателството по време на Sofia Dental Meeting, където той бе един от многото лектори на проявата.

Д-р Ферарис, бих искала да ви благодаря, че се присъединихте към журито на конкурса „Усмивка на годината“. Какво ви мотивира да приемете? И какво знаете за това събитие?

Всичко започна, когато дъва мои приятели – г-р Рафи Романо и г-р Ставрос Пелеканос, които вече са журиращи в конкурса, ми казаха: „Феде, трябва да бъдеш част от това събитие! Изумително е! Уникално е! Ще прекарваме една чудесна вечер заедно, докато нашите български колеги презентират клинични случаи на най-високо ниво“. След това аз лично се поинтересувах от конкурса, свързах се с вас и разбрах, че го организирате вече за единадесета година. Идеята е изумителна! Никога не съм бил на подобно мероприятие. Участвам съм в изключително много дентални форуми през живота си, различни типове културни и научни събития, но „Усмивка на годината“ е нещо различно! Нещо, което разчупва стереотипите. За мен ще бъде изключително



Новият член на журито в конкурса: г-р Федерико Ферарис и Уляна Винчева - издател на Dental Tribune България

удоволствие да бъда част от журиращата колегия през 2019 г.

Какво бихте посъветвали участниците? Кои са най-важните критерии, на които трябва да отговарят техните случаи, за да бъдат високо оценени?

Най-важното е да имат подробна и добре структурирана информация за първоначалната ситуация и на база на това да изготвят адекватен лечебен план. Благодарение на добре направения лечебен план могат да се предвидят всички стъпки от клиничната работа и по-лесно да протече целият процес. Моят съвет е да обръщат внимание на детайлите и да не подценяват нито един аспект. Дори ако подготвят случай с козметично възстановяване, трябва да вземат предвид всички аспекти, а не само външния вид, но също така и оклузията, функцията, пародонталното здраве. Понеже, ако пренебрегнем някой от тези аспекти, рискуваме да имаме сериозни неприятности в бъдеще.

Темата на вашата лекция по време на Sofia Dental Meeting 2018 беше „Керамика срещу композити“. Кой от двата материала предпочитате вие лично?

Това е труден въпрос. Честно казано, аз обичам композита, понеже предоставя прекрасни

възможности на нас, зъболекарите. От друга страна, когато имаме случай с много високи естетични изисквания, керамиката може да се окаже по-добрият избор. Ако се използва коректно, композитът ни дава възможност да работим изключително консервативно, което е предимство в дългосрочен план. С керамиката се опитваме да постигнем същото – да минимализираме отстраняването на зъбни тъкани, да се съобразяваме с биологичните тъкани и да бъдем консервативни. Ако успеем да работим с композитите и с керамиката по максимално щадящ начин, смятам, че и двата материала са фантастични.

Какви са предизвикателствата пред съвременната дентална медицина?

Основното предизвикателство е да бъдем постоянно в крак с най-новите технологии и да ги използваме с цел да улесним ежедневната си работа. Това би било прекрасно. Модерните технологии ни помагат много, но невинаги ни позволяват да постигнем точно същите резултати както с конвенционалните методи. Така че нашата цел е да работим с новите материали и модерните технологии и да ги развиваме, така че по-лесен начин да постигаме отлични резултати.

Как ще изглежда според вас денталната медицина след

20 години?

Трудно е да се предвиди, понеже през последните пет-десет години настъпиха сериозни промени в денталната медицина. Със сигурност в бъдеще ситуацията ще бъде различна. Пациентите ще са по-добре информирани. Преди те се обръщаха към нас с въпроса: „Кое е най-доброто решение?“, докато в днешно време те вече го знаят. А в бъдеще дори ще се очаква от тях да са изключително осведомени. На този етап те вече са добре информирани, макар понякога да имат някои нереалистични идеи и очаквания в главите си. Денталната медицина след 20 години трябва да разполага с още по-добри средства за комуникация, включително и в малките частни практики. В бъдеще ще има големи компании, които ще притежават преобладаващата част от денталните клиници, и в тези корпорации със сигурност маркетингът и комуникационните канали ще са добре разработени. Но ако работим самостоятелно в по-малка практика, ние сами трябва да се погрижим и да развием тези аспекти. Социалните медии и уебкомуникациите прогресират с изключителна скорост и ние не бива да пренебрегваме този нов начин за взаимодействие с пациентите. Те представляват въздействащи средства, предоставящи ни много потенциални възможности, и трябва да следим развитието

им, в противен случай ще имаме проблеми в бъдеще. Това по мое мнение ще бъде едно от най-големите предизвикателства през идните 20 години.

Вие сте световноизвестен лектор. Споделете ми, че от София летите директно за другия край на света, отново за да изнесате лекция. За професионалисти от вашия ранг хората обикновено се питат: между всички тези пътувания какво време отделяте, за да практикувате професията си?

В своята клиника имам 7 доктори и 4-ма хигиенисти и съм направил така, че практиката ми да работи без мен изключително добре, защото аз наистина много пътувам. Разбира се, супервайзвам целия процес и, повярвайте ми, успявам добре да го правя, защото, както често повтарям, аз не наричам себе си зъболекар. Аз съм първо предприемач и после зъболекар и се гордея с това! Добрите предприемачи, които са зъболекари, е време също да си го признаят на глас. Честно казано, не съм съгласен с колегите, които казват: „Пациентите ми искат само аз да ги работя. Какво да направя?“. Истината е, че тези зъболекари всъщност искат пациентите да желаят само тях, а не обратното. Егото играе много лоша шега в нашата професия. Не вярвам на тези митове и дори лично съм ги оборил.

Приветствам философията ви и се радвам, че човек като вас, който живее извън общоприетостите, ще е част от нашето също толкова нестандартно събитие. Пътеките се проправят не просто от новатори, а от смели новатори и вие очевидно сте такъв. Благодаря ви много за този разговор и ще се радвам да ви видим отново на 11 април за церемонията по награждаването в „Усмивка на годината“!

Със сигурност ще отбележа датата в работния си график. Очаквам с нетърпение да взема активно участие в това невероятно събитие! Моите поздравления за вашата идея и за реализацията ѝ! Имам информация от моите приятели, че организацията и протичането на конкурса са отлични и без съмнение ще бъде едно прекрасно събитие. **DT**

# ПРЕДЛОЖЕНИЯ ЗА ДЕНТАЛНО ПРОДЪЛЖАВАЩО ОБРАЗОВАНИЕ



22 & 23 ноември 2018

## Повдигане на пода на максиларния синус

Лектор: проф. Тициано Тестори  
Теоретично-практически курс

Вижте пълната програма на [www.lakecomoinstitute.com](http://www.lakecomoinstitute.com)

За повече информация  
0897 958 321

LakeComoInstitute  
Via Rubini 22 | Como | Italy

f lakecomoinstitute  
v lakecomoinstitute  
i lakecomoinstitute

## Университетска магистърска програма по орална имплантология

Ръководител: проф. Уго Ковани



март 2019 – януари 2020  
Ligo di Камайоре, Италия

**ЛОКАЦИЯ:**  
Istituto Stomatologico Toscano,  
болница "Версия", Ligo di  
Камайоре

**КРЕДИТИ ЗА ПРОДЪЛЖАВАЩО МЕДИЦИНСКО ОБУЧЕНИЕ (CME):**

Завършилите обучението ще получат 60 CME кредита, които са еквивалентни на национално признатите часове за продължаващо образование.

**ЗА КОНТАКТИ:**  
0897 958 321

**МИНИМАЛЕН БРОЙ УЧАСТНИЦИ:** 15

**ПРЕПОДАВАТЕЛИ:**

Ugo Covani, Antonio Barone, Giovanni Battista Menchini Fabris, Luigi Rubino, Giuseppe Iaria, Angelo Sisti, Luigi Canullo, Enzo Rossi, Michele Nannelli, Massimo Buda, Annamaria Genovesi, Domenico Baldi, Roberto Crespi.

**АКЦЕНТИ НА ПРОГРАМАТА**

■ Обучението ще се провежда на английски език.

■ Обучението е комбинация от лекции на място в кампуса и практически сесии (Istituto Stomatologico Toscano, болница "Версия", Ligo di Камайоре) и самостоятелни занятия.

■ Груповите занятия ще се провеждат в рамките на четири седмици, от понеделник сутрин (с начален час 9.00 ч.) до петък (17.30 ч.)

**ПРАКТИЧЕСКИ ЗАНЯТИЯ**

I. 25-29 март 2019  
II. 27-31 май 2019  
III. 14-18 октомври 2019  
IV. 13-17 януари 2020

**ТАКСА:** 6000 EUR  
Плащането се осъществява на две вноски по 3000 EUR.



В края на обучението участникът автор на най-добрата дисертация ще получи озон апарат ozone dTa Sweden & marTina.

## МЕЖДУНАРОДНА ПРОГРАМА ЗА ПРОФЕСИОНАЛНО ОБУЧЕНИЕ



8-9 февруари 2019 / 8-9 март 2019

Лисабон, Португалия

### Теоретично-практически курс за напреднали НЕХИРУРГИЧНО ПАРОДОНТАЛНО ЛЕЧЕНИЕ: ПРОТОКОЛИ И НОВИ ТЕХНОЛОГИИ

Теоретично-практическият курс цели да обучи клиницистите да бъдат самостоятелни и уверени в професионалната употреба на най-модерните противинфекциозни мерки. Всеки участник ще има възможност да работи с пълен набор осигурени инструменти върху пациенти на живо под наблюдението на квалифицирани преподаватели.

Клиницистите ще имат възможността да споделят своите резултати във всеки един момент по време на курса посредством модерни комуникационни инструменти (видео, снимки, презентации, виртуални бази данни). Информацията, получена по време на практическия курс, ще бъде събрана и използвана за бъдещи научни публикации.

РЪКОВОДИТЕЛ	проф. Аннамария Дженовези
МЯСТО НА ПРОВЕЖДАНЕ	CLINICA SAN JOAO RUAE CIDADE DE BOLAMA 3 R/C, OLIVARI SUL 1800-077 LISBOA
ЦЕНА	€ 1200 + ДДС (Таксата включва хотелско настаняване и закуска. Транспортът от и до Лисабон не е включен в цената.)
КРАЕН СРОК ЗА РЕГИСТРАЦИЯ	20 декември 2018
КРАЕН СРОК ЗА ПЛАЩАНЕ	10 януари 2019
ДАТИ НА ОБУЧЕНИЕТО	8-9 февруари 2019 / 8-9 март 2019
ЕЗИК НА ОБУЧЕНИЕТО	Английски

В края на обучението участникът автор на най-добрата дисертация ще получи озон апарат ozone dTa Sweden & marTina.

**ЗА КОНТАКТИ:** 0897 958 321

#### ПРЕПОДАВАТЕЛИ

**Проф. SIMONE MARCONCINI, DDS, MSC, PhD**  
Преподавател в Катедра по хирургична, медицинска и молекулярна патология в Университета в Пиза, Италия. Изследовател към Тосканския дентален институт, Фондация за клинично, научно и продължаващо образование по дентална медицина. Автор на книги и множество релевантни научни публикации. Лектор и координатор на множество международни конференции. Изследовател.

**ANNAMARIA GENOVESI RDH, DHA**  
Професионален дентален хиенист, директор на Отделението по дентална хиена в Тосканския дентален институт в болница "Версия". Преподавател в университета "Маркони" в Рим. Лектор и координатор на множество международни конференции. Изследовател.

**ANDREA BUTERA**  
Професионален дентален хиенист, лектор на различни курсове по орална хиена в програми за професионално обучение. Лектор и координатор на множество международни конференции. Фондация за клинично, научно и продължаващо образование по дентална медицина. Преподавател в Университета в Павия.

**GIACOMO OLDONI**  
Професионален дентален хиенист, лектор на различни курсове по орална хиена в програми за професионално обучение. Лектор и координатор на множество международни конференции. Асоцииран професор в Тосканския дентален институт, Фондация за клинично, научно и продължаващо образование по дентална медицина.

**CHIARA ATTANASIO**  
Професионален дентален хиенист, лектор на различни курсове по орална хиена в програми за професионално обучение. Лектор и координатор на множество международни конференции. Асоцииран професор в Тосканския дентален институт, Фондация за клинично, научно и продължаващо образование по дентална медицина.

**DANIELE CENCI**  
Професионален дентален хиенист, лектор на различни курсове по орална хиена в програми за професионално обучение. Лектор и координатор на множество международни конференции. Асоцииран професор в Тосканския дентален институт, Фондация за клинично, научно и продължаващо образование по дентална медицина.

Асоциация в Тосканския дентален институт, Фондация за клинично, научно и продължаващо образование по дентална медицина.



16-17 ноември 2018  
Букурещ, Румъния



### НЕХИРУРГИЧНО ПАРОДОНТАЛНО ЛЕЧЕНИЕ: ЕВОЛЮЦИЯТА НА КЛИНИЧНИТЕ ПРОТОКОЛИ

Основната цел на обучението е да даде на участниците пряк практически опит в работата с пациенти, който ще им помогне да подобрят своите знания и умения и да ги прилагат по-ефективно в ежедневието си практика.

Всеки участник ще получи всички необходими насоки за правилното лечение на съответния пациент, отговарящи на новите клинични протоколи, разработени в Тосканския дентален институт. Тези протоколи са резултат от продължаващи изследвания на най-добрите компании в сектора, а днес вече се прилагат съобразно нуждите, здравето и естетичните приоритети на пациента.

Под наблюдението на квалифицирани преподаватели участниците ще могат да приложат на практика наученото върху специално подбрани пациенти, отговарящи на специфични изисквания, от създаване на таблици и схеми на пародонталния статус (необходими за разбиране на случая) до поставянето на диагноза, планиране и извършване на лечението и проследяване на случая с максимална ефективност.

РЪКОВОДИТЕЛ	проф. Аннамария Дженовези
МЯСТО НА ПРОВЕЖДАНЕ	CLINICA DENTALEVO STRADA TITEICA 142, Букурещ, Румъния
ЦЕНА	€ 800 + ДДС (Цената включва 2 нощувки в хотел и обяг. В цената не е включен транспорт от и до Букурещ.)
КРАЕН СРОК ЗА РЕГИСТРАЦИЯ	15 септември 2018
КРАЕН СРОК ЗА ПЛАЩАНЕ	15 октомври 2018
ДАТИ НА ОБУЧЕНИЕТО	16-17 ноември 2018
ЕЗИК НА ОБУЧЕНИЕТО	Английски

В края на обучението участникът автор на най-добрата дисертация ще получи озон апарат ozone dTa Sweden & marTina.

**ЗА КОНТАКТИ:** 0897 958 321

#### ПРЕПОДАВАТЕЛИ

**Проф. SIMONE MARCONCINI, DDS, MSC, PhD**  
Преподавател в Катедра по хирургична, медицинска и молекулярна патология в Университета в Пиза, Италия. Изследовател към Тосканския дентален институт, Фондация за клинично, научно и продължаващо образование по дентална медицина. Автор на книги и множество релевантни научни публикации. Лектор и координатор на множество международни конференции. Изследовател.

**ANNAMARIA GENOVESI RDH, DHA**  
Професионален дентален хиенист, директор на Отделението по дентална хиена в Тосканския дентален институт в болница "Версия". Преподавател в университета "Маркони" в Рим. Лектор и координатор на множество международни конференции. Изследовател.

**ANDREA BUTERA**  
Професионален дентален хиенист, лектор на различни курсове по орална хиена в програми за професионално обучение. Лектор и координатор на множество международни конференции. Изследовател. Преподавател в Университета в Павия.

**GIACOMO OLDONI**  
Професионален дентален хиенист, лектор на различни курсове по орална хиена в програми за професионално обучение. Лектор и координатор на множество международни конференции. Асоцииран професор в Тосканския дентален институт, Фондация за клинично, научно и продължаващо образование по дентална медицина.

**CHIARA ATTANASIO**  
Професионален дентален хиенист, лектор на различни курсове по орална хиена в програми за професионално обучение. Лектор и координатор на множество международни конференции. Асоцииран професор в Тосканския дентален институт, Фондация за клинично, научно и продължаващо образование по дентална медицина.

**DANIELE CENCI**  
Професионален дентален хиенист, лектор на различни курсове по орална хиена в програми за професионално обучение. Лектор и координатор на множество международни конференции. Асоцииран професор в Тосканския дентален институт, Фондация за клинично, научно и продължаващо образование по дентална медицина.

Асоциация в Тосканския дентален институт, Фондация за клинично, научно и продължаващо образование по дентална медицина.



# СЪЗДАТЕЛЯТ НА РЕВОЛЮЦИЯТА ВОРТ\*

Гениалният д-р Игнацио Лої пред Dental Tribune Bulgaria

**Д**-р Игнацио Лої е създател на ВОРТ (биологично ориентирана препарационна техника).

Завършва медицина и хирургия и специализира гентална медицина и протетична гентална медицина в Университета в Каляри. Активен член на Италианската академия по протетична гентална медицина (Accademia Italiana di Odontoiatria Protetica).

Хоноруван професор в Университета в Пиза, Рим, Милано и Барселона. Съавтор на „Костно ремоделиране: научна обосновка и клинично приложение“. Съавтор на главата „Систематичен подход при имедиатното натоварване във фронталния участък“. Автор и съавтор на редица научни публикации.

Работи в генталното си студио в Каляри. Изнася лекции по цял свят на тема „Биологично ориентирана препарационна техника“.

Уляна Винчева – издател на Dental Tribune Bulgaria, разговаря с д-р Лої по време на Sofia Dental Meeting за историята на неговата техника, която е революционната алтернатива на праговото изпиляване и която вече се изучава в много университети по света, както и за пътя на д-р Лої до това изобретение и след него.

\*ВОРТ е техника, подходяща за зъби със здрав пародонт, при която приложението на безпраговата препарационна граница както в естетичната зона, така и в дисталния участък, комбинирано с възстановявания от металокерамика и циркон-керамика, дава отлични клинични и естетични резултати от гледна точка на стабилността на меките тъкани около възстановяването в краткосрочен и в дългосрочен план. Освен това в сравнение с праговите препарационни техники (със скосен, с хоризонтален праг и пр.) биологично ориентираната препарационна техника (БОПТ) позволява повече прецизност и по-добра скорост на изпълнение, вземане на отпечатък и изработване на провизорни и постоянни възстановявания с подходящ профил на изникване.

Д-р Лої, каква е причината светът да смята вашата биологично ориентирана препарационна техника (ВОРТ) за революционна?

Моята техника пожъна такъв успех в световен мащаб, защото това е възможно най-оп-



Д-р Лої заедно със своите студенти, които учат магистратура по естетика в Университета в Барселона, по време на конгреса SEPES във Валядолид в средата на октомври.

ростената и най-предвидимата техника, която освен всичко дава много висок процент успеваемост. Освен това може да бъде направена с много добра предвидимост от истинската гентална медицина – тази, която всъщност лекува пациентите.

В момента ВОРТ е техника, която се преподава в много университети по света – в Испания, Италия, Южна Америка (Чили и Еквадор), както и в университетите в Мадрид, в Барселона и във Валенсия. Техниката се разпространи за много кратко време във всички тези различни страни.

Кога открихте и представихте на света ВОРТ?

Откриването на ВОРТ и представянето ѝ на света са две различни неща, между които има около 20 години.

Истината е, че аз практикувам техниката от около 25 години, като първите 20 години прилагам ВОРТ само на моите пациенти. Приятелите и колегите ми, които идваха в кабинета ми, я познаваха, но ВОРТ не беше известна за света.

Преди около 11 години, през 2007 г., един италиански хирург, който е известен по целия свят, дойде да чете лекция в Каляри за повдигане на пода на синуса. Името му е проф. Тициано Тестори. Отидох да се запозная с него, а той се обърна към мен с думите: „От някои колеги дочух, че имаш много добър материал, свързан с техниките, които прилагаш“. А

”  
Един ден проф. Тициано Тестори дойде и ми каза: „Ти въобще даваш ли си сметка колко революционно е това, което правиш?“ Ако не беше мой, можеше ВОРТ още да е в анонимност за света.“

аз му отвърнах:

„Докторе, вие обикаляте света... Представяте ли си да са важни нещата, които правя аз?“. Той продължи: „Добре, искам да ми ги покажеш“. След като изнесе своята лекция, той остана в залата. В момента, в който отворих компютъра си и той видя 2–3 мои случая, се обърна към мен с думите: „Аз ще остана. Няма да вечеря, цяла вечер ще разглеждам това, което правиш ти“. Остана до 21 ч. вечерта, за да разглежда случаи с техниката ВОРТ. Накрая ме попита: „Ти даваш ли си сметка колко революционно е това, което правиш?“.

Маляко след това бях поканен в

неговия Lake Como Institute, за да представя своята техника пред 150 клиницисти – световни лидери на мнението.

Там всъщност започна всичко. На това събитие започнах да разбирам дори аз самият колко сериозно е това, което правя.

Тоест може да се каже, че сте си живели в анонимност със своето гениално изобретение цели 20 години, използвали сте неговите ресурси за частна употреба, но ако не беше срещата ви с проф. Тестори, светът никога нямаше да разбере за ВОРТ?

До известна степен – да, бихме могли така да формулираме накратко историята ми. Веднага след това проф. Джовани Дзукели видя какво се случва с меките тъкани, и заяви: „Това е мукогингивална протетика“.

И така, той също започна да говори за ВОРТ на света. А вие знаете, че когато проф. Джовани Дзукели говори, всички слушат...

Друг, който ми помогна в популяризацията на моята техника, е д-р Джано Ричи, един от най-известните пародонтолози и в Италия, и в света. Преди две години той ме покани на неговия конгрес да представя ВОРТ като техника, която е иновативна. Лека-полека все повече известни колеги започнаха да гово-

рят за мен, да ме споменават в лекциите си по световните конгреси. Съвсем в началото хората не знаеха нищо за лицето на човека, създаде ВОРТ. Те познаваха само моята работа. Известността ми набра скорост в последните 2 години.

И как се чувства един доктор обикновен зъболекар от Каляри, който се превърна в световна звезда?

Знаете ли, „зъбите“ винаги са били само част от моя живот, а не целият ми живот. Аз обожавам киното, музиката, вечерите навън с приятели. Бохем съм по душа и никога не съм мислил, че ще водя курсове, ще изнасям лекции, ще участвам в конгреси, ще излизам пред публика и че постоянно ще има хора, които ще искат да се снимат с мен по генталните събития по света. Мислех си, че ще ходя на плаж и ще се забавлявам (усмихва се широко).

Моето време за работа винаги е било от 9:00 ч. до 16:00 ч. всеки ден. Така е и сега. От 16:00 ч. нататък животът ми и забавленията продължават. С тази разлика, че всяка седмица пътувам, за да преподавам.

Харесвам живота си и преди, и след ВОРТ да стане толкова известна. Това, което най-много ме притеснява в момента, е, че нямам анонимен живот. С личното ми пространство отдавна е приключено.

Вие сте мозъкът, създаде PRAMA – конкретна имплантна система за ВОРТ. Италианската семейна компания Sweden&Martina, с която не е тайна, че работите в тясна колаборация, първа осъзна огромния потенциал на ситуацията и патентова този имплант. С какво той е по-различен от множеството други на пазара?

Всичко започва с Prama! И всички големи фирми производствени правят прототипи, копия на Prama. Защото трансмукозният Prama днес е най-голямата възможна революция, която може да съществува, за да отстраним бактериите от костния гребен, и преди всичко, за да можем да създадем това гингивално пространство и да успеем да направим запечатка на меките тъкани, което е най-важното за препенцията.

Мисля, че най-важното предизвикателство в съвременната гентална медицина е препенцията. Защото към момента ние



знаем причините за болестта и не правим достатъчно, за да ги предотвратим. Знаем например, че кариесът се получава от плака, която води до серия проблеми, но колко от нас поставят премахването на плака на 1-во място в своята практика?

Правилната превенция е задължителна, за да влезем адекватни в бъдещето.

Щастлив съм, че точно Sweden & Martina предлагат този имплант, защото те разбраха първи в индустрията важността на превенцията. Често ги наричам „Ферари“ на денталния бизнес, защото намирам много прилики във философията на двете компании.

**Как си представяте денталната медицина след 20 години?**

Вярвам, че ще се направи нещо фундаментално, свързано с превенцията. И ако работим много върху регенеративната терапия и върху стволовите клетки, със сигурност ще има много голямо отражение върху всички. Импантологията и всички дентални болести ще намалели драстично. В Южна Европа се работи много протетика. Отидете обаче в Швейцария, например в Университета в Женева. Ако трябва да се препарира дори само един зъб, всички ще се скарат кой да го направи, защото те просто нямат случаи с препариране на зъб. Там нямат протетика, те правят превенция. Знаете ли, че възрастните хора в Швейцария са с всичките си зъби в устата. Не можеш да сложиш имплант, не можеш да направиш реставрация, не можеш да направиш рехабилитация. Колкото повече се разпространява този начин на мислене, толкова по-добро би било положението в някои части на Европа и в Америка. Аз ходя и преподавам в Азия, в Китай – там имат жестоки дентални проблеми отпреди 40 години, каквито ние имахме в Европа, в България.

”

**Мечтаех да стана велик музикант, който да обикаля света, но събата реши да стана зъболекар. Затова сега изнасям друг вид концерти. Лекциите ми за ВОРТ са моята музика.“**

Това е въпрос на култура. Колкото повече информация достига до хората, толкова по-бързо тези случаи ще намалели.

Така беше... Много хора ми се подиграваха, а аз винаги само им се усмихвах ето така... (усмихва се широко). Защото в моята клинична практика имам случаи отпреди 20 години. И когато представях моите 20-годишни доказателства, коментарите и подмятанята спираха. Има

**Чувала съм слухове, че някои ваши колеги в началото са се отнасяли леко подигравателно към това, което правите. Така ли беше?**

Така беше... Много хора ми се подиграваха, а аз винаги само им се усмихвах ето така... (усмихва се широко). Защото в моята клинична практика имам случаи отпреди 20 години. И когато представях моите 20-годишни доказателства, коментарите и подмятанята спираха. Има

една поговорка: „Ако някога видиш магаре да лети, това означава, че то наистина лети“.

Много български зъболекар посетиха клиниката ви в Каляри, за да преминават вашите курсове на обучение. Какви са наблюденията ви от тях?

Вече около 60 български зъболекар са посещавали моята клиника за обучение. Намирам българите за прекрасни: много усмихнати и с отворено съзнание хора, които обичат да се забавляват. Ще си призная, че преди да познавам България, смятах, че хората ви са странни. Имах предубедено мнение, което обаче много бързо бе заличено.

**Какво предстои от тук нататък?**

В момента пиша книга върху ВОРТ. Няма да спра да обучавам колегите, за да улесня живота им. Планиран е и курс с българска група в началото на февруари.

**Какво не знаят хората от бранша за вас?**

Че всъщност съм музикант и едно време свирех в барове в Каляри... Имах мечта да стана велик артист и да обикалям света с моята музика. Ето че се случи така, че станях зъболекар. Сега изнасям друг вид концерти по света. Лекциите ми са моята музика...

**Д-р Лої, благодаря ви за този възновяващ разговор, за мен беше изключително удоволствие.**

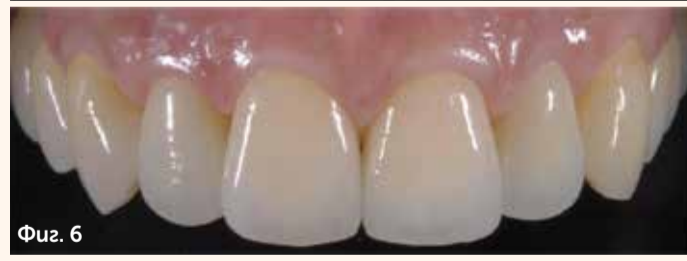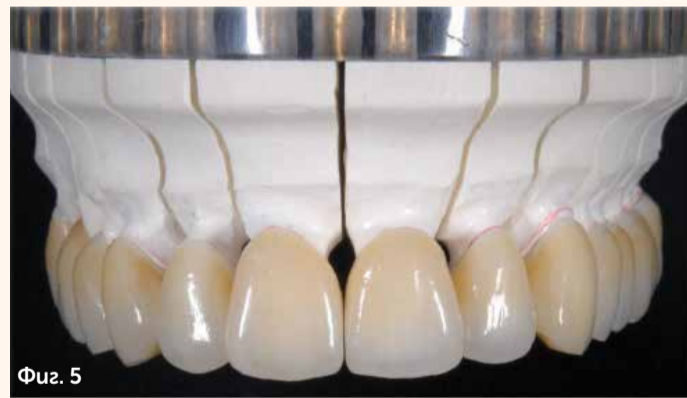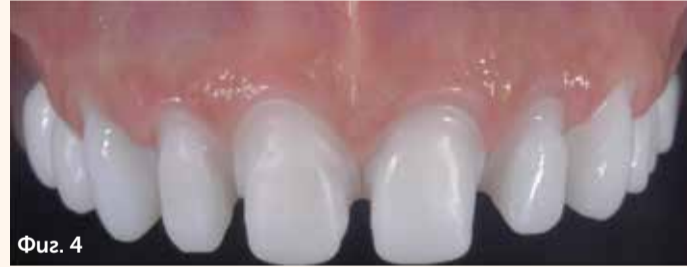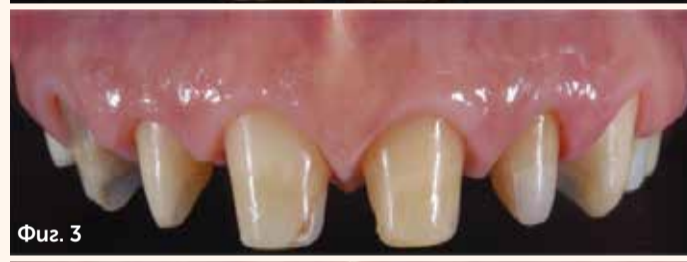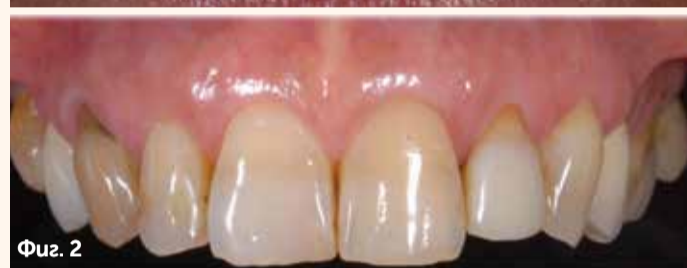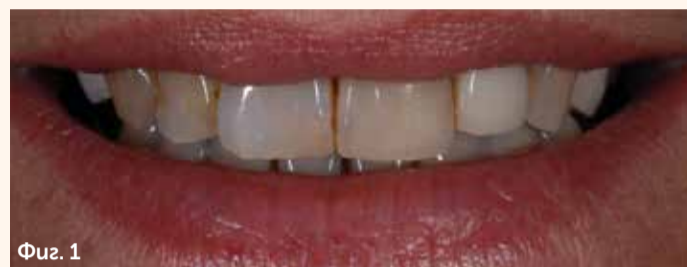За мен – двойно по-голямо. DT

## КЛИНИЧЕН СЛУЧАЙ: ВОРТ ТЕХНИКА – ПРОТЕТИЧНА РЕХАБИЛИТАЦИЯ ОТ ЦИРКОНИЙ И КЕРАМИКА

Д-р Игнацио Лої

### СИТУАЦИЯ

Пациентът има всички зъби, девитализирани и изградени с композитен материал. Канините в частност са разрушени, има три стари корони, онлей и един млечен зъб.



**Фиг. 1 и 2** Начална фаза на случая. **Фиг. 3** Вертикалните препарации, където може да се види, че чрез временните конструкции сме успели да изравним параболите. **Фиг. 4** След отпечатъка в лабораторията са направени скелетите на короните от цирконий. Всички елементи са единични. **Фиг. 5** Изграждането на керамиката върху циркониевия скелет. **Фиг. 6** След прехвърлянето от модела в устата на пациента се вижда как гингивата се е образувала и е взела формите от реставрациите. **Фиг. 7** Краен резултат.

### БИОЛОГИЧНО ОРИЕНТИРАНА ПРЕПАРАЦИОННА ТЕХНИКА – БОПТ

Лектор: Д-р Ignazio Loi

#### ТРИДНЕВЕН КУРС

Курсът ще се проведе на 4, 5 и 6 февруари 2019 г. в денталната клиника на г-р Ignazio Loi в гр. Каляри, о-в Сардиния.

БОПТ е опростена протетична процедура, която позволява да се рехабилитират клинични случаи, които вече са били третирани протетично без мултидисциплинарен подход. На курса ще бъдат разгледани нови концепции: контролирано навлизане в скулуса, профили на изникване и диференцирана абразия, които са част от същността на техниката. Ще бъдат представени клинични случаи стъпка по стъпка, като ще бъде разгледана стабилността на естетичните резултати с проследяване в дългосрочен план. Концепциите на техниката БОПТ са пренесени и в денталната импантология чрез създаването на вертикални абатмънти, които могат да се модифицират. Последващото уплътняване на меките тъкани позволява да се постигнат по-голяма стабилност и по-добър естетичен резултат в маргиналната зона. Като допълнително развитие на тези концепции можем да отбележим реализирането на един различен трансмукозен имплант с вертикален компонент – импланта PRAMA!

За повече информация и записвания:

0887 605 340

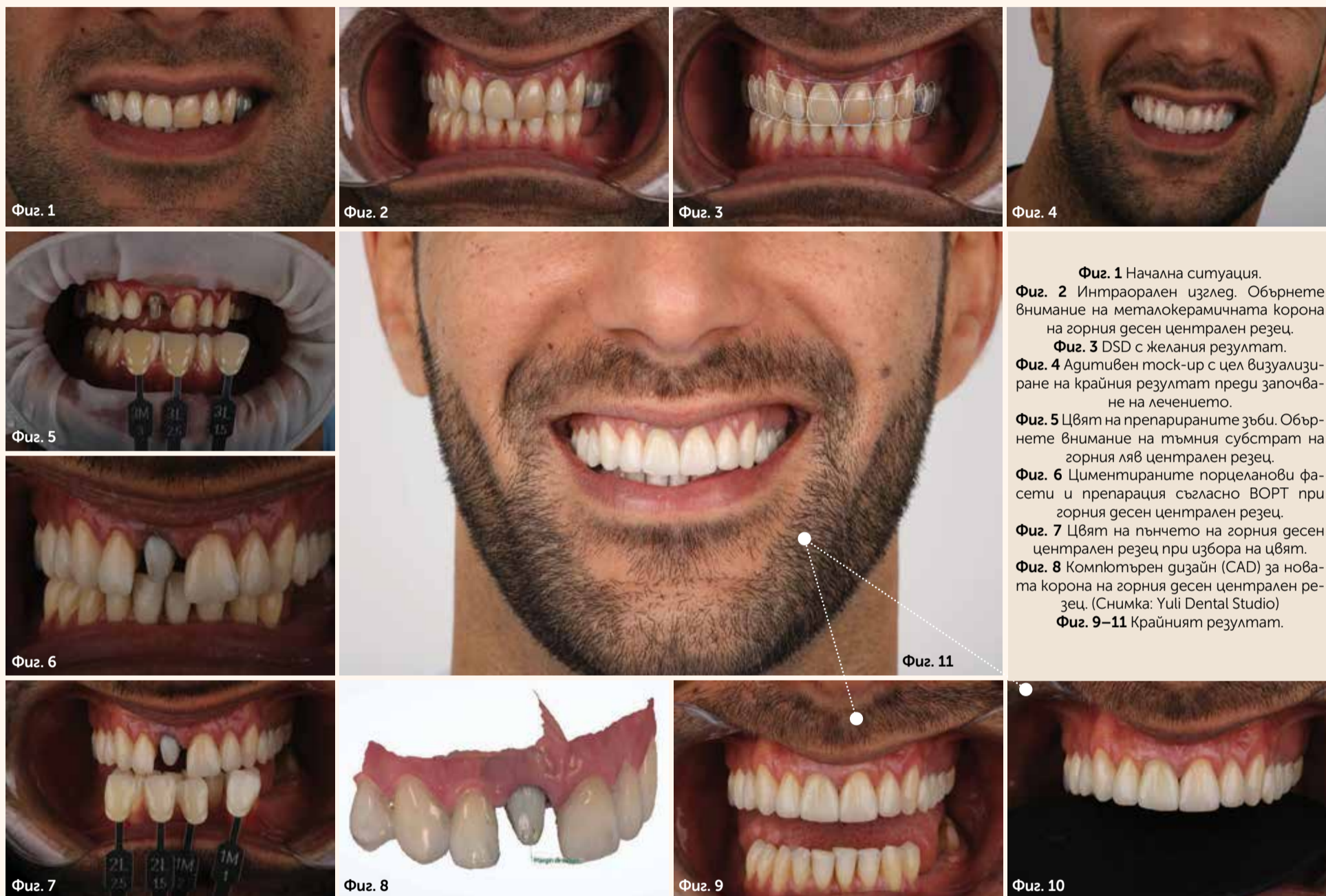
Анна Градева



# ПЪЛНА ПРОМЯНА НА УСМИВКАТА С ФАСЕТИ И КОРОНА ВЪВ ФРОНТА ПРИ ТЪМНО ОЦВЕТЕНИ ЗЪБИ

*използвайки техниката за биологично ориентирана подготовка с дигитален работен протокол*

Д-р Ilan Hecht, Израел



**Фиг. 1** Начална ситуация.  
**Фиг. 2** Интраорален изглед. Обърнете внимание на металокерамичната корона на горния десен централен резец.  
**Фиг. 3** DSD с желан резултат.  
**Фиг. 4** Агитивен тоск-уп с цел визуализиране на крайния резултат преди започване на лечението.  
**Фиг. 5** Цвят на препарирани зъби. Обърнете внимание на тъмния субстрат на горния ляв централен резец.  
**Фиг. 6** Циментираните порцеланови фасети и подготовка съгласно ВОРТ при горния десен централен резец.  
**Фиг. 7** Цвят на пълчето на горния десен централен резец при избора на цвят.  
**Фиг. 8** Компютърен дизайн (CAD) за новата корона на горния десен централен резец. (Снимка: Yuli Dental Studio)  
**Фиг. 9–11** Крайният резултат.

## ВЪВЕДЕНИЕ

Този доклад на клиничен случай показва възможността за комбиниране на различни материали и подходи, за да се постигне задоволителен резултат, когато става дума за лечение на тъмно оцветени зъби. Фокусът е върху техниката за биологично ориентирана подготовка (ВОРТ), приложена с дигитален протокол за постигане на максимална предвидимост в естетичната област.

При ВОРТ се прави вертикална подготовка или гъла, плътка фаза, за да се постигнат задоволителни резултати в цервикалната област, особено в случай на тъмни подлежащи зъби или тънък гингивален биотип, при който има тенденция за рецесия в маргиналната зона. Подготовка без препарационна граница са по-консервативни и коронковият ръб се намира в областта на корена<sup>1</sup>. При вертикалните подготовки зъботехникът позиционира границата въз основа на информацията от гингивалната тъкан. Проблемът е, че за диги-

талните скенери и възстановяванията с CAD/CAM се изисква различен протокол в сравнение с аналоговия начин на работа, където зъботехникът изготвя модел, за да определи границата и да създаде профил на изникване на короната.

## ПРЕДСТАВЯНЕ НА СЛУЧАЯ

Пациентът е 32-годишен мъж, който желае да се подобри усмивката му (фиг. 1). Той не харесваше по-конкретно цвета и формата на зъбите си, особено на короната на естествения горен ляв централен резец и тъмнеето в областта на гингивата. Неговият горен десен централен резец има стара металокерамична корона, поставена преди повече от десет години, с гингивална рецесия и откриване на металните ръбове на короната (фиг. 2).

След клинично и рентгенологично изследване преминахме към план на лечение съгласно концепцията за дигитален дизайн на усмивката (DSD)<sup>2</sup>, за да се създаде предвидим макет (mock-up) чрез техника с доба-

вяне, който би ни показал крайния резултат преди началото на лечението (фиг. 3 и 4). Благодарение на визуалната комуникация (DSD на случая и тоск-уп-а) получихме одобрение от пациента на плана на лечение, който щеше да доведе до отстраняване на старата корона от металокерамика и препариране на съседните зъби за тънки порцеланови фасети (фиг. 5). Горночелюстните фронтални зъби имаха вертикални и хоризонтални пукнатини. Това в комбинация с първоначалния тъмен цвят на зъбите и желанието на пациента за значително по-бял цвят на окончателното възстановяване доведе до нуждата от едни не съвсем консервативни подготовки. Под металокерамичната корона се откри златен щифт в добро състояние. Решено бе, че поради разликите в цвета на подлежащите зъби първо ще пристъпим към порцелановите фасети и след циментирането им ще продължим нататък с нова монолитна циркониева корона за зъб 11.

Снемането на отпечатък се

извърши дигитално с използване на TRIOS 3 (3Shape), за да се изработят в лабораторията желаните възстановявания. Фасетите бяха изработени с CAD/CAM сърцевина от литиев дисиликат, което позволява техника с отнемане и последващо слоено нанасяне на керамиката. След циментирането на фасетите продължих с прецизиране на старата подготовка съгласно ВОРТ, след което добавих композитен материал (IPS Empress Direct, Ivoclar Vivadent; дентинова маса A2) към повърхността, за да се постигне хомоген субстрат (фиг. 6 и 7). Бе взет нов дигитален отпечатък за зъб 11.

Лабораторията използва ZirKonzahn за CAD възстановяванията и ръбът на короната бе модифициран така, че да бъде разположен в сулуса, за да подобрият тъканите нов профил на изникване (фиг. 8). Благодарение на точния избор на цвят и визуалната комуникация зъботехникът успя да изработи монолитна циркониева корона за зъб 11, която маскира тъмния субстрат и се слива с въз-

становяванията на съседните зъби (фиг. 9–11).

## ЗАКЛЮЧЕНИЕ

Концепцията ВОРТ може да бъде от голяма полза за маскиране на тъмни подлежащи зъби, в случаи на тънък гингивален биотип или за по-добър профил на изникване. Благодарение на дигиталния отпечатък, който е по-малко чувствителен по отношение на техниката в сравнение с класическото вземане на отпечатък за ВОРТ, добрата визуална комуникация и предимствата на CAD/CAM зъботехникът сега може лесно да създаде по-добри профили на изникване и по-тънки и гладки ръбове, които ще осигурят дълготрайност на възстановяванията и по-добро здраве за околния пародонт. DT

Редакционна бележка: Стиск с библиографията може да бъде получен от издателя.

Тази статия е публикувана за първи път в сп. Meet the Clinical Masters, бр. 1/2018.

# ЕФЕКТИВНОСТ И ЕСТЕТИКА В ДИСТАЛНИТЕ УЧАСТЪЦИ

*Bulk-fill композити:  
актуални тенденции и бъдещи възможности*

Д-р Eduardo Mahn, Сантяго/Чили

**Т**ъй като bulk-fill композитите са на пазара в продължение на няколко години, е дошло време да погледнем назад към въвеждането им, развитието, настоящите тенденции и бъдещите възможности на тези материали.

Когато bulk-fill композитите за първи път се появяват на пазара, те биват счистани за истинско нововъведение. Ние нанасяхме послойно композити в дисталните участъци повече от 40 години, макар много от нас да не бяха съвсем сигурни по каква причина техниката с послойно нанасяне е задължителна. Разбирането на причините, поради които дадена техника се прилага, е от съществено значение за правилната оценка на плюсовете и минусите на всяка техника.

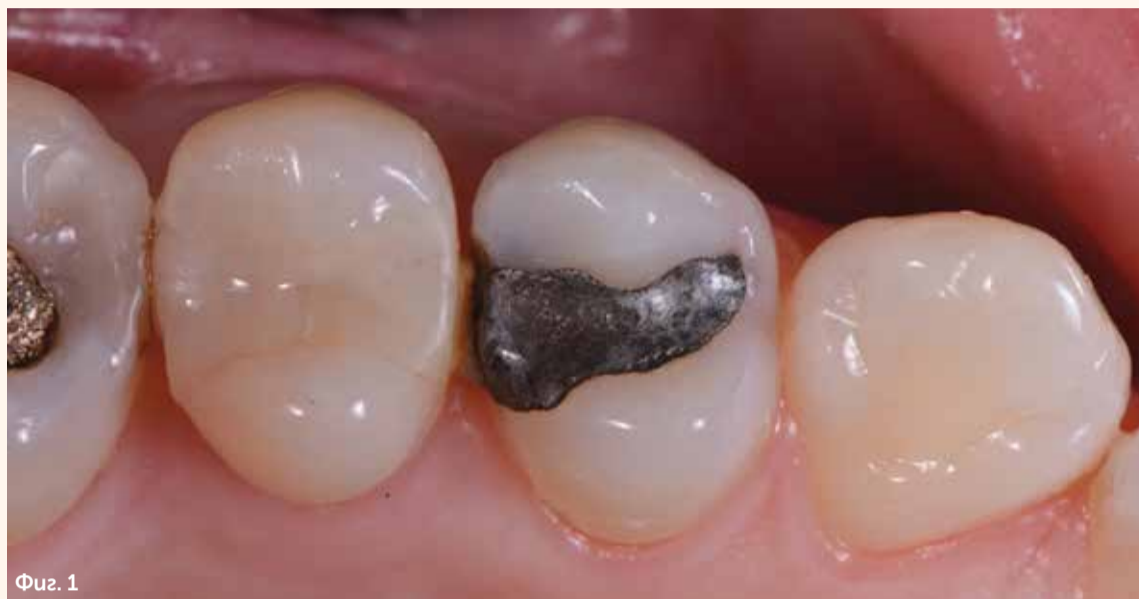Основните причини са четири:

**1.** Естетика: очевидно е, че техниката на послойно нанасяне, включваща дентина, емайлска маса и композити за допълнителни характеристики, води до по-добър окончателен резултат, отколкото техниката, която използва само един слой със стандартна полупрозрачност. По отношение на bulk-fill техниката тази причина лесно може да бъде отхвърлена, защото, обективно погледнато, повечето дистални възстановявания почти винаги се изграждат само с един вид композит и преобладаващата част от пациентите са доволни от резултата.

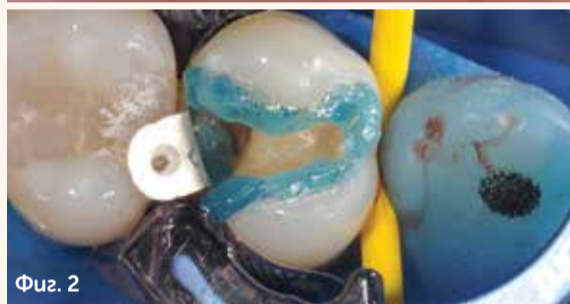**2.** Намаляване на обемното свиване: колкото по-малко композит поставяме, толкова по-малко е обемното свиване.

**3.** Намаляване на стреса при свиване: тази причина е значима и е свързана с конфигурацията на кавитетата и на слоевете. Доказано е, че стресът при свиване намалява, ако несвързаната площ от повърхността на даден слой е по-голяма от свързаната. Въпреки че има достатъчно in-vitro данни за уместността на С фактора, клиничната корелация все още не е потвърдена. Това може лесно да се илюстрира от факта, че клас I възстановяванията имат неблагоприятен С фактор, но висок процент на преживяемост, докато клас V възстановяванията имат благоприятен С фактор, но нисък процент на преживяемост. Този пример показва, че С факторът е само един от многото елементи, които определят успеха на директното възстановяване, и често не най-важният.

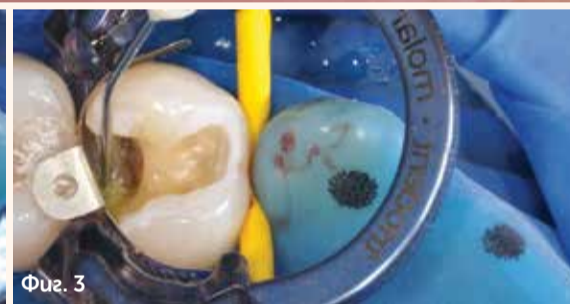**4.** Дълбочина на полимеризация: това е може би



Фиг. 1



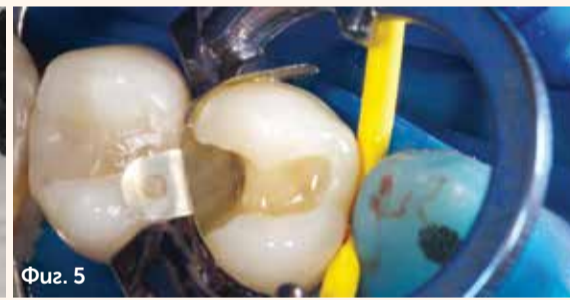
Фиг. 2



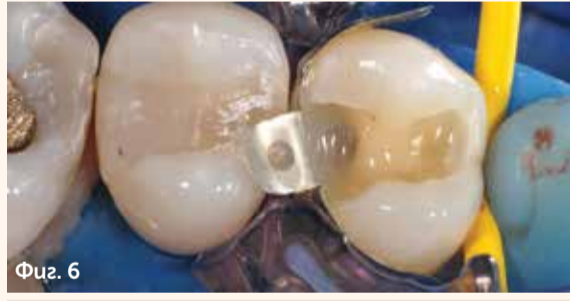Фиг. 3



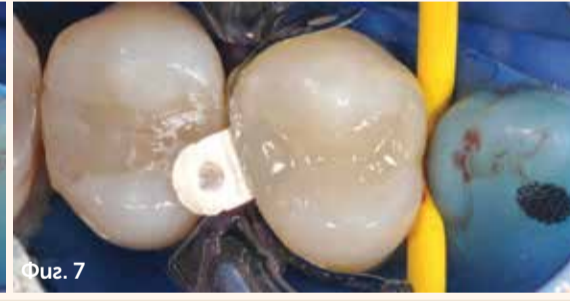Фиг. 4



Фиг. 5



Фиг. 6



Фиг. 7

**Фиг. 1** Прегоперативна ситуация. **Фиг. 2** Ецване на емайла с Total Etch. **Фиг. 3** Нанасяне на Adhese Universal с Viva Pen. **Фиг. 4** Нанасяне на Tetric EvoFlow Bulk Fill. **Фиг. 5** Tetric EvoFlow Bulk Fill преди полимеризация. Трансlucentността на материала позволява преминаването на светлината през него. **Фиг. 6** Щом се полимеризира, Tetric EvoFlow Bulk Fill показва дентиноподобна translucentност, маскирайки изменения на цвета. **Фиг. 7** Tetric EvoCeram Bulk Fill се нанася като финален слой. Целият излишък се отстранява преди полимеризирането.

най-важният фактор, тъй като преди появата на bulk-fill композитите е можело да се прилага само порции с дебелина 2 мм. Някои проучвания предполагат, че дълбочината на проникване на светлината при определени композити е дори по-малка от 2 мм. Това беше причината, поради която всички слоеве бяха ограничени до максимална дебелина 2 мм. Ако не, композитният материал, поставен в по-дълбоките участъци на кавитетата, никога няма да получи достатъчно светлина, за да се полимеризира достатъчно.

След като обсъдихме всички тези фактори, се очертаха изискванията към bulk-fill техниката. Ако има начин полимеризацията на по-прозрачни композити, кое-

то улеснява преминаването на светлината през материала. В резултат на това дълбочината на полимеризация се увеличава. Клинично се потвърди, че тази концепция работи. В допълнение някои компании като Ivoclar Vivadent подобриха процеса на полимеризация в по-дълбоките участъци, като добавиха към формулата на композитите новоразработени инициатори, както е Ivoceram® например.

Днес всички големи производители на дентални материали предлагат bulk-fill композити. Те могат да бъдат категоризирани принципно в две основни групи: първата включва течните bulk-fill композитни материали, изискващи окончателен покри-

ващ слой, а втората се състои от скулптируемите bulk-fill композити. Като цяло bulk-fill материалите повишават ефективността на работния процес, понеже дават възможност композитът да бъде нанесен или в единичен слой като скулптируем композит, или в два слоя, като дентинът се замества от течния bulk-fill материал и отгоре се поставя един слой от скулптируем композит. Тези методи са очевидно по-бързи и по-лесни за изпълнение от конвенционалните протоколи за послойно нанасяне. Недостатъкът им обаче е свързан с прекомерната translucentност, поради която, ако работим върху преоцветен зъб или особено при подмяна на амалгамен обтурации, подлежащото оцветяване прозира през bulk-fill композита. Въпреки това клиничната практика е доказала, че резултатите, постигнати с bulk-fill техниката, са сравними с резултатите, постигнати с конвенционалните многослойни техники.

За цястие научните изследвания често водят до създаването на нови, подобрени технологии, каквато е технологията Aessencio, разработена от Ivoclar Vivadent. Технологията Aessencio позволява композитът да бъде силно прозрачен, преди да бъде фотополимеризиран, а след полимеризацията translucentността му намалява значително. Веднъж полимеризиран, материалът има полупрозрачност, подобна на дентина, и е в състояние да маскира повечето изменения на цвета. Технологията Aessencio с Tetric EvoFlow® Bulk Fill и комбинацията с Tetric EvoCeram® Bulk Fill като окончателен покриващ слой позволяват на клиницистите много бързо и ефективно да изработят своите възстановявания. Две стъпки биха били достатъчни в повечето клинични ситуации, като в същото време пациентите ще получат достатъчно естетично възстановяване. В допълнение целият адхезивен възстановителен протокол е станал по-предсказуем благодарение на неотдавнашното въвеждане на универсалните адхезиви, които премахнаха необходимостта от ецване на дентина. Ецването на дентина бе една от причините за непредсказуемостта и чувствителността на адхезивната техника през последните години. Наскоро публикуван метаанализ показва колко важно е клинично да се потвърди предвидимостта на работните протоколи, тъй като корелацията между in-vitro тестовете и клиничните резултати винаги е надеждна, Освен това кли-



ничните проучвания доказват, че протоколите със самоецване дават добри резултати.

Представеният клиничен случай илюстрира клиничното приложение на гореспоменатите материали.

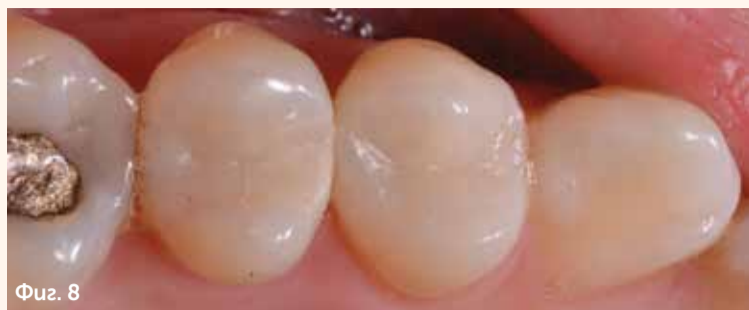#### КЛИНИЧЕН СЛУЧАЙ

Пациент на 33 години се обръна към нас поради оплаквания от зъб #14, който е със стара амалгамена обтурация с липсващ апроксимален контакт (фиг. 1). След като бе премахната амалгамената обтурация и бе осигурена изолация с кофердам (OrtraDam®), бяха поставени матрица, клин и пръстен (V4 Triodont). Емайълът бе ецнат с фосфорна киселина (Total Etch) и след това бе промит с вода (фиг. 2). След това адхезивната система (Adhese® Universal) бе нанесена с помощта на новото средство за аплициране VivaPen и внимателно бе втрита по повърхността на целия кавитет в продължение на 20 сек. (фиг. 3). След изпаряване на разтворителя се получава блестящ неподвижен филм. Материалът бе фотополимеризиран с фотополимерна лампа от трето поколение Bluephase® Style. Tetric EvoFlow Bulk Fill бе нанесен на мястото на липсващата апроксимална стена и по пода на кавитета (фиг. 4). Първоначално материалът бе толкова полупрозрачен, колкото и повечето други течливи bulk-fill материали. Тази трансlucentност затруднява маскирането на изменението в цвета (фиг. 5).

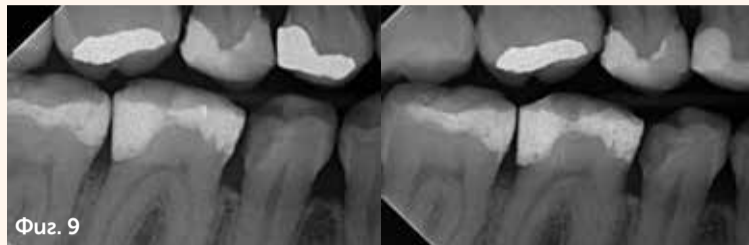
Фиг. 6 показва как се променя трансlucentността в хода на процеса на полимеризация и материалът започва да маскира преоцветяванията под него. След това се нанася последен композитен слой от Tetric EvoCeram Bulk Fill. Излишният композит е отстранен внимателно и обтурацията се контурира в подходяща анатомична форма, преди да се извърши окончателната полимеризация (фиг. 7). Това е постигнато в една стъпка, тъй като по-голямата част от кавитета вече е запълнена с Tetric EvoFlow Bulk Fill. След окончателната полимеризация възстановяването се полира с OrtraPol. После е нанесен Fluog Protector S. Завършеното възстановяване много добре се слива с околната естествена зъбна структура. Буквално е невъзможно да се отграничат границите при оклузален и фронтален изглед (фиг. 8). Рентгеновите снимки показват отличните рентгеноконтрастни свойства на двата материала, т.е. течния и скулптируемия вариант (фиг. 9а и б).

#### ЗАКЛЮЧЕНИЕ

В обобщение, bulk-fill техниката, използваща Tetric EvoFlow Bulk Fill и Tetric EvoCeram Bulk Fill, ни позволява да бъдем по-ефективни без почти никакви компромиси в сравнение с конвенционалната техника на послойно нанасяне. С факторът вече не е проблем благодарение



Фиг. 8



Фиг. 9

**Фиг. 8** Завършеното възстановяване след 1 седмица. Оклузален изглед. **Фиг. 9** Рентгенови изображения преди и след възстановяването. И течният, и скулптируемият вариант предлагат задоволителни рентгеноконтрастни характеристики.

на пълнителите, които намаляват стреса от полимеризационното свиване. Както се очаква, процесите по границите на възстановяването не се срещат по-често и не са по-големи в сравнение с конвенционалната техника на послойно изграждане. Нанасянето очевидно е по-бързо и естетичният ефект в повечето случаи е сходен с този при конвенционалните композити. Разликите в трансlucentността на bulk-fill материала в сравнение с конвенционалните материали за дистални възстановявания вече не са от значение благодарение на технологията Aessencio. Това поставя нов стандарт в тази група композити. **DT**

Редакционна бележка: Статията „Ефективност и естетика в дисталните участъци; Bulk-fill композити: актуални тенденции и бъдещи възможности“ е публикувана за първи път в сп. *Dentistry*, брой 1, 2018 г.

За автора:



**Д-р Едуардо Ман** е директор на Катедрата по клинични изследвания и на следдипломната програма по естетична дентална медицина към Факултета по дентална медицина на Universidad de los Andes, Чили, с адрес: Monseñor Álvaro del Portillo 12455, Лас Кондес, Сантяго, Чили. Управлява частна практика Clínica CIPO, La Dehesa, в Сантяго. Можете да се свържете с автора на имейл адрес emahn@miuandes.cl.

## Tetric Evo-Line

Time-tested and innovative composites

Natural-looking  
**esthetics –**  
**efficiently** produced



[www.ivoclarvivadent.com](http://www.ivoclarvivadent.com)

Ivoclar Vivadent AG

Bendererstr. 2 | 9494 Schaan | Liechtenstein  
Tel. +423 235 35 35 | Fax +423 235 33 60

**ivoclar**  
**vivadent**  
passion vision innovation