

# face

## & body

magazin für ästhetik

3<sup>2017</sup>

### Fachbeitrag

Kompositorische Möglichkeiten  
der Gesichtsästhetik  
bei Masseterhypertrophie

### Spezial

Geheimwaffe Mitarbeiter

### Recht

Unzulässige Werbung für  
Folgekostenversicherung

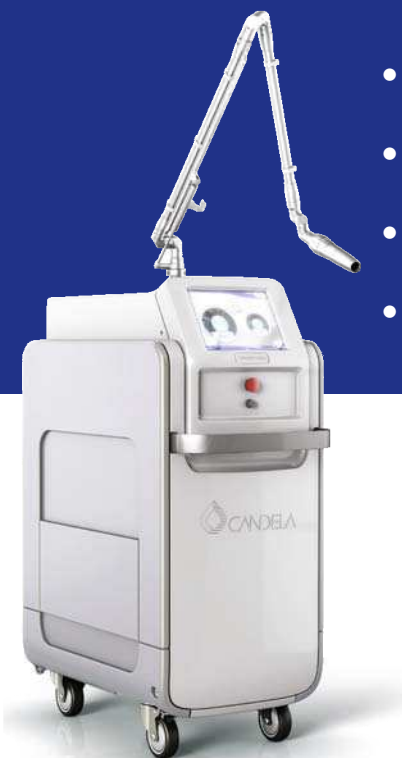

# NEU

3 Wellenlängen  
und Resolve  
fraktioniert

  
PicoWay®

Die komplette Pikosekunden-Plattform



- Jetzt mit drei Wellenlängen: 532nm, 785nm und 1067nm
- Für eine große Bandbreite an Tattoos und pigmentierten Läsionen
- Resolve™, das fraktionierte Pikosekunden-Modul mit zwei Wellenlängen
- Höchste Peakpower und Ultrakurze Pikosekunden-Pulse

SYNERON  CANDELA®  
[www.syneron-candela.com/de](http://www.syneron-candela.com/de)

Für weitere Informationen rufen Sie uns gerne an unter: +49 (0) 6102 59985-0



Univ.-Prof. Dr. Dr. h.c. Raymund Horch, Präsident der Deutschen Gesellschaft der Plastischen, Rekonstruktiven und Ästhetischen Chirurgen (DGPRÄC)

# Die Renaissance der autologen Fetttransplantation

Die autologe Fetttransplantation beschäftigt die Plastische Chirurgie in allen ihren vier Säulen – Rekonstruktion, Handchirurgie, Verbrennungschirurgie und Ästhetische Chirurgie – seit Jahren, um nicht zu sagen seit über einem Jahrhundert. Um für alle Anwender dieses Verfahrens Richtlinien und Orientierung zu gewährleisten, wurde die bereits 2009 begonnene und 2015 unter Ägide der DGPRÄC gemeinsam mit der Dermatologie und MKG-Chirurgie abgeschlossene Leitlinie zum Thema erarbeitet. Sie befindet sich aktuell im Update. Ich bin gespannt, ob und welche Änderungen sich hierbei ergeben werden.

Während die Anwendung autologen Fettes in der Ästhetik weitestgehend problem- und komplikationslos erscheint, sind hingegen Fragen zur Anwendung nach Tumor, etwa im Bereich Mammarekonstruktion, weiterhin ungeklärt. Es ist Aufgabe Plastischer Chirurgen weltweit, ihre Ergebnisse zu dokumentieren und in möglichst großen Kohorten zu analysieren, um hier eine möglichst hohe Sicherheit der Patienten sicherzustellen. Mit einem Konsensus-Statement hat die DGPRÄC in diesem Jahr noch einmal klargestellt, dass die Anwendung autologen Fettes (Lipotransfer) eine bewährte und altbekannte Technik im breiten Portfolio Plastischer Chirurgen darstellt. Dies gilt jedenfalls, sofern das Material nicht aufbereitet und wenn es nach der Gewinnung sofort verwendet wird, ansonsten wird hier nach allgemeiner Rechtsauffassung ein Arzneimittel hergestellt. Dann wäre das Arzneimittelgesetz zu beachten und entsprechende Genehmigungen einzuholen. Mir scheint, dies ist manch einem Anwender nicht bewusst, und es kann daher jedem geraten werden, sich im Zweifelsfall hierzu Rat einzuholen, um rechtliche Schwierigkeiten zu vermeiden.

Auch unser Jahreskongress beschäftigt sich umfassend mit der Anwendung und Sicherheit dieses Verfahrens in unterschiedlichen Indikationen. Daneben erwartet die Besucher ein breit gefächertes Programm, vom Facelift bis hin zum Weichgewebssarkom. Die Kooperation mit unserer österreichischen Schwester-gesellschaft ÖGPÄRC ermöglicht es, dass sich hochkarätige Spezialisten aus dem gesamten deutschsprachigen Raum begegnen und miteinander diskutieren. Der Erkenntnisgewinn wird sicherlich erheblich sein. In diesem Sinne: Willkommen in Graz!

Mit kollegialen Grüßen

Ihr Univ.-Prof. Dr. Dr. h.c. Raymund Horch



## | Editorial

- 03 Die Renaissance **der autologen Fetttransplantation**  
Univ.-Prof. Dr. Dr. h.c. Raymund Horch

## | Ästhetik

- 06 **Kompositorische Möglichkeiten der Gesichtsästhetik** bei Masseterhypertrophie  
Dr. Dr. med. Manfred Nilius
- 10 **Von Sinn und Unsinn** ästhetischer Behandlungen  
Dr. med. Natalie Minko
- 16 Der Einsatz von Fillern **in der rekonstruktiven Lippenchirurgie**  
Prof. Dr. Dr. Niels Christian Pausch
- 20 **Plasmatherapie in der ästhetischen Praxis –** erste Erfahrungen  
Dr. med. Navid Roshanaei

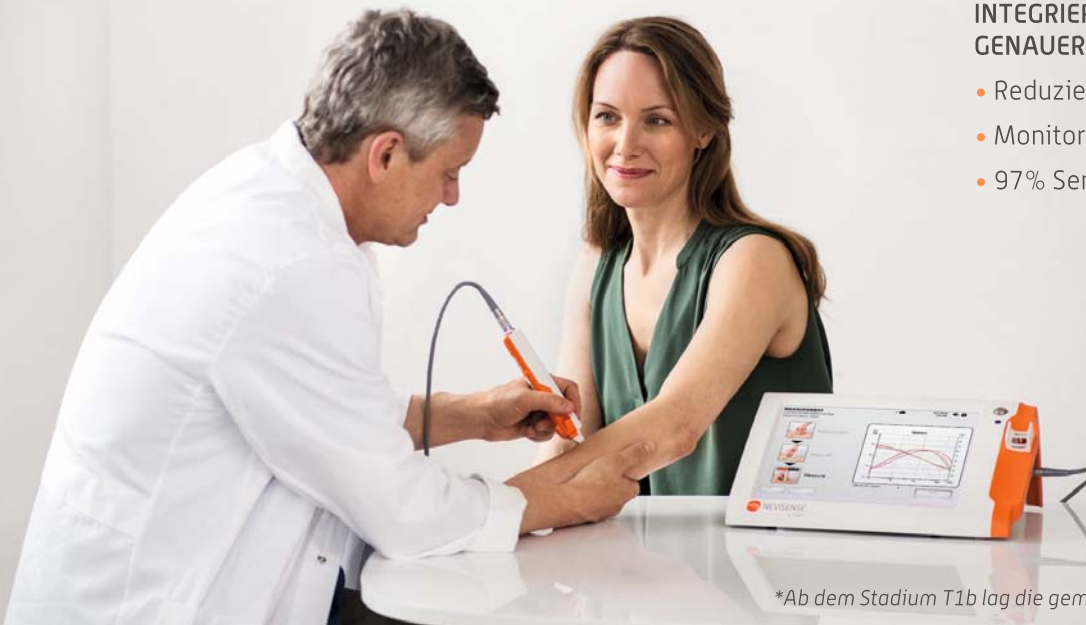## 22 Produkte/News

## | Spezial

- 34 **Koreanischer Laserhersteller eröffnet** die erste Niederlassung in Deutschland  
Jana Bröll
- 36 **Fotodokumentation und Beratung** für die Ästhetische Praxis  
Christine Goodner
- 38 „Wir erzielen tolle Ergebnisse **und eine hohe Patientenzufriedenheit!**“  
Karina Fritz
- 42 **Geheimwaffe Mitarbeiter**  
Edith Kron
- 46 **Unzulässige Werbung** für Folgekostenversicherung  
Anna Stenger, LL.M.
- 48 **Umfang der ärztlichen Aufklärung im Rahmen einer kosmetischen Operation**  
Dr. Dennis Hampe, LL.M.

## 50 Impressum

# Unsichtbare Anzeichen für Melanome messen



## INTEGRIEREN SIE NEVISENSE FÜR GENAUERE KLINISCHE ENTSCHEIDUNGEN

- Reduzierung unnötiger Exzisionen
- Monitoring auffälliger Läsionen
- 97% Sensitivität auf Melanome\*

Seit Juni 2017  
FDA-zugelassen!

\*Ab dem Stadium T1b lag die gemessene Sensitivität bei 100%

## OBJEKTIVE RISIKOBEWERTUNG IM BEREICH DER MELANOMERKENNUNG

Nevisense ist ein Gerät zur Risikobewertung bei Läsionen mit Verdacht auf maligne Melanome, klinisch belegt durch die größte prospektive Studie\*\* ihrer Art.

Auf diese Weise stehen dem Arzt bei der Entscheidung über eine Exzision zusätzliche Informationen zur Verfügung. Dabei kommt eine Technik namens Elektrische Impedanzspektroskopie (EIS) zum Einsatz. Die EIS misst durch Aussendung harmloser elektrischer Signale die elektrische Hautimpedanz bei verschiedenen Frequenzen. Das von Melanomen betroffene Gewebe weist eine andere Impedanz

als gesundes Gewebe auf. Anhand einer Analyse der Läsion und eines Vergleichs mit dem Referenzwert der gesunden Haut wird ein Risikowert bestimmt.

Dies stellt dem Dermatologen eine wertvolle zusätzliche Information zur Verfügung, um genauere klinische Entscheidung zu treffen. Mehr als 130 Praxen in Deutschland vertrauen bereits Nevisense (Stand Jan. 2017) Weitere Informationen auf [www.nevisense.de](http://www.nevisense.de)

\*\*Clinical performance of the Nevisense system in cutaneous melanoma detection: an international, multicentre, prospective and blinded clinical trial on efficacy and safety. Malvehy J, Hauschild A, Curiel-Lewandrowski C, et al. British Journal of Dermatology. Band 171, Ausgabe 5, November 2014, Seiten 1099-1107

 **NEVISENSE™**  
by SCIBASE

- Bitte senden Sie mir Informationen und Studienergebnisse zu
- Ich interessiere mich für eine Workshopteilnahme
- Ich wünsche eine Praxisdemonstration
- Ich wünsche: \_\_\_\_\_

Ich bin an weiteren Informationen interessiert:

Praxis: \_\_\_\_\_  
Name: \_\_\_\_\_  
Strasse: \_\_\_\_\_  
PLZ: \_\_\_\_\_ Ort: \_\_\_\_\_  
Telefon: \_\_\_\_\_ e-mail: \_\_\_\_\_

Bitte ausschneiden/kopieren und per Fax an: 089 – 2093 1452 oder senden Sie eine email an: [info@scibase.com](mailto:info@scibase.com)

Gebühr zahit  
Empfänger

SciBase GmbH

Widenmayerstr. 11

DE-80538 München

# Kompositorische Möglichkeiten der Gesichtsästhetik bei Masseterhypertrophie

**Autor:** Dr. Dr. med. Manfred Nilius

Eine übermäßige Ausprägung des Musculus masseter wirkt sich nicht nur funktionell, sondern auch aus ästhetischer Betrachtungsweise auf die Harmonie eines menschlichen Gesichts aus. Besonders weibliche Betroffene empfinden die entstehenden markanten Züge als störend und wünschen sich Abhilfe. Eine Erfolg versprechende Therapieform findet sich in der Injektion von Botulinumtoxin A.

Ein schönes und harmonisches Gesicht trägt einen wichtigen Teil zur natürlichen Ausstrahlung bei, denn es ist die Visitenkarte eines jeden Menschen und maßgeblich für den ersten Eindruck verantwortlich. Die Harmonie wird dabei von der Form der Nase sowie des Ober- und Unterkiefers bestimmt. Diese Kombination ist bei allen Menschen einzigartig, jedoch entspricht sie nicht immer den eigenen Wünschen oder Vorstellungen. Insbesondere Disharmonien im fazialen Bereich können die Psyche des Menschen stark beeinflussen und sogar negativ beeinträchtigen. Ein Problem der täglichen Praxis ist die Masse-

terhypertrophie, die seit der Erstbeschreibung im Jahre 1880 das Interesse vieler Fachdisziplinen, wie beispielsweise der Dermatologie, der Plastischen Chirurgie sowie der Zahnmedizin etc., gefunden hat.<sup>1</sup> Durch Veranlagung oder starke Beanspruchung aufgrund von Bruxismus, unausgeglichene Okklusionsverhältnissen sowie Dysgnathien kann der Musculus masseter überdurchschnittlich wachsen und somit den Unterkiefer eckiger und das Gesicht breiter erscheinen lassen. Eine Masseterhypertrophie betrifft vor allem das Unter- und Mittelgesicht, jedoch wirkt sie sich auf die Harmonie des gesamten Gesichts aus.

**Abb. 1a–c:** Die 38-jährige Patientin vor dem Beginn der Behandlung im Januar 2013. (Bildquelle: Praxisklinik Nilius)



Abb. 1a

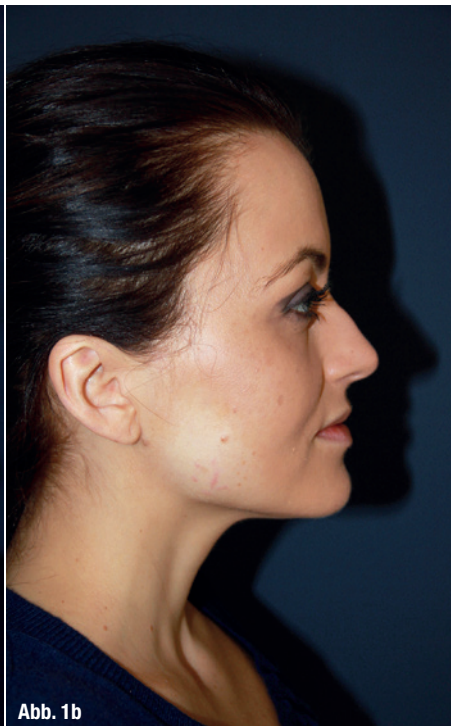

Abb. 1b

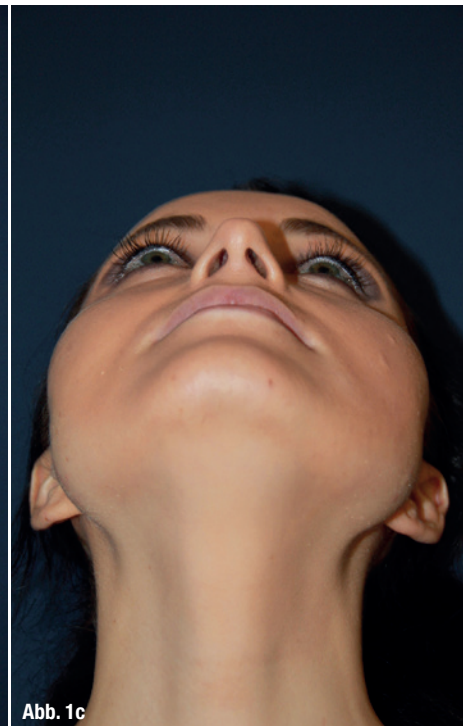


Abb. 1c



Insbesondere Frauen empfinden diese eckigen Gesichtszüge als männlich markant und störend, sodass oftmals der Wunsch nach einer kosmetischen Behandlung aufkommt. Neben dem ästhetischen Makel klagen Betroffene zudem oftmals über funktionelle Beeinträchtigungen, wie eingeschränkte Mundöffnung und Phonetik, Krämpfe, Kopfschmerzen oder Kiefergelenkgeräusche. Eine erfolgreiche Therapie zur Volumenminderung sowie Behebung der Masseterhypertrophie ist die muskuläre Botulinumtoxin A-Injektion. Diese erfolgt zur Wiederherstellung der Ästhetik und Entlastung des Kiefergelenks.

### Beispiel aus der Praxis

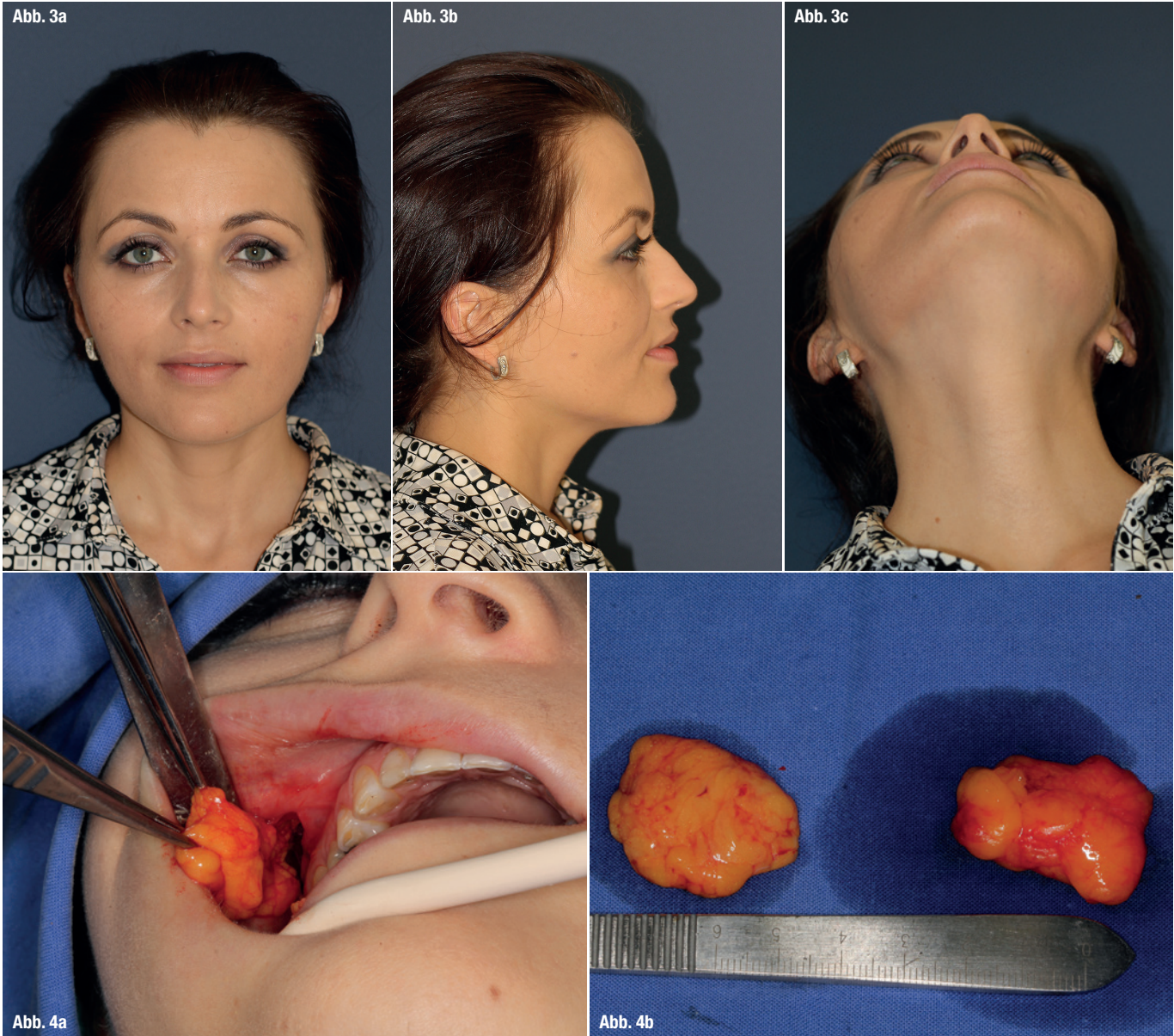Eine 38-jährige Patientin litt infolge eines Bruxismus massiv unter dem stark ausgeprägten Musculus masseter, der sogar Probleme bei der Aussprache bereitete und drückende Kopfschmerzen zur Folge hatte. Dies und die täglich verspannten Kiefermuskeln beeinträchtigten ihr Leben enorm. Eine klinische Befundaufnahme ergab ein reduziertes unteres Gesichtsdrittel aufgrund eines Abrasionsgebisses. Zudem zeigte sich sowohl ein beidseitig auffallender Musculus masseter als auch eine beidseitige Ausprägung der anterioren Musculi temporales. Die Foto-stat-Profilanalyse ergab Hinweise auf ein horizontales Kieferwachstum. In der En face-Darstellung zeigte die Patientin einen brachifazialen Gesichtstyp mit stark ausgeprägter transversaler Breite im unteren Gesichtsdrittel. Eine weiterführende funktionelle Untersuchung erwies eine Schlüssel-Schloss-Beziehung der Zähne infolge des Bruxismus sowie eine inverse Lachlinie links mit Nonokklusion, einer fehlenden Kontaktbeziehung der Zähne. Intraoral offen-

barte eine lückige Zahnstellung mit Staffelstellung, also eine versetzte Anordnung durch Platzmangel, erhebliche Belastungen für den Unterkiefer. Als Folge des Abrasionsgebisses versuchte das stomatognathe System, dies durch muskuläre Gegenregulation auszugleichen. Somit entstand eine ständige Anspannung der Kaumuskulatur, die zu folgenschwerer Fehlsowie Überbelastung mit multiplen Auswirkungen, wie Kopf- und Muskelschmerzen, aber auch Masseterhypertrophie, führte.

### Ganzheitliche Methode für ein positives Gesichtsbild

Insbesondere bei einer Masseterhypertrophie mit Schmerzsymptomen sowie Einschränkungen der Funktion sollte ein ganzheitlicher Therapieansatz berücksichtigt werden. Dabei gilt es, im Rahmen der Funktionsdiagnostik die verschiedenen pathophysiologischen Zustände zu erfassen, um auf dieser Grundlage ein geeignetes Therapieverfahren zu bestimmen. Bei der Patientin erfolgte auf Basis des kompositorischen Gesichtskonzeptes eine ästhetische faciale Mehrschritttherapie. Im Einzelnen bestand die Behandlung aus einer dentalen und antimyopathischen sowie einer modellierenden Lippektomie. Dabei galt es zu beachten, dass eine Regulation der Disharmonien inklusive Verbesserung der Funktionstüchtigkeit stattfindet. Eine Entlastung der Kiefergelenke und des Zahnhalteapparates waren dabei unabdingbar. Zudem sollte das ästhetische Gesamtbild des Gesichts berücksichtigt werden, um ein dem Ideal entsprechendes Ergebnis zu erlangen. Als erste dentale Rehabilitation erfolgte sowohl eine partielle Ausformung der Zahnbögen mithilfe kera-

**Abb. 2a–c:** Die Patientin während der Behandlung im August 2015. (Bildquelle: Praxisklinik Nilius)

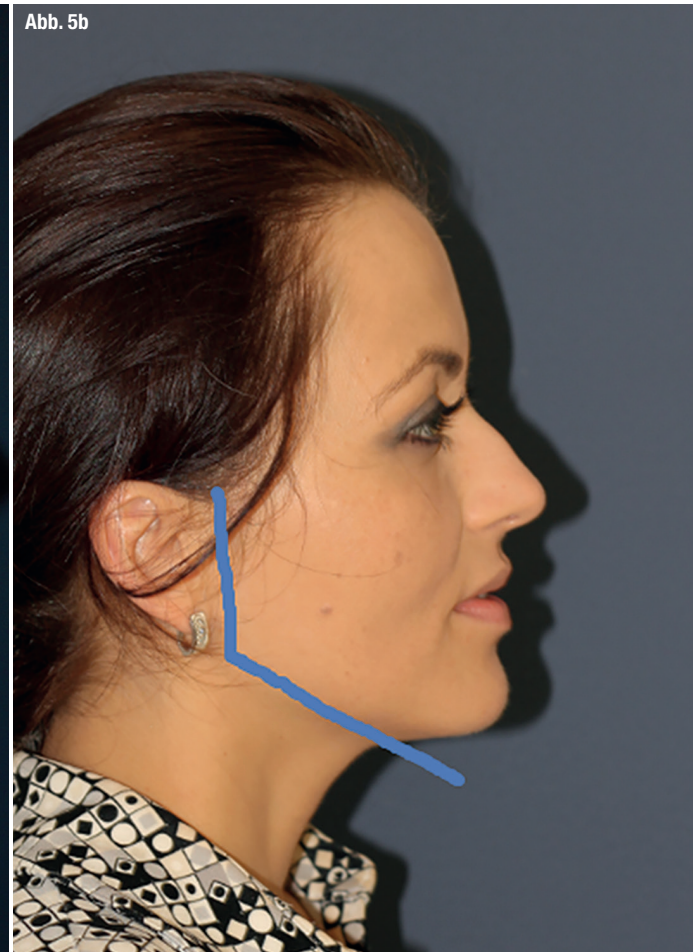
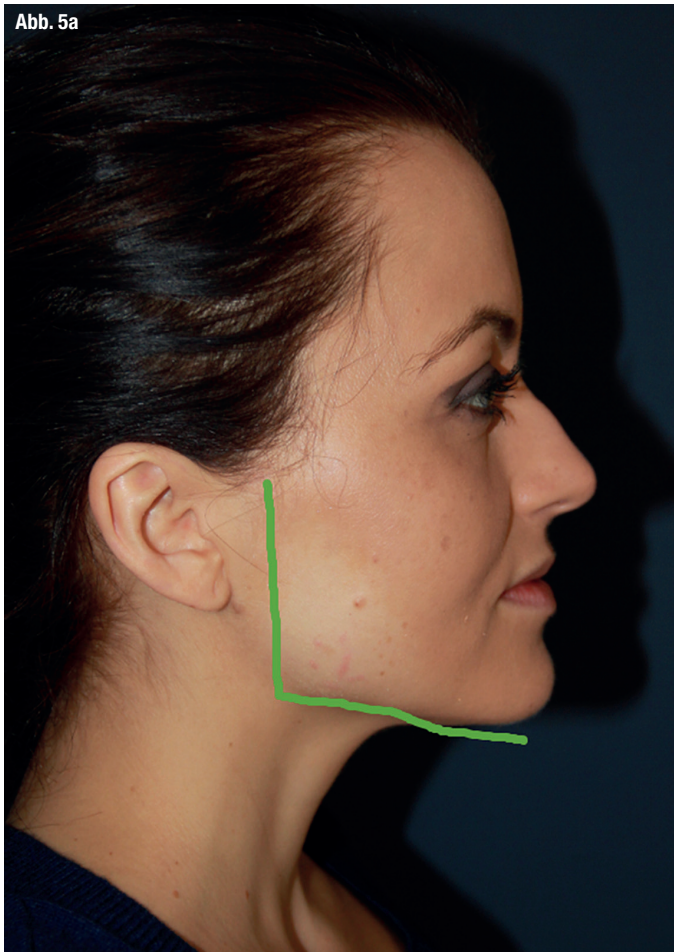


**Abb. 3a–c:** Die Patientin nach Abschluss der Behandlung im Juni 2016.  
**Abb. 4a und b:** Lipektomie: Es erfolgte eine Ausformung des Mittelgesichts durch eine operative Entfernung des Bichat-Wangenfettpropfs auf beiden Seiten. (Bildquelle: Praxisklinik Nilius)

mischer Brackets am Unterkiefer als auch durch ein Langzeitprovisorium (PMMA) am Oberkiefer. Somit konnte bereits eine Ästhetisierung mit gleichzeitiger Bissanhebung eingeleitet werden. Um eine Veränderung der Kauhabits zu initialisieren, wurde bereits in einem frühen Stadium eine modellierende Myoplastik mithilfe von Botulinumtoxin A vorgenommen. Dabei wurde die Substanz mit einer sehr feinen Nadel an mehreren Punkten in den Musculus masseter sowie die anterioren Musculi temporales injiziert. Bereits nach 48 bis 72 Stunden zeigt sich ein erster Behandlungseffekt, die volle Wirkung setzt nach ein bis zwei Wochen ein und hält im Durchschnitt über einen Zeitraum von sechs bis neun Monaten. Um ein möglichst natürliches Ergebnis zu erzielen, sollten die Behandler vorab mit den Patienten besprechen, wie viel und an welchen Stellen Botulinum zum Einsatz kommt. Denn je nach Injektionstechnik, injizierter Menge sowie Verdün-

nungsgrad der Substanz entstehen unterschiedliche Resultate. Zwischenzeitlich erfolgte bei der Patientin eine Ausformung des Mittelgesichts durch eine operative Entfernung des Bichat-Wangenfettpropfs auf beiden Seiten. Diese gekapselten Fettkörper, die den Wangenbereich teilweise stark auspolstern, liegen in der Nische des Musculus masseter und bestehen hauptsächlich aus Baufett. Durch winzige Schnitte in der Mundschleimhaut wurden beide Polster bei der Patientin freipräpariert und entfernt. Aufgrund der hochstehenden Jochbeinprominenzen und der transversalen Gesichtsbreite wurde hier auf eine zusätzliche Entfernung der oberen Molaren verzichtet, um eine daraus möglicherweise resultierende übertriebene Hohlwangigkeit zu umgehen. Diese wird von den meisten Patienten als Auszehrung interpretiert und widerspricht dem gängigen Lifestyle-Gedanken von Vitalität.





## Ästhetisches Ergebnis für Körper und Seele

Über einen Zeitraum von insgesamt 15 Monaten konnte mithilfe des operativen Eingriffs, kieferorthopädischer Begleittherapie, damit einhergehender physiotherapeutischer Manipulation im Bereich des kraniozervikalen Überganges, prothetischer Komplettanierung sowie dreimaliger Botulinumtoxin A-Injektion ein stabiles stomatognathes System erreicht werden. Zudem erfolgten regelmäßige Recalltermine über einen Zeitraum von drei Jahren, um ein konstant ästhetisches Ergebnis zu erzielen. Die posttherapeutische Fotostat-Analyse weist nach neurolytischer Myopathiebehandlung der Masseterhypertrophie durch Botulinumtoxin A-Injektionen einen klinisch deutlich offeneren Kieferwinkel im Vergleich zum Vorbefund auf. Durch die Verringerung der transversalen Untergesichtsbreite konnte eine V-Form des Gesichts auch im En face-Bild realisiert werden. Somit erhielt die Patientin deutlich femininere Gesichtszüge. Diese Feminisierung bestätigte auch die Eigenwahrnehmung der Betroffenen und zeigte auch psychologisch deutlich positive Effekte. Demnach entwickelte die Patientin ein ausgeprägtes Selbstbewusstsein, das sowohl ihre beruflichen als auch privaten Ambitionen unmittelbar beeinflusste.

Heute geht sie deutlich aufgeschlossener und selbstsicherer durchs Leben.

### Literatur

1 Jürgen Abrams, Dr. med. Dr. med. dent. „Die Massetermuskelhypertrophie: Klinik – Ätiologie – Therapie“ Laryngo-Rhino-Otol 68 (1989). Georg Thieme Verlag, Stuttgart, New York. 386–387.

**Abb. 5a und b:** Ein Profilvergleich zwischen der Ausgangssituation (a) und dem Zustand nach der Gesamttherapie (b) zeigt einen deutlich offeneren Kieferwinkel. (Bildquelle: Praxisklinik Nilius)

### Kontakt



#### Dr. Dr. Manfred Nilius

Praxisklinik Nilius  
 Londoner Bogen 6  
 44269 Dortmund  
 Tel.: 0231 476447-64  
 Fax: 0231 476447-65  
 info@niliusklinik.de  
 www.niliusklinik.de

Infos zum Autor

