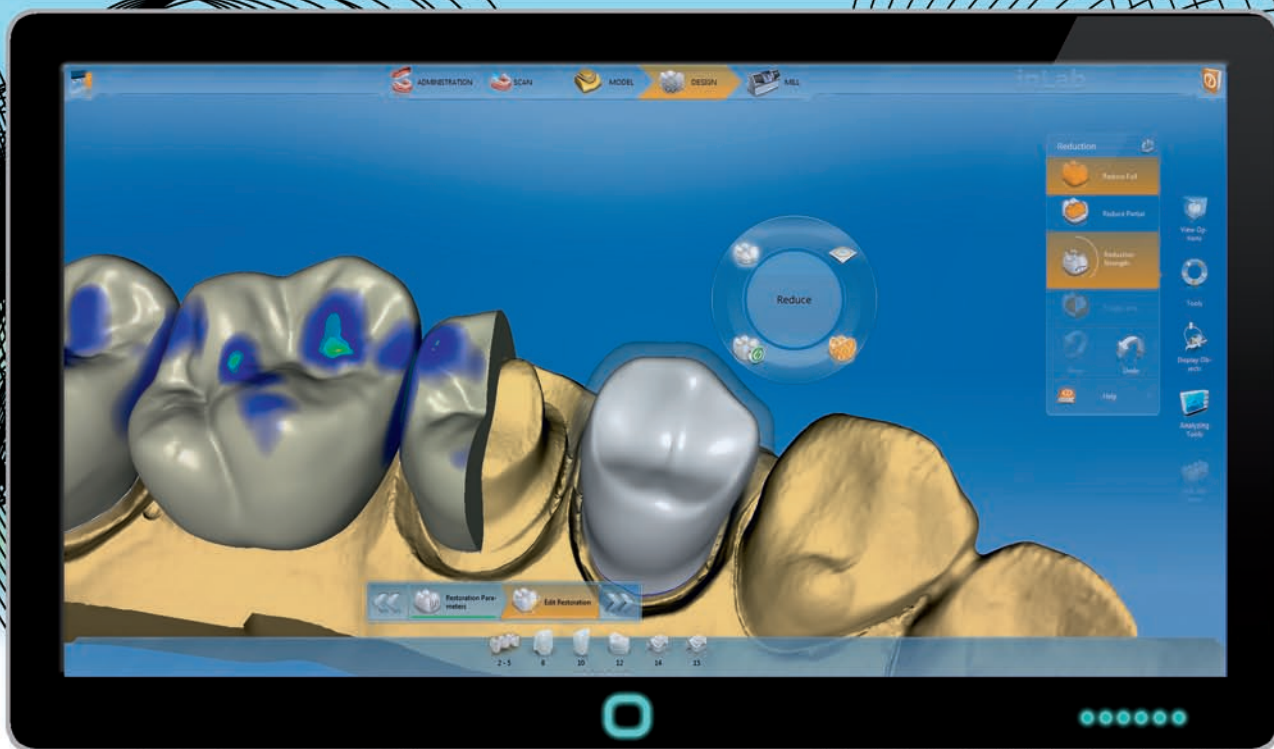


CAD/CAM

international magazine of digital dentistry

1 2012



| expert article

Nuovi protocolli protesici e tecnologia CAD/CAM in implantologia

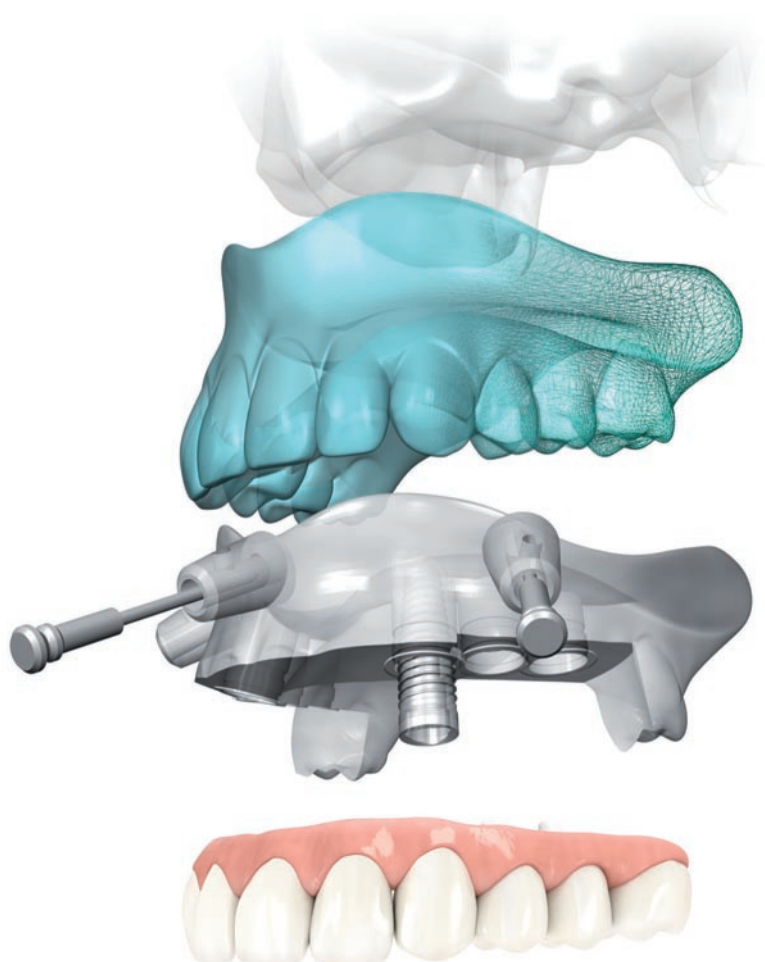
| articolo C.E.

I restauri personalizzati nell'era digitale

| special

Riabilitazione totale a carico immediato

Trattamenti implantari di nuova generazione.



Ottenere la massima predicibilità e sicurezza del trattamento.

Posizionare gli impianti secondo le esigenze protesiche.

Ottimizzare la funzionalità e i risultati estetici.

NOBEL BIOCARE SYMPOSIUM

Nobel Biocare Symposium 2012, Rimini, 19 e 20 ottobre – Nuovo Palacongressi
Per info: 055 09491858. Vieni a trovarci!

È NobelGuide, con tecnologia software NobelClinician.

Affidatevi alla prima soluzione completa per la chirurgia guidata, in cui tutti gli elementi sono stati messi a punto per lavorare insieme, dalla diagnostica digitale e pianificazione basata su criteri protesici del software NobelClinician, alla chirurgia implantare guidata con mascherine chirurgiche pronte all'uso, dai kit per chirurgia guidata dedicati, alla componentistica protesica e di laboratorio necessaria. Grazie a NobelGuide potrete ottenere la massima predici-

bilità e sicurezza del trattamento per tutte le indicazioni, tra cui gli interventi chirurgici minimamente invasivi, se indicati. Quando scegliete come partner Nobel Biocare, un pioniere nell'odontoiatria digitale, potrete godere della tecnologia dimostrata che garantisce funzionalità superiori e risultati estetici dall'aspetto naturale.

I sorrisi dei pazienti, le vostre competenze cliniche, le nostre soluzioni.

Contattate il Servizio Clienti al numero 800539328 o visitate il sito internet nobelbiocare.com/dental



Compagni di viaggio...



Cristina M. Rodighiero

Qualche giorno fa mi trovavo sul treno che da Torino mi avrebbe riportata a casa quando è salita una coppia di anziani coniugi che hanno preso posto accanto a me.

Dall'età e dalla fragilità assimilabile a quella dei miei genitori, parlavano tra di loro un po' emozionati perché era tanto che non viaggiavano in treno e, soprattutto, era la prima volta che prendevano l'Alta Velocità. Parlavano delle loro sensazioni e di come, evidentemente, le cose fossero cambiate dall'ultima volta che avevano viaggiato in treno.

La sensazione di tenerezza con cui li stavo osservando si è improvvisamente trasformata in sorpresa nel momento in cui i due coniugi hanno estratto da una borsa i loro E-book Reader. Stesso modello per entrambi; di colore grigio per lui, rosso vivace per lei.

Durante il viaggio, immersi nelle loro rispettive letture digitali, ogni tanto si guardavano, si sorridevano, si scambiavano opinioni.

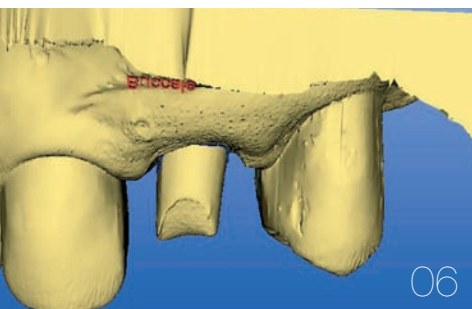
E allora ho pensato a questo: il bello della tecnologia è che ci aiuta, ci supporta, per certi versi ci migliora la vita. Ma la cosa più importante restano i compagni di viaggio. Che siano i nostri familiari, amici, colleghi o pazienti, ciascuno di loro ci arricchisce per il semplice fatto di entrare in relazione con noi.

Così come i miei compagni di viaggio hanno prima chiacchierato e condiviso le loro emozioni, per poi concentrarsi sull'utilizzo dei loro supporti digitali, così mi immagino possa essere per il rapporto medico-paziente: è essenziale prima stabilire un contatto umano e approfondirlo nei suoi aspetti più caratterizzanti, per poi avvalersi delle nuove tecnologie al fine di rispondere alle esigenze del paziente in modo sempre più mirato e personalizzato, con risultati predicibili e basati sull'evidenza.

Prendiamo allora esempio da questa coppia di anziani: rimaniamo concentrati sulle nuove tecnologie, ma non dimentichiamoci di alzare ogni tanto lo sguardo verso chi ci sta di fronte. E di sorridergli.

Non mi resta che augurarvi buon viaggio in compagnia di Cad Cam Digital Dentistry!

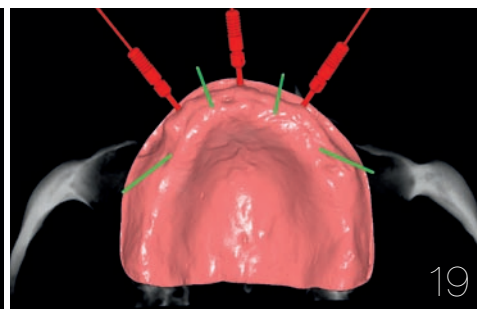
_ Cristina M. Rodighiero



06



14



19

editoriale

- 03 **Compagni di viaggio...**
_C.M. Rodighiero

expert article

- _protocolli protesici
- 06 **Nuovi protocolli protesici e tecnologia CAD/CAM in implantologia**
_F. Scutellà, F. Gelpi, M. Fazioni

articolo C.E.

- _implantoprotesi
- 10 **Il futuro di restauri supportati da impianti con la tecnologia CAD/CAM**
_R. Humphries

trends

- _tecnica clinica
- 14 **CAD/CAM: una tecnologia per i nuovi trend odontoiatrici**
_D. Lops, E. Romeo

special

- _chirurgia guidata
- 19 **Riabilitazione totale a carico immediato Secondo la metodica di chirurgia guidata RealGuide™**
_M. Aggugini, S. Palmieri, G. Moretti, V. Minutolo

expert article

- _progettazione virtuale
- 30 **Progettazione virtuale del limite anteriore delle dentature nei casi edentuli**
_G. Perrotti

management

- _pratica clinica
- 36 **Sei passi verso la digitalizzazione dello studio**
_L. Lavine

l'intervista

- _Sergio Borra
- 38 **Comunicare nell'era digitale: ogni byte deve essere portatore di valore**

trends

- _news
- 40 **Il paziente sempre al centro dell'attenzione**
Questo l'insegnamento di Per-Ingvar Brånemark

aziende

- 42 _news

l'editore

- 50 _gerenza


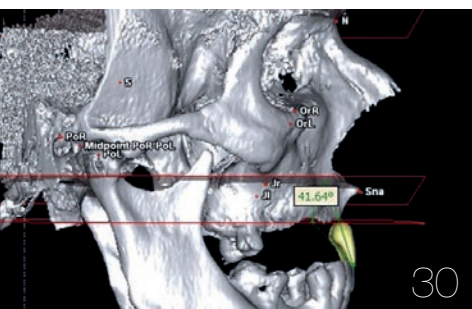


Immagine di copertina cortesemente concessa da Sirona Dental Systems Srl, www.sirona.it



30



36



40

Maestro 3D Dental System

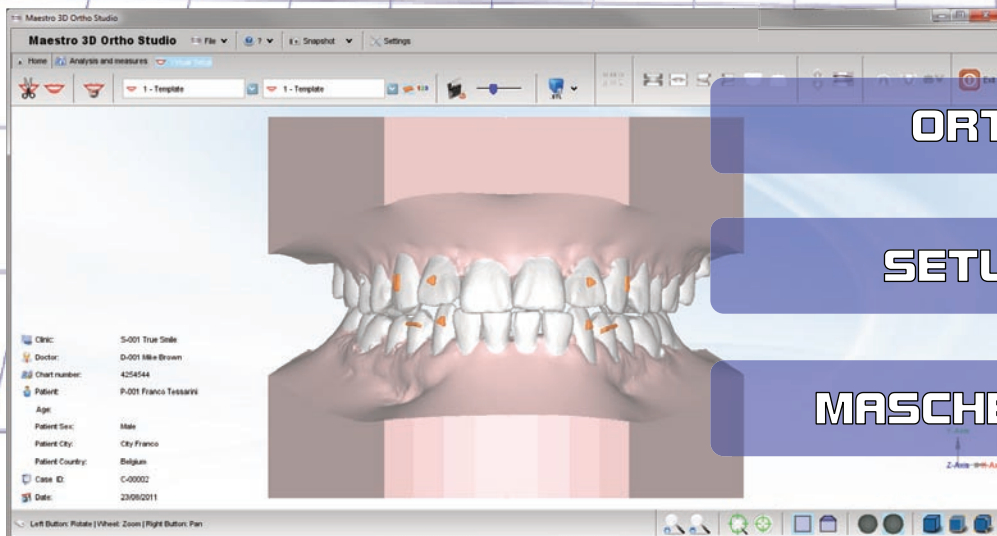

Soluzioni innovative per applicazioni dentali

www.maestro3d.com

3D DENTAL SCANNER

COMPLETAMENTE APERTO

NESSUNA LICENZA ANNUALE

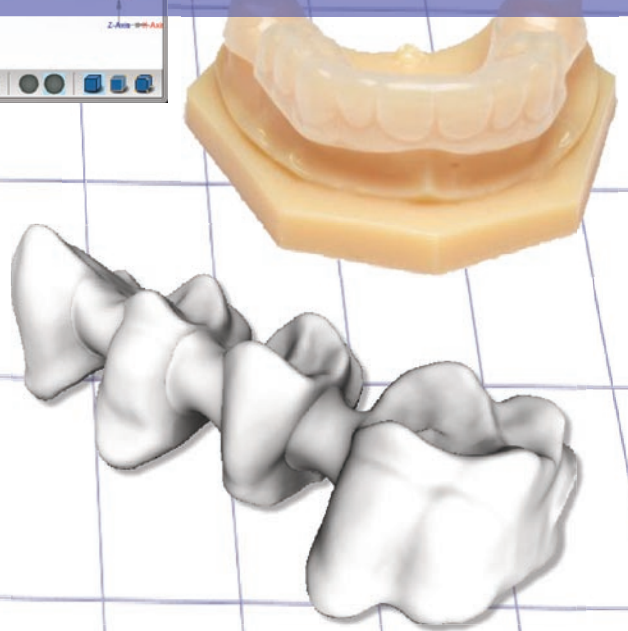


ORTHO STUDIO

SETUP VIRTUALE

MASCHERINE INVISIBILI

OPEN DENTAL CAD



AGE SOLUTIONS SRL · www.age-solutions.com · www.maestro3d.com

Viale Rinaldo Piaggio, 32 56025 Pontedera · PI · ITALY

tel: 0039 0587274815 · fax: 0039 0587970038

info@age-solutions.com



Nuovi protocolli protesici e tecnologia CAD/CAM in implantologia

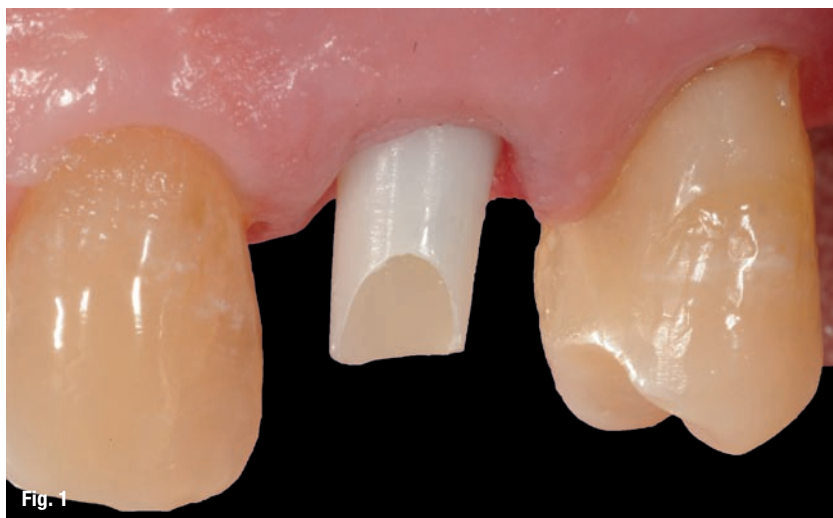Autori _ F. Scutellà, F. Gelpi, M. Fazioni, Italia

DT

_ Web Article

Questo articolo è presente sul sito www.dental-tribune.com

Fig. 1 _ Visione laterale pilastro in ossido di zirconio Zi-Real serrato con vite gold-tite. Il foro di accesso è chiuso con filo pellet di cotone e composito Flow.



_ Introduzione

La localizzazione e il disegno della linea di finitura nella preparazione protesica dei denti, è stato da sempre un argomento molto controverso. Quale tipo di preparazione garantisca facilità di esecuzione, stabilità tissutale e una buona prognosi nel medio e lungo termine tra quelle a componente orizzontale e a componente verticale è stato argomento, soprattutto negli anni scorsi, molto dibattuto.

Negli ultimi decenni le preparazioni orizzontali tipo spalla o chamfer, hanno preso il sopravvento per una serie di ipotetici vantaggi.

Questo tipo di disegno marginale apparentemente dovrebbe essere più facile nella realizzazione clinica, più facilmente individuabile sia sul dente dal clinico che sul moncone in gesso dal tecnico, e garantire degli spessori ceramici

nelle zone cervicali tali da resistere ai carichi occlusali. Tuttavia è stato ultimamente dimostrato dal lavoro di un gruppo di studio italiano, che gli stessi obiettivi si possono raggiungere attraverso l'applicazione di un protocollo clinico che prevede delle preparazioni verticali piuttosto che orizzontali.

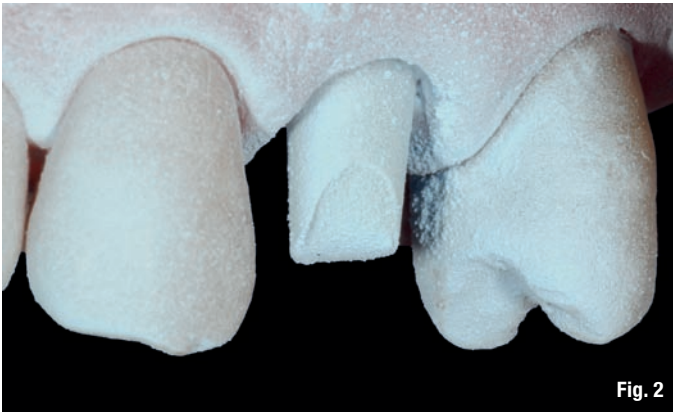
Attraverso l'applicazione di tale protocollo l'osservazione delle performance cliniche nel medio e lungo periodo dei manufatti protesici e la risposta dei tessuti circostanti hanno fatto riaccendere l'interesse della comunità scientifica su tecniche e procedure che sembravano definitivamente consegnate alla storia della protesi. Inoltre si è sempre detto e creduto che gli scanner ottici intra-orali e i materiali ceramici a essi associati, necessitassero di margini di finitura ampi e netti per poter essere utilizzati correttamente.

Questo articolo si pone l'obiettivo di presentare un caso clinico in cui una monodentulia in un settore estetico viene risolto coniugando i nuovi protocolli protesici e la tecnologia CAD-CAM partendo da un'impronta ottica intraorale.

_ Caso Clinico

Nel maggio del 2010 si è presentata alla nostra osservazione la paziente F.A. di anni 63, con anamnesi medica generale negativa. All'esame obiettivo si apprezzava una monodentulia in sede 24 che si è deciso di riabilitare tramite inserimento di un impianto endosseo.

Eseguito l'intervento chirurgico per il posizionamento dell'impianto in zona 24 (Biomet-3i Certain diametro 5mm) e attesi circa 3 mesi



per l'osseointegrazione, è stata eseguita un'impronta convenzionale della fixture con tecnica pick-up attraverso l'uso di materiale polietere (Permadyne H-3M). Sviluppato il modello in gesso, all'odontotecnico è stata richiesta esclusivamente la realizzazione di un pilastro in ossido di zirconio (Zi-Real) con ingaggio in titanio e di diametro di 4 mm per sfruttare i vantaggi offerti dal concetto del Platform-Switching (Lazzara, R.J. & Porter, S.S. 2006).

Per quanto riguarda la geometria del margine di finitura del moncone, abbiamo utilizzato un protocollo clinico (BOPT) già descritto in letteratura dall'autore (Loi I., Scutellà F., Galli F. 2009).

Secondo questo protocollo si utilizza una chiusura feather-edge che permette un minor gap marginale della corona (Gavelis 1981) e quindi una ridotta infiltrazione batterica nella zona di chiusura con minor possibilità di infiammazione paramarginale.

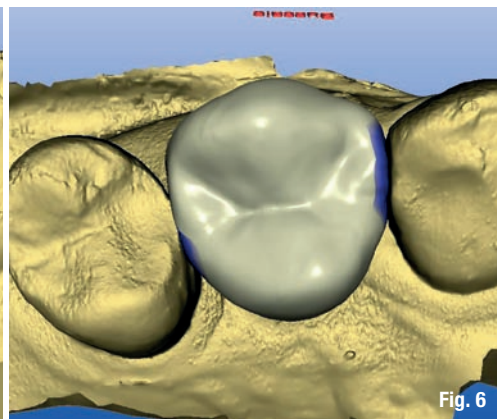
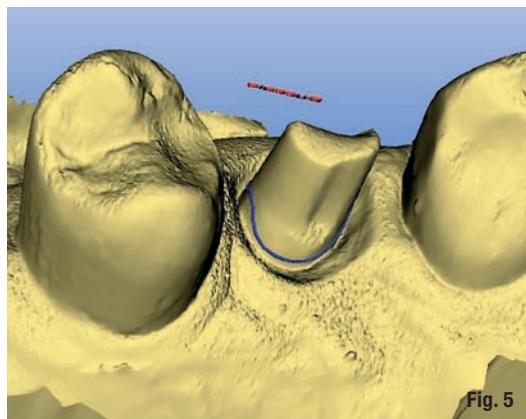
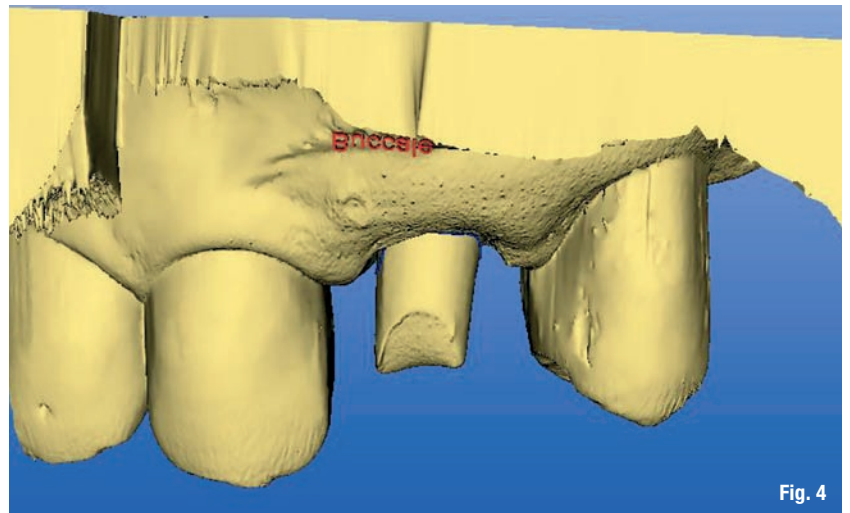
Il margine di chiusura del manufatto viene posizionato 1-1,5 mm al di sotto del margine gengivale libero e quindi in una zona di assoluto rispetto biologico. Vengono inoltre realizzati degli angoli di emergenza protesici volutamente più "pronunciati", ma sempre mantenendosi all'interno di un range tra i 15 e i 30 gradi (Je-Kang et al 2011), che garantiranno sostegno ai

tessuti gengivali (Wheeler 1961) riducendo così la possibilità di eventuali recessioni.

Questo maggior spessore dei bordi protesici in corrispondenza della chiusura marginale infine garantirà resistenza al materiale da restauro (Guess et al 2010) notoriamente poco incline a sostenere carichi quando gli spessori non sono adeguati.

Fissato il pilastro protesico sulla fixture attraverso una vite di serraggio Gold-tite con torque di 20 Ncm, il foro d'accesso della vite è stato chiuso con filo interdentale e composito

Figg. 2, 3 Polvere nebulizzante uniformemente distribuita su tutta la superficie da scannerizzare. (Visione laterale ed occlusale).



Figg. 4-6 Fasi della progettazione del manufatto definitivo eseguita alla poltrona.

per evitare l'eventuale infiltrazione batterica della camera del pilastro implantare (Fig. 1).

Nella stessa seduta della consegna del pilastro si è proceduto all'esecuzione di un'impronta ottica tramite uno scanner intraorale (Cerec-3 AC blue-cam Sirona Dental Systems

Gmbh). Inserito all'interno del solco gengivale un sottile filo retrattore 000 (Ultrapak, Ultradent USA), rimosso prima dell'impronta e previa nebulizzazione con una polvere opacizzante (Figg. 2,3), si è quindi eseguita un'impronta ottica del pilastro in zirconia e dei tessuti circostanti.

Il file così ottenuto è stato elaborato dal software (Cerec 4.0 Sirona Dental Systems GmbH) ed è stata eseguita la progettazione di una corona definitiva (Figg. 4-6).

Terminata la progettazione, l'unità di fresaggio ha realizzato una corona in disilicato di litio (Ivoclar Vivadent srl), la quale, una volta cristallizzata, è stata caratterizzata con delle vernici di superfici, glasata e quindi lucidata per la cementazione definitiva.

Controllati i punti di contatto, l'occlusione e la gradevolezza cromatica, la corona definitiva in disilicato di litio monolitico è stata fissata con cemento definitivo composito Variolink II (Figg. 7,8) e quindi eseguita una radiografia di controllo finale (Fig. 9).

Discussione

La possibilità di coniugare protocolli protesici innovativi con la tecnologia CAD-CAM, e in particolar modo con gli scanner ottici intraorali, permette oggi di risolvere brillantemente casi semplici sia su impianti che denti naturali con ottimi risultati e con tempi e costi relativamente ridotti.

Nel caso clinico appena presentato è stata risolta la monoedentulia di un settore estetico con grande soddisfazione da parte del clinico e della paziente.

Questo è stato possibile grazie all'elevata qualità dei materiali ceramici presenti oggi sul mercato che coniugano perfettamente resistenza, estetica e precisione e all'utilizzo di uno scanner ottico intraorale associato a un sistema di fresaggio in-house che consentono la realizzazione di una corona definitiva in ceramica integrale nell'arco di un tempo molto ridotto (circa 3 ore).

Conclusioni

È importante garantire al paziente in zona frontale e posteriore il connubio estetica e funzione con prognosi a medio e lungo termine.

Disporre di un protocollo clinico di associato successo congiunto a un'integrazione digitale CAD-CAM assistita consente di sviluppare, semplificare e perfezionare gli stessi passaggi tecnici e operativi.

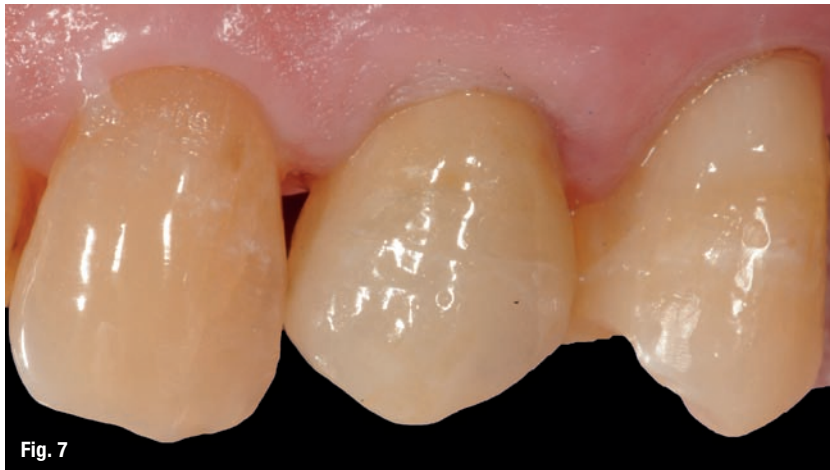

Fig. 7

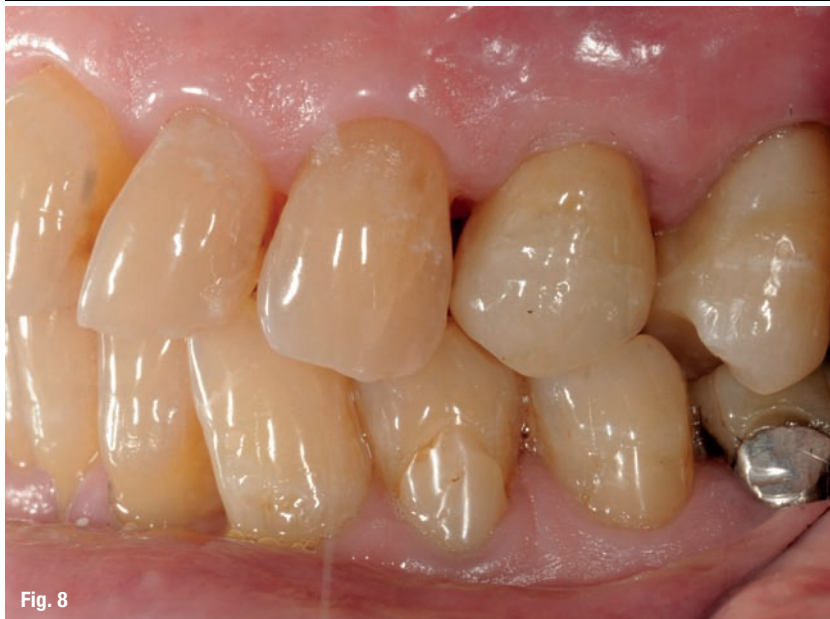

Fig. 8

Figg. 7, 8 Cementazione definitiva della corona in disilicato di litio monolitico.

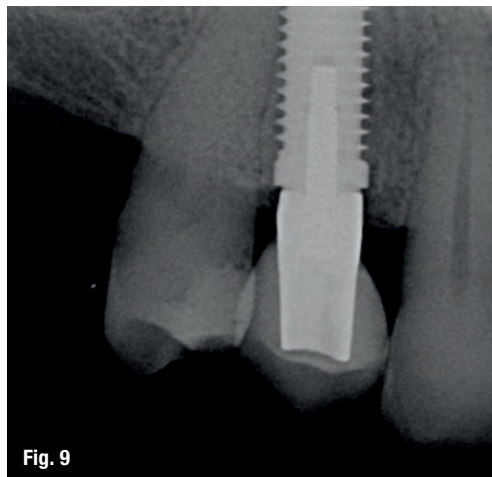
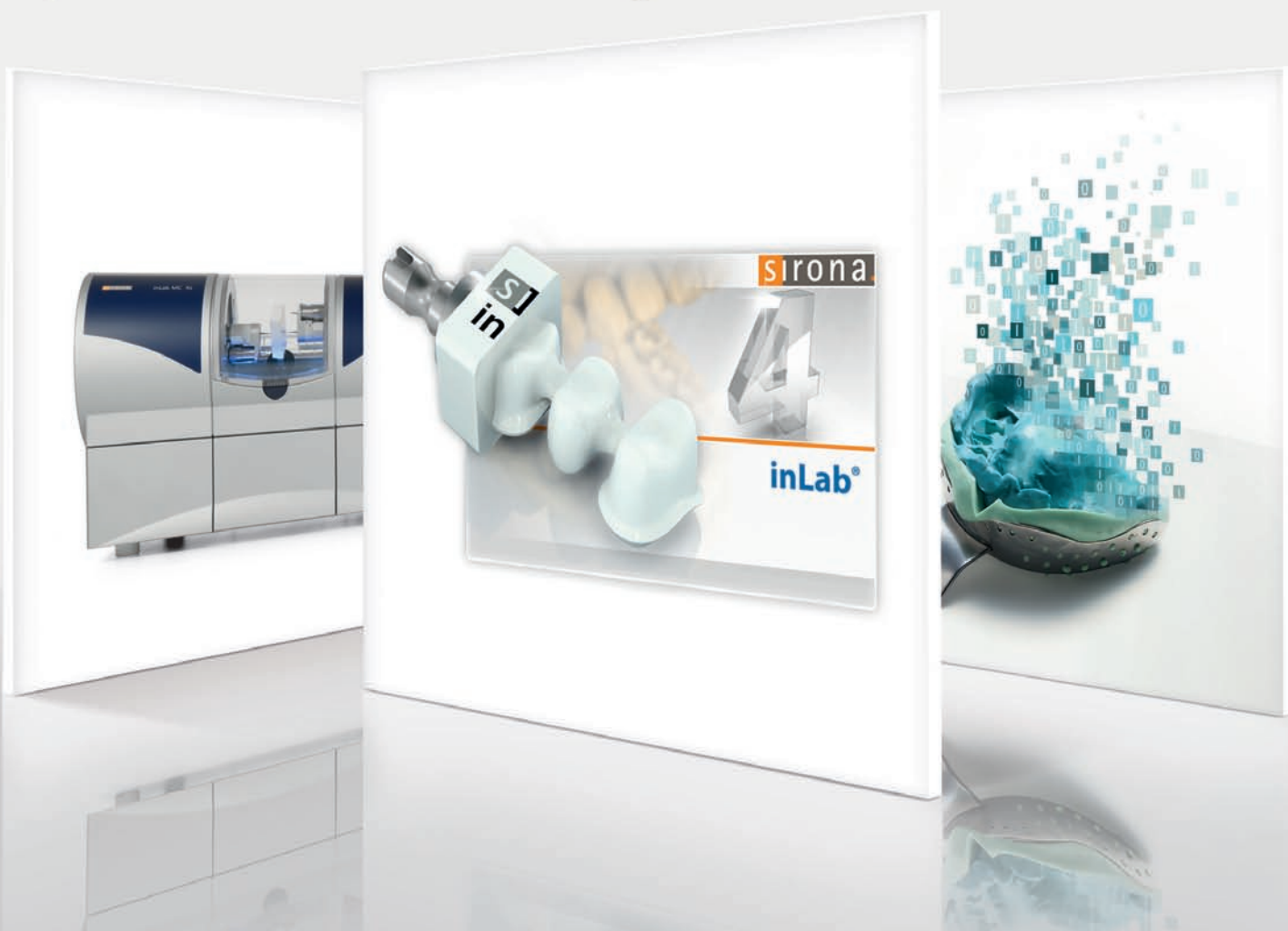

Fig. 9

Fig. 9 Controllo radiografico seguente alla cementazione definitiva.

Il nuovo sistema inLab SW 4.0, aperto alle vostre esigenze ed al futuro.



EFFICIENTE E REDDITIZIO

- Una gamma senza pari di materiali e indicazioni
- Produzione CAD/CAM autonoma in house per creare valore aggiunto
- Risultati affidabili grazie alla qualità dei materiali usati

FLESSIBILE E COMPLETO

- Software di facile applicazione per l'attività professionale quotidiana
- Supporto completo – dall'impronta al risultato finale
- Interfacce aperte per una libertà di produzione su misura

INVESTIMENTO E FUTURO

- Più di 25 anni di esperienza nel CAD/CAM
- Il più vasto sistema di fresatori da laboratorio
- Soluzione espandibile in futuro grazie alla competenza di Sirona nei sistemi e nello sviluppo

www.sirona.it
Tel. 045 82.81.811

The Dental Company

sirona.