

DENTAL TRIBUNE

The World's Dental Newspaper • Slovenian Edition 🇸🇮

SLOVENIJA

JUNIJ 2021

ŠT. 3 / LETO 12

Poenostavljeno, ^{stran 2-3} a ne preprosto

Uporabna mantra za zobozdravstvo

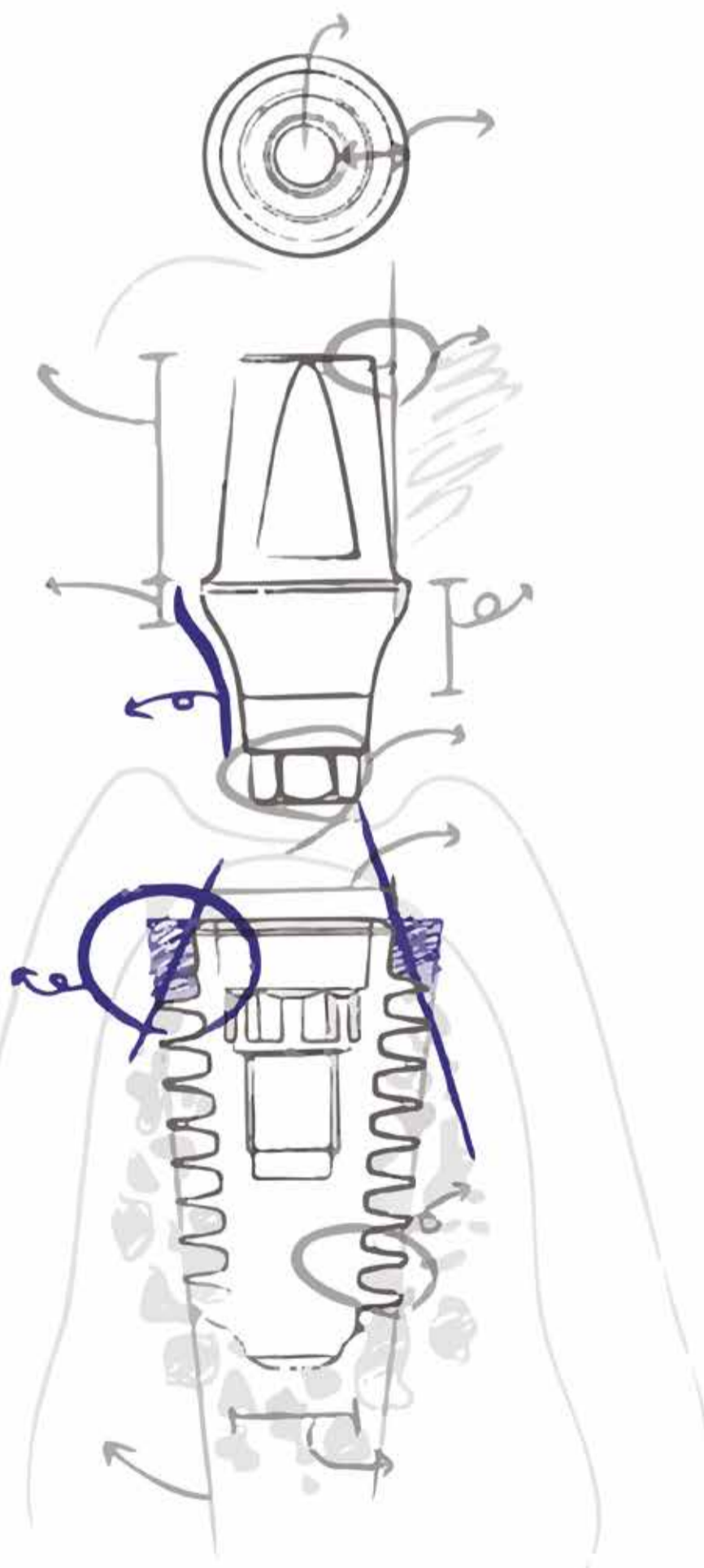
Pomembno je ^{stran 4-5} raziskovalno delo

Razvoj dentalnih zlitin s plemenitimi kovinami



Oblika vsadka ^{stran 9}

Temeljni faktor pri izbiri je kostna struktura



Uživajte v preprostih rečeh: cementiranje s samoadhezivnim smolnatim cementom

Dr. Christian Lampson

“Vse bi moralo biti kar se da poenostavljeno, a ne preveč preprosto,” je dejal nihče drug kot Albert Einstein. To mantra lahko uporabimo v vsaki situaciji, tudi v zobozdravstvu. Delo moramo oklestiti na bistvene reči, obenem pa vselej misliti na kakovosten rezultat. V tem članku na podlagi poročila o primeru delimo nekaj nasvetov in predlogov, kako se tega načela držati pri procesu cementiranja

Biografija:

Dr. Christian Lampson je leta 2007 diplomiral iz stomatologije na Univerzi v Heidelbergu (Nemčija) in naslednje leto tam tudi doktoriral. Od leta 2009 dela na kliniki Praxisklinik Dr. Thein und Kollegen v kraju Karlsruhe. Pri delu se osredotoča na estetsko zobozdravstvo.

Pacient je potreboval zdravljenje po nesrečnem udarcu, ki se je končal s travmo zgornjih prednjih zob. Zoba 21 ni bilo mogoče ohraniti; zob 22 je zahteval endodontsko zdravljenje in core nadgradnjo z glasionomernim zatičkom. Načrtovali smo obnovo zob 11, 12, 22 in 23 s cirkonskimi kronami, implantatom na mestu zoba 21 in direktno restavracijo zoba 13.

Čprav se ne zdi najpomembnejša stvar, je cement najbolje izbrati že med načrtovanjem procesa zdravljenja. Na izbiro lahko vplivajo želje pacienta in zasnova restavracije. Samoadhezivni smolnati cementi nam olajšajo nameščanje indirektnih restavracij, saj odpade ločeno jedkanje in nanašanje primerja. Ker prihranimo nekaj korakov, prihranimo tudi dragoceni čas. Kot pri vsakem sistemu cementov se moramo vsakič prepričati, da je indiciran za posamezen primer in cement uporabljati v skladu z navodili proizvajalca. Le tako lahko zagotovimo optimalno delovanje in dolgotrajnost restavracije.

Dolgotrajno začasno restavracijo od zoba 11 do 22 smo naredili v ordinaciji s TEMPSMART DC (GC). Da bi optimizirali alveolarno kost in mehka tkiva pred vstavitvijo implantata, smo zob 21 pred ekstrakcijo ortodontsko izrinili. Nato smo vstavili implantat (premer 4,1 mm, dolžina 14 mm) po protokolu takojšnje vstavitve, temu pa je sledila takojšnja namestitev v laboratoriju rezkane dolgotrajne začasne restavracije (odtenek A3). Zobe 11, 12, 22 in 23 smo pripravili z obodno stopnico in zaobljenimi robovi. Odtis implantata smo vzeli s tehniko pick-up; uporabili smo ga za natančno kopiranje pozicije implantata po štirih mesecih zdravljenja.

Zatem smo načrtovali namestitev dokončnih cirkonskih restavracij (slika 1).

Začasne restavracije smo odstranili in polje izolirali z vatnimi rolicami (slika 2). Namestili smo krono implantata, kanal vijaka pa smo zaprli z univerzalnim bondom in kompozitom, še prej pa smo vijak prekrili s teflonskim trakom. Preparacije smo očistili s suspenzijo plovca (slika 3), nato pa jih še temeljito izprali in osušili (slika 4). Po preizkusni namestitvi smo notranje površine cirkonskih

pa smo zaprli z univerzalnim bondom in kompozitom, še prej pa smo vijak prekrili s teflonskim trakom. Preparacije smo očistili s suspenzijo plovca (slika 3), nato pa jih še temeljito izprali in osušili (slika 4). Po preizkusni namestitvi smo notranje površine cirkonskih

kron ultrazvočno očistili, osušili in speskali z Al₂O₃ ter odstranili morebitne kontaminante. Za dobro vezivno moč je pomembno, da sta pred cementiranjem čisti obe površini – tako zobni prenosnik kot notranje površine krone. Zaradi fosfata v cirkonu se lahko nanj prilepijo fosfolipidi iz sline, ki jih je pred cementiranjem treba odstraniti. Preprosto izpiranje z vodo ne zadostuje. Možna je uporaba posebnih čistilnih raztopin.

Uporabili smo samoadhezivni smolnati cement G-CEM ONE (GC; odtenek A2) (slika 5) zaradi izjemnih lastnosti polimeriziranja brez svetlobe, enostavnega rokovanja in odstranjevanja odvečnega cementa. Ni nam bilo treba uporabiti G-CEM ONE adhesive

Enhancing Primerja (AEP), saj so imele restavracije zadostno retencijo. Z možnostjo hitrega začetnega presvetljevanja odvečni cement zelo hitro postane gumijast (slika 6). Ko doseže to stanje, je najboljši trenutek za odstranjevanje ostanke: preprosto ga olupimo s scalerjem (slika 7). Kontaktne točke smo nitkali, da smo odstranili ostanke debrisa, in preverili, ali smo temeljito odstranili ves odvečni material na interproksimalnih področjih (slika 8). Ko smo odstranili ves debrisa, smo margine znova svetlobno presvetlili in dosegli popolno prileganje. Če je potrebno, lahko margine še spoliramo (slika 9). Na naslednjem obisku po nekaj mesecih je bila gingiva zdravega videza (slika 10).

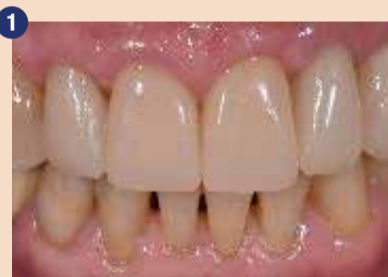Razmislek o primernih korakih in materialih pred dejanskim cementiranjem je že pol dela. Nekateri koraki, kot je čiščenje površin, zahtevajo dodatno pozornost, saj le tako zagotovimo dobro kakovost in se izognemo težavam v poznejših fazah. Pri drugih korakih lahko privarčujemo čas, npr. z izbiro samoadhezivnega smolnatega cementa in hitrim začetnim presvetljevanjem pred odstranjevanjem odvečnega cementa. S tem tudi znižamo stroške, hitrejšo cementiranje pa ima še dodatno prednost, saj je v delovnem polju manj vlage.

Reference:

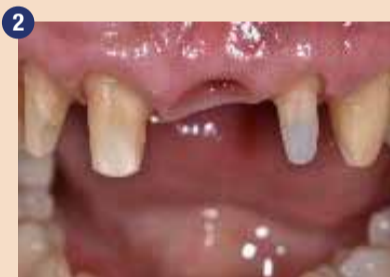1. Evaluation of Bonding Properties of Resin Cement in Self-cure Mode. Sato K, Arita A, Kumagai T. 2019. 97th General Session & Exhibition of the IADR. 1884.

2. Influence of cleaning methods on resin bonding to saliva-contaminated zirconia. Yoshida K. J Esthet Restor Dent. 2018. PMID: 29417717

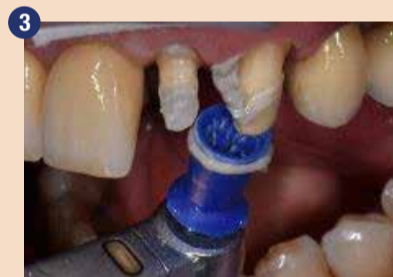Obj.v GCget connected[®], s privolj.avt.dr.C. Lampson



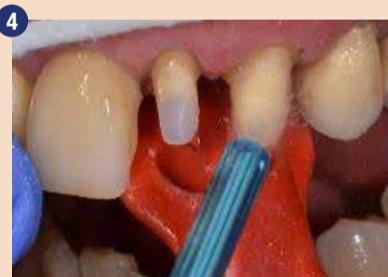1. Situacija pred cementiranjem z nameščenimi začasnimi kronami.



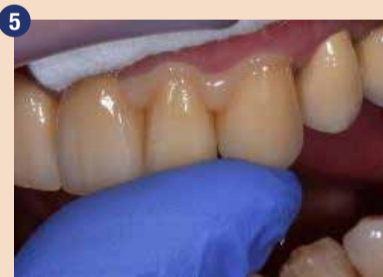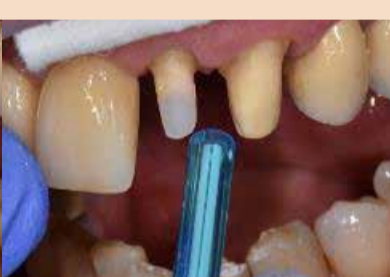2. Po odstranitvi začnih restavracij.



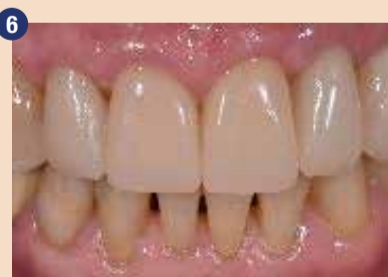3. Preparacije smo očistili s suspenzijo plovca.



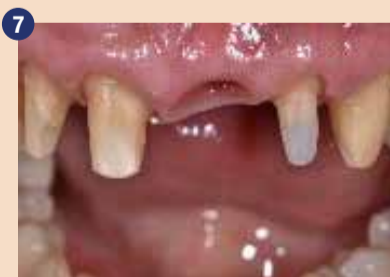4. Po čiščenju smo preparacije izdatno izprali in osušili.



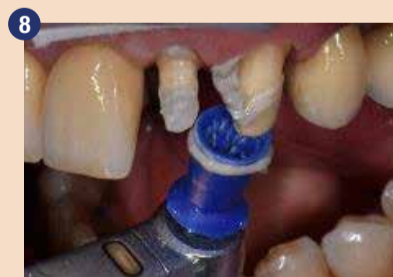5. Cementiranje kron na zobeh 22 in 23 s samoadhezivnim smolnatim cementom G-CEM ONE (GC) (odtenek A2).



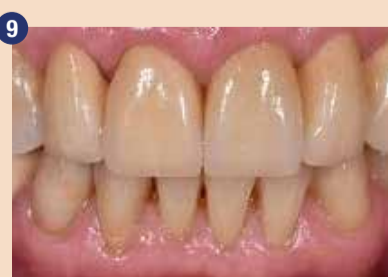6. Hitro začetno presvetljevanje cementa s polimerizacijsko lučko.



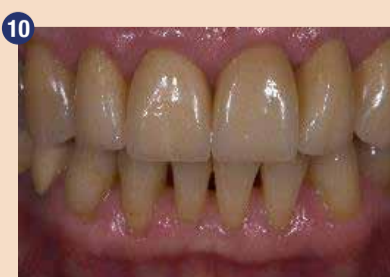
7. Ostanke smo zlahka odstranili s scalerjem.



8. Interproksimalno čiščenje z zobno nitko.



9. Končni rezultat takoj po končanem cementiranju.



10. Intraoralni pogled ob kontrolnem obisku pokaže izjemno naraven estetski videz ter zdravo gingivo.



Preprosto EDINSTVEN

Zanesljiv

Univerzalen

Estetski

Za vse
tehnike

Preprost

G-CEM ONE™
Samoadhezivni
smolnati cement



Since 1921
100 years of Quality in Dental

GC EUROPE N.V.
East European Office-Slovenia
Ulica talcev 1a
3310 Žalec
Tel: 03/710-32-70
info.slovenia@gc.dental
<http://europe.gc.dental/sl-SI>

Mikrostrukturne značilnosti zlatih zlitin in postopki za njihovo korozijsko zaščito oziroma trajno barvno obstojnost

Rebeka Rudolf, Peter Majerič, Lidija Grobelšek
Zlatarna Celje d.o.o., Kersnikova ul. 19, 3000 Celje, Slovenija
Univerza v Mariboru, Fakulteta za strojništvo, Smetanova ul. 17, 20000 Maribor, Slovenija

Trendi na področju razvoja zlatih (Au) zlitin so usmerjeni v študij, razvoj in izboljšavo obstoječih postopkov utrjanja teh zlitin za dosego ustreznih mehanskih lastnosti, v zadnjem času pa tudi v protikorozijsko zaščito izdelkov iz teh zlitin za potrebe nakita, industrijskih izdelkov (spajke, žice, trakovi), kot tudi za različne biomateriale (dentalne zlitine, implantati, ipd.). V Zlatarni Celje d.o.o. (ZC) potekajo raziskovalne aktivnosti z namenom uvajanja različnih novih pristopov pri izdelavi, termo-mehanski obdelavi in finalizaciji izdelkov iz plemenitih kovin. Raziskovalno delo je usmerjeno v razvoj in izboljšavo postopka elektro-galvanizacije, ki omogoča pridobitev zelenega estetskega efekta teh izdelkov, kakor tudi v zagotavljanje visoke korozijske obstojnosti. Za elektro-galvanizacijo v primeru zlatih zlitin v ZC je značilno, da poteka pod vplivom električnega toka, kjer prihaja do nastanka zaščitne plasti nanosa na kovinski katodi (izdelku). Pri tem se kationi kovine, ki tvori plast, dodajo v galvanjsko kopol kot topne soli. Postopek služi kot orodje, s katerim je možno proizvesti učinkovit estetski in zaščitni protikorozijski sloj na različnih izdelkih iz Au zlitin, ki jih ZC proizvaja v okviru različnih proizvodnih programov.

Zlate zlitine vsebujejo običajno srebro in baker ter druge elemente. Srebro in baker zlahka reagirata z mnogimi žveplovimi sestavinami in tvorita sulfide. Zelo tanka plast sulfidov se kaže kot obarvanost od intenzivno rumene v rdečo, rjavkasto in pri določeni debelini celo črno. Čisto zlato in visoko-karatne zlitine (18-karatne in višje) ne reagirajo z žveplovimi sestavinami in

so torej odporne proti obarvanju. Običajno so tudi 14-karatne zlitine odporne proti obarvanju, razen pri hujšem izpostavljanju vodikovemu sulfidu. Nižje-karatne (10-karatne in manj) se obnašajo podobno kot srebro in baker, zato je pri njih temnenje naraven pojav. Ne samo žveplo, ampak tudi druge snovi povzročijo oksidacijo. Najhujši »sovražnik« zlatih zlitin vseh čistin pa je živo srebro. Če po naključju pride nakit v stik z živim srebrom (že z zelo majhnimi količinami) se v zelo kratkem času obarva najprej v rjavkasto do umazano belo ali sivo barvo. Če so prisotne manjše količine živega srebra, se zlata zlitina obarva rjavkasto, če pa je živega srebra več, se tvori zlati amalgam in površina se obarva v umazano belo do sivo barvo. Do stika z živim srebrom lahko pride pri razbitju termometra ali pri dentalnih amalgamih (plombah) oziroma če se v prostoru razbije varčna (halogenska) sijalka, ki vsebuje živosrebrne hlape. Z živim srebrom »okuženo« zlitino zlata je potrebno rafinirati. V primeru zlitin zlata se pojavljajo specialni tipi korozije zaradi številnih metalurških vplivov, med katerimi prevladujejo kemijska sestava, priprava taline in litje, toplotna obdelava in fazne transformacije. Vse to vpliva na spremembo mikrostrukture, ki je osnova za razumevanje metalurškega vpliva korozije, prisotne na površinah izdelkov (nakit, zobozdravstveni in industrijski program). Korozija zlitin sledi zaporedju mehanizmu: oksidacija zlitine, postopek prenosa elektronov na mesto redukcije oksidanta na površini in ustrezen pretok kationov ter anionov v elektrolit, nato pa in redukcija oksidanta. Koroziji

se ni mogoče popolnoma izogniti, lahko pa se znatno upočasnijo korozijski procesi, zmanjša količina ali spremeni oblika korozije. Tehnološko rešitev za ta namen tako predstavlja določitev optimalnih pogojev (ustrezna priprava površine izdelkov, čas, temperatura, napetost, izbira ustreznih anode oziroma soli, dimenzijske zahteve kopeli, koncentracija, idr.) procesa elektro-galvanizacije, s čimer je zagotovljen nastanek kvalitetnih in trajnostnih nanosov na površinah različnih izdelkov.

Pri zlitinah zlata je opazovan trojni sistem Au-Ag-Cu v kombinaciji z različnimi mikrolegirnimi elementi (kositer, iridij, indij, titan, rutenij, niobij, železo) (slika 1). Postopki termo-mehanske obdelave, ki se uporabljajo trenutno v proizvodnji ZC, so: homogenizacija, staranje, postopki utrjevanja (disperzijsko utrjevanje, izločevalno utrjevanje, legiranje). Kot oblika zaščite proti koroziji se uporablja elektro-galvanizacija, ki omogoča nanos plasti čistih kovin (Au, Ag, itd) na pripravljeno površino, da se prepreči stik osnovne zlitine z oksidanti iz ozračja. Najpomembnejši mehaniki lastnosti, potrebni za te sisteme zlitin sta natezna trdnost (za Au zlitine nad 700 N/mm²) in trdota

Vzorci iz rumenega zlata

Povprečna vrednost	Prečni prerez	Vzdolžni prerez
	235	225

Vzorci iz roza zlata

Povprečna vrednost	Prečni prerez	Vzdolžni prerez
	278	269

Vzorci iz belega zlata

Povprečna vrednost	Prečni prerez	Vzdolžni prerez
	297	295

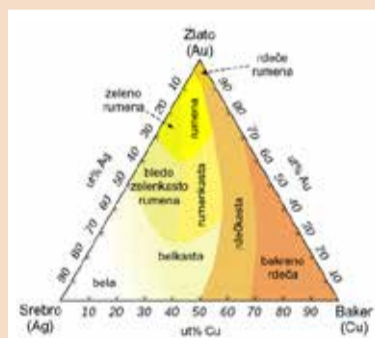
Tabela 1: Mikrotrdota HVI vzorci iz zlata

(večja od 165 HV). Druge funkcionalne zahteve teh zlitin se nanašajo na uporabo v praksi, vključno z zahtevami barve, hrapavostjo, stabilnosto v biološkem območju, temperaturo tališča, električno prevodnostjo, itd.

Za ugotovitev veljavnosti postopka termo-mehanske obdelave smo izvedli ustrezne analize. Kvantitativno določanje sestave posameznih elementov je bilo določeno z EDX analizo. V prvi skupini vzorcev so bili opravljeni testi na vzorcih iz rumenega, roza in belega zlata (slika 2). Vsi vzorci so iz 14-karatnega zlata oziroma z vsebnostjo 58,90 m.% Au, z zaščitno plastjo na površini, nanešeno z elektro-galvanizacijo. Na vzorcih iz roza zlata je zaznan največji delež bakra (preko 40 m. %), kar je pričakovano, saj baker daje temu

zlato rdečo barvo, ki se niansira s kovinami iz vrste osvetljevalcev - paladija in srebra. Na površini vzorca iz belega zlata je najvišji odstotek osvetljevalcev, kamor spadata paladij (42,90 m.%) in rodij (22,09 m.%). Vendar pa je v prerezu vzorca iz belega zlata ugotovljen nižji odstotek prisotnosti kovinskih osvetljevalcev - paladija (19,50 m.%), rodija (2,70 m.%). V prerezu pa je ugotovljena tudi prisotnost cinka (4,10 m.%) in večji odstotek zlata glede na površino.

Na vzorcih, na katerih je bila narejena EDX analiza, je bilo izvedeno tudi merjenje mikrotrdote HV1. Na vsakem vzorcu je bila meritev izvedena v vzdolžni in prečni smeri. Na ta način so bile ugotovljene manjše ali večje razlike v mikrostrukturi posamezne vrste zlatih zlitin.



Slika 1: Ternarni sistem Au-Ag-Cu



Slika 2: Vzorci iz rumenega, roza in belega 14-karatnega zlata

DENTAL TRIBUNE

The World's Dental Newspaper • Slovenian Edition

Uredniški material, preveden in tiskan v tej izdaji časopisa Dental Tribune, je avtorsko zaščiten s strani Dental Tribune International GmbH. Ta material se lahko objavlja z dovoljenjem podjetja Dental Tribune International GmbH. Dental Tribune International je zaščitena blagovna znamka Dental Tribune International GmbH.

Vse pravice pridržuje © 2021 Dental Tribune International GmbH. Kakršnakoli reprodukcija na katerikoli način v katerem koli jeziku, v celoti ali delno, brez predhodnega pisnega dovoljenja podjetja Dental Tribune International GmbH je izrecno prepovedana.

Dental Tribune International GmbH se trudi, da natančno poroča o kliničnih informacijah in novicah proizvajalcev, vendar ne more prevzeti odgovornosti za veljavnost trditve o izdelku ali za tiskarske napake. Založnik tudi ne prevzema odgovornosti za imena izdelkov, trditve ali izjave oglaševalcev. Mnenja avtorjev so lastna in morda ne odražajo mnenja družbe Dental Tribune International GmbH.

Dental Tribune International GmbH

Holbeinstr. 29, 04229 Leipzig, Nemčija
tel.: +49 341 48 474 302, faks: +49 341 48 474 173

splošne informacije: info@dental-tribune.com | www.dental-tribune.com
oglasno trženje: mediasales@dental-tribune.com
www.dental-tribune.com

ISSN 2232-3511

Uredniški svet:

dr. Nasser Barghi
dr. Karl Behr
dr. George Freedman
dr. Howard Glazer
prof.dr. I.Krejci

ZDA
Nemčija
Kanada
ZDA
Švica

keramika
endodontija
estetika
kariologija
konzervativa

dr. Edward Lynch
dr. Ziv Mazor
prof.dr. Georg Meyer
prof.dr. R. Slavicek
dr. Marius Steingamm
Irska
Izrael
Nemčija
Avstrija
Nemčija

restavrativa
implantologija
restavrativa
funkcionalnost
implantologija

Publisher and Chief
Executive Officer:
Chief Content Officer:

Torsten R.Oemus
Claudia Duschek

Prevod in lektoriranje:
Grafično oblikovanje in prelom:
Tisk:
Naklada:

Dental Tribune Slovenija
IDENTITETA agencija za marketing
TISK Žnidarič, d.o.o., Kranj
2800 izvodov, (junij 2021)

Obiščite našo spletno stran:

www.dental-tribune.com
info@dental-tribune.com
Bisernica Medicina d.o.o.,
Gmajnice 15, 1000 Ljubljana
Ronald Pintar, direktor
Boštjan I. Košak
Zoran Grom
telefon: 031 378 022,
e-pošta: prodaja@dental-tribune.si

Lastnik licence za Slovenijo:

Za založbo Bisernica Medicina:
Glavni urednik:
Vodja produkcije:
Kontakt slovenskega uredništva:

Oglasno trženje:

Boštjan I. Košak (041 740 864),
Zoran Grom (031 378 022)

Naročnine:

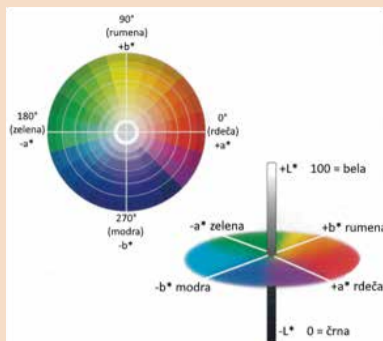
prodaja@dental-tribune.si

Če primerjamo rezultate meritev vzorcev iz zlata, ima najvišjo vrednost mikrotredote HV1 vzorec iz belega zlata (297 v prečni oz. 295 v vzdolžni smeri), v primerjavi z vzorci iz rumenega in iz roza zlatina najnižjo vrednost vzorec iz rumenega zlata (235 v prečni oz. 225 v vzdolžni smeri). Vzrok teh rezultatov meritev mikrotredote je dejstvo, da se pri belem zlatu v sestavo vključujejo elementi, ki povečujejo trdoto (rodij). Pri rumenem zlatu pa se trdota povečuje le z intermetalno spojino bakra in zlata.

Za metalografski pregled je potrebna priprava vzorcev in jedkanje s primernim jedkalom. Po razrezu je metalografski vzorec poliran na filcih za poliranje različnih finosti z ustrezno polirno pasto. Po zaključku poliranja in spiranja vzorcev iz zlata posušen vzorec jedkamo z jedkalom, in sicer 1. del: 1 g KCN + 10 ml H₂O in 2. del: 1,1g (NH₄)₂S₂O₈ + 10 ml H₂O. Čas jedkanja vzorcev iz zlata je 180 s. Pri vseh 3 vzorcih je bil opravljen metalografski pregled v vzdolžni in prečni smeri. Tipične mikrostrukture so prikazane v tabeli 2. Metalografski pregled vzorcev iz rumenega zlata je pokazal sledove oksidacije na mejah zrn, večjo velikost zrn v primerjavi z drugima dvema vzorcema, pojav luknjic na površini, ki pa je lahko posledica priprave vzorca. In čeprav ima vzorec iz roza zlata najvišji odstotek bakra, ni prišlo do oksidacije na mejah zrn. Od vseh treh vzorcev je struktura vzorca iz belega zlata najbolj homogena, drobnozrnata.

Meritve zaščitne plasti na vseh zlitinah zlata prikazuje slika 3, kjer je bila uporabljena analiza FIB za določitev povprečne debeline. Rezultati so pokazali, da je povprečna debelina zaščitnega sloja vzorca rumenega zlata 216 nm, vzorca roza zlata 228 nm oziroma 799 nm pri belem zlatu.

Merilni postopek za določanje barve vključuje kalibracijo s črno-belo po zagonu naprave, ki ji sledi vsak zagon pri menjavi merilne odprtine in vsakih 8 ur meritev. To odpravlja učinek staranja ksenonske bliskavice na rezultate meritev. Vsak vzorec se namesti in pritrdi s posebnim držalom na merilno odprtino instrumenta. Vzorec je poudarjen iz vira svetlobe, nameščenega znotraj instrumenta. Instrument meri valovne dolžine odsevanih in absorbiranih delov vpadne svetlobe. Izmerjeni podatki se shranijo v računalniško bazo podatkov in jih lahko uporablja posebna računalniška programska oprema za razvrščanje in izračun vrednosti barvnih parametrov, potrebnih za določanje ujemanja barv, beline ali računalniške barve. Za merjenje se upošteva CIE-



Slika 4: CIELAB diagram barvnega prostora

LAB diagram barvnega prostora (slika 4).

Tabela 3 prikazuje rezultate merjenja barv zlatih zlitin. Izmerili smo 3 paralele za vsak vzorec. Izmerjena barva prikazuje barvni ton vzorcev in njihov položaj v barvenem sistemu. Iz dobljenih meritev je razvidno, da so vsi vzorci blede rumeni (zelo nizka vrednost a* in drugačna vrednost b*).

Korozija zlitin nastane na površini zlitine z oksidacijo s prenosom ionov na površini in z redukcijo zlitine, kar se odraža v obarvanju in spremembi lastnosti ter oblike površine. Korozijski proces je neizogiben, lahko pa ga zmanjšamo, upo-

Vzorec	a*	b*	C*	L*
Rumeno zlato	7,49382	36,16143	36,92975	81,28143
Roza zlato	9,5754	15,88882	18,55109	84,29803
Belo zlato	1,42613	10,79617	10,88996	83,42687

Tabela 3: Rezultati merjenja barv

časno ali mu spremenimo obliko. Z ustrezno pripravo izdelkov s tehnologijo elektro-galvanizacije nanesemo na površino korozijsko odporno zaščitno plast, kar zagotavlja nastanek visokokakovostnih površin različnih izdelkov od nakita do zobno-protetičnih konstrukcij.

Z živim srebrom »okužena« zlata dentalna zlitina ima spremenjeno mikrostrukturo, pojavljajo se specialni tipi korozije, material spremeni mehanske lastnosti in izgled zobnega nadomestka je neestetski. Zato pacientom svetujemo, da se zaradi dokazane reakcije pri stiku živega srebra in zlatih zlitin vseh čistih posvetujejo s svojim stomatologom o odstranitvi amalgamskih zalivk pred vstavitvijo protetičnega nadomestka iz visoko-karatne Au dentalne zlitine.

Kontakti za prodajo dentalnih zlitin Zlatarne Celje d.o.o. so preko sple-

ta na na www.aurodent.si, na tel. št. 03/42-67-137, 051/455-509 ali preko elektronske pošte zc.aurodent@zlatarnacelje.si.


Odpadne dentalne zlitine sprejemamo v odkup na naslednjih lokacijah: prodajalne Zlatarne Celje po vsej Sloveniji, trgovina Aurodent v Ljubljani na Resljevi ulici 20, lahko jih pošljete tudi po pošti na naš naslov Kersnikova 19, 3000 Celje. Ob tem je potrebno poudariti, da zaradi situacije z epidemijo Covid 19, zagotavljanja ustrezne higijene in zaščite zaposlenih pri rokovanju z odpadnimi dentalnimi zlitinami v odkup sprejemamo samo OČIŠČENE in SUHE odpadne dentalne zlitine (brez zob, tkiv, krvi, slin in tekočine).

Aktualni cenik odkupa dentalnih zlitin Zlatarne Celje d.o.o. se nahaja na http://www.odkup-zlata.si/daily_prices.asp?lang=si&k=Zlitina.


AD

Tabela 2: Prikaz mikrostruktur različnih vzorcev zlata v odvisnosti od barve

Vzorec iz rumenega zlata




Prečni prerez




Vzdolžni prerez

Vzorec iz roza zlata




Prečni prerez




Vzdolžni prerez

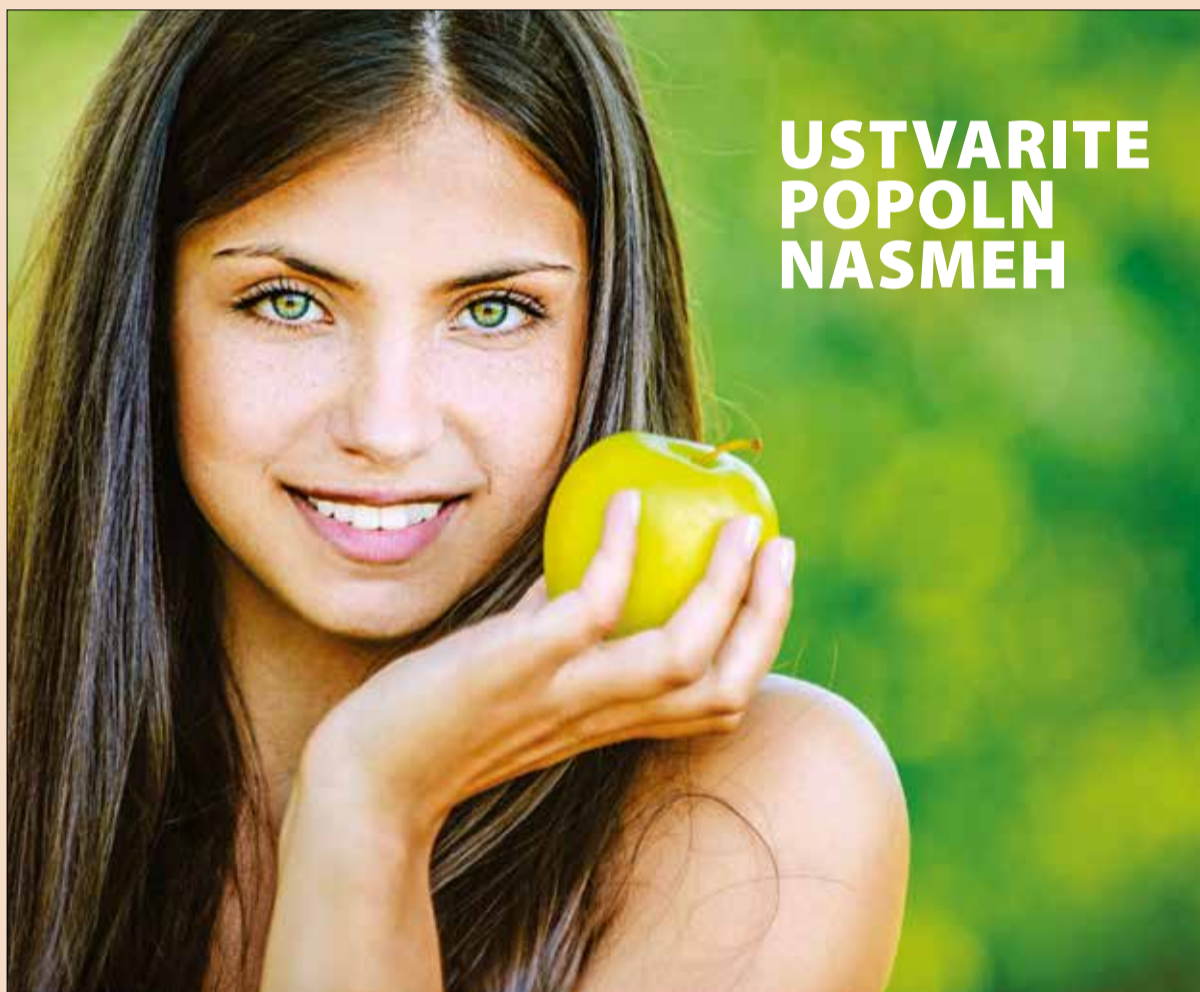Vzorec iz belega zlata



Prečni prerez



Vzdolžni prerez



ODKUP ODPADNIH DENTALNIH ZLITIN

www.odkup-zlata.si


Dentalne zlitine odkupujemo:

- v poslovalnici Aurodent, Resljeva 20, 1000 Ljubljana
- v vseh prodajalnah z nakitom Zlatarne Celje
- po pošti na naš naslov, Kersnikova 19, 3000 Celje
- informacije: 051 455 509

POMEMBNO! Zaradi situacije z epidemijo Covid 19, zagotavljanja ustrezne higijene in zaščite zaposlenih pri rokovanju z odpadnimi dentalnimi zlitinami v odkup sprejemamo samo OČIŠČENE in SUHE odpadne dentalne zlitine (brez zob, tkiv, krvi, slin in tekočine).

AURODENT
ZLATARNA CELJE

Zlatarna Celje d.o.o., Kersnikova 19, 3000 Celje, +386 3 42 67 137, zc.aurodent@zlatarnacelje.si



Slika 3: Prikaz izgleda in debeline zaščitnih plasti na vzorcih Au zlitin različnih barv: a) rumena, b) roza in c) bela.

Povsem digitalizirani delovni proces – z dodatkom

Dr. Marco Tudts in zobni tehnik Bob Elst, Belgija

Zobotehnik rutinsko izdelujejo monolitne krone in delno slojevane mandibularne posteriorne mostičke. Ni čudno, da so zelo vznemirjeni, kadar vidijo nekaj tako drugačnega in izjemno zanimivega, kot je individualni sekalec, opisan v tem članku. V takšnih primerih postaneta učinkovitost in dobičkonosnost drugotnega pomena. Zobotehnikom zadošča že en sam bežen pogled na sosednje naravne zobe, da se v njih prebudi ustvarjalnost. Po ogledu barve, anatomije in posameznih podrobnosti zob si takoj predstavljajo možne rezultate. V nadaljevanju je opisan takšen primer.

61-letni pacient je trpel zaradi hude obrabe zob, ki bi jo glede na vzroke lahko klasificirali kot atricijo, abrazijo in erozijo. Prišlo je do izgube celotne linije nasmeha, ki je postala celo negativna (slika 1). Pacient je bil zelo ekstrovertirane, vesele narave, zato bi novi nasmeh gotovo izboljšal njegovo družabno življenje v prihodnosti. Zaradi destruktivne obrabe zob je že prestal več endodontskih posegov in utrpel disfunkcijo temporomandibularnega sklepa zaradi izgube vertikalne dimenzije, ki je povzročila tudi napetost mišic in mialgijo.

Huda obraba je povzročila morfološke spremembe okluzalnih zob, prišlo je do zmanjšanja vertikalne dimenzije, patologije pulpe, okluzalne disharmonije in sprememb mastikatorne funkcije. Tako stanje zahteva kompleksnejše terapije, kot

so endodontija, parodontologija in popolna zamenjava kron.

Naredili smo digitalni odtis in natisnili master model. V Exocadu smo izdelali digitalni voščeni model s pomočjo modula "Digital Smile Creator". Uporabili smo standardno dolžino 10,8 mm in širino 8,4 mm po opisu Maura Fradeanija. Ta nastavek je bila res dobro izhodišče za biotip tega pacienta. Želeli smo preveriti integracijo, saj smo morali vertikalno dimenzijo povečati za več mm in pacient je želel nevpadljivo pomladiti svoj nasmeh, zato smo hoteli poleg uravnotežene okluzije doseči čim bolj naraven videz.

Ta digitalni začasni model smo natisnili z GC Temp PRINTOM v obliki prevlek, da smo jih lahko namestili pred zobe (slika 2); na palatalni strani se je nahajala manjša opora, zato smo

začasni model lahko stabilno namestili čez naravne zobe. Tako smo lahko ocenili estetiko ter mišični odziv na novo okluzalno višino. Pacient je natisnjeni začasni model lahko odnesel domov, kjer ga je lahko v miru in zasebnosti pokazal partnerki. Remodulacija nasmeha je precej drastična sprememba, zato je treba pacientu dati čas, ki ga potrebuje za razmislek, ter vsa potrebna orodja.

Po pacientovi odobritvi načrta zdravljenja smo prevleke prilagodili v Exocadu in jih znova natisnili kot časne krone (GC Temp PRINT, Light odtinek). Te krone smo podložili s kompozitom v injekciji G-aenial Universal Injectable (slika 3a), odtinek A2 in jih ročno spolirali. Druga možnost bi bila, da bi jih glazirali z OPTIGLAZE color. Cervikalni rob smo speskali (zadostovalo je 50 µm), zato da bi se lepše povezal s kompozitom

G-aenial Universal Injectable. Nato smo morali spolirati samo podloženi del (slika 3b).

Vertikalno dimenzijo smo povečali za 8 mm. Da bi se prepričali, ali bo pacient to dobro sprejel, smo z revizijo počakali tri mesece. Pacient v tem času ni imel glavobolov, mialgij ali drugih težav. Na podlagi tega smo lahko začeli s prvo fazo estetske adaptacije. Najprej smo izvedli manjšo gingivektomijo s korekcijo kosti. Naredili smo odtis in izdelali dolgotrajne provizorije iz cirkona. Dodali smo jim značaj z Inital Lustre Pastes NF in jih začasno cementirali (slika 4). Novi obisk smo načrtovali čez 3 mesece. V tem obdobju so se lahko uspešno zacelila tudi mehka in trda tkiva po paradontalnem posegu.

Vse je bilo pripravljeno za začetek dokončnega dela. Zaradi pacientove poškodbe na smučanju smo morali dokončni odtis prestaviti za dodatne tri mesece. To ni predstavljalo težave, saj so bilečasne restavracije zelo čvrste. V takih primerih vedno postavljamo udobje pacienta na prvo mesto.

Tako smo po 6 mesecih naredili dokončni odtis na digitalni in klasični način. S klasičnim odtisom smo izdelali glavni delovni model.

To smo naredili v glavnem zaradi dobrega poznavanja postopka, po načelu "Murphy ne mara naše panno, nikoli ne zamenjaj zmagovalne ekipe". Tisto, s čimer smo najboljši, bo tudi privedlo do najboljšega možnega končnega rezultata.



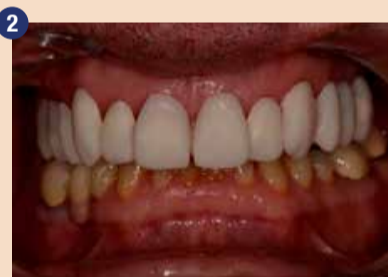Bob Bosman Elst je leta 1991 diplomiral kot zobni tehnik. Pri delu v svojem neodvisnem zobotehničnem laboratoriju v Belgiji se je vselej osredotočal na razvoj inovativnih tehnik v zobozdravstveni industriji. Z leti je kot predavatelj ali tečajnik sodeloval na več kot 40 strokovnih seminarjih, ki so jih vodila znana imena, kot so Brüsch, Tyszko, Calgaro, Adolfs, Galle, Hegenbarth, Sieber, Polansky in številni drugi. Njegovo delo priznavajo tudi drugi strokovnjaki s področja. Leta 2007 je med svetovno turnejo Nobel Biocare v Las Vegasu prejel 3. nagrado na globalnem natečaju v kategoriji "mladi keramiki". Bil je najboljši Evropejec na tem uglednem tekmovanju. Vzpostavil je svetovalnico za zobozdravnike, kjer svetuje o vseh vidikih z implantati podprtih restavracij in porcelana. Leta 2017 je postal trener GC-jevega Evropskega kampusa, kjer z občinstvom deli svojo strast in izkušnje.



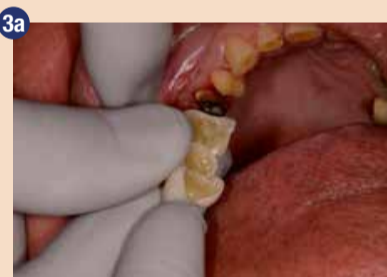Marco Tudts je leta 1991 diplomiral iz stomatologije na fakulteti KULeuven (Belgija). Leta 1994 je zaključil podiplomski študij iz estetskega in protetičnega zobozdravstva. 12 let je kot asistent profesorja na fakulteti KULeuven raziskoval področje kompleksnih rehabilitacij in sodeloval v različnih raziskavah. Leta 1996 je odprl multidisciplinarno zasebno prakso, specializirano za kompleksne rehabilitacije, ki jo vodi še danes. Leta 2004 je na newyorškem centru Montefiore Medical Centre (ZDA) dobil naziv magistra znanosti v stomatološki implantologiji. Leta 2008 je odprl center za učenje Look-over-Shoulder, kjer se zobozdravniki lahko izobražujejo iz implantologije, 3D tehnologije, CAD/CAM-a in 3D vodene kirurgije. Je tudi ustanovitelj sistema BIOMET 3D Guided Navigator©system. Od leta 2015 deluje na Oddelku za parodontologijo in implantologijo na Ugent, kjer trenutno pripravlja svojo doktorsko disertacijo o 3D vodeni kirurgiji pod vodstvom prof. H. De Bruyna.



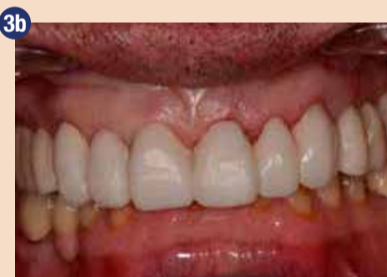1 Nasmeh pred zdravljenjem.



2 Začasni model (GC Temp PRINT) v ustih



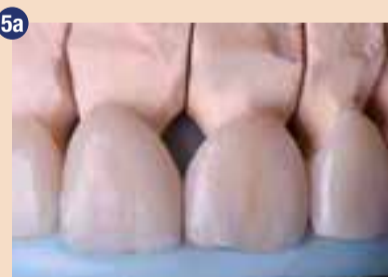3a Natisnjenečasne restavracije, polnjene z G-aenial Universal Injectable.



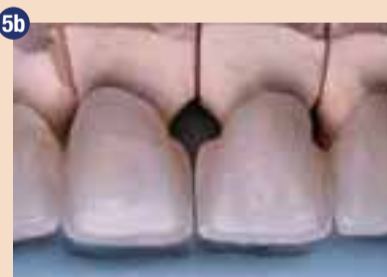3b Začasne restavracije v ustih po podlaganju z G-aenial Universal Injectable.



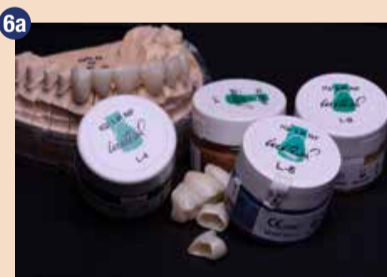4 Nasmeh z začasnimi cirkonskimi restavracijami, ki smo jih obarvali z Inital Lustre Pastes NF.



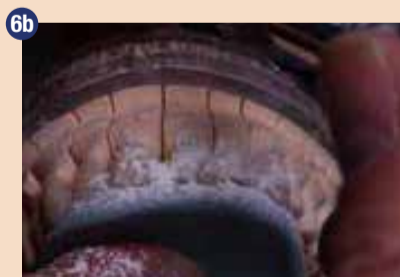5a Putty ključ na začasnih prevlekah.



5b Putty ključ na podstrukturi.



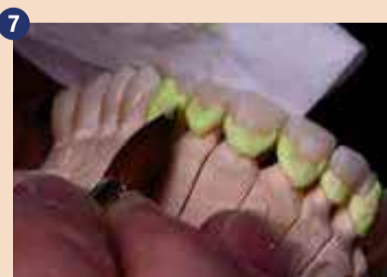6a Wash peka: Initial Lustre Pastes NF.



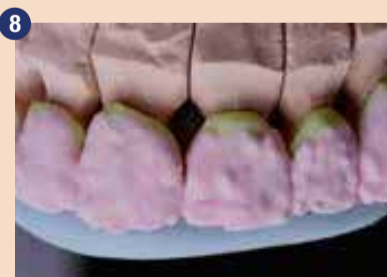6b Wash peka: Initial Lustre Pastes NF, posrešana s CL-F (na prednji strani).



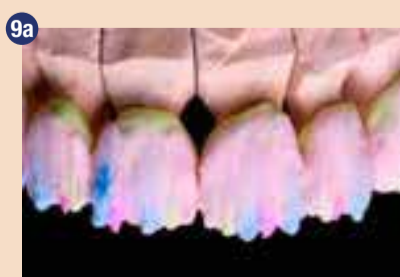6c Wash peka: Initial Lustre Pastes NF (na zadnji strani).



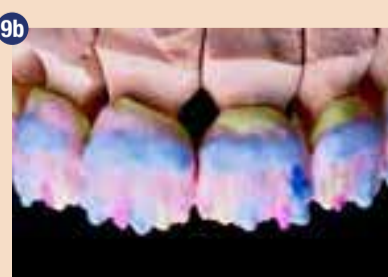7 Oblikovanje vratu.



8 Po dentinskem sloju smo horizontalno linijo preverili s putty ključem.



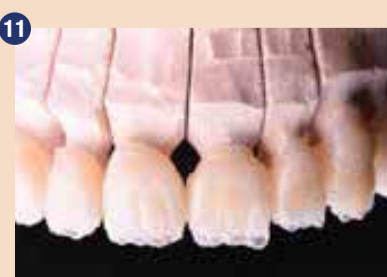9a Mameloni in cervikalni predel: Zeleno: 50 % FD-91 + 50 % DA2; Temno roza: A1; Modro: 50 % A1 + 50 % E58.



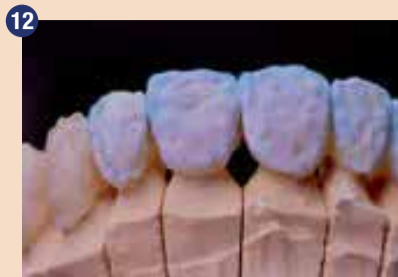9b MThe "blokkator sklenine" (50 % A1 + 50 % E58; modro) smo uporabili tudi na cervikalnem predelu.



10 Osrednji sekalec s CL-F.



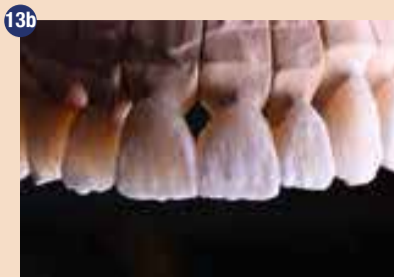11 Prva peka/barvna peka s CL-F.



12 Skleninska peka.



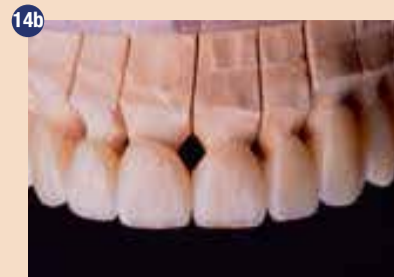13a Korekcijska peka.



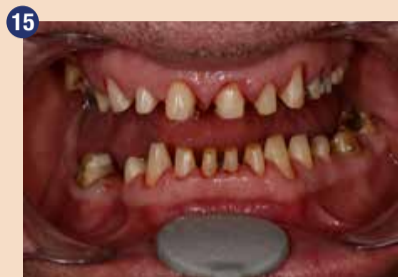13b Restoracije pred poliranjem.



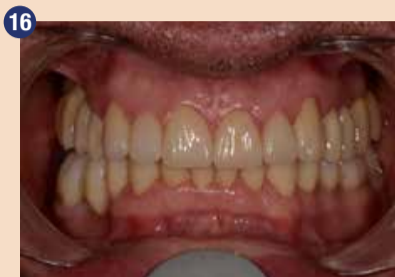14a Restoracije po poliranju.



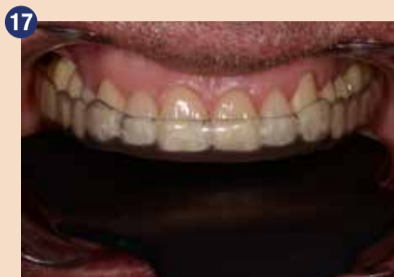14b Restoracije po poliranju.



15 Preparacije pred fiksiranjem.



16 Končni rezultat okluzalnega griza.



17 Nočni ščitnik za restoracije in obzobna tkiva.



18 Končni rezultat - portret. Pacient je zadovoljen z estetiko in funkcijo svojega novega nasmeha.

Kljub temu bi lahko uporabili tudi digitalni odtis.

Za podstrukturo smo uporabili večslojni cirkon v odtenku A2. Znova je bila manjša prilagojena kopija začasne proteze. Na posteriornih zobeh in podočnikih smo naredili 0,4 mm bukalni cut-back. Na starih prednjih zobeh smo naredili 0,6 mm cut-back in incizalno višino zmanjšali za 0,4 mm. Da bi ohranili nadzor nad horizontalno linijo, smo naredili palatalni putty odtis začasne restoracije, ki smo ga lahko uporabili kot ključ med slojenjem keramike (slika 5).

Cirkonsko podstrukturo smo malce prilagodili in jo vrnili v peč za regeneracijsko peko. Nato smo delovni proces nadaljevali z wash peko. Po nanosu Initial Lustre Pastes NF (slika 6a) smo povrhu mokre paste potresli prah Initial CL-F (Clear Fluorescence) (sliki 6b in 6c). Tako smo lahko po wash peki model speskali, ne da bi poškodovali barvo. Zagotovili smo tudi, da barve ne bodo zdrsnile dol.

Cirkon slabo absorbira toploto, zato je treba program segrevanja pazljivo prilagoditi, če se želimo izogniti okruškom. Naša težava s kršenjem je tudi težava slabega prilaganja programov segrevanja. Večji kot je volumen cirkona, počasnejše bi moralo biti segrevanje in ohlajanje. V tem primeru smo temperaturo segrevanja spustili na 30° na minuto, podoben časovni okvir pa zahteva tudi ohlajanje. Če poenostavimo: čas segrevanja bi moral biti približno enak kot čas ohlajanja.

Del do CL-F je prvi sloj. Za vrat smo uporabili IN-42 (Terracotta; 40 %) z A2 (60 %), nato smo dodali glavno barvo A2 (slika 7). Po popolni obrabi z DA2 (Dentin A2) smo s putty ključem preverili horizontalno linijo (slika 8). Po cut-backu smo oblikovali mamelone. Kot prikazuje slika 9, smo pri tem izmenično uporabili FD-91 (Fluo Dentin Light; 50 %) z DA2 (50 %), A1 in A1 (50 %) z E58 (Enamel 50 %). To mešanico smo uporabili tudi v cervikalnem predelu. Lahko bi jo poimenovali "blokat sklenine"; deluje kot mehkejši prenosnik barve. Uporabili bi jo lahko tudi kot prehod proti sklenini v incizalni tretjini. V tem primeru pa smo jo uporabili kot mehkejši, lažji, cervikalni del. Naš cilj je bil razbitje svetlobe s kameleonskim učinkom znotraj materiala.

Če morajo mameloni "izstopati" iz dentina, je treba CL-F nanesti na vrh mamelonov (Slika 10). Za "lebdeče mamelone" nanesemo sloj CL-F na cut-back, nato ustvarimo mamelone in dodamo nov sloj CL-F. V tem primeru smo se odločili, da bodo "izstopali" iz dentina. Prva peka je barvna peka (slika 11); če barva ni dovolj kromatična ali je že preveč kromatična, lahko v tej fazi to lažje popravimo. Po nanosu skleninskega sloja barv ne bi smeli več prilagajati, saj bi s tem uničili izgled in restoracija bi izgledala sivkasto.

Skleninski peki bi lahko rekli tudi "morfološka peka". Za sklenino smo uporabili mešanico E58 in EI-14 (Enamel Intensive Yellow) in EOP Booster v treh enakih delih (slika 12). Program je bil identičen kot pri barvni peki. Korekcijsko peko smo opravili z enako mešanico, ki smo jo razredčili s četrtim delom CL-F. Temperaturo smo spustili za 5°. Če bi potrebovali dodatno peko, bi lahko temperaturo spustili še za 2°.

Po dokončanju strukture smo krono glazirali z liquid slojem, na 50° manj kot običajno. S tem smo želeli "zapreti" površino. Po tej peki smo krono ročno spolirali z mešanico plovca in 50 μm Al₂O₃ (slika 14). Preparacije smo očistili in izolirali z retrakcijsko nitko (slika 15). Krone smo cementirali z smolnato modificiranim glasionomerom (Fuji PLUS Capsule, GC). Odvečni cement smo zlahka odstranili, ko smo ga spravili v gumijasto stanje. Margine smo očistili.

Povečanje vertikalne dimenzije je pogosto velik izziv. S temporizacijsko fazo smo ocenili vpliv povečanja na temporomandibularno funkcijo. Poleg funkcije je obnova vertikalne dimenzije pozitivno vplivala tudi na estetski videz. Po zdravljenju lahko vidimo, da smo dosegli boljše ravnotežje obraznih dimenzij ter polnejši, mladosten nasmeh (slike 16, 17 in 18).

Reference:

1. Bettie NF, Kandasamy S, Prasad V. Management of Tooth Surface Loss of Varying Etiology with Full Mouth all Ceramic Computer-Aided Design/Computer-Aided Manufacture Restorations. *J Pharm*


Bioallied Sci. 2017 Nov;9(Suppl 1):S302-S305.
2. Chu FC, Yip HK, Newsome PR, Chow TW, Smales RJ. Restorative management of the worn dentition: I. Aetiology and diagnosis. *Dent Update.* 2002 May;29(4):162-8.
3. Edelhoff D, Ahlers MO. Occlusal onlays as a modern treatment concept for the reconstruction of severely worn occlusal surfaces. *Quin-*

tessence Int. 2018;49(7):521-533. doi: 10.3290/j.qi.a40482.
4. Fradeani M. Esthetic rehabilitation in fixed prosthodontics: Esthetic analysis: A systematic approach to prosthetic treatment. First Edit. Quintessence Publishing, 2004.
5. Green JJ. Prevention and Management of Tooth Wear: The Role of Dental Technology. *Prim Dent J.* 2016 Aug 1;5(3):30-33.

6. Koubi S, Gurel G, Margossian P, Massihi R, Tassery H. A Simplified Approach for Restoration of Worn Dentition Using the Full Mock-up Concept: Clinical Case Reports. *Int J Periodontics Restorative Dent.* 2018 Mar/Apr;38(2):189-197.
7. Wetselaar P, Lobbezoo F. The tooth wear evaluation system: a modular clinical guideline for the diagnosis and management planning of worn dentitions. *J Oral Rehabil.* 2016 Jan;43(1):69-80.
8. Warreth A, Abuhijleh E, Almaghribi MA, Mahwal G, Ashawish A. Tooth surface loss: A review of literature. *Saudi Dent J.* 2020 Feb;32(2):53-60. ■


Obj.v GCget connected¹⁷, s privolj.avt.DRS M.Tudis in CDT B. Elst

AD




Odlična rešitev za lepe zobe.


Od porcelana na cirkoniju z Initial Zr-FS do Paint-On na cirkoniju z Lustre Pastami NF, GC ponuja rešitev po meri za potrebe vsakega pacienta.




Initial cirkonij HT




Notranja karakterizacija z Initial Lustre Pastami NF




Mikrosloj Inside, Dentin & Translucent




Zaključek z Enamel & Opal Booster




Končni rezultat - stranski pogled




Končni rezultat - stranski pogled



Končni rezultat - sprednji pogled



GC EUROPE N.V.
East European Office-Slovenia
Ulica talcev 1a
3310 Žalec
Tel: 03/710-32-70
info.slovenia@gc.dental
<https://europe.gc.dental/sl-si>



Since 1921
100 years of Smile for the World

Teobromin: varna in učinkovita alternativa za fluor v zobnih pastah

ZT Križnar

Ali čokolada preprečuje nastanek kariesa?

Kakav predstavlja enega od glavnih virov teobromina, obenem pa pri človeku ne povzroča negativnih stranskih učinkov. Raziskovalci so v študiji kristalizacije kofeina po naključju odkrili rešitev uganke o povezavi med čokolado in zdravimi zobmi.

Sredi 1950-ih so v bolnišnici za duševne bolezni Vipeholm na Švedskem proučevali nastanek kariesa pri pacientih. V sklopu raziskave so jim dajali tudi mlečno čokolado. Na

svoje začudenje so pri pacientih, ki so zaužili čokolado, zabeležili manjše povečanje kariesa, kot bi bilo pričakovati glede na količino zaužitega sladkorja in čas, ko je ta še prisoten v slini. Na podlagi teh rezultatov so sklepali, da čokolada najverjetneje vsebuje določeno snov, ki zavira nastanek kariesa.

Stralforsova študija o kakavu in zobnem kariesu

Pred 50 leti je Stralfors izvedel serijo eksperimentov o poveza-

vi med kakavovim prahom in preprečevanjem nastanka kariesa. Njegova raziskava je temeljila na Gustafsonovi (Gustafson et al.) raziskavi, po kateri se je v prisotnosti mlečne čokolade zmanjšala aktivnost kariesa. Nepredelani kakavov prah je zmanjšal nastanek kariesa za 84 %, 75 %, 60 % in 42 % ob sorazmernem deležu kakava, ki so ga uvedli v prehrano v deležih 20 %, 10 %, 5 % in 2 %. V študiji so pokazali še, da je kakavovo maslo v količini 15 % močno povečalo nastanek kariesa. Glede na to začetno raziskavo je Stralfors sklepal, da se kariostatični dejav-

AD

niki skrivajo v nemastnem delu kakava. Dejavnika naj bi bila vsaj dva, prvi, ki je v vodi netopen pri običajni temperaturi, in drugi, ki je topen v vodi. V nadaljnjih študijah je Stralfors predvideval, da bi karies lahko preprečeval tanin v kakavu, prisotne pa so lahko še druge učinkovine, ki preprečujejo karies. Podrobneje se je osredotočil še na derivate purinov, teobromin, kofein in ksantin, fenolni aldehyd vanilin, taninsko kislino (ki jo je mogoče hidrolizirati), mi-

skupinah, vendar so predhodno že opisali, da je kislinsko raztapljanje povezano z razlikami v velikosti kristalov, ne z razlikami v kemični sestavi zob v teobrominski skupini v primerjavi s kontrolno skupino.

Predhodne raziskave so pokazale, da zaviranje kariesa omogoča predvsem nemastni kakav. Različna vsebnost kakava v dveh vrstah čokolade (mlečni in temni) je bila verjetno glavni razlog za različno

Table 1.

Koncentracija kalcija in fosforja določena z elektronsko analizo

Število vzorcev	teža P ₂ O ₅ v %	teža CaO v %
Kontrolna skupina		
28	38.11	53.24
30	36.68	53.60
10	36.55	52.20
Povprečje	37.11	53.01
Teobromin skupina		
29	34.55	52.70
24	37.63	53.17
37	38.53	51.79
Povprečje	36.90	52.55

mozo ter izvlečke kebraha. Nekatere od teh snovi so preprečevale karies glede na koncentracijo, dodano prehrani. Tako teobromin kot kofein sta močno zmanjšala pojav kariesa pri višjih koncentracijah, vendar kofein ni imel enakega učinka pri nizkih koncentracijah. V drugi študiji je Stralfors udeležence v raziskavi ločil v dve skupini; eni je dal mlečno čokolado, drugi pa temno. Na svoje presenečenje je ugotovil, da je v prvi skupini prišlo do 35 % zmanjšanja kariesa, v skupini s temno čokolado pa za kar 73 %.

Razlika v strukturi kristalov v kontrolni skupini in skupini, ki je uživala teobromin

Po nekaterih raziskavah sta vsebnost kalcija in fosforja v zobeh, odpornih na kislino, najmanj 20 % višja kot v zobeh, občutljivih na kislino. Zato smo raziskovali, kako se pri skupini, ki smo ji dodajali teobromin, poveča vsebnost hidroksiapatita v sklenini v primerjavi s sestavo sklenine pri kontrolni skupini. Koncentracijo kalcija in fosforja smo s pomočjo ARL-SEMQ elektronske mikrosone določali v sklenini prvih molarjev, ekstrahiranih laboratorijskim podganam, ki smo jih izpostavili teobrominu, in podganam iz kontrolne skupine, ki niso bile izpostavljene teobrominu.

Kot standard smo uporabili fluorapatit iz Cerro de Mercado (Mehika). Izmerjeni rezultati so prikazani v Tabeli 2. Glede na te podatke ni večje razlike v vsebnosti kalcija in fosforja v obeh

sposobnost zaviranja kariesa. Z našimi študijami ta fenomen zlahka pojasnimo. Temeljna sestavina vseh čokoladnih izdelkov je čisti kakav. Kakavov prah pripravimo z drobljenjem materiala, potem ko iz čistega kakava odstranimo maščobo (kakavovo maslo). Povprečni delež teobromina v kakavu, ki ga najdemo v trgovinah, je 1,89 %, v običajnih mlečnih čokoladah pa 0,15 %. Temna čokolada vsebuje dvanajstkrat več teobromina kot mlečna čokolada. Oshima et al. je ugotovil, da ekstrakt kakava vsebuje antikariogeni potencial, vendar je zaključil, da ta aktivnost ni dovolj močna, da bi zavrla kariogeno aktivnost, ki jo povzroča saharoza. Po drugi strani pa so Ito et al. poročali, da je dodatek v vodi topnega ekstrakta kakavovega praha pomembno zmanjšala pojavnost kariesa pri specifičnih, sicer zdravih podganah, okuženih s streptokokom *Sobrinus* 6715.

Naša študija ponuja odgovor na staro uganke

Da čokolada na zavira razvoj zobnega kariesa. Do sedaj ni bilo znano, kako in katera kemična spojina pri tem igra ključno vlogo. V naši raziskavi smo ugotovili, da teobromin poveča velikost kristalov hidroksiapatita in tako razjasnili skrivnostni fenomen zmanjšanja kariesa po uživanju čokolade. ■

Avtor:

ZTK

Vir:

<https://ztkriznar.eu/teobromin-2/>




Theodent je revolucionarna belilna zobna pasta, ki za krepitev zobne sklenine namesto fluoridov uporablja teobromin, izvleček iz kakava, ki zaščiti zobe pred raztapljanjem, hkrati pa jih zaščiti pred preobčutljivostjo. Theodent zobne paste temeljijo na patentirani sestavini RENNOU™. RENNOU™ vsebuje kemično spojino teobromin, ki je naravni rastlinski alkaloid, pridobljen iz kakavovih zrn. Teobromin ima okus čokolade, ki ob uživanju daje prijeten in topel občutek.


Theodent zobne paste se med seboj razlikujejo po okusu in vsebnosti patentirane mešanice RENNOU™.

Theodent Classic in Theodent Kids vsebujeta enako koncentracijo sestavine RENNOU™, razlika je v okusu. Theodent Classic ima okus mete, Theodent Kids ima okus čokolade. Theodent 300 z okusom mete vsebuje izredno visoko vsebnost RENNOU™, ki dodatno poveča trdoto sklenine.


Zobna sklenina izpostavljena teobrominu ustvari kristale hidroksiapatita, ki so štirikrat večji od svoje običajne velikosti, kar zmanjša demineralizacijo sklenine.




Običajna velikost hidroksiapatita.



4-krat večji kristali hidroksiapatita po 30 minutah izpostavitve teobrominu.



Odprti dentinski kanali povzročajo občutljivost zob.



Zaprti dentinski kanali po enotedenski uporabi Theodent zobne paste.

Literatura:

- Bennett T. Amaechi, Sapna M. Mathews, Poornima K. Mensinkai. Caries research. 2013; 47:399-405.
- Bennett T. Amaechi, Sapna M. Mathews, Poornima K. Mensinkai. Clinical Oral Investigations. 2015; 19: 109-116.

Za naročilo večjih količin pokličite na 051 695 380

Promocijska koda za 10% popust ob naročilu: DT10

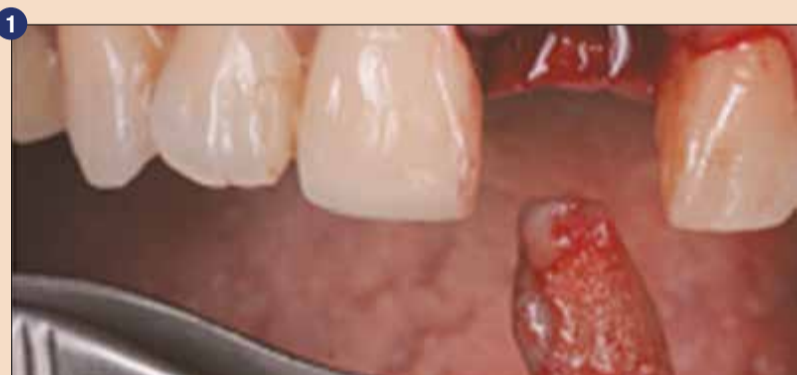info@ztkriznar.eu
www.ztkriznar.eu/trgovina/



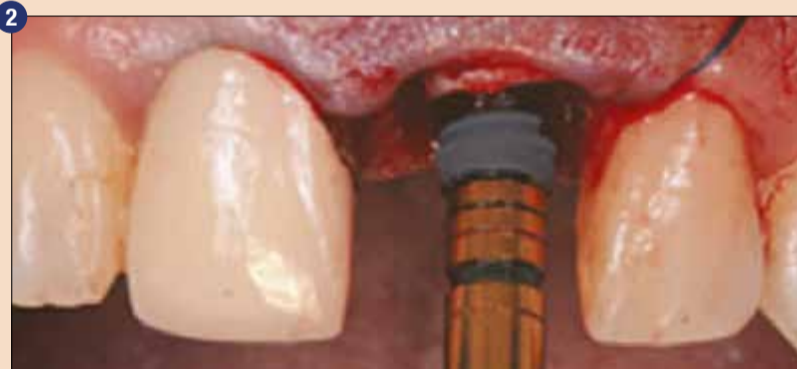Takojšnja obremenitev enojnih implantatov v anteriorni maksili: enoletna klinična študija, izvedena na 34 pacientih

Miguel Stanley, Filipa Calheiros Braga in Beatriz Mota Jordao

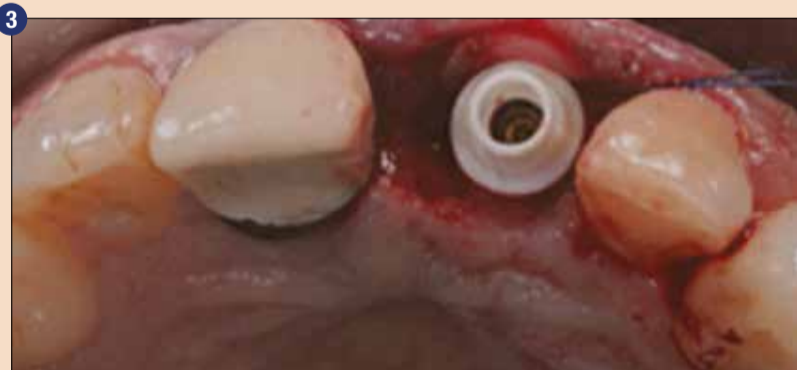Hindawi International Journal of Dentistry št. 2019, članek ID 8346496



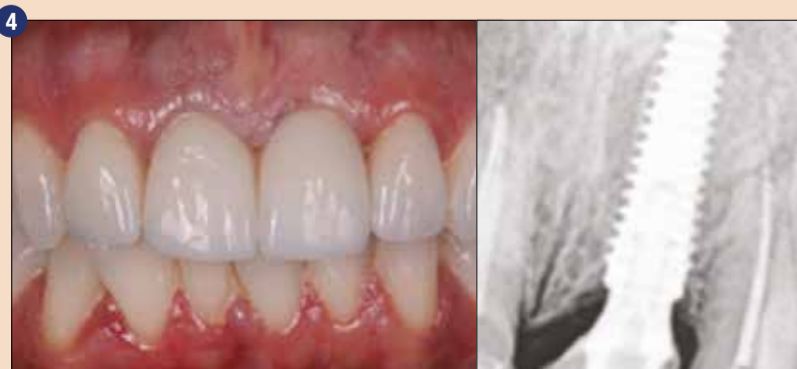1 Nerešljivi zob smo izpuli.



2 Implantat (AnyRidge, MegaGen) smo vstavili rahlo subkrestalno in v palatalni poziciji.



3 Takojšnja namestitev začasne proteze. Začasni prenosnik smo privili na implantat.



4 Dokončna keramična krona eno leto po namestitvi.

(a) Estetsko zadovoljiv rezultat se je klinično ohranil in pacientka je nadvse zadovoljna.
(b) Radiografski posnetek potrjuje stabilnost trdih tkiv okrog implantata.

01. Povzetek

V tej klinični študiji z enoletnim spremljanjem rezultatov takojšnje obremenitve enojnih implantatov z nožastim - rezilnim navojem in nanostrukturirano prevleko z vsebnostjo kalcija so bili klinični rezultati zelo pozitivni, z visoko stopnjo preživetja (100 %) in uspešnosti (95,2 %).

02. Uvod in metode

Pred namestitvijo implantatov je obvezno potrebno opraviti oceno kakovosti kostne strukture pacienta. Doseganje in vzdrževanje ustrezne stabilnosti implantatov sta osnovna pogoja za dolgotrajne pozitivne rezultate pri vstavitvi oseointegriranih implantatov.

V obdobju 2 let smo za sodelovanje v študiji obravnavali vse paciente, ki so prišli na zdravljenje na zasebno kliniko. Kriterij vključitve v študijo je bila namestitev enojnega implantata v luknjo po ekstrakciji ali zacejeno območje v anteriorni maksili. Vse implantate smo takoj obremenili in paciente spremljali eno leto po namestitvi dokončnih kron. Merila rezultatov so bili stabilnost implantatov, preživetje in uspešnost.

03. Rezultati

Izbrali smo 34 pacientov, ki smo jim vstavili 43 koničastih implantatov z nožastim navojem in nanostrukturirano površino z vsebnostjo kalcija (AnyRidge, MegaGen, Gyeongsan, Korea). Dva implantata ob namestitvi nista bila dovolj stabilna (ISQ < 60) in smo jih zabeležili kot neuspešna za neposredno obremenitev; 41 implantatov je imelo ob namestitvi ISQ ≥ 60 in so bili takoj obremenjeni. Eno leto po namestitvi dokončnih kron ni prišlo do nobenega primera neuspešnosti implantatov, ugotavljali smo 100 % stopnjo preživetja. Zabeležili nismo niti nobenih bioloških zapletov, vendar sta se pri dveh implantatih zrahljala protetična prenosnika: stopnja uspešnosti implantatov je bila 95,2 %. V pričujoči študiji o takojšnji obremenitvi enojnih implantatov v anteriorni maksili smo beležili zelo pozitivne rezultate z visoko stopnjo preživetja (100 %) in uspešnosti (95,2 %).

Avtor:

Miguel Stanley, Filipa Calheiros Braga in Beatriz Mota Jordao
AD

MEGAGEN For Lifetime Smiles

predstavlja:

ANYRIDGE® in BLUE DIAMOND IMPLANT

THE 21ST CENTURY PREMIUM IMPLANT SYSTEM

Razširjena ponovitev!

AnyRidge in BLUEDIAMOND IMPLANT

INTENZIVNI HANDS-ON tečaj

POZOR! Sprememba datuma tečaja na 18.9.2021.

Sobota, 18. september 2021
9:00 - 17:00
Ljubljana

lepzob.si www.megagen.si