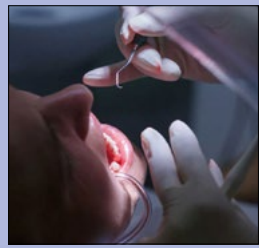

today

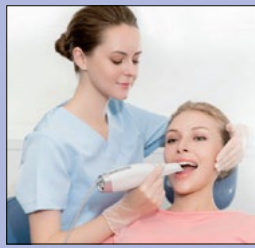展会会报



新闻与观点

新的研究综述发现, 未经治疗的牙周病可能与COVID-19相关并发症强度相关。

▶ 第2页



动态与趋势

菲森科技自主研发的玲珑口扫即将震撼上市, 它在SMART口腔数字化解决方案中口扫占据重要一环。

▶ 第7页



服务

本届展会活动安排丰富多彩, today为您带来详细各类学术会议时间安排, 您可以根据自己的时间安排好自己的行程。

▶ 第14页

DenTech China 2020

www.dentech.com.cn

第二十四届中国国际口腔器材展览会暨学术研讨会

日期:
2020年10月28日-31日

地点:
上海世博展览馆

批准单位:
中华人民共和国商务部

主办单位:
中国国际科技交流中心
上海交通大学医学院附属第九人民医院
国家口腔疾病临床医学研究中心
上海市口腔医学会
上海博星展览有限公司

协办单位:
上海交通大学口腔医学院
上海市口腔医学研究所
同济大学口腔医学院
复旦大学附属口腔医院

欲了解更多资讯, 请访问:
www.dental-tribune.com

dti | Dental Tribune International



如果您对本报文章、广告等有什么意见或建议, 请关注“牙圈儿”公众号发消息反馈。


口腔科技创新互联互通的新时代从这里开始

■ DenTech China(中国国际口腔器材展览会暨学术研讨会)从1994年举办至今, 已成功举办二十三届。DenTech China是中国早期的口腔专业展览会, 在世界范围颇具影响力, 与中国国际口腔设备材料展览会暨技术交流会(北京口腔展Sino-Dental)、华南口腔展Dental South China并称中国三大口腔展。


作为中国牙科风向标, DenTech China吸引了来自世界近30个国家的850多家口腔厂商参展, 展示公司形象、最新产品、技术与服务。由德国牙科工业协会(VDDI)组织的德国国家展团、美国牙科贸易联盟(DTA)组织的美国国家展团、韩国齿科器材产业协会(KDIA)组织的韩国国家展团等国际展团更是带来了世界最前沿的产品, 让中国牙科专业人士不出国门就可以接触口腔领域的高端科技。

由于DenTech China的国际影响力, 历年都会吸引上千海外买家来沪采购。品牌是企业乃至国家竞争力的综合体现, 为响应政府号召, 让民族牙科品牌走向世界, 展会为此同期举办海外商贸洽谈会, 已连续10年为海外买家服务, 与中国民族口腔品牌配对洽谈, 为民族口腔企业在国际市场口碑的树立提供了催化剂。

展览会同期举办的200多场学术活动是展会亮点之一, 通过与全



图片为2019年DenTech展会旧照



国各地口腔医学院及口腔医院的合作, 特别是在长三角地区(上海市、江苏省、浙江省、安徽省)的医学会和口腔医学院的支持与策划下, 已将DenTech China同期学术活动打造成为华东地区乃至全国口腔学术活动的知名品牌。中国国际口腔学术研讨会、中国上海国际口腔修复大会、口腔修复工艺实操展示暨医技交流会、华东地区白玉兰口腔优秀病例展评、上海市口腔医学

会学术年会、上海市口腔医学会口腔种植专委会学术会议、国家口腔疾病临床医学研究中心培训会议、口腔健康科普短视频大赛颁奖典礼、中国口腔数字化创新论坛、上海口腔正畸大师论坛、上海民营口腔管理论坛、口腔微整形创新论坛、iACD当代国际口腔医学会年会、经典案例技术分析研讨会、展商交流会、Workshop培训班等活动的顺利召开, 促进了长三角

在口腔学术领域更高质量一体化发展一改革、创新与转型。

DenTech China 2020将于10月28-31日在上海世博展览馆举办。展会将继续致力于为国际口腔器材设备厂商、代理商及口腔医学专业人士搭建交流平台, 为促进中外口腔学术和技术发展创造机遇, 为民族口腔产品走向世界舞台提供支持, 让口腔专业人士在这里收获硕果、成就商机。

牙周情况可能与COVID-19的严重程度相关

• *Brendan Day, Dental Tribune International*

■ 美国, 洛杉矶: 迄今为止, 研究已经充分证实牙周疾病与心血管病等系统性疾病相关。目前, 新的研究综述发现, 未经治疗的牙周病可能与COVID-19相关并发症强度相关, 着重强调了在特殊时期保持良好口腔健康的必要性。

正如综述介绍, 最近在德国慕尼黑进行的一项研究发现, 炎症细胞因子白介素-6 (IL-6) 水平升高, 是COVID-19住院患者呼吸衰竭和最终需要机械通气的一个重要指标。如果不进行治疗, 牙周病常会导致这种炎症细胞因子升高。来自

洛杉矶的牙周科医生、该综述作者之一Shervin Molayem博士表示, 因此“牙周病会增加COVID-19患者呼吸并发症的风险, 这一结论并不夸张。”相反, 低水平IL-6有可能降低这些并发症的发生概率, 他补充道。

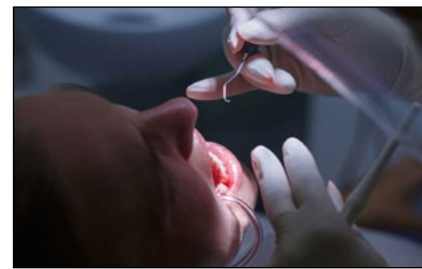
“我们可以从现有研究中得知, 对牙周病患者进行简单刮治和根面平整, IL-6水平可以平均降低3pg/ml。”Molayem告诉《世界牙科论坛》。

口腔卫生与并发症的减少相关

正如DTI在6月份报道的, 一项发表在

*British Dental Journal*上的研究强调了在SARS-CoV-2感染期改善口腔卫生的重要性, 因为它可以减少口腔内细菌和重复感染相关风险。据报道, COVID-19严重病例与炎症标记物和细菌较高水平相关, 该研究的作者得出结论, 口腔卫生不佳可能是COVID-19并发症的一个危险因素。

Molayem认为, 只要牙科医生采取适当的感染控制措施, 就应鼓励患者继续接受牙周治疗和其它形式的专业护理。



最新研究综述发现牙周病患者的COVID-19呼吸并发症风险可能会增高。(图片: zlikovec / Shutterstock)

“虽然口腔与身体不能分开而论, 口腔内细菌也会对其他器官产生不良影响, 但人们往往会拖延牙齿治疗, 低估口腔与身体之间的相互联系。”Molayem指出。他还补充说, 血清测试可以快速便捷测量患者的IL-6水平, 以确定其是否在正常范围内。

这篇题为“*The mouth-COVID connection: IL-6 periodontal disease-potential role in COVID-19-related respiratory complications*”的综述发表在2020年10月的*Journal of the Californian Dental Association*上。

广告



www.dentech.com.cn

第二十五届 中国国际口腔器材展览会暨学术研讨会

The 25th China International Exhibition & Symposium on Dental Equipment, Technology & Products

2021.10.27-30 / **上海世博展览馆** Shanghai World Expo Exhibition and Convention Center

批准单位: 中华人民共和国商务部
 主办单位: 中国国际科技交流中心/上海交通大学医学院附属第九人民医院/国家口腔疾病临床医学研究中心
 上海市口腔医学会/上海博星展览有限公司
 协办单位: 上海交通大学口腔医学院/上海市口腔医学研究所/同济大学口腔医学院/复旦大学附属口腔医院/上海健康医学院

Approved by: Ministry of Commerce of the People's Republic of China
 Organized by: China Centre for International Science and Technology Exchange / Shanghai Ninth People's Hospital, Shanghai Jiao Tong University School of Medicine
 National Clinical Research Center for Oral Diseases / Shanghai Stomatological Association / Shanghai UBM ShowStar Exhibition Co., Ltd.
 Co-organized by: College of Stomatology, Shanghai Jiao Tong University / Shanghai Research Institute of Stomatology / School of Stomatology, Tongji University
 Shanghai Stomatological Hospital, Fudan University / Shanghai University of Medicine & Health Science



添加官方微信
OFFICIAL WECHAT



today About the publisher dti

International Headquarters
 Publisher and Chief Executive Officer
 Torsten R. Oemus
 Chief Content Officer
 Claudia Duschek

Dental Tribune International GmbH
 Holbeinstr. 29, 04229 Leipzig, Germany
 Tel.: +49 341 4847 4302 | Fax: +49 341 4847 4173
 General requests:
 info@dental-tribune.com
 Sales requests:
 mediasales@dental-tribune.com
 www.dental-tribune.com

Material from Dental Tribune International GmbH that has been reprinted or translated and reprinted in this issue is copyrighted by Dental Tribune International GmbH. Such material must be published with the permission of Dental Tribune International GmbH. *today* is a trademark of Dental Tribune International GmbH.

today DenTech 2020 will appear at the 24th China International Exhibition & Symposium on Dental Equipment, Technology & Products, 28-31 October 2020.

All rights reserved. © 2020 Dental Tribune International GmbH. Reproduction in any manner in any language, in whole or in part, without the prior written permission of Dental Tribune International GmbH is expressly prohibited.

Dental Tribune International GmbH makes every effort to report clinical information and manufacturers' product news accurately but cannot assume responsibility for the validity of product claims or for typographical errors. The publisher also does not assume responsibility for product names, claims or statements made by advertisers. Opinions expressed by authors are their own and may not reflect those of Dental Tribune International GmbH.

土耳其牙医对牙髓感染过度使用抗生素

• *Dental Tribune International*

■ **土耳其, 安卡拉:** 抗生素耐药是一个日益严重的问题, 一些细菌甚至对最有效的药物也产生了耐药性。然而, 我们发现牙医经常滥用抗生素。最近一项研究证实土耳其牙医存在类似问题, 研究还对导致这类处方的临床情况进行了调查。

2019年, 美国科瓦利斯的俄勒冈州立大学的研究人员发现, 81%牙医使用抗生素预防感染都是非必要的。安卡拉哈斯特帕大学的Derya Deniz Sungur博士及其团队进行了研究, 他们根据土耳其牙医报告的牙髓感染抗生素处方模式进行了检查, 这些牙医似乎也存在过度用药的倾向。研究人员向土耳其牙医协会数据库中的普通牙医和专家们发送了调查电子邮件, 从17827名牙医中共收到1007封邮件。这些回复邮件大多(80%)来自普通牙科医生, 8%来自根管医生。普通牙科医生使用生素频率是专科医生的2倍, 公立医院牙科医生开出的抗生素是专科医生和学术型临床医生的3倍。

阿莫西林克拉维酸是最常用的抗生素(90%), 其次是奥硝唑(25%)。克林霉素是青霉素过敏患者的首选药物(59%)。控制感染和发热(76%), 预防用药(44%), 以及在根管治疗期间预防肿胀和牙关紧闭(26%)是使用抗生素的最常见原因。大多数临床医生(75%)建议使用一个疗程的抗生素。

约10%受访者对有症状不可逆牙髓炎、无症状根尖牙周炎进行根管治疗和无症状根尖牙周炎(分别为8%、12%和11%)使用抗生素。高达20%牙医对牙髓有活力或坏死的有症状根尖牙周炎使用抗生素(分别为13%和23%)。近三分之一的受访者对曾接受治疗有或没有影像学表现的有症状根尖牙周炎使用抗生素, 34%受访者对局部肿胀但不累及全身的急性根尖周脓肿开具抗生素。

Sungur是该大学牙体牙髓病学助教, 她希望引起人们对这个问题的关注。她说:“在我们的研究设计中, 想要清楚描述疾病的放射学和临床表现, 而不仅仅是疾病的最终结果。就我个人而言, 我发现普通牙医并不能像牙髓医生那样鉴别牙髓疾病。例如, 他们可能认为无症状根尖牙周炎至关重要! 所以, 对于这里容易确诊的病例, 诊所的牙医有时并不考虑其牙髓活力。例如, 病人觉得特别疼痛, 他们便可能会对其使用抗生素。”



研究人员发现, 牙科滥用抗生素原因多样化。
(图片: Elnur / Shutterstock)

这项名为“*The prescribing of antibiotics for endodontic infections by dentists in Turkey: A comprehensive survey*”的研究于2020年8月17日发表于*International Endodontic Journal*电子版, 随后被收录在纸质版中。

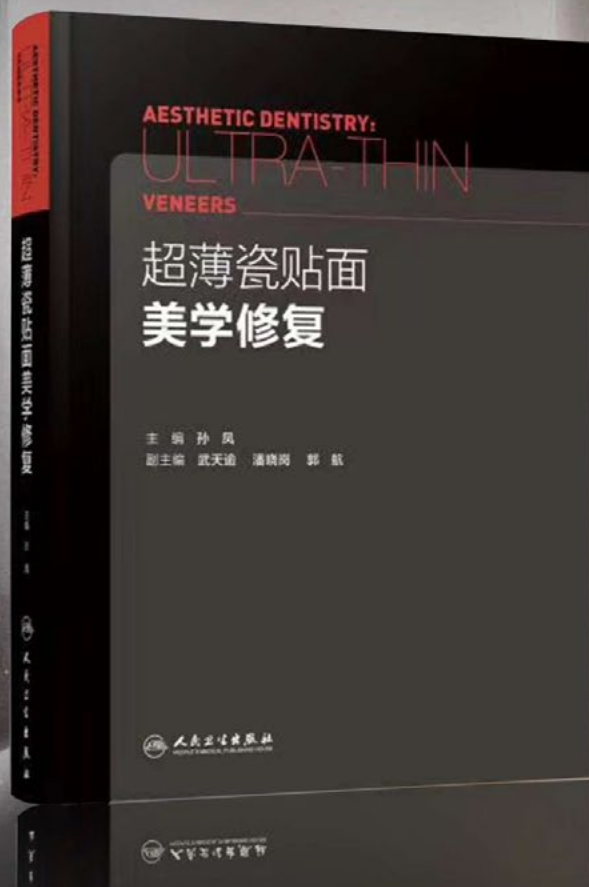
广告



Royal Dental Lab
深圳市金悠然科技有限公司

Mega 美加
国际数字美牙专家

一本以微创的方法解决口腔美学问题及相关咬合功能问题的专业书籍
美加联合北京大学口腔医院孙凤老师
及她的团队和众多资深同行专家倾力打造



超薄瓷贴面美学修复

¥329 /本(不包邮)

现在预订即送100元美加贴面代金券(可直接抵扣加工费)



扫码直接购买

today 出版人信息 dti

中国大陆地区代表	黄 懂
	中国北京市朝阳区
	东四环北路6号二区
	阳光上东安徒生花园
	底商102-103号 100016
电话	+8610-59054510
传真	+8610-65560125
手机	+86-13911002700
电子邮件	dtichina@gmail.com
编辑/办公室	《世界牙科论坛》德国总部
电话	+49-341-484740
传真	+49-341-48474173
中文版出版人	黄 懂
中文版总编	于大光
执行主编	张 鹏
执行编辑	郭培良
市场及广告经理	胡子剑

today Dentech 2020于2020年10月28日至31日在第二十四届中国国际口腔器材展览会暨学术研讨会上发行。

本杂志和所有文章受版权保护。任何未经事先授权就使用本刊内容的行为都将被起诉。我们对发布的学会、公司、商业信息不承担责任。本条款的法律管辖地为德国莱比锡。

可持续发展牙科:鼓励在牙科诊所中培养环保意识

• Iveta Ramonaite, *Dental Tribune International*

■ 澳大利亚,墨尔本:越来越多牙科专业人士开始重视生态友好型牙科发展的必要性,以减少浪费、降低污染和节约能源。绿色牙科是未来的方向,它很可能对口腔健康的发展产生影响。为了了解更多相关内容,包括减少牙科诊所对环境的影响以及具体的可持续发展目标,《世界牙科论坛》记者采访了墨尔本一家获奖牙科诊所的创始人Robert Panjkov医生。

“我们相信牙医提供医疗保健,保护环境是其中一个重要部分。2014年,当Beaconsfield诊所搬到的专用经营新地址时,可持续性在设计中必不可少的一部分。”Panjkov解释说。



世界环境日前夕,《世界牙科论坛》报纸记者采访了Robert Panjkov医生,他的牙科诊所多次获得可持续环保奖项。(图片:Robert Panjkov)

广告

CSA CDS

健康口腔 守护天然牙

中华口腔医学会第23次全国口腔医学学术会议暨2021中国国际口腔设备器材博览会

口腔行业盛会 CDS上海见!

汇聚行业精英 引领产业未来
交汇产学智慧 释放产业动能

2021 10月9-12日
国家会展中心·上海

共同主办:   国药励展 

www.chinadentalshow.com



Beaconsfield牙科诊所使用生物可降解的屏障、塑料制品及环保化学品进行牙科治疗,包括吸引器、清洁剂和洗涤剂。使用的口腔卫生产品是可持续的,员工们还定期接受减少废物的培训。为了清理附近的公园和街道,他们还参加了“plogging”,一项把慢跑和捡垃圾结合起来的运动。

为了维持诊所运转, Panjkov还采取了一些特殊措施。其中包括安装126块太阳能电池板,发电量超过200千瓦时。据Panjkov介绍,自2014年1月到2020年5月,太阳能电池板发电超过159兆瓦特,减排二氧化碳200多吨。该项目还安装了太阳能热水系统,通过1.7万升的雨水储罐来灌溉花园和冲厕所,每年节约6万升水。

"爱护环境对健康至关重要"

为了处理废物,该诊所买了十个堆肥箱,目前其中一个正用于评估高压灭菌袋背纸是否可用于堆肥。

Beaconsfield D诊所的其它可持续措施还包括可食用种植花园、节能电器和双层玻璃窗。电子数据代替纸张存储信息。

正如Panjkov指出的,环保牙科获益颇丰。除了省电,还有助于降低远期成本,得到了个人和社区的认可。更重要的是,提高了牙科专业的地位。“关心环境对健康至关重要。清洁的空气和水以及可持续的生活方式将对幸福感产生积极影响,这是有目共睹的。”Panjkov强调。

他总结说:“作为牙科专业人士,我们可以在爱护环境方面以身作则。”该项目获得无数奖项,包括连续三年的Casey Cardinia商业环境可持续发展奖。

松风流体树脂F00粘接左上前牙外伤折断一例

· [中国] 喻刚

■ 一般情况:患者男性,8岁。

主诉:上前牙外伤两天,要求诊治。

现病史:

主诉于两天前骑自行车摔倒导致上前牙折断,外伤时见少量出血,无晕厥等其他异常身体情况,牙齿有冷热刺激敏感,触及疼痛,拾回部分牙片泡于牛奶中并携带就诊,经外院其他医生检查后转诊至我所。

口腔检查:

21近中切角折断,近中缺损至龈下,牙龈无明显红肿,切端牙本质暴露,见髓点,无出血,探+、叩-、松-、冷诊敏感。

辅助检查:

CBCT示21冠折至龈下,近中穿髓,根管粗大,根尖孔未完全闭合,未见明显根折影像。

诊断:

21冠折。

治疗计划:

21部分活髓切断+盖髓+断牙再接。

治疗过程(图1-12):

案例总结:

1: 折断至龈下的断牙再接技术敏感性较高,对粘接的挑战较大,需要良好的粘接材料才有可能达到较好的远期效果;

2: 松风树脂富含功能性SPRG填料,持续氟释放,抗菌斑,酸碱中和,可对牙齿形成保护罩;此外F00颜色非常丰富,选择空间较大,是前牙龈下案例粘接材料的理想选择之一;

3: F00独特的低流动性可操作性强,不用加热即可达到膏体树脂加热状态,很适合做需要快速完成粘接操作的龈下等复杂案例的断片粘接。

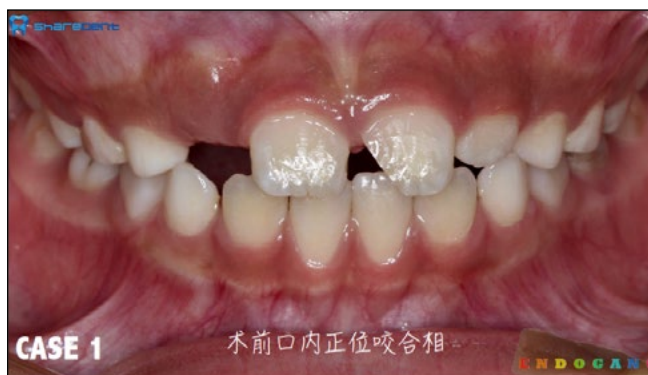

图1:术前口内正位咬合相。

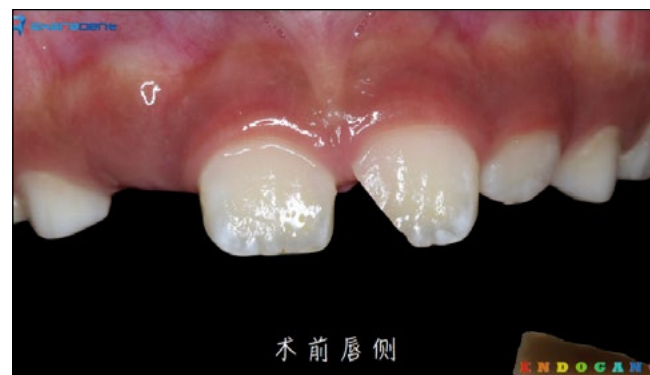

图2:术前唇侧。

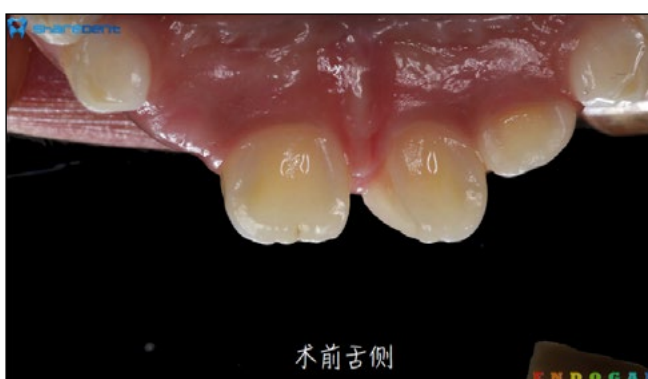

图3:术前舌侧。

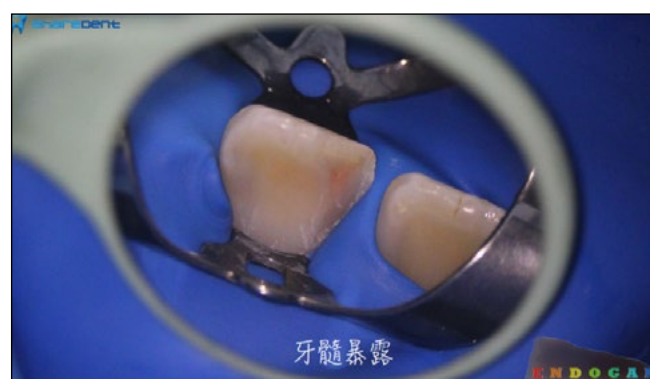


图4:21必兰局麻后牙龈修整,上障,折断面喷砂清洁处理,2%洗必泰冲洗消毒。

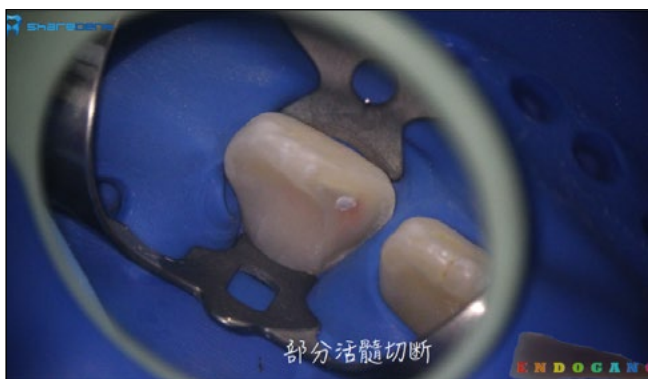

图5:修整穿髓孔,切除近中髓角处牙髓约2mm, IRoot BP盖髓。

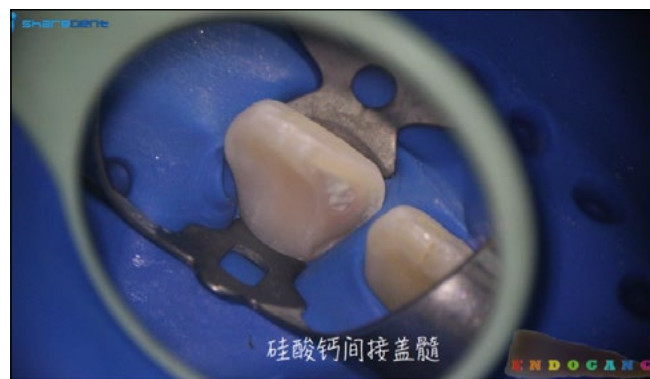


图6:硅酸钙间接盖髓,覆盖透红区域。

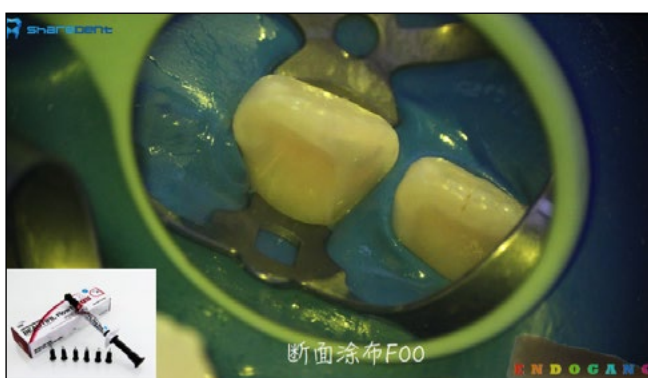


图7:车针修整牙折片后试戴,喷砂处理,粗化粘接界面,清洁,2%洗必泰液体中消毒,酸蚀,断面涂布松风F00流动树脂粘接牙片。

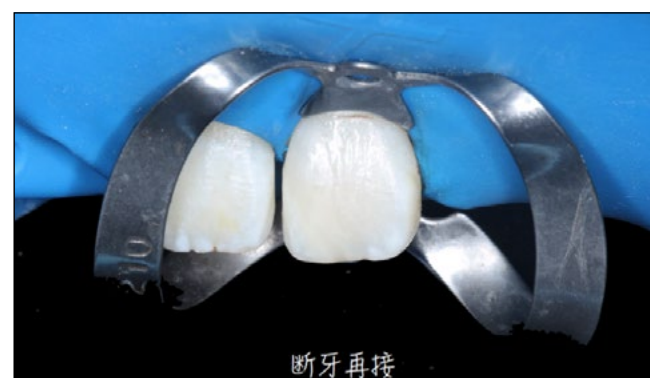
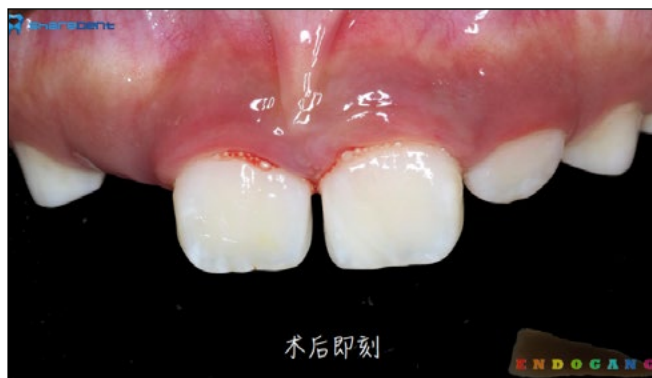
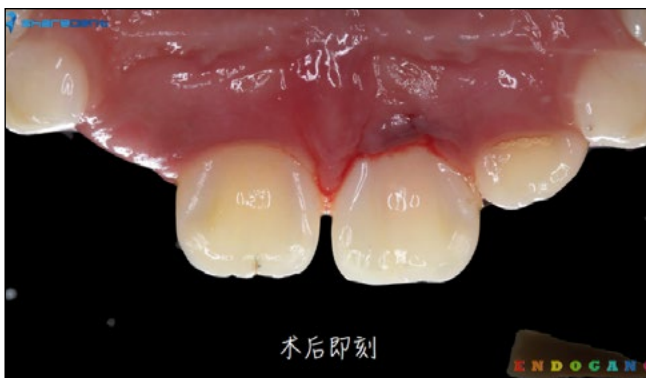图8:粘接完成,光固化,修整抛光。

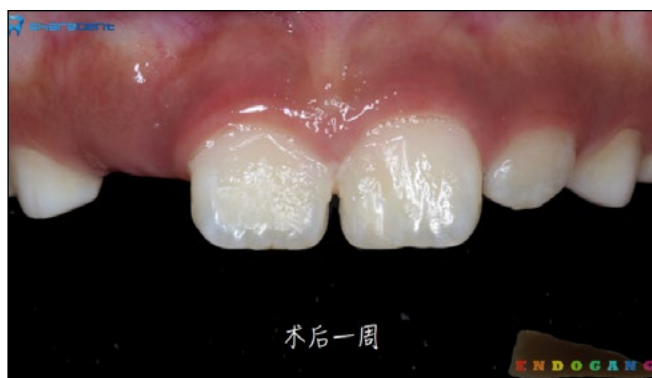

术后即刻

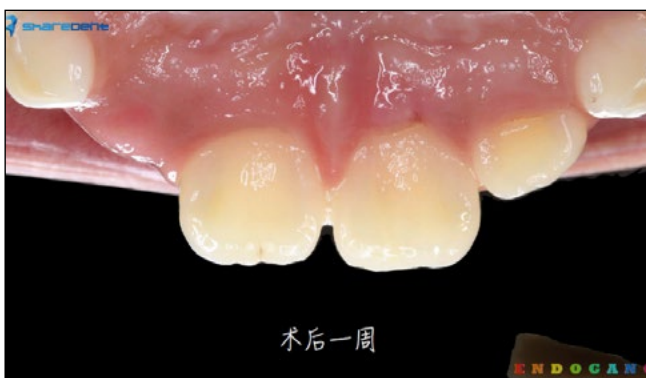

术后即刻

图9a-b:术后即刻根尖片示:牙折片粘接吻合,边缘密合。全口取模送义齿加工厂制作运动护齿套。

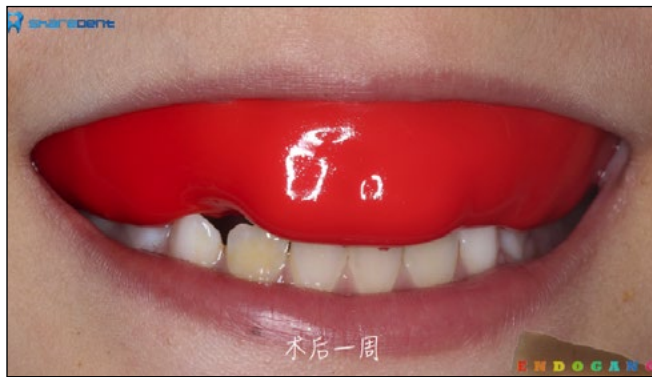

术后一周



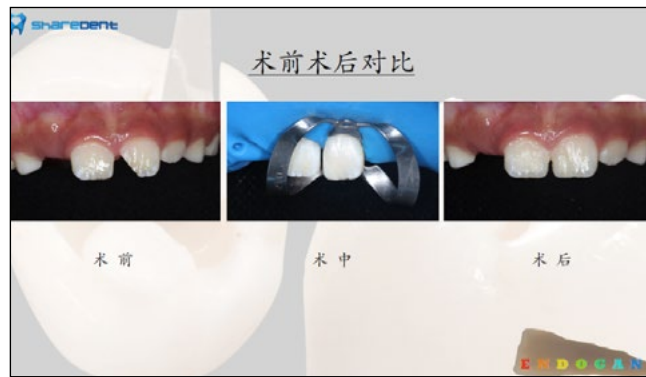
术后一周

图10a-b:术后一周复查:21表面光滑,切端完好,牙龈无红肿,无出血,牙周探查正常,对冷刺激反应同正常邻牙,牙髓活力测试正常。



术后一周

图11:试戴运动护齿套,贴合,无不适。



术前术后对比

术前

术中

术后

图12:术前术后对比。

作者信息



喻刚

协尔口腔联合创始人&技术总监
ZUMAX&协尔口腔显微培训中心主任
中国医药教育协会口腔医学委员会委员
渝中区口腔医疗控制中心内科学组副组长
原重庆医科大学附属口腔医院牙体牙髓科(上清寺院区)副主任

广告

DenTech
China
展位号:
S04, S05, S26, S27

欢迎访问我们的代销网站
Dental Island Trading Co., LTD
电话: +86 13925151769
+86 13580338294

PROMEDICA

最高品质, 德国制造

Composan LCM
Light-curing micro hybrid composite for anterior and posteriors
Composant microhybride photoactiverisable pour les sections anterieures et posterieures
Composante fine hibrida fotopolimerizable para el sector anterior y posterior
Lichthärtender zahnärztlicher Füllungskunststoff für den Front- und Seitenbereich
Composant microhibrida fotopolimerizável para o sector anterior e posterior
7 x 4 g syringes in different shades, 5 ml Cica, 4 ml Compond 1 and accessories
Made in Germany Art. No. 2475

光固化微混合型树脂

- 可用于各种适应症
- 特性保证良好美学效果
- 绝佳的物理特性
- 高填料含量
- 可充填的稠度 (也可作 Composan LCM 流动树脂使用)

玻璃离子粘接水门汀

- 高水平粘接力
- 高生物相容性, 低酸性
- 持续氟释放
- 微细粘接层厚度确保精确度
- 半透明性带来完美美学效果

Medicem
Glass ionomer (polyalkenoate) luting cement
Ciment dentaire verre ionomere pour scellement
corresponds to DIN EN ISO 9917-1
35 g powder 15 ml liquid
Made in Germany Art. No. 2438

了解更多产品信息, 请访问 www.promedica.de

PROMEDICA

Dental Material GmbH
24537 Neumünster / Germany
Tel. +49 43 21 / 5 41 73
Fax +49 43 21 / 5 19 08
eMail info@promedica.de
Internet www.promedica.de

芳菲常在,一路有你

——菲森科技玲珑口扫震撼上市

• [编辑] 郭培良

菲森科技自主研发的玲珑口扫即将震撼上市,它在SMART口腔数字化解决方案中口扫占据重要一环,也是实现口腔数字化诊疗的基础,与传统取模相比它具有以下特点与优势。

扫描头多方式消毒

扫描头可高温高压消毒、可浸泡消毒,避免交叉感染,安全可靠。

体积小、重量轻

扫描头尺寸 18.5mm(高)×19mm(宽),重量350g,适用于不同开口度的患者。

大景深

15mm大景深,扫描范围更广,保证数据完整。

内置防雾功能

扫描头内置自动加热防雾功能,为一次性采集数据的完整度提供保障。

持笔式设计

扫描枪采用持笔式持握设计,外形的流线型设计让持握更加舒适,符合人体工程学设计。

扫描速度快

全口扫描时间3分钟,比传统印模更省时。

咬合关系检查

扫描完成后可通过不同颜色阶梯显示辅助判断,修复空间是否足够、咬合关系是否正确。

视频连续扫描

缩短临床操作时间,提高效率,实时显示扫描数据,医生可对数据进行分析。

彩色扫描

彩色成像真实反应患者口腔的实际情况,便于区分软硬组织,方便医患沟通。

扫描精度高

扫描平均精度可达25 μ m,满足临床需求。

临床适应症广

可适用于口腔修复、种植、正畸。

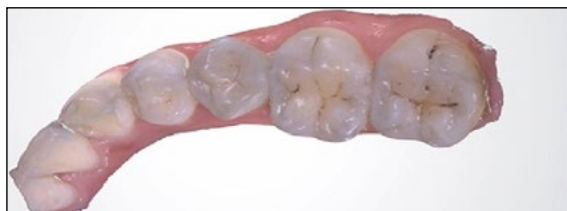
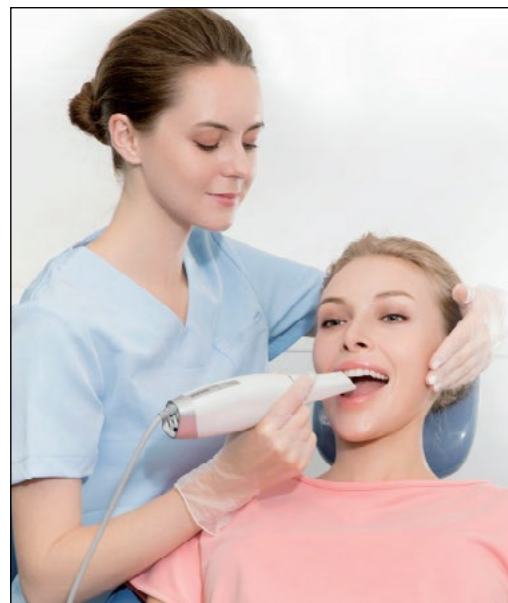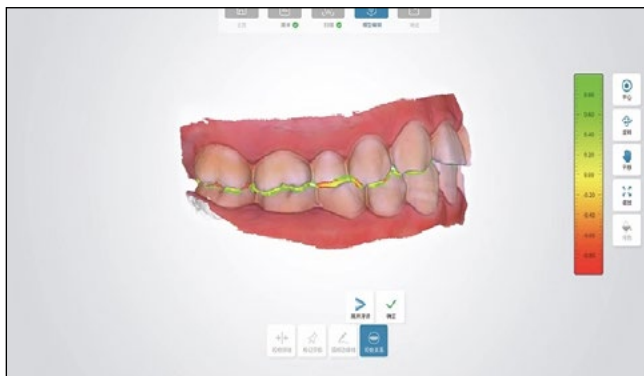舒适就诊体验

无需传统取模,治疗等待时间缩短。



广告

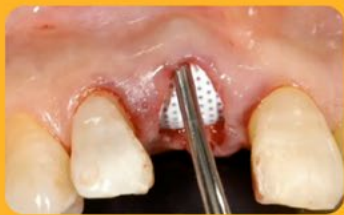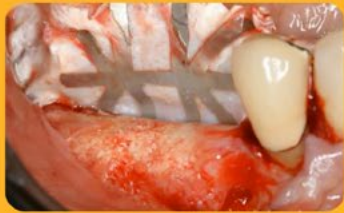

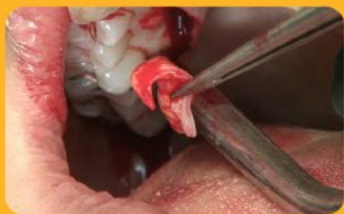


广告

世界牙科培训中心
线上课程 ①

近万名种植医生
的共同选择 ——



gIDE 种植美学 学习俱乐部

植体植入、引导骨再生、全口重建、
软组织管理、固定缝合、种植美学修复

¥1800 /年

30余位国际级专家
70+节经典种植课程
会员期内额外24节新课
开拓国际视野，体系化补足
种植&美学专业知识



数据智能优化

通过数据智能优化, 将扫描过程中获取的颊、舌黏膜信息去除, 让数据更精准。

数据格式开放

输出开放式格式, 可兼容大部分的CAD设计软件, 也可以导出数据通过其他途径输出。

菲森科技SMART口腔数字化解决方案从设备的提供、方案的设计、耗材的选购, 到技术培训服务及增值产品的实现, 为口腔临床打造一套完整的数字化口腔解决方案。该方案以菲森科技自主研发的高端影像设备(CBCT、口内扫描仪、CR、口腔内窥镜、口内传感器等)为基础, 结合牙医管家大数据平台, 通过前端影像数据采集、储存及后端设计加工等方式, 为口腔医疗机构提供全方位的数字化服务。

公司简介

深圳市菲森科技有限公司是一家专注于口腔软硬件设备研发应用, 并与口腔专业培训、商城平台、金融服务以及义齿加工等业务齐驱并进, 建设口腔数字化形态的创新型高科技企业。旗下拥有菲森影像、牙医管家、义齿加工、耗材商城、金融、商学院等众多业务品牌, 致力于共同建设口腔医疗第三种形态。

磨牙远移和压入

——隐形矫治修复前正畸复杂案例

·[中国] 杨敏志

同使用托槽的传统正畸方式相比, 隐形正畸具有美观、舒适、容易维护口腔卫生的优点, 被广大患者所追捧。但对于医生来说, 它的优势还没有被完全认知。

隐形矫正使用定制式的高分子塑料膜片包绕牙齿, 利用位置差异产生弹性形变, 来施加矫治力, 对于磨牙远移等特定的治疗, 隐形矫正具有优于传统正畸的优势, 这

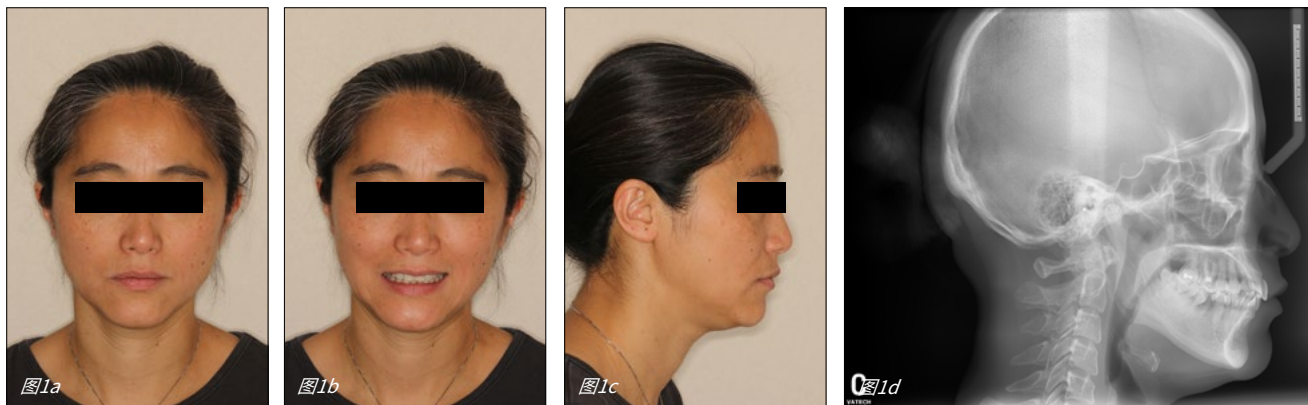一点已经逐渐为牙医所认可。此外, 对于一些牙冠形态不完整, 难以常规粘接托槽等装置的情况, 可以选用隐形矫治器完成治疗。

患者简介:

女性, 46岁, 因修复空间不足寻求正畸。

治疗前面部正侧面静态和笑容照片及头颅侧位片均没有发现明显骨面型问题。

口内资料显示: 口腔卫生不佳。软垢较多, 牙龈红肿, 牙龈退缩较明显。



面部照片图1a正面静态,
图1b:面部微笑,
图1c:侧面静态,
图1d:头颅侧位片。

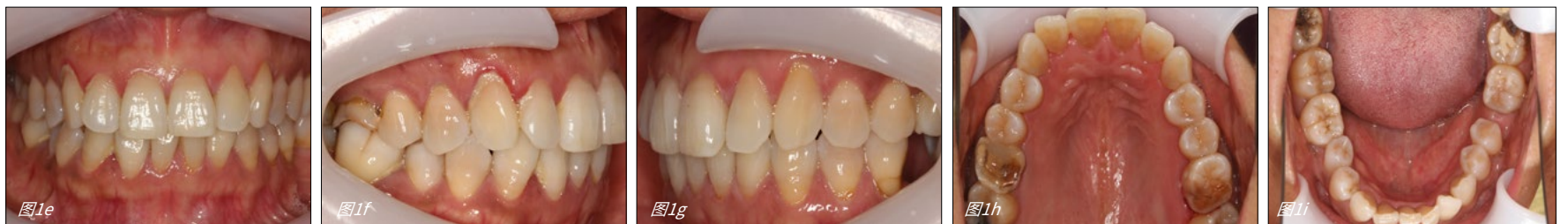

图1e:正面咬合,

图1f:右侧面咬合,

图1g:侧面咬合,

图1h:上颌咬合,

图1i:下颌咬合。

广告

广告


Sino-Dental®
Sino-Dental® 2021

全球颇具影响力的口腔专业盛会
The Most Influential Dental Exhibition in Asian-Pacific Region

2021.6.9~12
北京·国家会议中心
Beijing·China


联系我们 Contact Us:
张海霞/张素冉/信心小雨(Taylor XIN)/康乐(Carol KANG)
客服QQ: 3246432411
电话 Tel: +86-010-8839 3929/3912/3883/3917
传真 Fax: +86-010-8839 3924
www.sinodent.com.cn



微信公众号
WeChat Account

26th Dental South China
International Expo 华南国际口腔展
Top Dental Show in China 行业盛事博览牙科

Dental South China
Guangzhou

2021年春季再见
广州·中国进出口商品交易会展馆C区
www.dentalsouthchina.com

 2021, Guangzhou
China Import & Export Fair Pazhou Complex, Guangzhou


UFI Approved Event