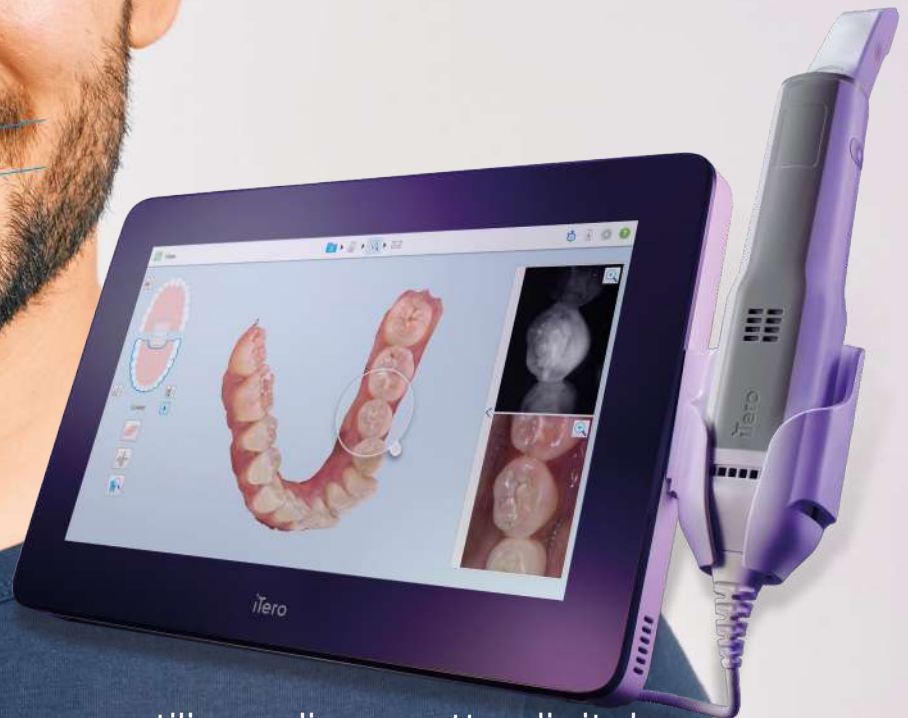

CAD/CAM

international magazine of digital dentistry

3²⁰²³



| expert article

Piano di trattamento clinico con utilizzo di progetto digitale complesso su edentule estese di entrambe le arcate dentarie

| expert article

Riassorbimento radicolare esterno trattato con Socket-Shield Technique. Studio del matching degli STL e conferme volumetriche sui pattern di guarigione

| case report

Procedure digitali per il design di una occlusione sequenziale in un caso clinico complesso



DATE IL VIA AL VOSTRO FLUSSO DI LAVORO CON LA STAMPA SPRINTRAY 3D

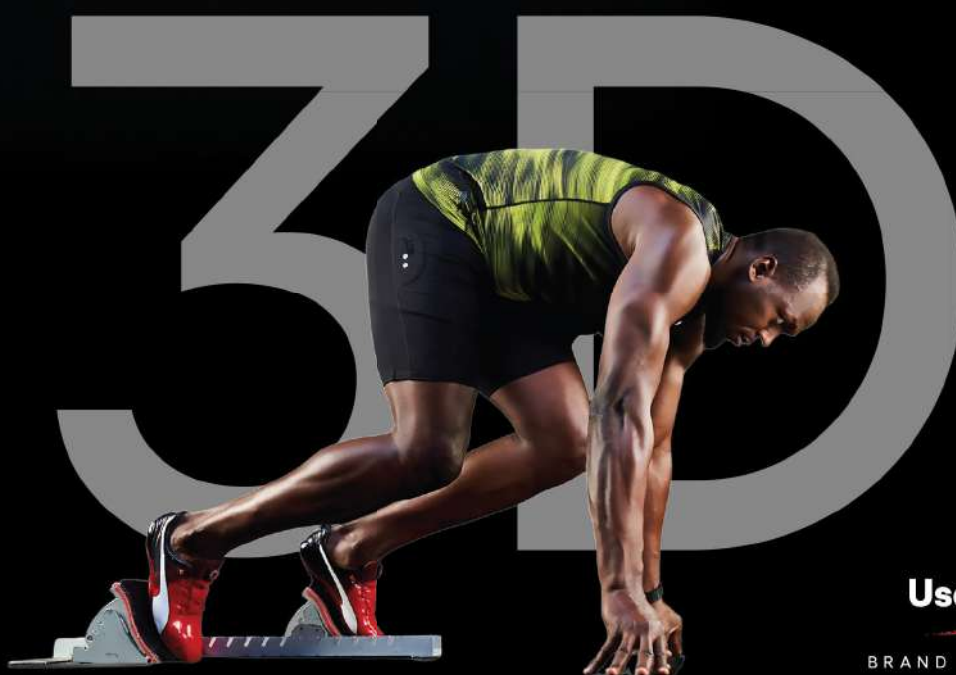

Scopri il servizio di
AI Design, stampa
senza pensare alla
progettazione



> 90%

di accettazione



Usain Bolt

BRAND AMBASSADOR



SprintRay Europe GmbH
Brunnenweg 11
64331 Weiterstadt



info.eu@sprinray.com



00800 70 70 8000



<http://www.sprinray.com>

Fresare o stampare? Questo è il problema



Magda Wojtkiewicz

L'introduzione della fresatura CAD/CAM e delle tecnologie di stampa 3D in odontoiatria ha ridotto significativamente la possibilità di imprecisioni nel montaggio dei restauri protesici. Queste nuove tecnologie hanno conquistato l'apprezzamento dei dentisti e dei pazienti, che si sono resi conto di non dover più tollerare gli aspetti sgradevoli dell'impronta convenzionale o effettuare più appuntamenti per un restauro.

I pazienti godono dei vantaggi di ricevere una corona permanente in un'unica visita, mentre i dentisti beneficiano di un flusso di lavoro più breve, più pulito e più prevedibile. Molti dentisti, proprietari di laboratori e odontotecnici concordano sul fatto che le impronte digitali e le tecnologie digitali per la progettazione e la fabbricazione sostituiranno presto i metodi convenzionali di fabbricazione di protesi, splints, ponti, corone e persino le faccette.

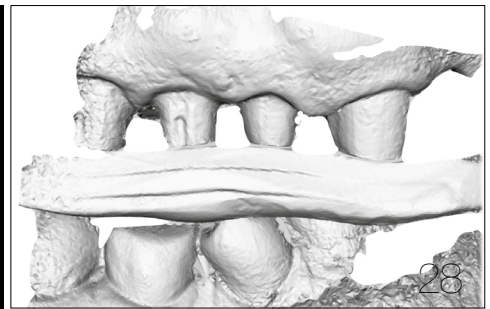
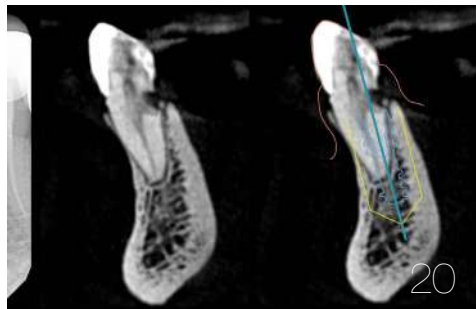
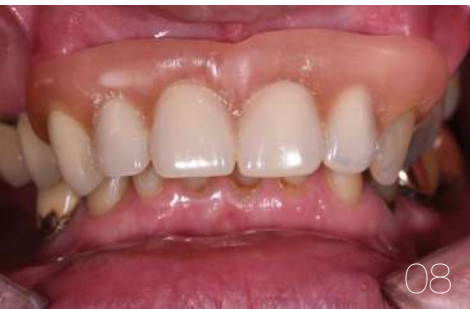Sempre più spesso non viene utilizzata solo la fresatura, ma anche la tecnologia di stampa 3D per realizzare restauri odontoiatrici CAD/CAM. Come fa un laboratorio o un dentista a sapere quale è meglio: fresatura o stampa 3D? La risposta dipende da cosa serve di più: velocità, precisione ed estetica eccezionali o costi inferiori? Il primo aspetto da considerare è il materiale con cui effettuare il restauro finale. La fresatura utilizza molti materiali diversi (ad es. lega di titanio, lega di cobalto-cromo-molibdeno, PEEK e altri polimeri, PMMA e altre resine), ma i materiali ceramici, come la leucite e la vetroceramica disilicata di litio, che sono i sostituti più naturali della sostanza dentale mancante e sono disponibili in un'ampia gamma di tonalità e traslucidità, danno i risultati più prevedibili, duraturi e altamente estetici. La stampa 3D funziona con un'ampia gamma di materiali diversi, tra cui leghe metalliche non preziose (ad es. leghe di cobalto-cromo e titanio), resine composite e ceramiche, ma sono monocromatiche, quindi i restauri stampati possono richiedere più finiture rispetto ai restauri fresati.

La seconda cosa da considerare è la convenienza. Al giorno d'oggi, la stampa 3D è più veloce della fresatura e, secondo molti dentisti, è più facile da usare, ma si tratta di un'opinione molto soggettiva e dipende in gran parte dal flusso di lavoro a cui l'utilizzatore è abituato. Molti dentisti che possiedono fresatrici per poltrone le utilizzano solo nei casi più semplici in cui è necessaria una sola corona o intarsio e inviano ordini per altri tipi di restauro al laboratorio odontoiatrico per ottenere risultati più affidabili e dettagliati.

Un altro fattore importante è la precisione. A questo proposito, le stampanti 3D non hanno un chiaro vantaggio rispetto alla fresatura. Tuttavia, gli utensili di fresatura sono limitati in quanto le fresatrici non possono essere rese più piccole degli utensili che utilizzano. Poiché la fresatura è un processo di rimozione e la stampa è un processo additivo, le stampanti 3D sono in grado di creare curve, fori e forme molto piccole e complicate meglio delle fresatrici. Il costo è di solito importante sia per i professionisti che per i pazienti. Le stampanti 3D stanno diventando sempre più convenienti, il che è ottimo per i dentisti con una propensione digitale e per i proprietari di laboratori. Le stampanti 3D industriali sono ancora costose, ma il costo medio di ogni prodotto fabbricato è più conveniente rispetto alla fresatura. Inoltre, la stampa 3D consente la fabbricazione di più parti contemporaneamente, producendo scarti minimi o nulli. Le possibilità di utilizzare la tecnologia di stampa 3D in odontoiatria sembrano infinite, ma c'è ancora molto da scoprire e da imparare. La fresatura rimane la tecnologia più prevedibile da utilizzare per i restauri fissi permanenti, garantendo coerenza e consentendo la massima estetica.

Con l'evoluzione della tecnologia di stampa 3D, possiamo aspettarci che questo metodo di fabbricazione svolga un ruolo sempre più importante nella trasformazione del campo dell'odontoiatria.

_Magda Wojtkiewicz
Managing Editor CAD/CAM International



editoriale

- 03 **Fresare o stampare?** Questo è il problema
_M. Wojtkiewicz

news internazionali

- _ research
- 06 Una corretta **conoscenza delle applicazioni CAD/CAM** in odontoiatria
_Dental Tribune International

expert article

- _ implantoprotesi
- 08 Piano di trattamento clinico con utilizzo di **progetto digitale complesso su edentulie estese** di entrambe le arcate dentarie
_R. Scaringi

expert article

- _ socket-shield
- 20 **Riassorbimento radicolare esterno trattato con Socket-Shield Technique.** Studio del matching degli STL e conferme volumetriche sui pattern di guarigione
_M. Natale

case report

- _ implantoprotesi
- 28 **Procedure digitali per il design di una occlusione sequenziale in un caso clinico complesso**
_M. Perotti

case report

- _ digital workflow
- 40 **Proposta di un protocollo clinico di riabilitazione di un caso grave di dentizione usurata**
_M. Fazioni, N. Surico, R. Consolaro, S. Orio

case report

- _ Graftless Digital Rehabilitation
- 46 **Riabilitazione mascellare complessa in approccio digitale guidato con protocollo GDR: Graftless Digital Rehabilitation**
_F. Zingari, P. Beretta, F. Montan, F. Gallo, A. B. Gianni, A. Bolzoni

events

- _ DS World Italy
- 52 **Gestire i flussi digitali dello studio: al DS World Italy in mostra le ultime novità Dentsply Sirona**
P. Gatto

aziende

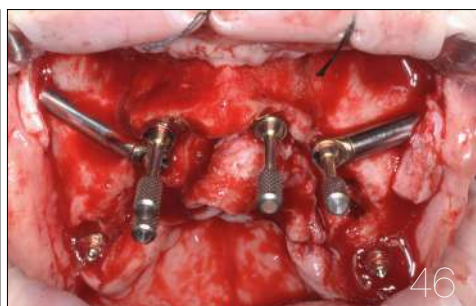
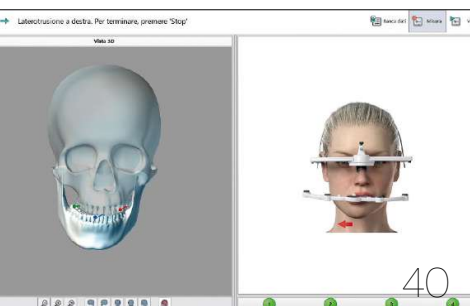
- 55 _ news

l'editore

- 58 _ gerenza



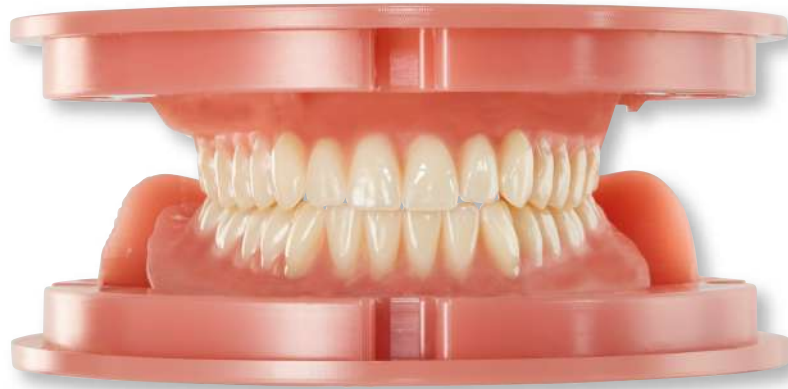Immagine di copertina:
© Align Technology





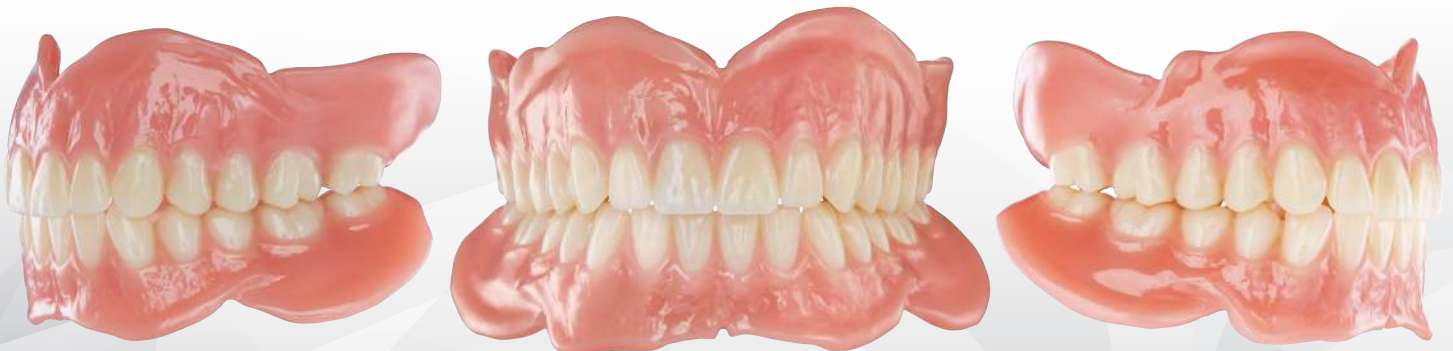Baltic Denture System

Digital solution for dentures



PROTESI DIGITALI - di alta qualità

- ✓ Efficienza ed Economicità!
- ✓ Riduzione dei processi di lavorazione in studio (solo due sedute)!
- ✓ Produzione rapida in laboratorio con un solo processo di fresatura!
- ✓ Cialde con denti già integrati (Ant: Polystar® Selection EDITION - Post: DeltaForm®)
- ✓ Nessuna contrazione da polimerizzazione!
- ✓ Contenuto residuo del monomero inferiore all'1%!



www.baltic-denture-system.com • www.merz-dental.it



Distribuito in Italia da TEAM SHOFU ITALIA. Per maggiori informazioni contattare
Alessandro Pascucci
pascucci@shofu.it
Cell 344 1024899

Giovanni Giansoldati
giansoldati@shofu.it
Cell 328 8829022



Una corretta conoscenza delle applicazioni CAD/CAM in odontoiatria

SAWANGI, India: Una cosa è certa... la tecnologia cambia in continuazione. Essere un dentista esperto della tecnologia CAD/CAM o un principiante dell'odontoiatria digitale, è importante tenersi al passo con i nuovi sviluppi. Per aiutare i dentisti a orientarsi nella miriade di termini in continua evoluzione sviluppati per descrivere il CAD/CAM, compresa la stampa 3D, in odontoiatria, i ricercatori del Dipartimento di Medicina Orale e Radiologia del Datta Meghe Institute of Higher Education and Research dello stato indiano del Maharashtra hanno pubblicato un'utile guida di riferimento.

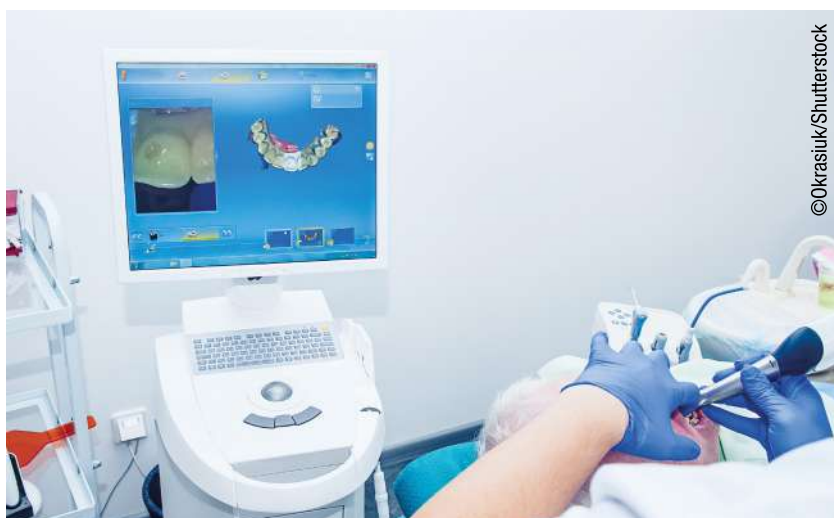Comprendere l'innovazione del CAD/CAM è possibile solo con una panoramica dei suoi fondamenti. Ciò è particolarmente importante in quanto la maggior parte dei medici attualmente praticanti non ha ricevuto alcuna formazione specifica in materia di CAD/CAM, stampa 3D, scienza dei materiali o ingegneria, che ormai sono settori di fondamentale conoscenza nella pratica dell'odontoiatria. Gli autori aiutano i clinici in merito alle tecnologie con una panoramica sui tre approcci più importanti al

CAD/CAM. Il Direct CAD/CAM consente il restauro in una sola visita e tutte le fasi di lavorazione avvengono in loco. Nel CAD/CAM semidiretto, almeno una fase deve essere eseguita esternamente. Il professionista ottiene i dati per il CAD, che sono acquisiti internamente o da un laboratorio esterno e la protesi richiesta viene fabbricata esternamente.

Nel CAD/CAM indiretto, il clinico crea un'impronta fisica che viene inviata ad un impianto di produzione esterno, senza lasciare alcuna fase di progettazione o produzione interna. Esistono possibilità di applicazione in tutte le specializzazioni odontoiatriche, compresa l'odontoiatria restaurativa, la protesi, la chirurgia orale e l'ortodonzia. Ad esempio, il CAD/CAM può essere utilizzato per la progettazione e la fabbricazione di inlays; onlays; protesi; basi protesiche, frameworks e barre protesiche; guide chirurgiche e modelli per vari usi, tra cui la fabbricazione di allineatori trasparenti. Infatti, sempre meno procedure non sono realizzabili con l'ausilio di una qualche forma di tecnologia digitale.

Secondo i ricercatori, i vantaggi di una conoscenza approfondita e di investire nei processi CAD/CAM sono significativi. Oltre all'aumento della redditività e della produttività, il medico ha accesso a una gamma molto più ampia di opzioni terapeutiche, migliorando così l'esperienza del paziente e risparmiando tempo alla poltrona. Inoltre, per i pazienti, essere coinvolti nel loro trattamento attraverso visualizzazioni generate al computer del loro piano di trattamento e dell'esito previsto, anziché essere destinatari passivi del trattamento, aumenta l'accettazione del trattamento.

La guida di riferimento, intitolata "Application of CAD/CAM technology in dentistry", è stata pubblicata nel numero di ottobre 2022 del *Journal of Research in Medical and Dental Science*.



[_Dental Tribune International](#)

I PIÙ FORTI della loro categoria



Materiali straordinari per restauri CAD/CAM stabili

- Per la realizzazione di corone definitive, inlay, onlay, faccette e corone su impianti
- Altamente estetico grazie alle tinte multicolori e ideale per restauri degli anteriori
- Il più elevata contenuto di riempitivo (86% in peso) per restauri a lungo termine
- Perfetta somiglianza al dente naturale
- Non bisogna cuocere
- Ottima lucidatura e possibilità di riparazione

**Grandio blocs /
Grandio disc**



Piano di trattamento clinico con utilizzo di **progetto digitale complesso su edentulie estese** di entrambe le arcate dentarie

Autore_ Riccardo Scaringi, odontoiatra libero professionista in Milano

info@riccardoscaringi.com
www.riccardoscaringi.com
Instagram: @riccardoscaringi_doc
Twitter: @Kira_Oral

_Presentazione

L'armonia nel sorriso per proporzioni e cromatismo sono le costanti nelle richieste estetiche dei pazienti. Il clinico deve, dopo un'attenta analisi strutturale e morfologico funzionale, capire quale tipo di restauro implanto-protesico proporre per materiali e tecniche operative. Per realizzare tutto ciò può avvalersi delle tecnologie digitali che supportano il clinico nella previsualizzazione del risultato definitivo rendendo predicibile l'esito del trattamento.

_Introduzione

Nel tempo abbiamo visto da parte delle case implantari una forte evoluzione nella ricerca della superficie e della struttura di impianti in Titanio. La tipologia implantare è in grado di impattare sulla ricostruzione protesica per componentistica e connessione. Pertanto, al clinico è richiesta una adeguata preparazione sul comportamento chirurgico verso le diverse sistematiche implantari al fine di esprimere il massimo risultato. Gli impianti in titanio di grado IV° in uso medicale assumono forme diverse, e in letteratura vi è a supporto del loro utilizzo una considerevole presenza di articoli in cui si vince il successo clinico a medio e lungo termine. Possiamo descrivere due macrostrutture implantari: gli impianti sottomucosi Bone Level (BL) cioè con la chiusura marginale posta a livello osseo e i transmucosi Tissue Level (TL) in cui la chiusura avviene a livello del margine mucoso o poco al di sotto. Per entrambi la connessione interna ed esterna determinerà una variabile protesica per strutture avvitali o cementabili. Anche la microstruttu-

ra di superficie rappresenta una determinante nella scelta, avendo un diverso grip con l'osso e modificandone la stabilità primaria nell'atto di inserimento. Ciò influisce anche nel tempo di guarigione primaria. Tutti questi aspetti hanno certamente migliorato la predicibilità di risultato a medio e lungo termine agevolando l'inserimento dell'impianto nel piano di trattamento dei casi clinici. Purtroppo restano irrisolti alcune problematiche ancora presenti nell'estetica frontale, nelle infezioni perimplantari e nelle seppur rare intolleranze ai metalli.

A tal scopo la ricerca scientifica ha proseguito in parallelo uno sviluppo con materiali diversi proponendo un'alternativa al titanio con la Zirconia stabilizzata con ittrio, in grado di affiancare l'uso del titanio di grado IV°. La Zirconia presenta una risposta biologica tale da ritenersi sovrapponibile in termini di osteointegrazione e una bioinerzia verso i tessuti molli, migliorandone la stabilizzazione per una minor aggressione batterica.

_Materiali e metodi

La scelta in casi così complessi è quella di valutare la cronologia operativa relativamente al progetto riabilitativo ripartendolo nelle varie fasi che lo hanno caratterizzato sino alla finalizzazione. Nello specifico possiamo distinguere:

- Fase I - progetto clinico: con lo studio radiologico CBCT l'uso di software progettuali per una chirurgia guidata nel settore frontale con rigenerazione ossea grazie a sostituto osseo a lento riassorbimento come l'osso bovino demineralizzato con l'uso di microgranuli di 0,25-1 mm (Geistlich Bio-Oss), protetto con membrane di

pericardio riassorbibili dallo spessore di 0,15 mm (Jason membrane Straumann) stabilizzate con pin da osso in titanio (Automatic Bone Tac - Pro-Fix, De Ore). In zona estetica abbiamo utilizzato degli impianti in Zirconia bifasici di tipo TL (PURE Ceramic, Straumann).

- Fase 2 - pianificazione implantare: sono stati posizionati impianti della medesima casa implantare ma con caratteristiche diverse al fine di esaltare al massimo la loro peculiarità sia in zona estetica che in zona funzionale inferiore con tipologie TL (RN 4.1 e TE 4.1 Straumann) e BL (BLT 4.1 Straumann) per una corretta protesizzazione avvata e cementata.
- Fase 3 - chirurgia: nel sestante frontale superiore dove era richiesta una maggior attenzione sia per la quantità di osso residuo che per un posizionamento ineccepibile associato a rigenerazione ossea è stata progettata e seguita una chirurgia guidata mediante l'uso di un software (coDiagnostiX, Straumann) dedicato alla chirurgia computer assistita statica.
- Fase 4 - protesizzazione: le impronte sono state rilevate con scanner intraorale (TRIOS, 3Shape) rendendo il flusso digitale integrale. Dopo un'adeguata protesizzazione provvisoria e un'attenta valutazione gnatologica con registrazioni occlusali (Teethan) ripetute nel tempo, valutando sia la stabilità che le ripartizioni delle forze occlusali. Si è proceduto infine a una riabilitazione con elementi in Zirconia multistrato sia per gli elementi cementati che per quelli avvati sfruttando i connettori in titanio forniti dalla casa produttrice.

_Caso clinico

Il caso clinico descrive una situazione complessa di una paziente trattata con radioterapia 5 anni prima per un carcinoma della laringe, in conseguenza del quale era stato rimosso l'intero gruppo incisivo superiore sostituendolo provvisoriamente con una protesi parziale rimovibile stabilizzata con ganci a filo sui canini (Fig. 1). La paziente di 59 aa presentava inoltre delle protesizzazioni fisse nel quadrante I° e III° su elementi naturali, entrambe con vistose infiltrazioni e scheggiature che rendevano i manufatti incongrui. Lo stato parodontale iniziale presentava un sondaggio medio (Tab. 1) spesso associato a mobilità di vario grado e per taluni elementi era presente anche sanguinamento. All'esame obiettivo si evidenzia una complessa situazione clinica riportata di seguito in Tabella 2.

È auspicabile un'approccio multidisciplinare in casi clinici così complessi, prevedendo un'attenta fase iniziale diagnostica clinico-radiologica ed estetico funzionale.

Dopo un primo sondaggio degli elementi residui e una radiografia panoramica abbiamo eseguito un'impronta studio tramite uno scanner intraorale, il cui file estrapolato è stato condiviso con il laboratorio per eseguire un wax-up diagnostico successivamente condiviso con la paziente. La tipologia del restauro da eseguire ha richiesto l'intervento su entrambe le arcate dentarie, escludendo un trattamento intercettivo precluso a priori dalla paziente e lasciando inalterato lo stato del V° sestante.

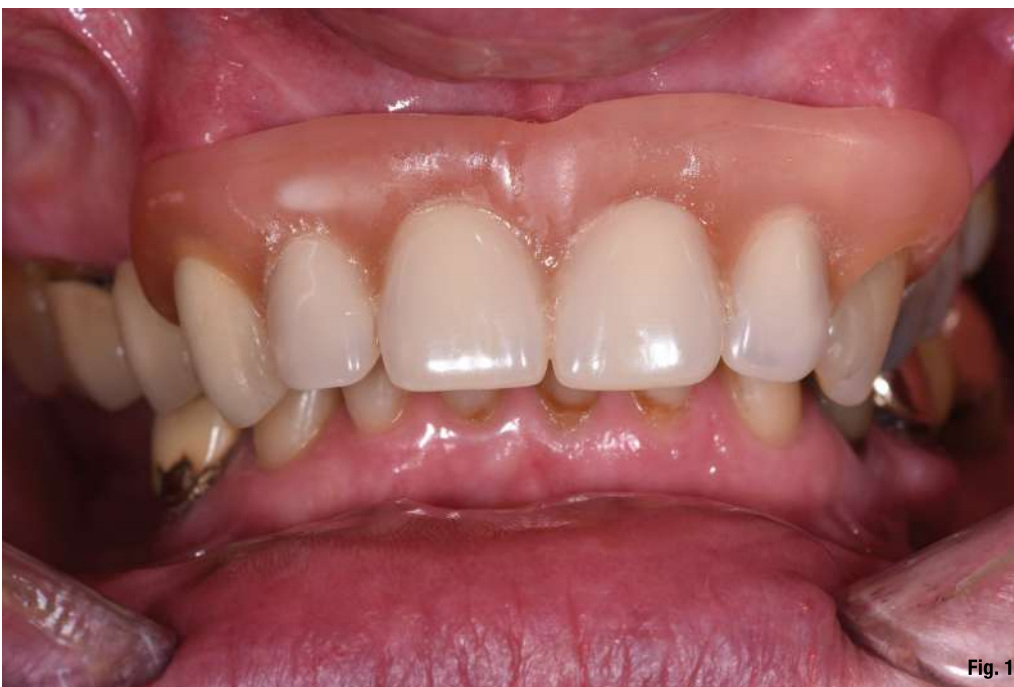

Fig. 1

Fig. 1 Foto iniziale con il provvisorio rimovibile in posizione. La presenza di una flangia in resina consente un maggior supporto labiale.