2018 No.4

DD 数字化牙科
DIGITAL DENTISTRY

《世界牙科论坛》之系列刊物

技术与应用

· 口腔修复治疗中PRF与臭氧治疗的数字化工作流程及应用

专题采访

· 未来的数字化一定是在人工经验的基础向智能化迈进

dti] Dental Tribune International

Planmeca Emerald™ 口内扫描仪

Precious things come in small packages

全新款 **Planmeca Emerald™** 口内扫描仪机身小巧轻便，高速扫描，精准度极高。

数字扫描轻松掌握。椅旁工作流程的得力助手。

数字创新永不停息！

扫一扫，关注我们

更多信息以及经销商联络方式
请查看官网
www.planmeca.com/cn

PLANMECA 普兰梅卡

普兰梅卡中国（北京）：北京市朝阳区麦子店街 37 号，盛福大厦 2360 室，邮编：100125，电话：4000609005，邮箱：sales@planmeca.com

cameo科美© | Aidite® | 爱迪特

www.aidite.com

快速修复系统

3小时戴牙

给你一颗世界上更好的牙齿

治疗领域广泛：涵盖多种类、多材料美学修复

治疗方式新颖：全程数字化 、一次就解决

治疗效果优质：CAD/CAM技术高效快速实现患者个性化需求

爱迪特（秦皇岛）科技股份有限公司 资料获取、产品咨询、技术支持，可与我公司联系

电话/ 400-003-1233 传真/ +86 0335 8587198 地址/秦皇岛市经济技术开发区都山路9号 网址/ www.aidite.com

E-mail / qhdaidite@zro2blocks.com 医疗器械注册证号：冀食药监械（准）字2014第2630018号

医疗器械生产许可证号：冀食药监械生产许20160025号 冀医械广审（文）第 号 注意事项及禁忌症无

Imprint
Publisher/Chief Executive Officer Torsten R. Oemus
Editor-in-Chief Huang Huan
Managing Editor Yu Daguang
Designer Shen Danyang

Editorial Board Stephen Chu, Laura Kelly Anton, Josef Voitik, Ding Zhong, Wang Baocheng, Jiang Shan, Zou Wen, Zhou Min, Zhong Tianle, Huang Jinji, Mao Hong

International Administration
Chief Financial Officer Dan Wunderlich
Director of Content Claudia Duschek
Clinical Editors Nathalie Schüller, Magda Wojtkiewicz
Editors Franziska Beier, Brendan Day, Monique Mehler, Kasper Mussche
Business Development Manager Alyson Buchenau
Sales & Production Support Puja Daya, Madleen Zoch
Executive Assistant Doreen Haferkorn
Accounting Karen Hamatschek, Manuela Wachtel, Anita Majtenyi
Media Sales Managers Melissa Brown (International), Hélène Carpentier (Western Europe), Matthias Diessner (Key Accounts), Weridiana Mageswki (Latin America), Barbora Solarova (Eastern Europe), Peter Witteczek (Asia Pacific)
Executive Producer Gernot Meyer
Advertising Disposition Marius Mezger

International headquarters
Dental Tribune International GmbH
Holbeinstr. 29, 04229 Leipzig, Germany
Tel.: +49 341 48 474 302 | Fax: +49 341 48 474 173
info@dental-tribune.com | www.dental-tribune.com

©2018, Dental Tribune International GmbH.
All rights reserved. Dental Tribune International makes every effort to report clinical information and manufacturer's product news accurately, but cannot assume responsibility for the validity of product claims, or for typographical errors. The publishers also do not assume responsibility for product names, claims, or statements made by advertisers. Opinions expressed by authors are their own and may not reflect those of Dental Tribune International.

出版单位：
Dental Tribune Asia Pacific Limited
Room A, 20/F, Harvard Commercial Building,
111 Thomson Road, Wanchai, Hong Kong
Tel: +852 3113 6177
Fax: +852 3113 6199

中国联络处：
地　址：北京市朝阳区东四环北路6号二区
阳光上东安徒生花园16号楼1层1单元0101
邮　编：100016
电　话：86-10-59054510
E-mail：info@dtichina.com　www.dentistx.com

特邀编委：（按姓氏笔画排序）
Stephen Chu　Laura kelly Anton　Josef Voitik
丁中　毛红　王宝成　江山
邹纹　周敏　钟天乐　黄锦基

中文版出版人：黄　懽
中文版总编：于大光
执行编辑：郭培良
排版设计：沈丹阳

市场及销售总监：胡子剑
电话：86-10-59054510
手机：86-15901565241

CONTENTS

数字化牙科
DIGITAL DENTISTRY

目　录

2018年12月第4期

卷首语

3 数字化牙科之我见
陈亚明

行业热点

4 上颌10颗全瓷贴面数字化模型与实物模型工作流程比较
Michalis Diomataris,Stavros Pelekanos Michalis Papastamos

技术与应用

10 口腔修复治疗中PRF与臭氧治疗的数字化工作流程及应用
Miguel Stanley, Ana Paz, Catarina Rodrigues Diogo Mendes

病例报告

17 从数字化治疗计划到mock-up及最终修复体
Cyril Gaillard，Jérôme Bellamy

23 陶瓷种植体的CAD/CAM个体化基台
Frederic Hermann

专题采访

30 数字化口内扫描仪：只能获取一个牙列的信息是不够的
DTI

37 未来的数字化一定是在人工经验的基础向智能化迈进
DTI

牙材新知

42 牙科用Co-Cr合金的崭新时代
黄俊嘉

数字化牙科之我见

作者：陈亚明

口腔数字化的发展令人瞠目，其发展速度之快，已经远远超过我们的想象。

口内扫描仪的发展，体积从大到小，从有线到无线，扫描的速度和精度也在不断改善。同时，数字化的发展已经涉及到口腔各个分支学科。随之而来的是各个分支学科的融合和分化，例如：嵌体修复在过去归属口腔修复专业，很少有医生选择嵌体用于修复广泛牙体缺损。CAD/CAM技术的临床应用，实现了一次即可完成椅旁修复，给医患双方都带来了极大的便利，也打破了学科之间的壁垒，专科医院的牙体牙髓科也开始选择瓷嵌体修复患者的广泛牙体缺损。嵌体制作，也不再是属于口腔修复医生的“专利技术”，现在还有谁能说只有修复医生可以做嵌体呢？口腔数字化在种植领域的应用，大家更加不陌生，从10多年开始，CBCT进入口腔临床，然后是口内扫描、3D打印机、椅旁基台制作，到现在大家熟悉的种植导板，如今已经发展到了可以使用红外线实时种植手术导航，采用主动式红外光学定位原理，建立手术部位附近参照物及手术器械的坐标信息系统，然后在术中对种植体的定位、角度、深度进行实时引导。这给临床医疗提供了便利性，也提高了临床医生的工作效率，使得口腔医生可以非常方便地进行较为复杂的口腔种植修复治疗，有力地推动着种植学的发展。隐适美的出现，更是颠覆了传统的正畸治疗模式。有些数字化技术刚开始应用时，可能显得有些稚嫩，但很快就显出勃勃生机，在应用的过程中不断发展完善。这些都显示了数字化技术的无穷魅力和给口腔临床带来的革命性变化。可以预见，数字化技术目前并没有发展到终点，未来还会有更多的数字化技术渗入到口腔医学领域，并且向着智能化进一步发展。会有越来越多的数字化口腔诊所和医院，从管理，到医患沟通，再到治疗方案都会有数字化技术相随，扫描仪也有可能成为口腔医生人手一个的必备工具，就如同现今的数字化通讯工具移动手机一样。过去我们视为经典的、需要刻苦努力才能完成的一些传统技术，可能瞬间就会被数字化技术取代。随着数字化技术的不断发展，与之相关的各种口腔材料也应运而生，面对这样一种局面，我们不应该感到沮丧，而应该满怀热情地跟随口腔医学领域数字化时代一起发展。数字化时代，对口腔医生提出了更高的要求，需要我们学习的知识也越来越多，有人说，这个世界唯一不变的就是每一天都在变化，现代口腔医生需要顺应其变，与时俱进，不断学习，加强自身知识修养，才能够跟上口腔医学飞速发展的步伐，否则，墨守成规，固步自封，对新技术，新理念持排斥态度，就一定会被淘汰。DD

关于作者

陈亚明　医学博士　教授　主任医师
南京医科大学口腔医学院修复学系主任、教授、博士生导师；
附属口腔医院急诊综合科主任医师。
中华口腔医学会急诊专委会副主任委员；
口腔材料专委会、美学专委会常委；全国卫生产业企业管理协会数字化口腔产业分会副主任委员、常务理事；
全国口腔材料和器械设备标准化技术委员会委员；
国家食品药品监管总局医疗器械专业分类技术委员会口腔器械专业组委员；
国际口腔激光应用学会中国专家委员会（中国分会）常委；
口腔医学杂志、口腔生物医学杂志、口腔材料和器械杂志编委；
江苏省口腔医学会理事、全科分会常委。

上颌10颗全瓷贴面数字化模型与实物模型工作流程比较

作者：【希腊】Michalis Diomataris，Stavros Pelekanos & Michalis Papastamos

关于作者

Michalis Papastamos

于1983年完成学业后便活跃于牙科领域。自1989年起，他拥有自己的牙科美学技工室，该技工室专门从事美学修复。他多次参加希腊和国外知名牙科技师和牙科医生的研讨会，以提高知识和教育水平。此外，他还组织和举办研讨会和演示，并与希腊及外国牙医合作，参加牙科修复直播，负责牙齿修复部分。他与雅典国立卡波迪斯特拉大学的牙科学院在口腔修复学方面也有合作。

Stavros Pelekanos医生

毕业于希腊雅典国立卡波迪斯特拉大学牙医学院，于德国弗莱堡大学牙科学院获得修复学博士学位。1994-2001年，任雅典国立和卡波迪南大学牙科学院修复专业的临床老师。曾发表多篇论文和摘要，参与编书一章，在2008年西班牙马德里举行的EAED科学奖竞赛中获得二等奖。

Pelekanos医师在雅典的一家私人诊所(AthinaSmile， www.athenasmile.gr)从事修复学、美学牙科、修复前牙周学和种植学。任雅典国立卡波德里安大学牙科学院修复齿科助理教授。

Michalis Diomataris医生

于2009年在希腊雅典大学牙科学院获得博士学位。2017年获得雅典大学手术牙科硕士学位。2011年起担任《当代美学与修复学原理》本科教育老师。2013年，他以上颌中切牙IV类修复为主题的病例报道获全国牙科院校研究生手术大赛一等奖。从2014年开始，Michalis 医生于希腊雅典Stavros Pelekanos牙科诊所——AthinaSmile就职，从事美学和修复学的临床医疗。

图1

图2a

图2b

图3

图4

图5

图6a

图6b

图7

图1：正畸治疗前前牙的初始照片。
图2a：正畸治疗后的前牙。　图2b：正畸治疗后口外照片。
图3：数字微笑设计，#13、12、11、21冠延长，10颗前牙修复。
图4：10颗前牙修复治疗石膏模型上蜡。
图5：数字微笑设计三维打印模型，带有一个模型壳。牙颈部切口作为手术入路，冠延长导板。
图6a & b：口内戴入冠延长手术导板。
图7：冠延长术后6个月的前牙牙周组织。

前言

前牙美学修复有不同的材料和治疗方案。传统工艺，包括聚醚类或聚乙烯基硅橡胶取模、铸造、制作代型、上蜡和热压陶瓷，都要求特殊工艺，且容易受技术水平影响。口内扫描和数字取模提供了一种准确的替代方法，将信息从口腔转移到技工室。与传统方法不同，数字文件保存在电脑上，可以立即处理，也可以任意择期。

修复材料中各种新产品，如压制或铣削陶瓷，提供了更高的强度和更多功能；但对于较薄的修复体，这些材料不能达到长石陶瓷等传统材料的美学效果。近年来，随着患者对美学要求的提高，高度仿真修复材料的需求也在增加。长石陶瓷最初用于制作全瓷修复体，现已成为定制贴面修复的首选材料。近年来，由于手工分层粉状/液体长石陶瓷美学效果好，且不需过多预备牙体，因此又重新应用于临床。有最小的微创预备，可以减少牙体组织磨除量，破坏性更小，这正是患者所需。

但是，由于诸多不定因素，传统陶瓷制作方法被认为费时、受技术水平影响大，可预测性不佳，因此，CAD/CAM可能是牙科医生和技师的一个更好选择。CAD/CAM还可以将高强度陶瓷的制作时间缩短90%。此外，工业瓷块更均匀，瑕疵少，与其它修复方法相比，CAD/CAM修复更为理想。

就光学特征和CAD/CAM而言，如果没有技师把控，单色美学材料不能达到前牙美学修复复杂的视觉效果要求。为了克服单色修复的美学缺陷，出现了三维分层结构的多色陶瓷瓷块。这些瓷块从颈部到切端有颜色梯度，可以在同一瓷块中仿制牙本质和牙釉质。

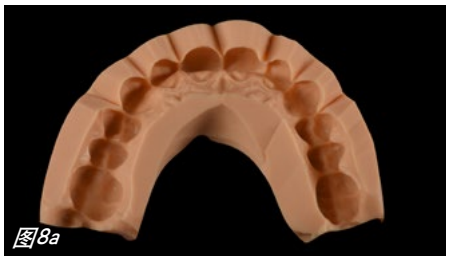

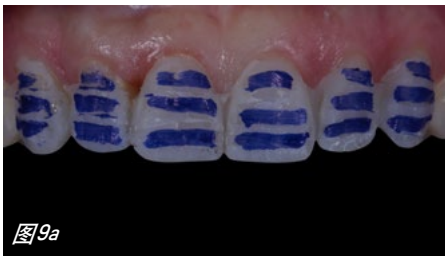

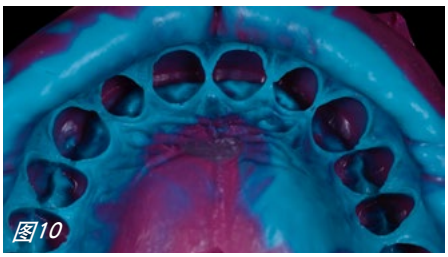

图8a：模拟硅胶导板。　图8b：模型口内照片。
图9a：借助模板进行牙体预备。　图9b：检查预备深度，使用硅胶导板，腭侧观。　图9c：最终预备牙体。
图10：硅橡胶取模。　图11：TRIOS数字取模。
图12a：临时修复体的数字设计。　图12b：口内临时修复(Telio CAD)。
图13：模型工作流程(耐火模具、陶瓷堆塑、修整、着色／上釉)。
图14：数字化工作流程(3D打印模型、CAD／CAM贴面、调整、着色／上釉)。

本病例报告从美学效果、修复周期及技术稳定性等方面，比较了上颌10颗全瓷贴面的模型和数字工作流程，供牙科医生和技师参考。

病例报告

35岁患者，主要希望改变前牙美学效果就诊(图1)。为了将最终效果进行可视化，制作了诊断蜡型，然后制作模型。正畸治疗是为了将牙排列到有利于修复的位置，这样贴面时可以减少预备量，降低覆牙合。1年后，患者接收最终修复治疗(图2a &b)。

材料和方法

按Coachman和Calamita的方法进行数字化微笑设计，提出#15 - 25冠延长和贴面的修复方案(图3)。同时制作常规诊断蜡型(图4)，数字模型和传统模型的牙齿形状、比例一致。在数字模型导航下进行冠延长，丙烯酸透明双冠延长导板指导牙周手术，根据

图15a

图15b

图15c

图16a

图16b

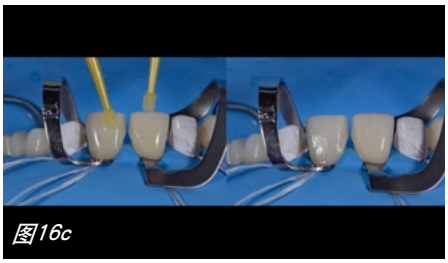
图16c

图16d

图16e

图16f

图15a：试戴长石陶瓷贴面。
图15b：试戴CAD／CAM贴面。
图15c：第一象限为长石陶瓷贴面，第二象限为CAD／CAM贴面，同时试贴。
图16a：橡皮障，＃ 11和21贴面试戴。
图16b：32%磷酸酸蚀牙釉质30秒。
图16c：涂布粘结剂。　　图16d：贴面最后聚合。
图16e：抛光前贴面就位。
图16f：拆除橡皮障后即刻效果。

美学修复需要，修整牙龈和牙槽骨边界(图5 & 6)。组织稳定6个月后(图7)，椅旁Telio CS C&B (Ivoclar Vivadent)制作模型(图8a & b)，使用硅胶导板进行牙体预备(图9a-c)。用常规硅橡胶 (图10)和数字化(TRIOS, 3型)两种方法取模(图11)。

采用Telio CAD (Ivoclar Vivadent)在Wieland精选数控铣床，实现精确数字化可视。使用3Shape DentalDesigner 2015软件进行设计(图.12a & b)。制作两套最终修复体。IPS Style (Ivoclar Vivadent)用于实物模型上制作长石陶瓷贴面， IPS Empress CAD Multi (Ivoclar Vivadent)用于数字模型制作贴面(图13&14)。两组贴面均进行口内试戴，比较长石陶瓷贴面和CAD/CAM贴面的光学性能(图15a-c)。

由于两组中切牙长度略有差异，临床医生和患者决定使用长石陶瓷贴面。按程序进行贴面粘接(图16a-f)，1周后拍摄最终口内和口外照片(图17a–e)。

结果

与传统印模技术相比，口内数字扫描是一种理想的临床替代技术。数字设计、模拟是牙科医生一种强大的交流工具，虽然也需要使用电脑软件的特殊技能。对于技工室的工作流程，除了染色/上釉外，大部分制作过程需要更长的时间(耐火代型、陶瓷堆塑、修整)。

该病例虽然主观选择了长石陶瓷贴面的美学结果，但实物模型的要求会更为苛刻。由于降低了难度、复杂程度，更快速，减少了患者的不适，数字化的方法往往是更好的选择(图 18a & b)。