

roots

international magazine of

endodontics

2 2021 Türkiye Baskısı

_vaka raporu

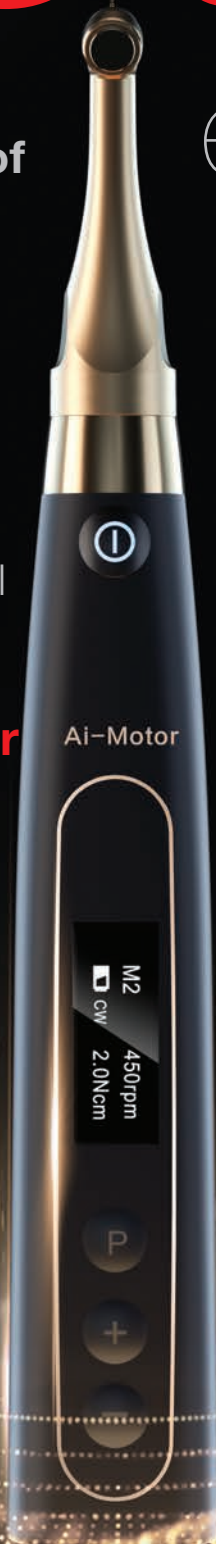Otojen transplantasyonun ardından konservatif kök kanal tedavisi: Üç yıllık takip

_yenilikler & uygulamalar

Endodontik tedavi sırasında dentin korunması için araç gereç ve yöntemler

_araştırma

SWEEPS Teknolojisi ile yenilikçi endodonti: İpuçları ve tüyolar



zumax

We Create Value
For Our Customers
With Our Service

OMS3200 R2 | OMS3200 PRO

DENTAL MİKROSKOP



ISSN 1307-7791

roots

international magazine of endodontics

2 2021
Türkiye Baskısı**Yayıncı**

Vestiyer Yayın Grubu

Sahibi

Bülent Manav

EditörDoç. Dr. Mustafa Gündoğar
mustafagundogar@msn.com**Kurumsal Satış Müdürü**

Elif Taman Yazıcı

Sorumlu Yazı İşleri Müdürü

Rahmi Çelikağ

Yazı İşleri

Elvan Genç

Haber Merkezi

habermerkezi@vyg.com.tr

Uluslararası İlişkiler Yönetimi

Muhammet İhvan

Tercüme

Dt. Abdulkadir Tiftik

Abone Servisi

Ergül Kaya

Roots Dergisi Grafik

Hakan Zengin

Bilimsel Danışma Kurulu

(Soyadı Alfabetiğine Göre)

Doç. Dr. Taha Özyürek (Başkan)

Prof. Ebru Özsezer Demiryürek

Prof. Dr. Kürşat Er

Prof. Dr. Nimet Gençoğlu

Prof. Dr. Nicola Mary Grande

Prof. Dr. Mehmet Baybora Kayahan

Prof. Dr. Alper Kuştarıcı

Prof. Dr. Emre Nagaş

Prof. Dr. Gianluca Plotino

Dr. Simone Staffoli

Doç. Dr. Gülşah Uslu

Doç. Dr. Koray Yılmaz

Publisher and Chief Executive Officer

Torsten Oemus

Chief Content Officer

Claudia Duschek

Dental Tribune International

Holbeinstr. 29, 04229 Leipzig, Germany

Tel.: +49 341 4 84 74 302

Fax: +49 341 4 84 74 173

General requests: info@dental-tribune.com

Sales requests: mediasales@dental-tribune.com

www.dental-tribune.com

Adres Bilgileri

Meridyen Plaza, Eski Çırpıcı Yolu No: 1/530

34010 Merter / İstanbul

T 0212 481 02 20 • F 0212 481 02 46

bilgi@vyg.com.tr

vyg.com.tr | drvesta.com

YAZARLARA NOTLAR

roots dergisi, kendi alanında, öncelikle bilimsel araştırmalara açıktır. Dergide, Yayın Kurulu'nun denetiminden geçen yazılar yayınlanır. Gönderilen yazılar, daha önce hiçbir yerde yayınlanmamış olmalıdır. Yazılar, incelendikten sonra sonuçlar yazarlara bildirilir ve uygun görülenler yayınlanır. Yazılardan doğacak her türlü bilimsel ve yasal mesuliyet yazarlarına aittir. Dışkimiğinde roots Yayın Kurulu, yazılarda değişiklik yapmaya mezdur. Yayınlanmayan yazılar, iade edilir. Yayınlanmak üzere sıraya konulan yazıların sahiplerine (istedikleri takdirde) "Kabul Yazısı" gönderilir. Gönderilen yazının bir nüshası da e-posta adresimize ulaştırılmaktadır. Böylece dizgi ve baskı sırasında meydana gelebilecek yazım hataları önlenmiş olacaktır. Fotoğraflar, dijital ortamda ve 300 dpi çözünürlükte olmalı; TIFF veya JPEG formatında kayıt edilmelidir.

roots_Telif Hakkı Kuralları

_Dental Tribune International GmbH firmasından bu sayıda basılan veya tercüme edilen ve yeniden basılan materyalin telif hakkı Dental Tribune International GmbH tarafından telif hakkı ile korunmaktadır. Bu tür materyaller Dental Tribune International GmbH'nin izniyle yayınlanmalıdır. roots, Dental Tribune International GmbH'nin bir ticari markasıdır.

Dental Tribune International GmbH © 2021 - Tüm hakları saklıdır.

Dental Tribune International GmbH'nin önceden yazılı izni olmadan, tamamen veya kısmen, herhangi bir dilde çoğaltılması kesinlikle yasaktır.

Dental Tribune International GmbH, klinik bilgileri ve üreticilerin ürün haberlerini doğru bir şekilde bildirmek için her türlü çabayı göstermektedir, ancak ürün taleplerinin geçerliliği veya yazım hatalarından sorumlu değildir. Yayıncı ayrıca, reklam verenler tarafından yapılan ürün adları, hak talepleri veya beyanlardan da sorumlu değildir. Yazarların görüşleri kendilerine aittir ve bunlar Dental Tribune International GmbH'nin görüşlerini yansıtmayabilir.

Dental Tribune International, Almanya tarafından bu sayıda çevrilen ve basılan tüm yayın materyallerinin telif hakkı Dental Tribune International GmbH'a aittir. Tüm hakları saklıdır. Dental Tribune International GmbH, Holbeinstr. 29, 04229 Leipzig, Germany'nin izni ile yayınlanmıştır. Dental Tribune International GmbH ve Vestiyer Yayın Grubu'nun önceden yazılı izni olmadan, tamamen veya kısmen, herhangi bir dilde çoğaltılması kesinlikle yasaktır. roots, Dental Tribune International GmbH'nin bir ticari markasıdır.

Dergi Adı Roots, Yayın Türü Süreli-Yaygın, Yönetim Yeri Eski Çırpıcı Yolu No:1/530 34010 Merter/İstanbul, Basım Yeri Merkez Ofset Rifat Kaçar, Zeytinburnu / İstanbul Tel: 0212 544 12 01 Basım Tarihi 15.10.2021

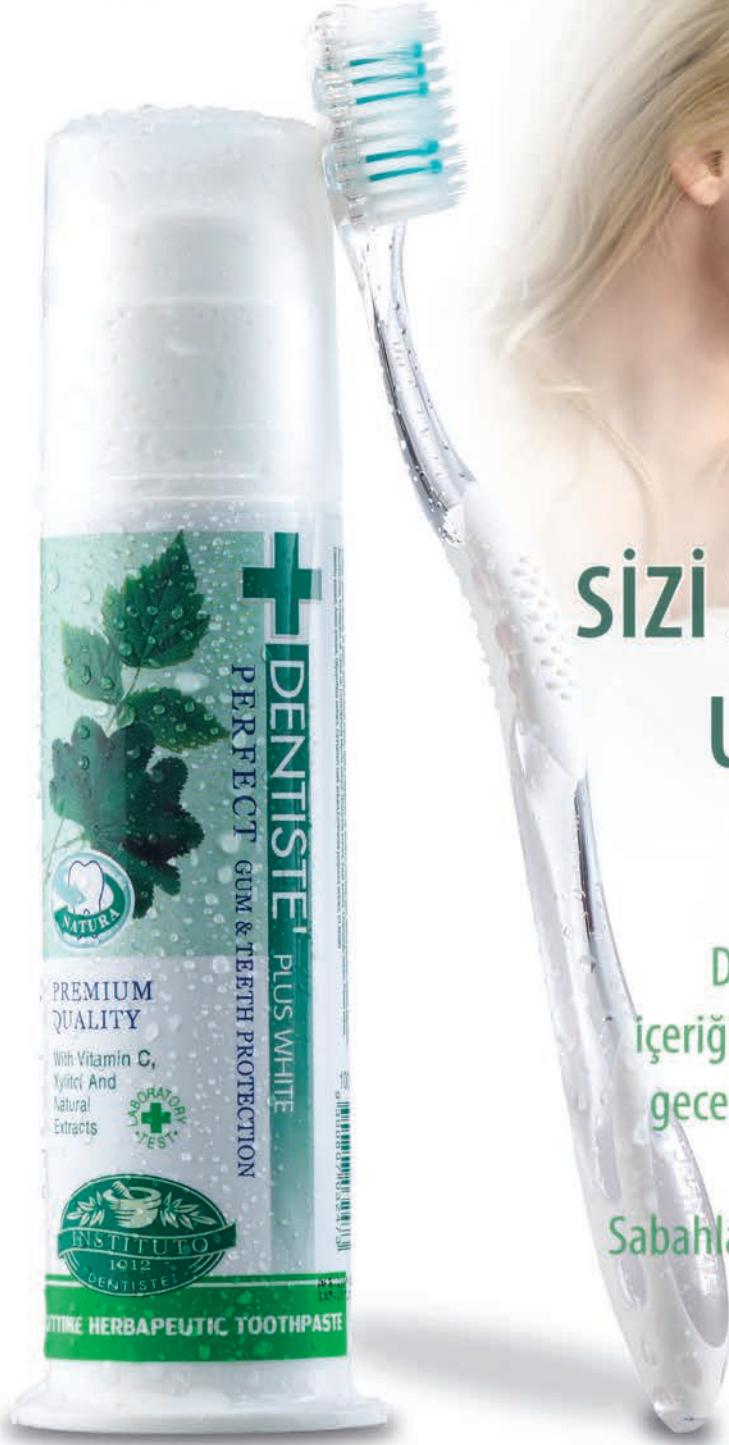

DENTISTE' PLUS WHITE

Dentiste Nighttime Herbapeutic Diş Macunu



İlk kullanımdan itibaren
%93 kullanıcı memnuniyeti



**AĞIZ KOKUSU
SİZİ SEVDİKLERİNİZDEN
UZAK TUTMASIN**

DENTISTE' NIGHTTIME diş macunu
içeriğindeki 14 doğal bitki özütü sayesinde,
gece boyunca ağızda oluşan kötü kokuyu
engellemeye yardımcı olur.**
Sabahları ferah bir nefes ile uyanmanızı sağlar

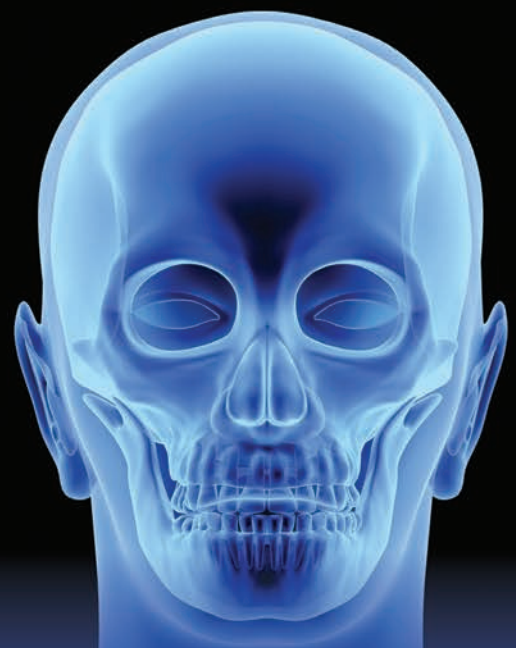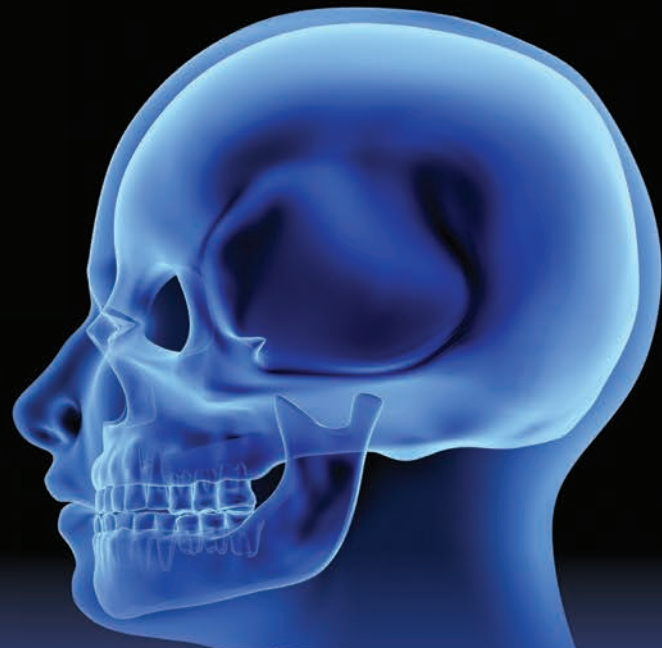*(Product Concept & Product Test, Infosearch Marketing Research And Consultancy, December 2004)

** (Ellead Skin & Bio Research Lab, Clinical evaluation of the efficacy of Dentiste' Plus White Toothpaste in improving halitosis, October 2016)

[instagram.com/dentisteturkiye](https://www.instagram.com/dentisteturkiye)

[facebook.com/Dentiste Türkiye](https://www.facebook.com/DentisteTürkiye)

[twitter.com/Dentiste Türkiye](https://www.twitter.com/DentisteTürkiye)



20-21 KASIM 2021
İSTANBUL

Dental Kemik Cerrahisinde İleri Teknikler (Kadavra Uygulamalı)

PROF. DR. EZHER DAYISOYLU, PROF. DR. SEDA ÖZTURAN

- 1- Kret Geniřletme (Ridge Split) – Vasküler Kemik Flebi (Ada Flebi)
- 2- “J-Bone” Greft
- 3- Khoury Teknięi
- 4- Bone Ring Teknięi
- 5- Sinir Lateralizasyonu
- 6- Nasal Taban Yükseltme

Eęitimde, atrofik ve/veya rezorbe çenelerde sert doku rekonstrüksiyonları ile horizontal ve vertikal kemik ogmantasyonları konusunda 6 ayrı metod detaylı olarak ele alınacaktır. Katılımcılara öncelikle doğru teşhis ve tedavi protokolü anlatılacak, teşhis sonrası, tedavi için

blok kemik eldesi, fiksasyonu ve ogmantasyon sonrası tedavi edilen bölgenin yumuřak doku ile doğru bir şekilde kapatılması anlatılacaktır. Bütün işlemler uygulamalı bir şekilde gösterilecektir.



vestapremium



DrVesta



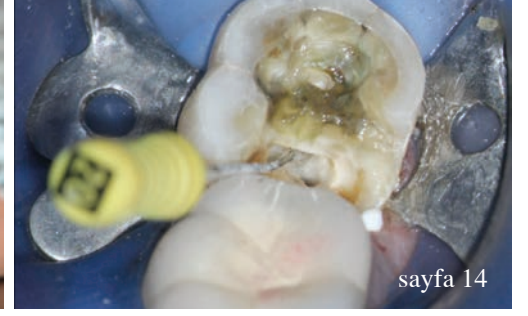
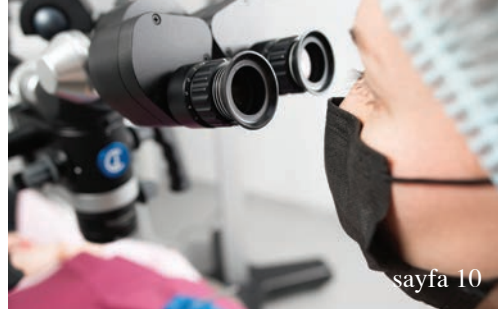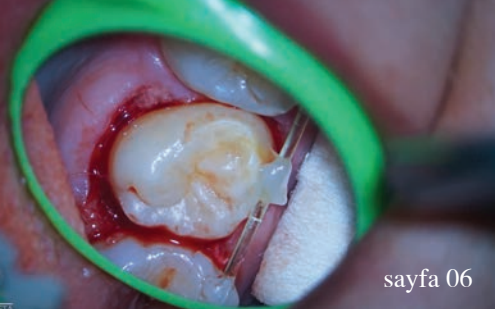vestapremium



vestiyerakademi

DrVesta.com | 0212 481 02 20





editörden

05 **Değerli** Meslektaşlarım,
_Doç. Dr. Mustafa Gündoğar

vaka raporu

06 **Otojen transplantasyonun ardından** konservatif kök kanal tedavisi: Üç yıllık takip
_Dr. Jenner Argueta

36 **Dinamik navigasyon** kullanılarak anatomik olarak zorlu alanda endodontik mikrocerrahi
_Prof. Paula Andrea Villa Machado, Dr. Felipe Restrepo ve Dr. Kenneth S. Serota

derleme

10 **Yapay zekâ** ve diş hekimliği üzerine etkileri
_Dt. Mehmet Kutluhan Uçuk, Doç. Dr. Mustafa Gündoğar, Doç. Dr. Taha Özyürek

yenilikler & uygulamalar

14 Endodontik tedavi sırasında **dentin koruması için** araç gereç ve yöntemler
_Dr. Bobby Nadeau, Dr. Viraj Vora ve Dr. Dale Jung

araştırma

28 **SWEEPS Teknolojisi** ile yenilikçi endodonti: İpuçları ve tüyolar
_Yazarlar_Dr. Giovanni Olivi, Dr. Linhlan Nguyen, Dr. Matteo Olivi & Dr. Jason Pang

ürün tanıtımı

40 **Ürün** Tanıtımı

haberler

44 Kilo Vermek İsteyenler için Çene Kilidi
44 Mesleğini Söyle, Diş Kaybı Riskini Çıkarayım
45 Delta ve Delta Plus Mutasyonlarına Hangi Aşı Daha Etkili?
45 Diş Protez Laboratuvarları da Torbada
46 KTÜ METAM Faaliyete Başladı
46 TDB'nin Yeni Başkanı Tarık İşmen

haber_ eğitim etkinlik

48 Kraliçe'nin **Size İhtiyacı Var!**
49 **Knightsbridge Academy Dubai Ofisi** İlk Sempozyumunu Gerçekleştirdi

üniversite_ tanıtımı

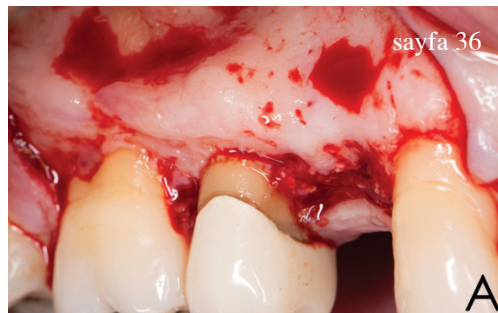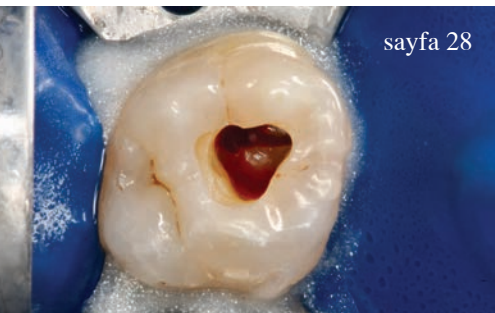
50 **Yeniliklere açık** bir diş hekimliği fakültesi

röportaj_dental

52 Endodontide **yarım asra yaklaşan deneyim**

kitap_ inceleme

54 **Kitap** İnceleme



Değerli Meslektaşlarım,

_roots Türkiye'nin yeni sayısında, sizlerle tekrar beraber olmaktan büyük mutluluk duyuyoruz. Elimizden gelenin en iyisini yaparak dergimizi sizlerle buluşturabilmek adına yoğun bir şekilde çalışmalarımızı sürdürüyoruz. Bu yoğun tempomuz, sizden gelen güzel geribildirimlerle daha da hız kazanmaya devam ediyor. Özellikle siz değerli meslektaşlarımızın Endodonti'ye olan büyük ilgisi, bizi fazlasıyla memnun ediyor.

Bu sayımızda da birbirinden değerli araştırmacıların çalışmalarını sizlerle buluşturuyoruz. Okurken hem büyük keyif alacaksınız ve hem de birçok yenilikle tanışacaksınız. Gelişen teknoloji ile birlikte kurtarılması oldukça zor sanılan dişlerin, endodontik tedavi ile tekrar hayat döndüğünü görmek ve bunları sizlerle paylaşmak, **roots** Türkiye olarak her zaman önceliklerimizden biridir.

Umarım Covid-19 süreci daha da iyiye gider ve yüz yüze buluşacağımız, endodonti üzerine birçok konuyu tartışacağımız kongrelerimize kavuşuruz. Bu süreçte hepinizin sağlıklı olması en büyük temennim. Hepinize sağlıklı ve flare up'sız, bol endo'lu günler diliyorum.

Bir sonraki sayımızda görüşmek üzere hoşça kalın...

Mustafa Gündoğar

Doç. Dr. Mustafa Gündoğar
Editör



Otojen transplantasyonun ardından konservatif kök kanal tedavisi: Üç yıllık takip

Yazar_Dr. Jenner Argueta, Guatemala

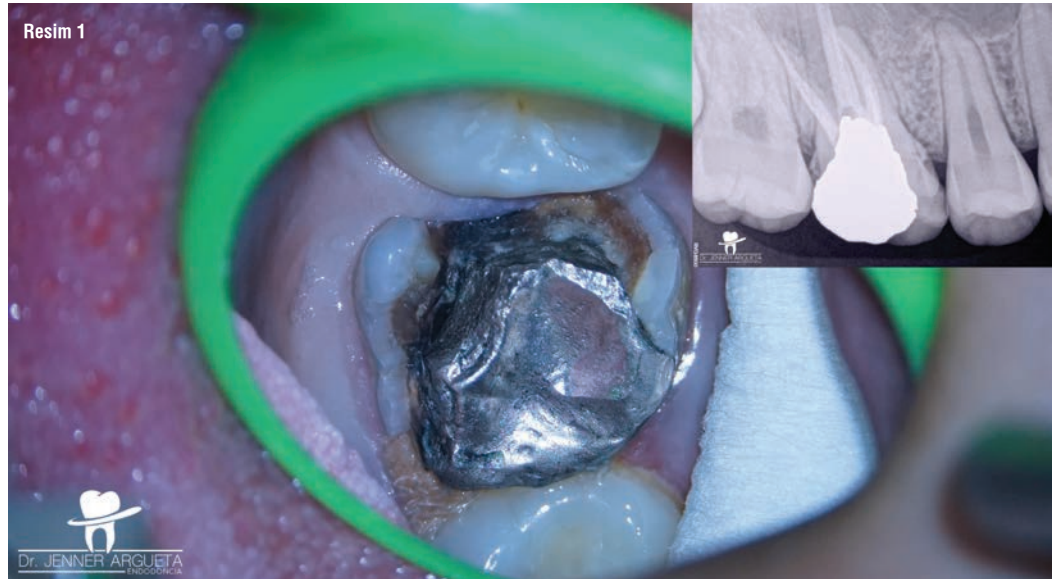
Giriş

Endodontik tedavinin nihai amacı uzun dönemde sağlıklı periapikal dokulara sahip, semptomsuz, fonksiyonel dişleri ağızda tutmak iken (1) şiddetli şekilde hasar görmüş yapılar bazen hekimlerin doğal dişleri korumasının önüne geçmektedir. Bu tür durumlarda oklüzal stabilite ve fonksiyonu sağlamak için kuron boyu uzatma, otojen transplantasyon ve hatta implant yerleştirmek gibi alternatif tedavi yöntemleri değerlendirilmelidir (2, 3).

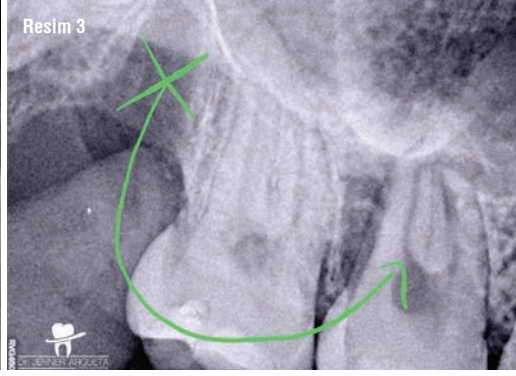
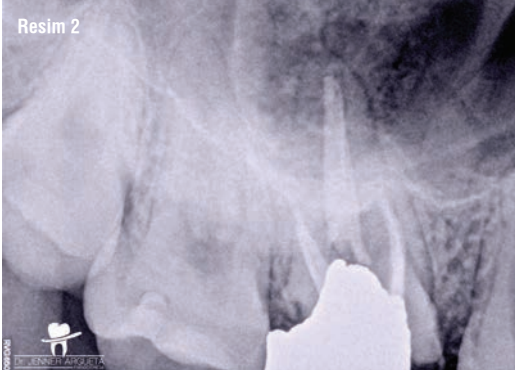
Otojen transplantasyon bir dişin aynı hastadaki bir başka çekim alanında repozisyonu anlamına gelmektedir. Bu teknik cerrahi olarak hazırlanmış alıcı bölgeye dişin replante edilmesi şeklinde de uygulanabilmektedir (4). Periodontal doku iyileşmesi ve radiküler rezorpsiyonu inceleyen çalışmalara göre geçtiğimiz yıllar içerisinde bu prosedürün başarı oranı artmaktadır. Kök formasyonunu tamamlan-

mış dişler için raporlanan başarı oranı %84 iken, kök formasyonu tamamlanmamış dişlerde başarı oranı %94'e ulaşmaktadır (5, 6). Başarı oranını en çok etkileyen faktör, transplante edilecek dişin kök yüzeyine yapışık olan periodontal ligamanın yaşayabilirliğidir. Dişin ağız dışında geçirdiği 18 dakika ile birlikte radiküler yüzeydeki periodontal ligamanın yaşayabilirliği düşmektedir (7, 8). Bu prosedür teknik hassasiyet gerektirmektedir ve hekim kabiliyeti ile birlikte tecrübe başarılı bir sonuç için ciddi önem arz etmektedir.

Transplante edilecek dişin kuron yapısı genellikle bütün olmaktadır. Bu vakaların çok büyük bir yüzdesinde kök kanal tedavisi gerekmektedir fakat giriş kavitesi preparasyonu ve kök kanal şekillendirmesi için gerekli olan diş yapısından belli miktardaki uzaklaştırma fonksiyonel yükler altındaki diş direncini düşürmektedir (9). Son zamanlarda diş yapısından uzaklaştırmayı minimize ederek çok



Resim 1:
Şiddetli şekilde harap olmuş maksiller birinci molar ve eski amalgam restorasyon, eski kök kanal tedavisi ve rekürrent çürük.



Resim 2: Maksiller sağ molar dişin periapikal radyografisi. 18 numaralı diş 16 numaralı dişin alanına transplante edilecektir.

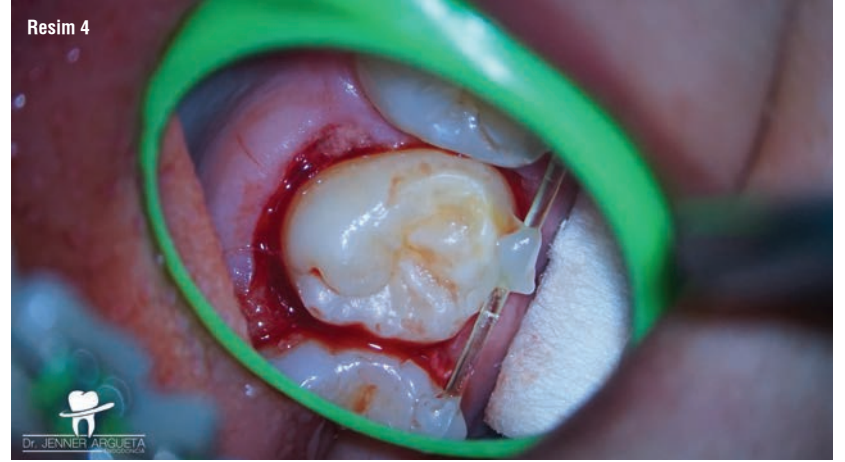Resim 3: 18 numaralı diş daha önceden 16 numaralı diş tarafından işgal edilen alana transplante edilmiştir.

önemli olan periservikal dental dokuları korumak adına konservatif endodontik yaklaşımlar tavsiye edilmektedir.

Endodontik pratikte konservatif yaklaşımları mümkün kılan gelişmeler arasında; kontrol hafızalı alaşımlardan yapılmış ısıl işlem görmüş endodontik eğeler ve gelişmiş dönme yorgunluk direnci, görsel büyütme, biyoaktif endodontik sealarlar ve sonik-ultrasonik irrigasyon aktivasyon cihazları bulunmaktadır (9-11). Bunlar konservatif endodontik yaklaşımın gerçekleşmesini mümkün kılan çok önemli teknolojik gelişmelerdir ve böylece özellikle servikal bölgede dentin korunmasına öncelik verilebilmektedir (12).

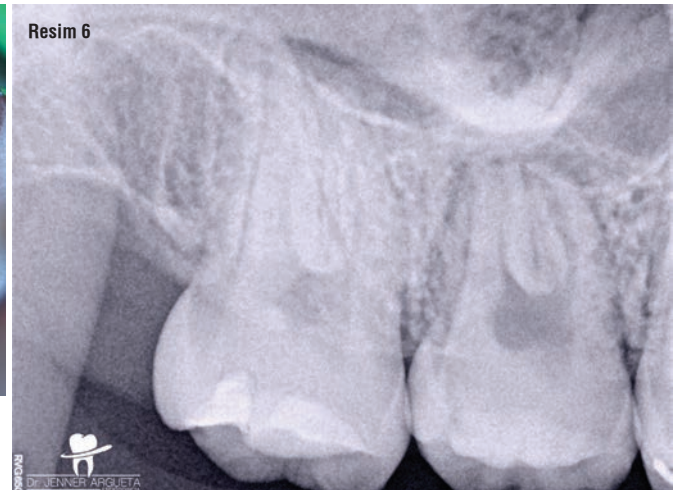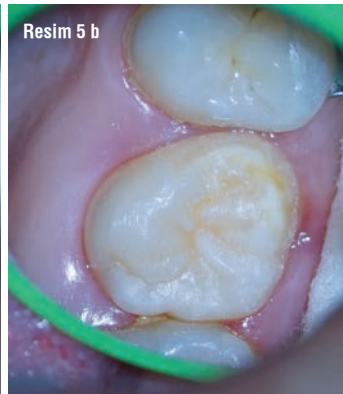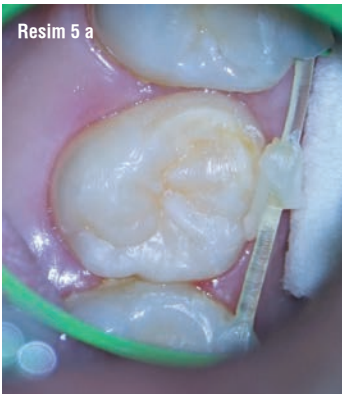Vaka Raporu

On altı yaşındaki kadın hasta kliniğe 16 numaralı dişin değerlendirilmesi için yönlendirilmiştir (Resim 1). Yönlendiren diş hekimi, kliniğimizden diş kurtarmak için tüm imkanları uygulamamızı rica etmiştir. Önceden tedavi görmüş semptomatik periapikal periodontitis tanısı konmuştur. Detaylı incelemenin ardından dişin restore edilemeyeceği belirlenmiştir. Ebeveynlerin ve hastanın onayı ile birlikte 18 numaralı dişin çekilmesinin ardından 16 numaralı diş bölgesine otojen transplantasyonuna karar verilmiştir (Resim 2). Ortodontist 18 num-



ralı dişin çekimine karar vermiş ve hastanın oklüzyonunun ortodontik tedavinin sonunda dengelenmesini değerlendirmiştir. 16 ve 18 numaralı dişler mümkün olan en düşük travmatik yolla çekilmiştir. Düşük hızlı frezler kullanılarak sokette yapılan minör şekillendirmenin ardından üçüncü molar diş alıcı bölgeye transplante edilmiştir (Resim 3). Ardından naylon monofilaman esnek splint diş yerinde tutmak üzere uygulanmıştır (Resim 4). On beş günün ardından splint sökülüştür ve sağlıklı yumuşak doku gözlenmiştir. Hasta asemptomatik ve dişin ilgili alanda stabil olduğu belirlenmiştir (Resim 5a ve b).

Resim 4: Naylon monofilaman esnek splint transplante edilen dişi alıcı bölgede stabilize etmek için kullanılmıştır.



Resim 5 a ve b: Postoperatif on beşinci gün. Transplante edilen dişin etrafında sağlıklı periodontal doku splint sökülmesinden önce (a) ve sonra (b) görülmektedir. **Resim 6:** Postoperatif sekizinci aydaki radyograf. Retromolar bölge iyileşmiştir fakat transplante edilen diş pulpa nekrozu ve periapikal hastalık işaretleri göstermektedir.