

# face and body

Magazin für Ästhetik

3  
/ 22

## Fachbeitrag

Ästhetische Beschneidung  
beim erwachsenen Mann

## Spezial

Körpereigene Prozesse  
gezielt anregen

## Recht

Das neue  
Nachweisgesetz

# NOVIA

E S T H E T I C

# NOVIA

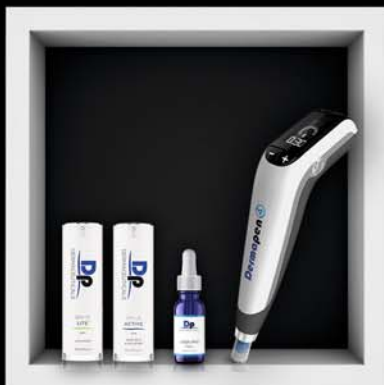P H A R M



**ZO<sup>®</sup> SKIN HEALTH**  
**HAUTGESUNDHEIT**



**FILLMED**  
LABORATOIRES  
**FILLER &  
BIOREVITALISIERUNG**



**Dermapenworld**  
ORIGINAL • TRUSTED • AUSTRALIAN  
**MICRONEEDLING**




**Evolus x NOVIA**

**PERFECT  
ESTHETIC MATCH**

NOVIA Pharm GmbH  
ist offizieller Partner von  
Evolus Pharma B.V.  
in Deutschland & Österreich!

[www.hello-evolus.com](http://www.hello-evolus.com)

Ihr Weg zu uns



**HOME  
OF TOP  
BRANDS**

NOVIA  
Tel: +49 (0) 8161 96 99 40  
Mail: [info@novia.de](mailto:info@novia.de)

#estheticverliebt



**Dr. Dr. med.  
Frank Muggenthaler**  
Präsident der Gesellschaft  
für Ästhetische Chirurgie  
Deutschland e.V. (GÄCD).



Vor genau zwei Jahren hatte ich die Gelegenheit, so wie jetzt das Editorial für dieses Journal zu verfassen. Die zweite Pandemiewelle überrollte damals unser Land, und damit deutete sich an, dass wir es nicht nur mit einem einmaligen schwierigen Ereignis zu tun hatten, sondern dass über eine längere Zeit besondere Herausforderungen und Aufgaben auf alle Menschen zukommen würden.

Die Bedeutung und das Ansehen der Medizin stiegen sprunghaft, zugleich wurden die Belastbarkeitsgrenzen unseres Gesundheitssystems noch offensichtlicher als bereits zuvor. Geradezu dramatisch waren die Änderungen der medizinischen Fortbildungsformate, die eine zuvor nie vorstellbare Virtualisierung erfuhren. Direkte persönliche Kontakte waren stark eingeschränkt – die Vernetzung nahm dadurch aber nicht ab, sondern eher zu und erfuhr vor allem auch eine sehr viel höhere Wertschätzung.

Während die Situation für einige Branchen wirtschaftlich katastrophal war, zeichnete sich bei ästhetisch-medizinischen Behandlungen ein regelrechter Boom ab. Die Patienten hatten Zeit, konnten etwaige Blessuren nach Eingriffen gut verstecken und mangels anderer Möglichkeiten ihre finanziellen Ressourcen in Schönheitsbehandlungen investieren.

Mittlerweile ist die Pandemie zwar nicht komplett überwunden, aber sie erscheint beherrschbar. Dafür sehen wir uns spätestens seit Februar dieses Jahres mit ganz anderen Problemen konfrontiert, die auf andere, viel schrecklichere Art Menschenleben auslöschen, Unsicherheit auslösen, unseren Wohlstand bedrohen – und möglicherweise noch viel mehr.

## INHALT

### 03

#### Editorial

Dr. Dr. med. Frank Muggenthaler

### 06

#### Ästhetische Beschneidung beim erwachsenen Mann

Dr. med. Franklin Kuehhas

### 10

#### Verjüngte Augenpartie für einen frischen Gesichtsausdruck

Prof. Dr. med. Nektarios Sinis

### 14

#### „Slow Aging“ in der Schönheitsmedizin – Wie wir individuelle Schönheit betonen können

Dr. med. univ. Eva Wegrostek



### 18

#### News

### 26

#### Produkte

### 40

#### „Die Praxis als Marke“: Warum eine starke Marke ein wichtiger Erfolgsbaustein ist

Rabea Hahn



Immerhin haben wir aber aus den Erfahrungen der Pandemie lernen können. Vermeintlich katastrophale Bedrohungen können gemeistert werden, wenn zivilisierte Gesellschaften zusammenhalten und jeder Einzelne das tut, was er am besten kann. Medizin und Gesundheitsvorsorge werden weiterhin – und vielleicht jetzt erst recht – von großer Bedeutung sein und, damit verbunden, natürlich auch das stete Streben nach Fortbildung und Erfahrungsaustausch. Das gilt auch für die Ästhetische Medizin.

Das Sich-Vernetzen ist eben nicht nur Ausdruck von banalen menschlichen Bedürfnissen, sondern ungemein wichtig, um durch den Austausch das Potenzial einer Gesellschaft zu erhöhen, besondere Aufgaben zu meistern.

Alle Formen des Wissens- und Erfahrungsaustauschs in unseren Fächern der Ästhetischen Medizin haben an Stellenwert gewonnen, seien es Journale, Webinare, Publikationen im Internet oder eben in ganz besonderer Weise auch Kongresse.

Vor diesem Hintergrund weise ich auch gerne auf den Jahreskongress der Gesellschaft für Ästhetische Chirurgie (GÄCD) hin, der am 7. und 8. Oktober in Freiburg im Breisgau stattfinden wird. Namhafte Referenten aus allen Bereichen der Ästhetischen Medizin und Ästhetischen Chirurgie werden über bewährte Methoden und spannende Neuentwicklungen berichten, wobei gerade auch der Austausch unter den Kollegen besonders im Vordergrund stehen soll. Aus diesem Grund wird es am Vortag, dem 6. Oktober, auch einen ganztägigen Live-OP-Workshop geben, an dem viele Kollegen teilnehmen können.

Das Motto des Kongresses lautet „Erfolg in der Ästhetik – aber SAFETY FIRST“. Passend wäre aber auch „Ermutigt in die Zukunft schauen – jetzt erst recht“.

Es würde mich sehr freuen, möglichst viele Leser dieses Journals bei dem Kongress persönlich begrüßen zu dürfen. Daneben wünsche ich aber vor allem bei der Lektüre dieser Ausgabe der *face and body* viel Vergnügen und neue Erkenntnisse!

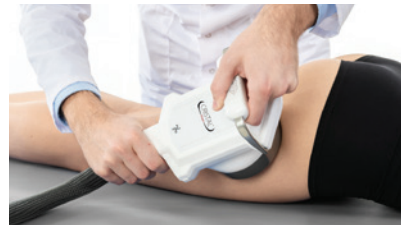Dr. Dr. Frank Muggenthaler  
Präsident der GÄCD

Besuchen Sie uns unter  
[faceandbody.online](http://faceandbody.online)



#### **44** Körpereigene Prozesse gezielt anregen

Sabrina Kirsten



#### **46** Body Contouring auf die angenehme Art und Weise

Anne Kummerlöwe

#### **50** „Nur eine vitale Fettzelle wächst an!“

Interview mit Dr. med. Thomas B. Tork

#### **54** Bright Eyes

Dr. med. Maja Waibel

#### **56** Handlungsbedarf für alle Arbeitgeber: Das neue Nachweisgesetz

Christian Erbacher, LL.M.

#### **58** Events + Impressum

## Objektive Risikobewertung mit Informationen aus der Tiefe der Haut

Nevisense ist ein Gerät zur Risikobewertung bei Läsionen mit Verdacht auf Hautkrebs, und eine bewährte Methode, die mit zahlreichen Studien klinisch belegt wurde, darunter die weltweit größte prospektive Studie zur Melanomerkennung<sup>1)</sup>, und aktuelle Studien zur Genauigkeit auf weißem Hautkrebs<sup>2)</sup>.

Auf diese Weise stehen dem Arzt bei der Entscheidung über den weiteren Therapieverlauf zusätzliche Informationen zur Verfügung. Dabei kommt eine Technik namens Elektrische Impedanzspektroskopie (EIS) zum Einsatz. Die EIS misst durch Aussendung harmloser elektrischer Signale die elektrische Hautimpedanz bei verschiedenen Frequenzen und akquiriert Informationen aus einer Tiefe bis 2,5mm.

Das von Hautkrebs betroffene Gewebe weist eine andere Impedanz als gesundes Gewebe auf. Anhand einer Analyse der Läsion wird mit Hilfe eines KI-basierten Klassifikators ein Risikowert bestimmt. Mehr als 350 Praxen in Deutschland vertrauen bereits Nevisense (Stand März 2021). Weitere Informationen auf [www.nevisense.de](http://www.nevisense.de)

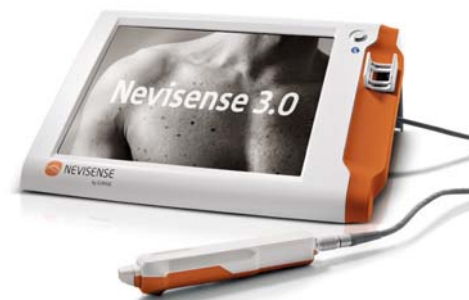Integrieren Sie Nevisense für genauere klinische Entscheidungen

- Reduzierung unnötiger Exzisionen
- Monitoring auffälliger Läsionen
- 97% Sensitivität auf Melanome\*
- 100% Sensitivität auf BCC/SCC\*\*
- Negativer Vorhersagewert von 99%

\* Ab dem Stadium T1b lag die gemessene Sensitivität bei 100%

\*\* bei einem Score-Cutoff von 5

Für Anwender:  
fragen Sie  
nach einem  
Update



 **NEVISENSE™**  
by SCIBASE

JETZT NEU: Nevisense auch auf BCC/SCC zugelassen

# Unsichtbare Anzeichen für Hautkrebs messen

<sup>1)</sup> Clinical performance of the Nevisense system in cutaneous melanoma detection: an international, multicentre, prospective and blinded clinical trial on efficacy and safety. Malvey J, Hauschild A, Curiel-Lewandrowski C, et al. *British Journal of Dermatology*. Band 171, Ausgabe 5, November 2014, Seiten 1099-1107

<sup>2)</sup> Diagnostic Accuracy of Electrical Impedance Spectroscopy in Non-melanoma Skin Cancer. Sarac E, Meiwes A, Eigentler TK, Forchhammer S, Kofler L, Häfner HM, Garbe C. *Advances in Dermatology and Venereology/ACTA-DV* (2020)

- Bitte senden Sie mir Informationen und Studienergebnisse zu  
 Ich interessiere mich für eine Workshopeteilnahme  
 Ich wünsche eine Praxisdemonstration  
 Ich wünsche: \_\_\_\_\_

Ich bin an weiteren Informationen interessiert:

Praxis: \_\_\_\_\_

Name: \_\_\_\_\_

Strasse: \_\_\_\_\_

PLZ: \_\_\_\_\_ Ort: \_\_\_\_\_

Telefon: \_\_\_\_\_ email: \_\_\_\_\_

Bitte ausschneiden/kopieren und per Fax an: 089 – 2093 1452 oder senden Sie eine email an: [info@nevisense.de](mailto:info@nevisense.de)

Gebühr zahlt Empfänger

SciBase GmbH  
Widenmayerstr. 11  
DE-80538 München





# Ästhetische Beschneidung beim erwachsenen Mann

Für eine Zirkumzision gibt es zahlreiche Gründe. Neben religiösen, kulturellen und medizinisch notwendigen Beschneidungen lassen sich viele Männer auch aus ästhetischen Gründen beschneiden. Liegt keine medizinische Indikation für eine Zirkumzision vor, ist der erwachsene Mann bei der Wahl des Stils der Beschneidung deutlich freier. Durch eine besondere Art der ästhetischen Beschneidung können die sensiblen Bereiche der Vorhaut komplett erhalten bleiben.

Dr. med. Franklin Kuehhas

## Klassische Gründe für eine Beschneidung

Die Entfernung der Vorhaut, die die Glans penis bedeckt, ist eine kulturelle Praxis, die auf der ganzen Welt vorkommt. Entstanden sein dürfte die männliche Beschneidung schon vor mehreren Tausend Jahren in Afrika.

Bekannt sind die kulturell religiös bzw. rituell begründeten Beschneidungen im Judentum (Brit Mila) und im Islam (Chitan). Der Eingriff wird dabei im Rahmen einer Zeremonie bereits bei Neugeborenen bzw. im Kindesalter durchgeführt.

Der häufigste Grund für eine medizinisch notwendige Zirkumzision ist das Auftreten einer Phimose. Diese kann angeboren sein, sich aber auch als Folge von wiederholten Infektionen oder Verletzungen der Vorhaut ausbilden.

Auch wenn sie keine Phimose nach sich ziehen, können chronische Entzündungen am Peniskopf oder der Vorhaut eine medizinische Indikation sein, die Vorhaut am Penis zu entfernen. Daneben kann bei Vorliegen eines Frenulum breve, eines verkürzten Vorhautbändchens, eine Zirkumzision aus medizinischer Perspektive sinnvoll sein.

## Beschnittener Penis als ästhetisches Ideal

Bei erwachsenen Männern wird eine Beschneidung heute jedoch immer häufiger aus ästhetischen Gründen gemacht. Im englischsprachigen Raum ist Beschneidung heute die Norm. Wobei diese wohl ursprünglich auf die Hoffnung strenggläubiger Christen zurückzuführen ist, eine Beschneidung könnte Masturbation bei Jungen verhindern. Durch die Darstellung in Pornografie und US-amerikanischen Medien hat sich der beschnittene Penis allerdings mittlerweile weltweit als Schönheitsideal durchgesetzt. Daher nehmen sich viele Männer als attraktiver wahr, wenn ihr Penis beschnitten ist.

Auch Frauen bevorzugen beschnittene Männer, wie in einer Metastudie aus dem Jahr 2019 festgestellt wurde. Verglichen wurden darin die Ergebnisse von 29 Studien aus der ganzen Welt. Die „überwiegende Mehrheit der Studien“ kommt dabei zum Schluss, dass Frauen beschnittene Penisse bevorzugen. Interessant ist, dass selbst in Ländern, in denen Beschneidung nicht die Norm ist, eine Mehrheit der Frauen beschnittene Männer attraktiver fand.

Dabei empfinden Frauen einen beschnittenen Penis nicht nur ästhetischer, sondern auch hygienischer.

## High, low, tight & loose

Beschneidung ist nicht gleich Beschneidung. Je nach Stil der Zirkumzision wird die Vorhaut des Penis ganz oder nur teilweise entfernt. Liegt die Eichel stets komplett frei, so spricht man von einer radikalen Zirkumzision. Wird dagegen nur ein Teil der Vorhaut entfernt, wird dies als partielle Zirkumzision oder Teilbeschneidung bezeichnet.

Zur Beschreibung der verschiedenen Stile der Beschneidung werden auch bei uns die englischen Bezeichnungen „high“ oder „low“ und „tight“ oder „loose“ genutzt. Je nachdem wie viel welcher Haut entfernt wird, spricht man von einer lockeren „loose“ oder strammen „tight“ Beschneidung. Liegt die Operationsnarbe nahe der Eichel, wird die Beschneidung als „low“ bezeichnet, liegt die Narbe höher am Schaft, spricht man von „high“.

Um zu verstehen, bei welchem Beschneidungsstil welcher Teil welcher Hautpartie entfernt wird, sollen die schematischen Darstellungen in diesem Artikel dienen.

Wir unterscheiden dabei zwischen der Schafthaut (in den Skizzen grün dargestellt), die bei unbeschnittenen Männern hinter der Eichel in das äußere Vorhautblatt (orange) übergeht, was sich dann nach innen wölbt und als inneres Vorhautblatt (schwarz) in eine glatte Schleimhaut übergeht.

Bei den klassischen Beschneidungsstilen gibt es somit vier mögliche Kombinationen: high & tight, high & loose, low & tight und low & loose:



high & tight: Entfernt werden das äußere Vorhautblatt sowie Teile des inneren Vorhautblattes und der Schafthaut. Das verbleibende Stück des inneren Vorhautblattes wird dann nach hinten gezogen und am Schaft („high“) mit der Schafthaut vernäht.



high & loose: Entfernt werden Teile des äußeren Vorhautblattes sowie ein geringer Teil der Schafthaut. Die Narbe liegt wieder eher in Richtung Körper, also „high“, es bleibt aber genug Haut, dass diese hinter dem Eichelkranz in Falten liegt („loose“).

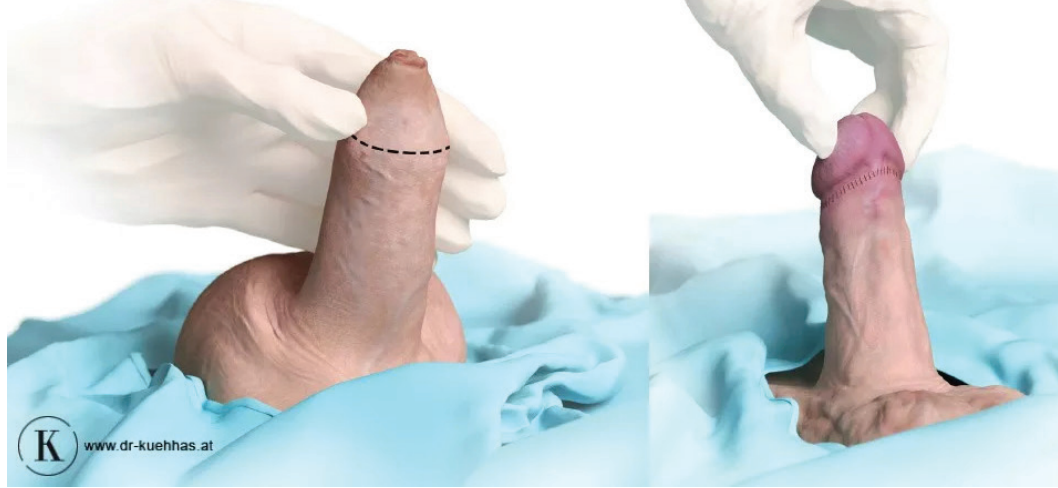


low & tight: Die gesamte Vorhaut – inneres wie äußeres Blatt – wird vollständig entfernt, die Schafthaut straffgezogen („tight“) und direkt hinter dem Eichelkranz („low“) vernäht.

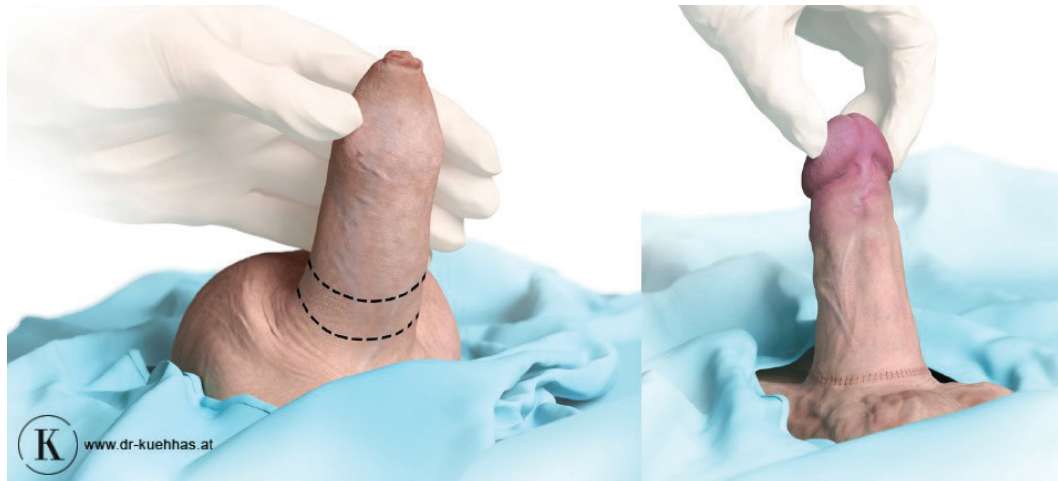


low & loose: Lediglich das innere Vorhautblatt wird entfernt, die äußere Vorhaut bleibt bestehen und direkt unter der Eichel („low“) angenäht. Die verbliebene Vorhaut reicht noch etwas über den Eichelkranz („loose“).





**01**  
Bei der „normalen“ Beschneidung erfolgt der Schnitt unterhalb des Peniskopfs: Die gesamte Vorhaut oder Teile davon werden entfernt.



**02**  
Bei der ästhetischen Beschneidung wird Haut an der Penisbasis entfernt, die Vorhaut wird nach hinten gezogen und bleibt erhalten.

## Kosmetische Beschneidung



Durch die Methode der ästhetischen Beschneidung (engl.: cosmetic circumcision) ist es möglich, die Eichel freizulegen und dennoch die sensible Vorhaut komplett zu erhalten. In der Kategorisierung oben wäre diese Art der Zirkumzision wohl als extra high einzustufen.

Anders als bei der traditionellen Beschneidung wird hier weder das innere noch das äußere Vorhautblatt entfernt, sondern ein Teil der Haut am Penischaft direkt an der Penisschaft entfernt. Die Schafthaut wird anschließend in Richtung Körper gezogen und somit die zuvor um die Eichel gestülpte Vorhaut nach hinten gerafft.

Während also bei den klassischen Stilen der Schnitt stets unterhalb des Peniskopfes geführt wird, erfolgt die Schnittführung beim kosmetischen Beschneidungsstil in der Hautfalte am Penisansatz. Somit kann ein narbenfreier Übergang vom Peniskopf zum Penischaft erreicht werden, während bei den klassischen Stilen die zurückbleibende Narbe – je nach Stil – prominent in Erscheinung treten kann. Bei der ästhetischen Beschneidung liegt diese in der Hautfalte an der Penisschaft versteckt.

## Nach der Zirkumzision

Meist fühlen sich frisch beschnittene Männer nach einer Zirkumzision etwas „ungeschützt“ und empfinden auch den Anblick

ihres Penis zunächst als gewöhnungsbedürftig. Nach einiger Zeit legt sich dieses Gefühl aber. Sobald die Wunde nach zwei bis vier Wochen vollständig verheilt ist, kann der Mann dann auch wieder sexuell aktiv sein.

Nachdem die Vorhaut als „Schutz“ für die Eichel wegfällt, kann sich die Sensibilität an der Penisspitze durchaus ändern. Ob sich durch eine Beschneidung aber die „Ausdauer“ beim Geschlechtsverkehr ändert und Männer intensivere Orgasmen erleben können, wie manche Männer berichten, ist wissenschaftlich nicht eindeutig belegt.

Dass sich diese Empfindlichkeit, aber auch die Erregbarkeit oder Orgasmusfähigkeit bei allen Männern durch eine Beschneidung ändert, ist nicht eindeutig bewiesen. Eine Veränderung hinsichtlich Empfindsamkeit, Erregbarkeit oder Orgasmus durch eine Beschneidung ist wohl von Mann zu Mann unterschiedlich.



**Dr. med. Franklin Kuehhas, FECSM**  
Facharzt für Urologie und Andrologie  
Stadiongasse 6–8 Top 30  
1010 Wien · Österreich

Tel.: +43 1 3977848  
info@dr-kuehhas.at  
www.dr-kuehhas.at

Infos zum Autor







TEOXANE

# TEOXANE WORKSHOPS

PARTNERSCHAFTLICHE WEITERBILDUNG AUF AUGENHÖHE

Erweitern Sie Ihre Behandlungsmöglichkeiten & Techniken:



Informieren Sie sich über unsere aktuellen  
Workshopangebote in Ihrer Region unter:  
[www.teoxane-event.de](http://www.teoxane-event.de)

[www.teoxane.de](http://www.teoxane.de)