

cosmetic

dentistry

— practice & science

Fachbeitrag

„Pinhole® Surgical Technique“ –
Neue schonende Therapie
bei Zahnfleischrückgang


Spezial

„Are you ready for the future?“
Digitale interdisziplinäre Zahnmedizin

Reise

Einmal Schweiz und zurück

DAS EINZIGE, WAS GEGEN **ADMIRA FUSION** SPRECHEN KÖNNTE, SIND SIE.

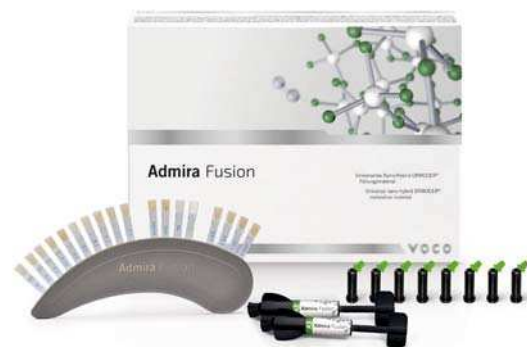

Neu: Keramik pur zum Füllen.

Nichts als beeindruckende Vorteile:

- 1) Keine klassischen Monomere, keine Restmonomere!
- 2) Unerreicht niedrige Polymerisationsschrumpfung!
- 3) Universell einsetzbar und total vertraut im Handling!

Und vielleicht sagen Sie uns jetzt, was dagegen sprechen könnte. Falls Sie etwas finden.



Dr. Philipp F. Gebhardt

Berlin,
Gründungsmitglied der Deutschen Gesellschaft für digitale Kieferorthopädie
und Gründer von BISS45, www.biss45.de



Digitalisierung und Ästhetische Zahnmedizin?

Ästhetik in der Zahnmedizin wird perspektivisch zu einer Grundvoraussetzung. Grundsätzlich ist natürlich jeder Kollege darum bemüht, bei seinen Patienten ein bestmögliches individuelles Optimum zu erreichen. Es zeigt sich jedoch, dass sich Behandlungstechniken und Materialien konstant weiterentwickeln. Dies liegt nicht zuletzt an der Digitalisierung, die sich in den letzten Jahrzehnten mit zunehmender Geschwindigkeit in allen Lebensbereichen ausgebreitet hat.

Kollegen besprechen in WhatsApp-Gruppen ihre Fälle, über Dropbox oder WeTransfer werden große Datenmengen ausgetauscht, TeamViewer-Verbindungen machen es möglich, weltweit jede Person auf seine Fallplanungen zugreifen zu lassen. Fortbildungen werden als Online-Tutorials angeboten, Behandlungstechniken können bei YouTube „nachgeschlagen“ werden und über digitale Planungssoftware ist es mittlerweile theoretisch sogar möglich, per Virtual Reality-Brille mit mehreren Kollegen gemeinsam einen Behandlungsplan zu konstruieren und danach die notwendigen Übertragungsinstrumente auf einem Desktop-3-D-Drucker in der Praxis zu drucken – und das alles in Echtzeit.

Die Alltagstauglichkeit von neuen Techniken und auch der infrastrukturelle Zeitaufwand bei der Implementierung machen diese Neuerungen jedoch noch zu einer Herausforderung und lange nicht zu einem Massenprodukt. Kollegen, die den Aufwand bei der Umsetzung der neuen Möglichkeiten nicht gescheut haben, profitieren davon, ihr Wissen ohne zeitliche und geografische Barrieren zu erweitern und sich einen Erfahrungsvorsprung zu sichern.

Dies passt zu unserer Zeit. Patienten werden immer aufgeklärter, und auch, wenn wir als Zahnärzte einen Vertrauensbonus haben, so wird die Zukunft sicher einen höheren Anspruch der Patienten zeigen. Prävention und Prophylaxe sind mittlerweile ein Standard in fast allen Praxen. Die Zahl von kariesfreien Gebissen hat sich von 1997 bis 2014 bei Acht- bis Zwölfjährigen verdoppelt.¹ Spätestens seit der Generation Y (Jahrgänge 1981 bis 1995) vergleichen sich Zielgruppen täglich über die sozialen Medien. Die dentogingivale Ästhetik ist nicht mehr nur im Fokus der Ärzte. Behandlungsfälle werden in Zukunft komplexer und machen immer öfter interdisziplinäre Behandlungen notwendig. Und schlussendlich wird der Erfolg nicht zuletzt am ästhetischen Ergebnis bewertet und verglichen.

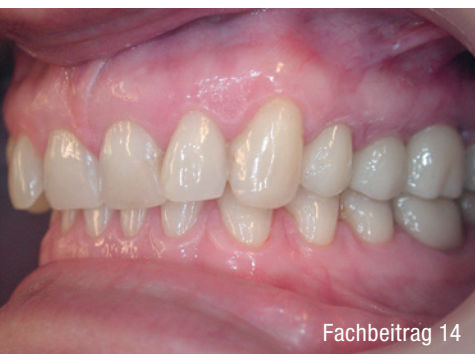Vielmehr als für High Quality-Behandlungen ist die Digitalisierung bei Standardversorgungen angekommen. Hier bestimmt die Optimierung von Wertschöpfungsketten, ob sich digitale Neuerungen rechnen und damit auch durchsetzen. Perspektivisch wird dies zu einer Etablierung und auch generellen Anhebung der durchschnittlichen Behandlungsqualität führen. Umso wichtiger wird es in Zukunft sein, sich durch Qualität und damit auch hochästhetische, nachhaltige Versorgungsformen abzugrenzen.

Ihr
Dr. Philipp F. Gebhardt

¹ Pressemitteilung Kassenzahnärztliche Bundesvereinigung, 23. September 2016.



Infos zum Autor



Fachbeitrag 14



Anwenderbericht 22



Praxisporträt 34

Editorial

Digitalisierung und **Ästhetische Zahnmedizin?** 03
Dr. Philipp F. Gebhardt

cosmetic dentistry

Pinhole® Surgical **Technique** – 06
Neue schonende Therapie bei Zahnfleischrückgang
Dr. Bianca Wirnharter

Erfolgreich in Funktion und Ästhetik – Think functional 10
ZÄ Johanna Herzog, Dr. Marcus Striegel

Look good – **feel good** 14
Interdisziplinäre Zusammenarbeit für ein perfektes Lächeln lohnt sich
Dr. Michael Visse

Veneers „Smile-Makeover“ – eine ästhetische Rekonstruktion 18
Dr. Yasin Aktas M.Sc., ZÄ Virginia Ortiz

Neuer Aligner für progressives Smile Design 22
Dr. Jens Nolte

Spezial

Praxismanagement
Praxismarketing: Fluch oder Segen? 28
Dr. Dr. Manuela Stobbe

Interview
„Are you ready for the future?“ 32
Digitale interdisziplinäre Zahnmedizin
Marlene Hartinger

Praxisporträt
Blick über Stuttgarts Dächer 34

Event
DGKZ-Jahrestagung in Lindau mit interdisziplinärem Programm 37

Lifestyle

Reise
Einmal Schweiz und zurück 42
Wolfram Schreiter

Kunst
Eyecatcher: Riesige, künstlerisch gestaltete Zahnskulpturen 46
Karsten Ludwig

News 26

Produkte 40

Impressum 48

Die Kunst zu glänzen



BRILLIANT EverGlow™

Universal Submicron Hybridkomposit

- Hervorragende Polierbarkeit und Glanzbeständigkeit
- Brillante Einfarb-Restaurationen
- Ideales Handling dank geschmeidiger Konsistenz
- Gute Benetzbarkeit auf der Zahnschmelze





© Stefano Garau/Shutterstock.com

Pinhole® Surgical Technique – Neue schonende Therapie bei Zahnfleischrückgang

Dr. Bianca Wirnharter

Obwohl viele Patienten unter Zahnfleischrückgang leiden, gibt es häufig Vorbehalte gegenüber einer aufwendigen Korrektur mit Transplantaten. Ein in Deutschland noch recht unbekanntes Verfahren könnte unter anderem für diese Patientengruppe eine interessante Alternative sein, da es ohne Schnitte auskommt, fast schmerzfrei und risikoarm ist.

Häufige Ursachen für Rezessionen sind fortgeschrittene Parodontitis, Fehlbelastungen bei funktionellen Problemen oder nach kieferorthopädischen Behandlungen und falsche Putztechniken. In welchen Fällen die sogenannte Pinhole® Surgical Technique (PST) zur Anwendung kommen kann, richtet sich nach der genauen Indikation. Bei einer Rezession aufgrund aggressiver Putztechniken ist die Prognose der PST vielversprechend. Bei Parodontitis wiederum hängen die Erfolgchancen vom Knochenabbau ab. Aufgrund der weiten Verbreitung dieser Zahnfleischerkrankung soll am Beispiel der Parodontitis im

Folgenden exemplarisch aufgeführt werden, wie sich die PST in das aktuelle Behandlungsspektrum einfügt.

Aktuelle Standardverfahren bei Zahnfleischrückgang

Zwar ist die schwere Parodontitis aufgrund verbesserter Versorgungsleistungen rückläufig, aufgrund des demografischen Wandels wird der Behandlungsbedarf in Zukunft aber steigen. Momentan liegt die Inzidenz bei jüngeren Senioren immer noch bei 25 Prozent.¹ Der

besonders mit fortgeschrittener Parodontitis vergesellschaftete Zahnfleischrückgang stört nicht nur die Rot-Weiß-Ästhetik, sondern kann auch die Schmerzempfindlichkeit der Zähne und das Wurzelkariesrisiko erhöhen. Die Korrekturmöglichkeiten des veränderten Zahnfleischverlaufs stellen in der Regel hohe Anforderungen an die Expertise des Zahnarztes und die Geduld des Patienten. Das ist einer der Gründe, warum manche Patienten die Behandlung aufschieben, bis der Zahnverlust droht. In solch fortgeschrittenen Stadien steigt jedoch die Komplexität des Eingriffs.

Goldstandard ist aktuell die Rezessionsdeckung, die von Zahnfleischschwund betroffene Zahnreihen harmonisiert: Ein Transplantat aus Schleimhaut oder Bindegewebe deckt den Übergang von Zahnwurzel zu Zahnkrone sicher ab. Die Bindegewebsentnahme am Gaumen ist oft mit persistierenden Schmerzen, aber auch mit guten Langzeitprognosen verbunden. Die Regeneration des Bindegewebes dauert mindestens neun Wochen.² Voraussetzungen für diese Behandlung ist eine intakte Zahnfleischpapille. Bei Verlust der Zahnfleischpapille ist eine Rekonstruktion derselben vonnöten, was in der Regel eine hohe Kunst ist. Die Prognose ein- oder zweisechichtiger Verschiebelappen ist jedoch unsicher. Eine Alternative für die kurzzeitige Problembeseitigung ist Hyaluronsäure, die der Körper nach einiger Zeit abbaut. Größere

Defekte erfordern eine Keramikrekonstruktion mit Kronen oder Veneers.

Gute Ergebnisse all dieser Methoden sind jedoch nur bei gründlicher Mundhygiene, einem Verzicht auf hohen Tabakkonsum und einer entzündungsfreien Mundsituation zu erwarten. Dem Erfolg abträglich sind zudem intervenierende Allgemeinerkrankungen wie schlecht eingestellter Diabetes oder starker Knochenabbau. Aufgrund der anspruchsvollen Techniken und langen Heilperioden sind momentan vor allem Patienten mit starken ästhetischen Einbußen an einer Zahnfleischkorrektur interessiert. Die schonende Pinhole® Surgical Technique könnte aber nicht nur diesem Patientenkreis zugutekommen, sondern auch für weitere Betroffene attraktiv sein. Ist die Papille interdental verloren und damit Miller-Klasse III gegeben, sind die Erfolgsprognosen weniger gut. Es kann jedoch immer noch eine Verbreiterung und eine widerstandsfähigere, befestigte Gingiva erzielt werden.

Wie funktioniert die PST?

Die Pinhole® Surgical Technique ließ Dr. John Chao schon im Jahr 2000 in Amerika patentieren. Aber erst vor wenigen Jahren begann die flächendeckende Verbreitung des Verfahrens in den USA. Die Zahl der deutschen Anwender liegt bislang nur im niedrigen zweistel-

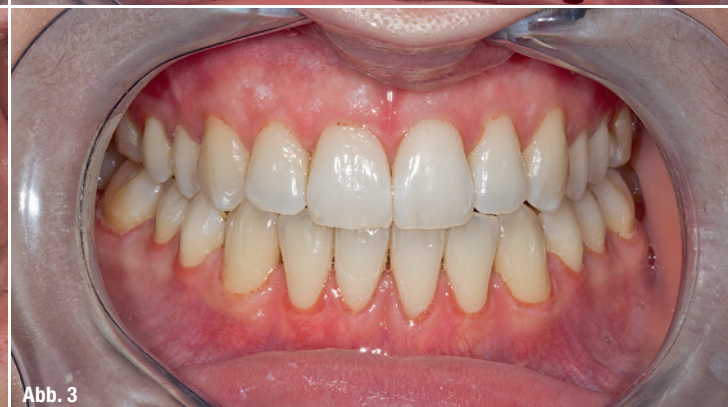
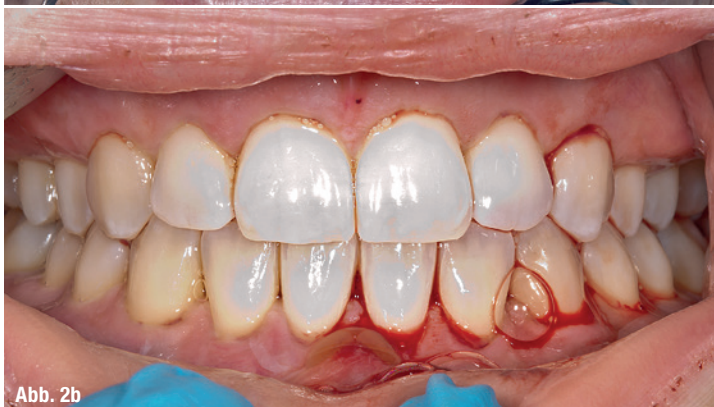
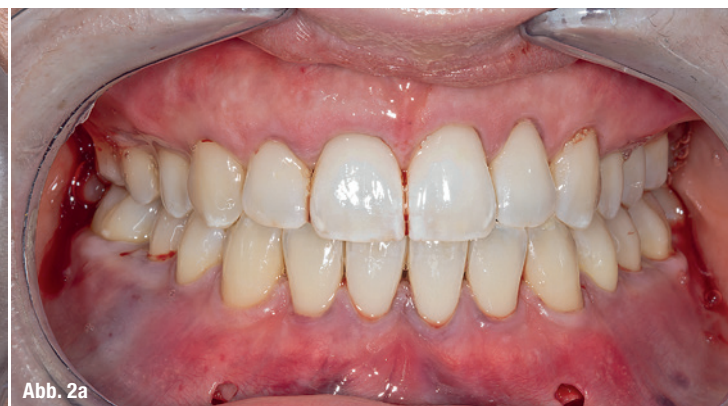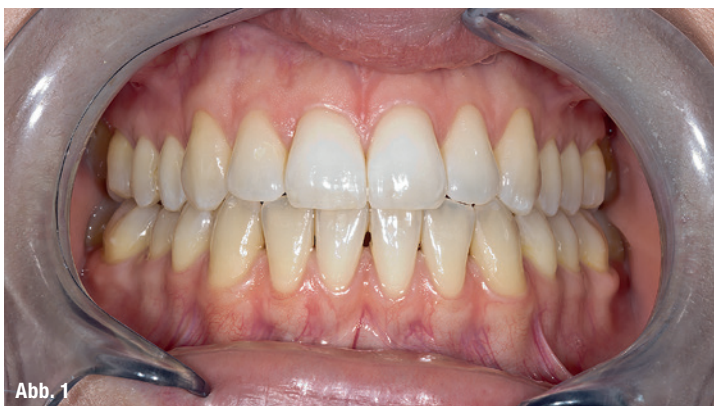Abb. 1: Die 25-jährige Patientin mit moderater Rezession beider Kiefer und persistierenden Überempfindlichkeiten. **Abb. 2a und b:** Die Situation direkt nach der Operation. **Abb. 3:** Drei Wochen nach der Operation: Der Heilungsprozess ist gut vorangeschritten, die Löcher sind verheilt, die Morphologie der Gingiva verbessert und die Rezessionen zu 70 bis 90 Prozent gedeckt.

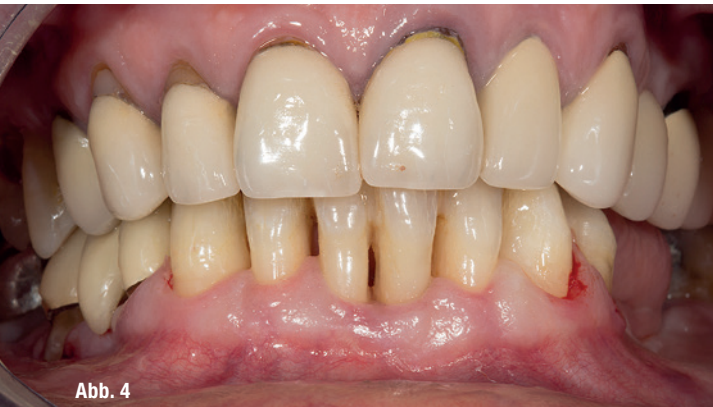

Abb. 4

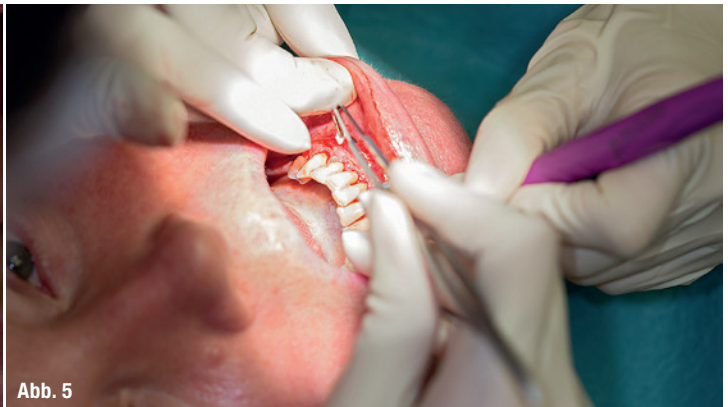

Abb. 5




Abb. 6

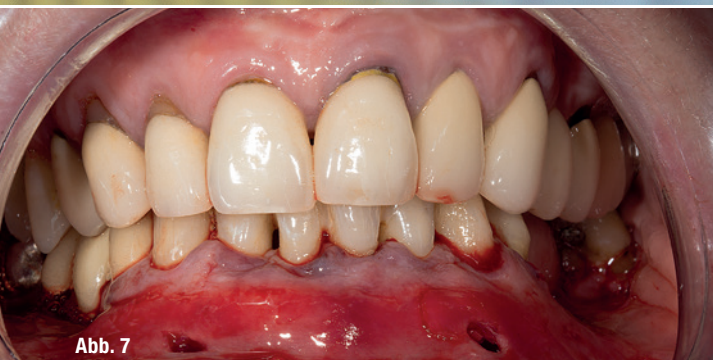

Abb. 7

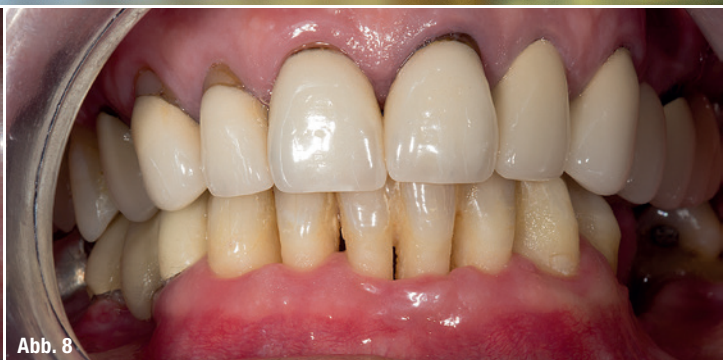

Abb. 8

Abb. 4: Die 51-jährige Patientin mit persistierenden Schmerzen, Überempfindlichkeiten der Zahnhäse im Unterkiefer und Miller-Klasse III. **Abb. 5:** Einbringen der Kollagenstreifen. **Abb. 6:** Die PST-Instrumente. **Abb. 7:** Die Situation nach der Operation. **Abb. 8:** Sechs Wochen postoperativ: Die prognostisch ungünstige Miller-Klasse III lässt wie in diesem Beispiel eine geringe Rezessionsdeckung zu, jedoch ist die Dicke und Breite der keratinisierten Gingiva gestiegen und die Schmerzen sind zurückgegangen.

ligen Bereich. Wie jede Zahnfleischkorrektur verfolgt die PST das Ziel einer stabilen Bedeckung des Parodontiums. Dafür ist zunächst die Beseitigung von Karies oder Unregelmäßigkeiten an der Wurzel mit Bohrer, Ultraschallinstrumenten und Küretten notwendig. Eine Injektionsnadel sorgt für kleine Zugangslöcher („Pinhole“) in der alveolaren Mukosa, die sechs bis sieben Millimeter über der Mukogingivalgrenze liegt. Durch die so entstandenen Löcher werden spezielle Instrumente eingeführt, sogenannte TMPEs („Trans-Mucosal Papillae Elevators“). Die Anzahl der Löcher hängt davon ab, wie viele Zähne einer Behandlung bedürfen. Pro zu behandelndem Kiefer sind vier bis fünf Pinholes erforderlich, die in der Regel binnen 48 Stunden heilen.

Nach einer Anhebung des Gewebes ist eine koronale und horizontale Bewegung möglich. Nach der korrekten Platzierung über den freiliegenden Zahnhäsen erfolgt die Stabilisierung anhand einer leichtplastischen und verträglichen Membran oder einer Matrix. Angebracht wird die Membran subgingival unter den Papillen und am Rand des Weichgewebes. Die Anzahl der verwendeten Strips hängt vom jeweiligen Stabilisierungsbedarf ab. Laut patentiertem Standard sind weder zahnmedizinische Klebemittel noch Nähte für die Fixierung notwendig. Die Blutgerinnung sorgt für eine sichere Verankerung des Gewebes. Es gibt aber auch Anwender, die Modifizierungen des Verfahrens vornehmen und zur Unterstützung Nähte einbringen.³ Bei Verwendung einer azellulären

dermalen Matrix (ADM) muss allerdings doch genäht werden. Eine Alternative sind Membranen mit plättchenreichen Fasern, was allerdings als Variation der gängigen Vorgehensweise zu verstehen ist. Postoperativ sind Spülungen mit Chlorhexidin zu empfehlen. Zähneputzen an der operierten Seite ist für sechs Wochen auszusetzen. Zum vorgeschriebenen Verhaltensprotokoll gehören auch diverse Nachsorgetermine, bei denen der Zahnarzt und die Dentalhygienikerin Kontrollen vornehmen, den Wundbereich reinigen und den Patienten instruieren.

Behandlungsergebnisse und Komplikationen

Klassische Verfahren zur Zahnfleischkorrektur haben Erfolgsraten von 85 bis 98 Prozent.⁴ Die Pinhole® Surgical Technique zeigt ähnliche Ergebnisse: Eine Studie mit 43 Teilnehmern ergab eine komplette Wurzelabdeckung bei fast 70 Prozent. Zu einer 90-prozentigen Abdeckung kam es bei 7,7 Prozent der Teilnehmer. Die Erfolgsraten sind bei niedrigerer Miller-Klasse am besten: Die PST erreichte bei 90 Prozent der Patienten mit Miller-Klasse I und II eine vollständige oder fast komplette Abdeckung der freiliegenden Wurzeln.⁵ Dieselbe Studie gibt auch Auskunft über Schmerzen, Blutungen und Schwellungen. Nur fünf Prozent der Probanden berichteten von moderaten bis starken Schmerzen, die ein bis drei Tage anhielten. Blutungen und Schwellungen waren, wenn sie überhaupt auftraten, meist gering.

Wie bei der konventionellen Zahnfleischkorrektur gibt es auch bei der PST Grenzen. Bei starkem Knochen-schwund sind die Ergebnisse aufgrund geringerer Stabilität des neu platzierten Gewebes weniger vorhersehbar. Die Nachhaltigkeit der Ergebnisse hängt außerdem von der Compliance des Patienten ab. Faktoren, die den Zahnfleischrückgang begünstigt haben, wie schlechte Mundhygiene oder aggressives Zähneputzen, sind nach dem Eingriff zu vermeiden. Je nach Indikation kann auch eine Bruxismusschiene angezeigt sein.⁶

Vorteile für den Patienten

Viele Patienten bevorzugen atraumatische Eingriffe. Diesem Wunsch entspricht die PST, bei der es sich um ein minimalinvasives Verfahren ohne Schnitte handelt. Dank der guten Blutversorgung und dem reichen Kollagenvorrat im behandelten Areal ist mit einer schnellen Rekonvaleszenz zu rechnen. Bei der Nachuntersuchung am nächsten Tag sind häufig kaum Wunden und eine starke Schrumpfung der Löcher zu beobachten.

Die Behandlungsdauer liegt zwischen 30 und 120 Minuten. Bei der Behandlung beider Kiefer sind etwa zwei Stunden anzusetzen. In einer einzigen Sitzung ist die Versorgung beliebig vieler Zähne möglich. Zum Vergleich: Bei konventionellen Transplantationen sind eine Stunde

bis eineinhalb Stunden für ein bis zwei Zähne anzubereiten. Außerdem ist es technisch gar nicht möglich, Rezessionen in zwei Kiefern auf einmal zu behandeln, da die Entnahme entsprechend vieler Transplantate in einer Sitzung gar nicht möglich wäre.

Die Ergebnisse der PST sind auf Dauer angelegt. Die Abrechnung ist in Deutschland derzeit nicht 100-prozentig geklärt. Die Therapie wird zwar nicht von den gesetzlichen Krankenkassen getragen, aber es sind durchaus Erstattungen von manchen privaten Zusatzversicherungen und Privatversicherungen zu erwarten. Hierfür können im Vorfeld individuelle Kostenvoranschläge erstellt werden.

Fazit

Im Vergleich zu anderen Methoden zeichnet sich die PST durch eine minimalinvasive Technik aus, die ohne Schnitte, Nähte und Weichgewebstransplantate auskommt. Es gibt also keine zweite Wunde durch die Entnahmestelle, und die Behandlung beider Kiefer ist möglich. Die ersten Studienergebnisse konnten vielversprechende Resultate liefern. Untersuchungen mit größeren Teilnehmerzahlen und über längere Zeiträume sind jedoch für eine bessere Evaluierung wünschenswert. Aktuell ist eine prospektive Studie an der Universität in Buffalo (USA) geplant. Aufgrund der geringen Komplikationen und der guten Prognose ist jedoch unabhängig davon ein steigendes Interesse der Parodontitispatienten zu erwarten, die eine Alternative zur konventionellen Zahnfleischkorrektur suchen. Manche Patienten verzichten wohl eher auf eine Behandlung, wenn ihnen nur traditionelle Verfahren mit langer Heilungsdauer zur Verfügung stehen.

Kontakt



Dr. Bianca Wirnharter

Zahnarztpraxis
Am Sonderbach 19
86735 Amerdingen
Tel.: 09089 600
kontakt@zahnoase-wirnharter.de
www.zahnoase-wirnharter.de

Infos zur Autorin



Literatur

