

today

 <p>Ziar oficial Today este ziarul oficial al expoziției DENTA distribuit în perioada 20-22 noiembrie 2014, București - Centrul Expozițional Romexpo.</p> <p>»Pagina 2</p>	 <p>Dental products in focus DENTA - cea mai importantă expoziție în domniul medicinei dentare în România vă invită să aflați care sunt ultimile noutăți în domeniu și ce oferte au pregătit companiile.</p> <p>»Pagina 4</p>	 <p>What's on in București Bucureștiul se deschide în fața dumneavoastră și vă așteaptă să-l descoperiți pas cu pas. În TODAY găsiți informații despre oraș, mâncare și captivanta viață de noapte.</p> <p>»Pagina 14</p>
--	---	---

Bine ați venit la DENTA - Expoziția Internațională de Produse și Echipamente pentru Medicină și Tehnică Dentară

Welcome at DENTA - International Exhibition of Dentistry and Dental Technologies

■ Din partea Societății de Stomatologie Estetică din România (SSER) vă urez bun venit la DENTA - Expoziția Internațională de Produse și Echipamente pentru Medicină și Tehnică Dentară.



Din 2013, ziarul TODAY - cel mai cunoscut ziar la nivel mondial distribuit gratis pe durata expozițiilor, a devenit publicația oficială a Expoziției DENTA.

Începând din anul 1999 TODAY a devenit, pe întreg mapamondul, cel mai important ghid atât al vizitatorilor cât și al expozițiilor. Experiența îndelungată pe care o au atât SSER cât și Dental Tribune International (DTI) - cel mai important grup media în domeniul medicinei dentare, ne asigură că fiecare vizitator va fi cu adevărat informat în legătură cu cele mai bune oferte de la târg.

DENTA - cea mai importantă expoziție din domeniul medicinei dentare din România oferă o gamă largă de produse, cum ar fi: echipamente, instrumente, accesorii, materiale, produse de igienă orală și produse chimico-farmaceutice pentru uz stomatologic.

Expozițiile oferă întotdeauna oportunitatea de a intensifica contactele cu clienții, oferă oportunități noi de afaceri, întâlniri între fabricanți și utilizatori, precum și posibilitatea lansării noilor produse.

Pe durata următoarelor 3 zile, veți avea foarte multe de descoperi

rit în București, începând cu numeroasele prezentări din cadrul expoziției și continuând cu frumusețile orașului, mâncarea delicioasă și captivanta viață de noapte.

SSER este implicată începând din 2004 în organizarea de congrese, prezentări teoretice și practice, cu peste 80 de evenimente în fiecare an, devenind astfel de departe cea mai importantă societate științifică de profil cu 6 filiale (București, Iași, Cluj, Timișoara, Brașov și Galați) și peste 1.200 de membrii activi. SSER este un jucător important în piața media în domeniul medicinei dentare, fiind editorul revistei Cosmetic Dentistry România, a ziarului Dental Tribune, și al ziarului TODAY.

Prin urmare, bine ați venit la DENTA, să aflați ultimile noutăți în domeniu, să vă bucurați de frumusețile Bucureștiului, și nu uitați să treceți pe la standul SSER să vă ridicați un exemplar gratis al ziarului TODAY și să primiți informații legate de cursurile care vor urma în noiembrie și decembrie. ◀

Cu sinceritate, al Dvs.,

Dr. Florin Lăzărescu
Vicepreședinte - Societatea Europeană de Cosmetică Dentară
Director Corporații - Societatea de Stomatologie Estetică din România

■ On behalf of Society of Esthetic Dentistry in Romania (SSER) I would like to welcome you at DENTA - International Exhibition of Dentistry and Dental Technologies in Bucharest.

Since 2013 TODAY - the best known worldwide dental trade show newspaper, became the official publication and partner of



Activitatea noastră profesională în domeniul proteticii dentare se bazează pe o experiență de peste 30 de ani. Misiunea noastră este reprezentată de soluționarea și realizarea cu profesionalism a unei game variate de lucrări protetice atât prin metode clasice, cât și prin metode moderne, acest lucru garantând încrederea și respectul față de clienții și colaboratorii noștri. Dr. Fischer Dental Lab utilizează o tehnologie modernă și materiale de cea mai bună calitate în producție realizând astfel lucrări protetice de toate gradele de dificultate. Fiecare lucrare protetică efectuată în laboratorul nostru se realizează după protocol individualizat. Pentru a asigura condițiile de calitate premium așteptate de pacient, lucrarea se controlează atât pe parcursul fazelor de lucru intermediare, cât și la finalul execuției. Totodată, la terminarea lucrării, în funcție de tipul și complexitatea ei, aceasta beneficiază de un interval de garanție, pacientul fiind asigurat de calitatea tehnică și siguranța utilizării ei.



Bulevardul Lacul Tei, Nr.1 Bis
Etaj 3, Sector 2, București, 020371



+4021.316.11.40
+4021.316.11.41
+4021.316.11.42
+4021.316.11.43
+4021.316.11.44
+4021.316.11.48
+40724.570.108
+40744.666.695



www.fischer.ro



office@fischer.ro

Societatea de Stomatologie Estetică din România



Dedicată excelenței în estetica dentară

DENTA. TODAY is the definitive business guide for visitors and exhibitors at the largest dental exhibitions all over the world.

Longstanding experiences of SSER and Dental Tribune International, the leading publishing group in dentistry worldwide, ensure that each interested DENTA visitor will be thoroughly informed about this year's best trade offers.

DENTA – is the biggest exhibition in the field in Romania with an extended range of topics: equipment, instruments, accessories, materials, oral hygiene and chemical-pharmaceutical products for dentistry.

Tradeshows always give a great opportunity for intensifying con-

tacts with customers, new business openings, face to face meetings between manufacturers and users, market analysis or launching new products.

During the next three days, there is a lot to explore here in Bucharest, from numerous product presentations at the exhibition, to the beautiful old district, tasty food and exciting night life in the city.

SSER is involved since 2004 in organizing congresses, theoretical and practical lectures, with more than 80 events each year, being by far the most active and professional scientific society in Romania. It has 6 branches (Bucharest, Iasi, Cluj, Timisoara, Brasov,

Galati) and over 1.000 active members. Publisher of Cosmetic Dentistry Romania, Dental Tribune and from this year TODAY, SSER is an important player in dental media market in Romania.

Welcome at DENTA! Learn what is new on the market, enjoy Bucharest and don't forget to visit SSER booth to pick up your free copy of TODAY and check the upcoming courses! ☀

Sincerely yours,

Dr Florin Lăzărescu

Vice President – European Society of Cosmetic Dentistry
Corporate Director – Romanian Society of Esthetic Dentistry

AD

Restaurarea estetica – apropiere catre natura



Dr. Gregory Brambilla

13 decembrie 2014
Cluj-Napoca, Hotel Opera Plaza

» Descriere

09.00 - 13.00 Parte Teoretica

- Observand cu atentie dintii naturali, ajungem sa intelegem ca estetica nu inseamna doar "alb". Estetica este strans legata de functie. Putem inlocui lipsa de substanta redand estetica dar si functia la cel mai inalt nivel prin cunoasterea profunda a naturii dintilor, obtinand rezultate naturale: adica invizibile!
- Vor fi prezentate cazuri clinice diverse realizate prin metode directe dar si indirecte, adevarate surse de inspiratie in activitatea de zi cu zi.
- Pornind de la solutiile propuse, vor fi analizate principiile stratificarii naturale. Astfel, cazurile pretentioase ori dificile pot deveni predictibile daca abordam in ansamblu problemele estetice si functionale si daca avem materialele potrivite.

13.00 - 14.00 Lunch

14.00 - 18.00 Parte Practica

- Realizarea unei restaurari din compozit pe model.
 - Adeziune
 - Fotopolimerizare
 - Tehnici de stratificare ale rasinilor compozite
 - Mentinerea in timp a rezultatului final
- La baza sesiunii hands-on se afla intelegerea culorii, astfel ca, odata inteles acest capitol, stratificarea va deveni mai simpla si mai predictibila, chiar si in cazurile dificile.
- Participantii vor restaura un dinte dificil aplicand notiunile dobandite pe parcursul prezentarii teoretice.

* Cursul beneficiaza de traducere simultana.

» Detalii participare

- Taxa curs teoretic - 300 lei / Taxa curs teoretic student - 200 lei
- Taxa curs comun (teoretic si practic) - 500 lei
- Achitat cash la sediul SSER din Str. Dr. Leonte Nr. 8, Sector 5, Bucuresti
- Achitat cu card la sectiunea Payonline : www.sser.ro
- Achitat prin OP in contul: RO79 BPOS 8100 2708 198R OL01 - Banc Post Cosbuc
RO47 BTRL 0430 1205 U881 50XX - Banca Transilvania Unirii

Cursul comun (teoretic si practic) este gratuit pentru membrii ESCD cu cotizatia achitata la zi.

021.317.58.64 / www.sser.ro

Informații utile Useful information

■ Organizator ■ Organizer

Romexpo
Mărăști Blvd, nr. 65-67
Căsuța poștală 32-3
011465, București
România
Telefon: +40 21 207.70.00
Fax: +40 21 207.70.70
E-mail: romexpo@romexpo.ro

■ Tematică expoziție

- 1. Cabinete de medicină dentară**
 - 1.1 Echipamente
 - 1.2 Instrumentar
 - 1.3 Accesorii
 - 1.4 Materiale
 - 1.5 Produse chimico-farmaceutice
- 2. Laboratoare de tehnică dentară**
 - 2.1 Echipamente
 - 2.2 Instalații
 - 2.3 Materiale
 - 2.4 Instrumentar
- 3. Servicii, informații, comunicare și organizare**
 - 3.1 Service pentru echipamente
 - 3.2 Sisteme de procesare date clienți
 - 3.3 Sisteme de organizare a cabinetelor și laboratoarelor dentare
 - 3.4 Media, publicitate, literatură de specialitate
 - 3.5 Sisteme de curierat pentru clienți
- 4. Produse de igienă orală**

■ Programul expozițional

- Joi, 20 noiembrie 2014: între orele 10:00–18:00
- Vineri, 21 noiembrie 2014: între orele 10:00–18:00
- Sâmbătă: 22 noiembrie 2014: între orele 10:00–18:00

Prețul unui bilet de intrare pentru vizitatori este de 15 lei.

■ Exhibition hours

- Thursday, 20 November 2014: 10:00–18:00
- Friday, 21 November 2014: 10:00–18:00
- Saturday, 22 November 2014: 10:00–18:00

Admission fee: 15 RON

■ Exhibition & trend index

■ Acces vizitatori

Accesul vizitatorilor în Centrul Expozițional ROMEXPO se realizează:

- Pietonal: prin intrările A și B;
- Auto: prin intrările B și D.

■ Access to the exhibition

- By foot: entrance A and B;
- By car: entrance B and D.

■ Parcare ■ Parking

ROMEXPO dispune de spații de parcare amenajate, prin care vă asigură confortul și siguranța autovehiculelor pe toată perioada de desfășurare a expoziției.

ROMEXPO has designated parking spaces, which will ensure comfort and safety vehicles throughout the exhibition period.

1. Dental office

- 1.1 Equipment
- 1.2 Instruments
- 1.3 Accessories
- 1.4 Materials
- 1.5 Chemical-pharmaceutical products
- 2. Dental laboratory**
 - 2.1 Equipment
 - 2.2 Instalatii
 - 2.3 Materials
 - 2.4 Instruments
- 3. Organisers, Associations & Trade**
 - 3.1 Service equipment
 - 3.2 Customer data processing systems
 - 3.3 Systems for organizing cabinets and dental laboratories
 - 3.4 Media, advertising, specialists literature
 - 3.5 Delivery systems for clients
- 4. Dental hygiene products**

today

About the Publisher

Editorial/Administrative office:

Societatea de Stomatologie Estetică din România (SSER)
Str. Dr. Leonte Nr. 8
cod postal: 050465
Sector 5, București
Tel.: 021.317.58.64
Fax: 021.317.58.65
Internet: www.sser.ro

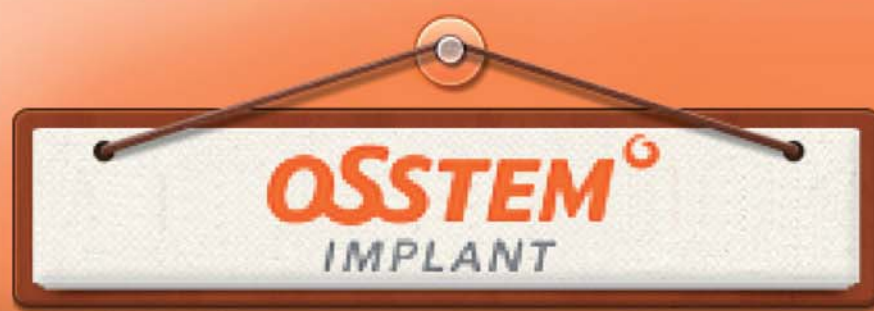Director Corporații: Dr. Florin Lăzărescu
Managing Editor: Magda Wojtkiewicz
Contact: Andreea Munteanu

Această ediție de TODAY va apărea pe durata expoziției DENTA, în perioada 20–22 noiembrie 2014, București.

Toate articolele și pozele publicate în ziar sunt protejate de legea dreptului de autor. Toate încercările de reproducere, fără acordul prealabil al editorului, se va pedepsi penal. Editorul nu își asumă responsabilitatea pentru exactitatea informațiilor legate de companii și reclamelor.

Se aplică termeni și condiții generale, locul de judecată este București.

dti | Dental Tribune International



Studiu de caz: Inserarea de implanturi într-o creastă alveolară îngustă utilizând o tehnică unică de splitting și expansiune a crestei

Introducere

Inserarea unui implant într-o creastă alveolară edentată cu o lățime mai mică de 5 mm va necesita efectuarea de splitting și expansiune a crestei alveolare, înainte de inserare. Tehnica curentă pentru splitting folosește ciocanul și dalta, dar este nevoie de o experiență foarte mare, prezintă un risc înalt de fracturare a plăcii corticale bucale și o fixare inițială nepredictibilă.

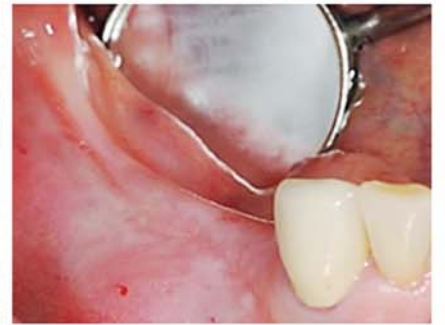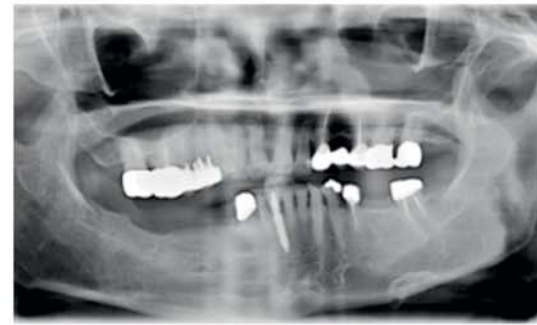O nouă tehnică de splitting și expansiune a crestei implică utilizarea fierăștraielor și a frezelor de expansiune (ESSET KIT de la Osstem Implants) pentru separarea și expansiunea creștelor înguste, fără a utiliza ciocanul și dalta.

Această tehnică este ușor de învățat, este mai sigură (riscul fracturării plăcii vestibulare este mai mic) și este dovedită a avea o fixare inițială mai mare, la un nivel similar cu cazul unui implant normal.

Acest studiu de caz va sublinia noua tehnică și rezultatul final obținut.

Diagnosticul și planul de tratament

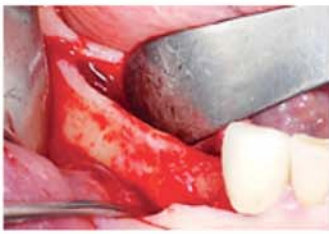
Diagnosticul și planul de tratament



- Vârsta / sex: 80 ani/F
- Istoric dentar: recesiunea osului alveolar după utilizarea timp de mai mulți ani a unei proteze mandibulare parțiale.
- Problema principală: dureri la nivelul mandibulei datorate protezei parțiale.
- Plan de tratament: expansiunea crestei alveolare utilizând ESSET KIT și inserarea de implanturi.

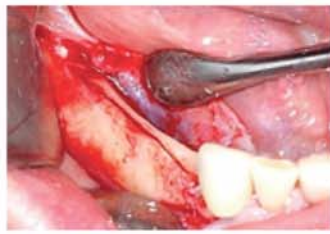
Procedura de tratament

Etapa 1 Fig. 1



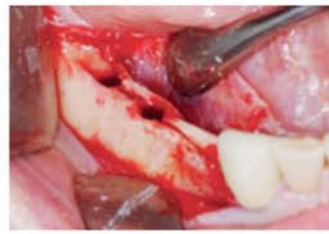A fost efectuată o incizie creștală și o singură incizie verticală în regiunea distală. A fost elevat lamboul mucoperiosteal cu grosime totală.

Fig. 2



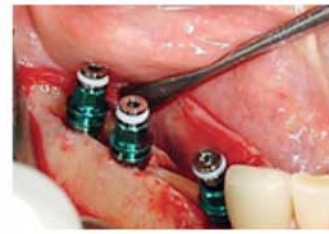A fost modificat osul alveolar utilizând vârful instrumentului de îndepărtare a crestei pentru a obține o lățime orizontală de 3-4 mm. S-au efectuat trei osteotomii folosind o freză spiralată de 1,8 mm la nivelul regiunilor unde vor fi inserat implanturile. Utilizând o lamă de fierăștrău a fost efectuată o corticotomie pe linia mediană.

Fig. 3



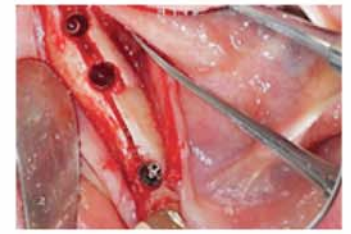Creasta a fost expansionată folosind freze SET, în funcție de secvența chirurgicală.

Fig. 4



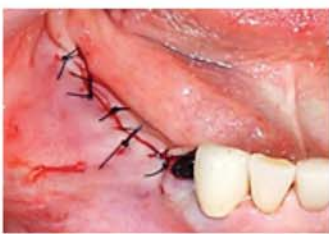Au fost implantate trei TSIII SA.

Fig. 5



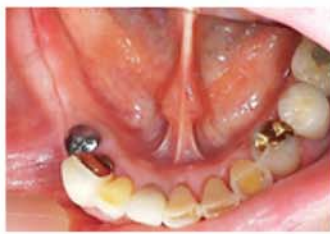La nivelul dintelui nr. 46 s-a produs o fractură incompletă în timpul inserării implantului. Nu exista mobilitate la nivelul plăcii fracturate.

Fig. 6



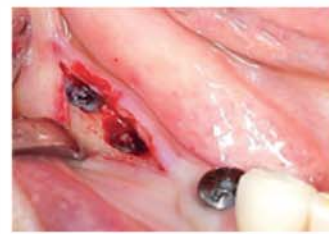Șurubul de acoperire a fost conectat și gingia a fost suturată cu un fir 4-0 Blue Nylon.

Etapa a 2-a Fig. 7



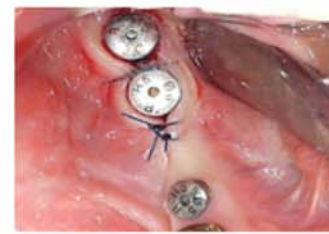Intervenția chirurgicală din etapa a doua a fost efectuată la 12 săptămâni după inserția implantului. A fost realizată o incizie creștală și o elevare a lamboului mucoperiosteal cu grosime totală.

Fig. 8



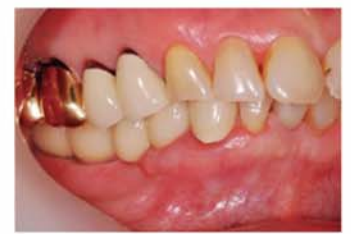A fost observată osteoneogeneza în jurul implantelor. Țesutul osos nou crescut peste șuruburile de acoperire a fost îndepărtat folosind o freză diamantată de mare viteză (Ø 2.0 mm).

Fig. 9



Bonturile de vindecare au fost conectate și gingia a fost suturată cu fir 4-0 Blue Nylon.

Rezultatul tratamentului Fig. 10



Implanturile au fost încărcate la 14 zile după inserare. Gingia adiacentă se afla în condiții bune. Control la 1 an după intervenție. Nu existau semne ale absorbției osoase marginale în jurul implanturilor; volumul osului alveolar se păstrase bine.

Discuții și concluzii

Atunci când este folosită generarea osoasă ghidată (GBR) pentru a crește lățimea orizontală a osului alveolar, durata de vindecare și generare osoasă este de 4-6 luni. Această tehnică de splitting are o perioadă de vindecare scurtă de 3 luni, ceea ce o face să devină o opțiune importantă de tratament pentru pacienții ce necesită inserarea unui implant într-o creastă îngustă.

Pe baza rezultatelor acestui caz, putem concluziona că procedura aplicată de splitting și expansiune a unei creste alveolare în lamă de cuțit, utilizând ESSET KIT este mai ușoară/simplă, prezintă un risc mai mic de fracturare a plăcii bucale și o fixare inițială mai puternică atunci când se compară cu tehnica tradițională de splitting care folosește ciocanul și dalta.



Director Kim Yong-jin, D.D.S.

- A absolvit Facultatea de Stomatologie, Universitatea Dankook
- Stagiul efectuat în spitalul afiliat Facultății de Stomatologie a Universității din Dankook
- Rezidentiat în chirurgie oro-maxilofacială la Asan Medical Center
- Specializare DDS în chirurgie oro-maxilofacială
- Master la Facultatea de Medicină a Universității Ulsan
- Recunoașterea titlului DDS de către Korean Association of Maxillo Plastic and Reconstructive Surgeons (Asociația Coreeană a Medicilor pentru Chirurgie Maxilofacială Plastică și Reconstructivă)
- Consultant R&D al Osstem Implant
- Director actual al Apsun Dental Clinic

APOLLO DI: O SOLUȚIE CAD/CAM ECONOMICĂ

Cu noul sistem de scanare, Sirona oferă medicilor stomatologi un sistem de amprentare digitală la un preț avantajos; în plus, față de sistemele de achiziție CEREC Bluecam și CEREC Omnicam, Sirona a lansat în acest moment APOLLO DI. Sistemul se bazează pe o experiență CAD/CAM de peste 28 de ani și face amprentarea digitală mai accesibilă ca oricând.

APOLLO DI oferă la un preț rezonabil o manevrare ușoară, imagine precisă și fluxul de lucru Sirona Connect. Sistemul de amprentare include unitatea de achiziție, software-ul APOLLO Connect și camera intraorală APOLLO DI cu care utilizatorul poate face amprentarea digitală direct în gura pacientului. Pentru a face acest lucru, un spray de contrast este pulverizat pe

dinții pacientului, foarte fin. Particulele fine din pulverizare asigură maximul de contrast obținându-se astfel, imagini foarte precise.

Linia de produse CAD/CAM Sirona include acum CEREC Bluecam, CEREC Omnicam și APOLLO DI-trei scanere intraorale de înaltă calitate.

Aceste trei scanere intraorale, folosesc tehnologii diferite de scanare, adaptate la nevoile diferite ale cabinetelor stomatologice, iar interac-

țiunea dintre cabinet și laborator este aceeași – modelul digital poate fi rapid și ușor transmis la laboratorul dentar prin intermediul Sirona Connect și prelucrat acolo cu sistemul in-Lab sau cu alte sisteme CAD/CAM ce utilizează interfețe STL.

APOLLO DI este o soluție economică pentru medicii dentiști care doresc să facă amprentările digitale în cabinet, iar lucrarea să fie făcută de laboratorul dentar.

CEREC Connect cu Bluecam

sau Omnicam este soluția optimă pentru medicii care lucrează cu tehnica-dental, dar care doresc să aibă și opțiunea de upgradare ulterioară la frezarea în cabinet.

CEREC Chairside este ideal pentru medicii care doresc să efectueze lucrări dentare în cabinet într-o singură sesiune.

SIRONA

www.sirona.com

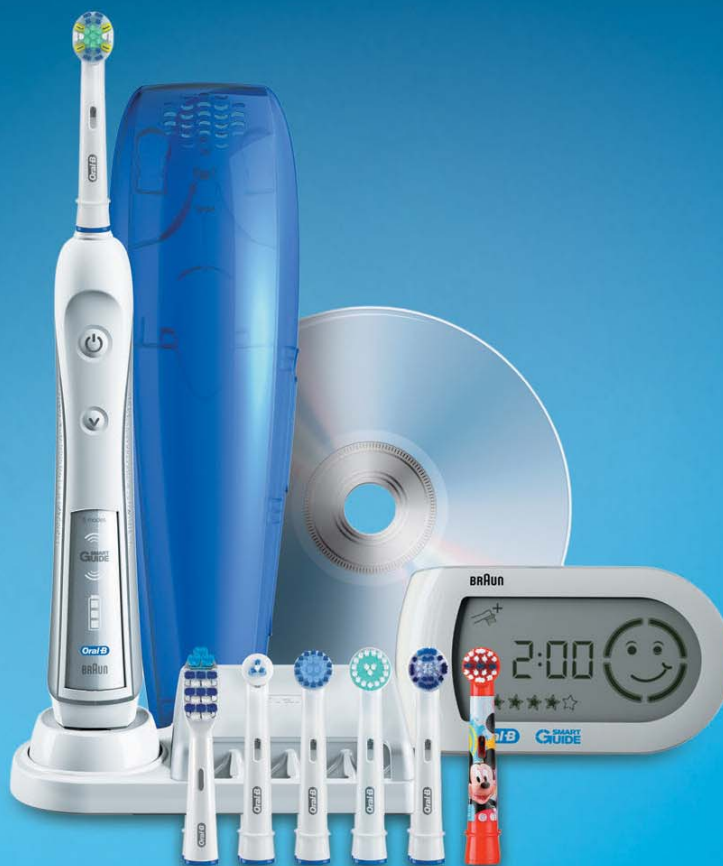AD

Oral-B TRIUMPH
powered by BRAUN

5000 | WIRELESS SMARTGUIDE

OFERTĂ SPECIALĂ

ORAL-B® TRIUMPH™ 5000
CU SMARTGUIDE™ WIRELESS
CEA MAI AVANSATĂ TEHNOLOGIE ORAL-B
DE ÎNDEPĂRTARE A PLĂCII BACTERIENE



SUNAȚI ȘI COMANDAȚI ACUM
PERIUȚA DE DINȚI PENTRU
TESTARE PROFESIONALĂ

oferită prin:



TEL: 0749 063 326

Ofertă valabilă în limita stocului disponibil.



Continuă îngrijirea ce începe în cabinetul dumneavoastră

CÂT DE CURÂND... UNIC!

3M ESPE Filtek Bulk Fill Posterior – Restaurările posteroare vor fi mai simple cu Filtek Bulk Fill Posterior.

Indicații:

- Restaurări directe anterioare și posteroare (inclusiv suprafețe ocluzale)
- Bază/liner sub restaurări directe
- Reconstrucții de bont
- Restaurări indirecte incluzând inlay-uri, onlay-uri și fațete
- Restaurarea dinților deciduali
- Sigilant pentru fisuri extinse la molari și premolari
- Repararea defectelor în restaurarea cu ceramică, smalț și restaurări temporare

Filtek Bulk Fill Posterior prezintă soluția bulk:

- Numai un singur strat de 5mm pentru obturarea întregii cavități



- Procedură rapidă și ușoară, nu necesită un dispenser special de aplicare
- Adaptare marginală excelentă
- Reducerea stresului legat de contracția de polimerizare permite fotopolimerizare până la 5 mm
- Rezistență la uzură mai bună decât alte materiale bulk fill existente pe piață
- Manevrabilitate și prelucrare excelente
- Forma de prezentare: capsule și seringi

3M ESPE

www.solutions.3m.com

6.6 MILIMETRI - 100% ANKYLOS®**Conceptul ANKYLOS TissueCare - rata de succes atractivă pe termen lung**

Solid, stabil și de încredere pentru mai bine de 25 de ani: ANKYLOS C/X este Soluția pentru toate indicațiile clinice cu estetica sa predictibilă, naturală și stabilitatea mecanică de top. Conexiunea conică a fost proiectată pentru stabilitatea inițială și pe termen lung a țesuturilor. Conexiune Tissue Care extrem de precisă nu are în mod virtual nici un fel de micromișcare și este aproape în totalitate sigilantă la infiltrația bacteriană. Și este în același timp autosigilantă pentru a preveni resorbția osoasă, asigurând stabilitatea și sănătatea țesuturilor dure și moi.

Rezultate stabile, predictibile pentru pacienții dvs?

DENTSPLY Implants ANKYLOS C/X oferă: conexiunea conică Tissue Care unică transferă traziția dintre implant și bont către centrul implantului, și previne influențele mecanice asupra țesuturilor periimplantare. Aduce în plus un spațiu suplimentar pe umărul implantului pentru țesuturile moi înconjurătoare. În combinație cu plasarea subcrestală și aspectul microstructurat al implantului favorizează depunerea celulelor osoase către bont- pentru un suport suplimentar al stratului superior al țesutului moale. Condiții ideale pentru estetica roz-alb pe termen lung.

Ankylos -de 25 de ani împreună cu voi

În 2012 Ankylos a sărbătorit 25 de ani de succes ai acestui implant și a conexiunii sale Tissue Care care a fost întotdeauna susținătoare stabilității estetice pe termen lung. De 25 de ani Ankylos a fost de asemenea conectat de clienții loiali prin sloganul: "connected with you"

Încă de la început sistemul de implante Ankylos a fost diferit față de celelalte: conexiune internă conică, platform switching real, design progresiv al filetelui – o adevărată revoluție pentru anul 1987. Inițial Ankylos a fost considerat un sistem de implante "exotic", apoi a devenit invidiat pentru rata lui senzațională de succes și astăzi, există cate un pic de Ankylos în foarte multe sisteme de implanturi.

Secretul Ankylos?

Pentru cei 25 de ani trecuți, feedbackul constant al medicilor a reprezentat o parte a dezvoltării ulterioare a sistemului Ankylos.

Tocmai de aceea, în acest moment avem **6.6 milimetri – 100% ANKYLOS.**

Dacă înălțimea osului nu este suficientă, augmentarea osoasă este deseori necesară înainte de a se plasa un implant. Implantul scurt Ankylos 6.6 este indicat acolo unde înălțimea osoasă este

limitată. În felul acesta se poate reduce necesitatea procedurilor de augmentare osoasă vertical și de aceea este redus timpul de lucru, cât și costul tratamentului. Implantul Ankylos 6.6 mm are aceeași conexiune Tissue Care conică ca toate implanturile Ankylos, preve-



nind micromișcarea dintre implant și bont.

Conexiunea Tissue Care este parte a conceptului Tissue Care care certifică pe termen lung stabilitatea țesuturilor dure și moi. Implantul Ankylos 6.6 este disponibil în 3 diametre 3.5/4.5/5.5 mm și completează portofoliul deja existent al lungimilor implante-

lor de 8/9.5/11/14 and 17mm. Pentru a asigura o manipulare ușoară și a determina o eficacitate a tratamentului, toate instrumentele corespunzătoare implanturilor Ankylos sunt în prezent distribuite cu un marcaj adițional corespunzător noii lungimi de implant.

PLURIFARM DENT
www.plurifarm.ro

AD



50 years strong

De zeci de ani*, A-dec este principala opțiune a medicilor dentiști. Dar acesta este doar începutul!

Fie că este vorba despre progresele tehnicii de lucru din poziția șezândă, fie despre ridicarea standardelor de ergonomie în cabinet, măsura succesului A-dec este întotdeauna rezultatul grijii deosebite pentru calitate.

- 37% dintre medicii dentiști din Statele Unite ale Americii, care au achiziționat echipamente dentare sau mobilier de cabinet în ultimii cinci ani, au ales A-dec – însumând, astfel, un volum de trei ori mai mare față de următorii trei concurenți de pe piață, la un loc.
- Peste 500 de școli și instituții guvernamentale, din peste 100 de țări, investesc în echipamente A-dec.
- Cele 62 de premii Townie Choice® din ultimii 11 ani dovedesc calitatea „Best in Class” a echipamentelor A-dec.
- A-dec – Lider în producția mondială prin Fiabilitate, Service & Valoare.

Dumneavoastră, tuturor medicilor care ne-ați împărtășit experiențele de lucru în aceste cinci decenii, vă mulțumim! Nu numai că ne inspirați să îmbunătățim și să ridicăm standardele în permanență, dar datorită Dumneavoastră suntem atât de încrezători în viitor.

Vă așteptăm să ne fiți alături la sărbătoarea celor 50 de ani de calitate și grijă pentru clienți.

Vizitați: a-dec.com/50years



[*] în baza studiului Strategic Data Marketing.

Categoria produselor dentare include scaunele de pacient, unitățile de medic, reflectoarele și mobilierul de cabinet.

© 2014 A-dec Inc. Toate drepturile rezervate.

MEDICA M3

MedicaM3
Str. Iuliu Hatieganu nr.4
400005 Cluj - Napoca
Romania
Tel. +40 264 591034
Teodor Micu +40 744 354 135
teodormicu@medicam3.ro
www.medicam3.ro

GADA®
We grow with life

Gadagroup Romania SRL
A Company of The GADA® Group Ltd.
241A Barbu Vacarescu Str.
1-st floor, sector 2
020285 Bucharest, Romania
Tel: +40 21 3172102
George Stoian +40 756 036 200
Email: george.stoian@gadagroup.com
Web: www.gadagroup.ro
Web: www.gadagroup.com

BEAUTIFIL FLOW PLUS - COMPOZIT HIBRID FLUID PENTRU DINȚII FRONTALI ȘI LATERALI

Caracteristicile deosebite ale sistemului de restaurare dentară Beautiful II sunt reprezentate de proprietățile de difuziune ale luminii, care corespund celor ale smalțului dintelui și ale dentinei, capacitatea sa extraordinară de modelare, precum și de capacitatea tehnologică patentată a materialului de a elibera și absorbi fluoruri.

Beautiful Flow Plus este pasul următor în domeniul dezvoltării materialelor de restaurare dentară și îmbină proprietățile de aplicare ale unui compozit tip flow cu compozit hibrid pentru obturații.

Beautiful Flow Plus este recomandat pentru orice indicație terapeutică-inclusiv pentru su-

prafețele ocluzale solicitate ale dinților și marginile ocluzale. Prin

manevrabilitatea îmbunătățită care permite aplicarea prin in-



AD



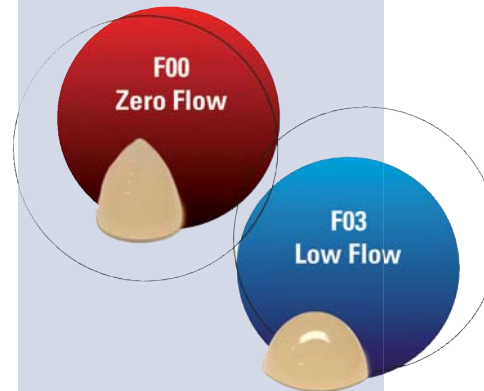
CROIXTURE

PROFESSIONAL MEDICAL COUTURE



THE NEW 2014-2015 COLLECTION

EXPERIENCE OUR ENTIRE COLLECTION ON WWW.CROIXTURE.COM



jectare, restaurarea dinților laterali nu a fost nicicând mai ușor de realizat. Mai mult, capacitatea de eliberare și absorbție a fluorurilor, precum și rezistența la dezvoltarea bacteriilor, reduc apariția cariilor secundare.

Beneficii pentru dumneavoastră:

- Restaurații clasa I până la clasa V,
- Indicat pentru suprafețele ocluzale solicitate,
- Aplicare ușoară prin injectare,
- Proprietăți de adaptare cu o frumusețe naturală,
- Eliberarea și absorbția prelungită de fluoruri,
- Opacitate deosebită la radiografie.

Frumusețe naturală cu capacitate excelentă de lustruire și finisare

Paleta extinsă de culori vă dă posibilitatea de a oferi pacienților dumneavoastră un sistem de compozit sigur, care eliberează fluoruri și are proprietăți estetice deosebite. Culorile de bază au fost optimizate pentru obținerea unui efect de cameleonizare eficient, care să permită armonizarea la restul dinților naturali.

Echilibrul unic dintre matricea dentară și materialul de obturație conduce la o excelentă capacitate de lustruire a obturației, care garantează o strălucire de lungă durată.

Low Flow (F03)

Capacitatea de fluidizare moderată pentru restaurarea dentară a fisurilor, defectelor de colț și aplicare ca strat de baza (Baseliner)

Zero Flow (F00)

Cu capacitate deosebită de modelare pentru formarea cu ușurință a anatomiei ocluzale, a marginilor și a detaliilor complicate de suprafață.

PLURIFARM DENT
www.plurifarmdent.ro

ENAMEL PLUS HRI FUNCTION - SINGURUL COMPOZIT CU CARACTERISTICI MECANICE ȘI FUNCȚIONALE IDENTICE CU ALE AURULUI DENTAR ȘI SIMILARE SMAȚULUI NATURAL

“Plăcut cu adevărat este numai ceea ce-i lucrat cu îngrijire”, scria Thomas Mann în romanul Muntele vrăjit.

Dacă în Artă, Omul caută să redea prindiferite mijloace Natura însăși, noi stomatologii suntem în căutarea unor materiale de restaurare ideale, în dorința de a ne apropia de natura desăvârșită a dinților.

Astăzi toate materialele restaurative au calități estetice excelente și comparabile. Ce cunoaștem însă mai puțin sunt proprietățile lor mecanice și funcționale în raport cu ocluzia.

Stabilitatea ocluzală a pacienților este bunul prețios pe care medicul trebuie să îl păstreze sau, în cazul disfuncțiilor, să îl restaureze.

În urma cu 20 de ani Dr. Lorenzo Vanini împreună cu compania Micerium au schimbat complet filozofia estetică a compozitelor, mai întâi cu Enamel Plus HFO și apoi cu Enamel Plus HRi, primul compozit cu același indice de refracție cu al smalțului natural.

Acum a apărut pe piața Enamel Plus HRi Function, singurul com-

pozit cu caracteristici mecanice și funcționale identice cu ale aurului dentar și similare smalțului natural. Enamel Function este indicat pentru restaurarea biofuncțională minim invazivă a zonelor laterale, respectând sistemul neuromuscular. Este ideal pentru utilizarea în zonele posterioare, prin tehnica directă sau indirectă în special în reabilitările protetice minim invazive.

Proprietăți fizice: duritate Vickers: 760 Mpa; rezistența la îndoire (flexie): 115 Mpa; modul de elasticitate: 11.500 Mpa; rezistența la compresie: 460 Mpa.

Contact:

- DENTAEXIM: Dr. Elena Iancu
tel.: 0722 294 000 (Cluj Napoca)
 - ENA TRAINING: Dr. Cristina Ghita
tel.: 0768 625 555 (București)
- www.micerium.com

AD

GC IMPLANT AADVA - TEHNOLOGIE INOVATOARE A IMPLANTELOR



Sistemul GC Aadv Implant se bazează pe o sinergie revoluționară implanto-protetică și un concept stomatologic CAD/CAM. Gama GC Aadv Implant, manufacturată profesional, oferă o soluție completă pentru cazurile dumneavoastră ce necesită implante.

Suprafața unică a sistemului Aadv Implant a fost concepută utilizând o tehnologie dovedită științific.

Caracteristicile sale sunt create prin sablare omogenă cu particule de alumina de înaltă puritate și demineralizare cu acid care îmbunătățește și stimulează osteointegrarea (Anchor Surface Technology).

Managementul protetic al esteticii gingivale

Conexiunea conică etanșă, împreună cu controlul inserției implantului, ajută la managementul profilului protetic emergent. Posibilitatea oferită de șuruburile de vindecare transgingivală, disponibile în 3 înălțimi ale pragului diferite (EPH 1.0 - 2.5 - 4.0mm) și 3 diametre (4 - 5 - 6 mm) ghidează vindecarea verticală și orizontală a țesutului moale permițând un control optim al esteticii protetice finale.

Sistemul GC Aadv Implant oferă flexibilitate protetică

Versatilitatea bonturilor protetice pentru lucrările protetice cimentate sau fixate prin înșurubare cu diferite materiale permite medicului stomatolog să asigure funcționalitate de lungă durată și estetică optimă pentru pacient.

Preparație chirurgicală sigură

Datorită secvenței de frezare adaptate pas-cu-pas la calitatea osului pacientului, sistemul GC Aadv Implant asigură stabilitatea primară optimă a implantului.

Design-ul ergonomic al kitului chirurgical GC Aadv permite o navigare optimă prin secvențele de frezare datorită unei organizări chirurgicale inteligente și garantează curățarea și sterilizarea eficientă a instrumentelor chirurgicale.

GC EUROPE
www.gceurope.com

NOU!

**DOVEDIT CLINIC:
CURĂȚĂ**


PRIN REDUCEREA PLĂCII BACTERIENE*

PROTEJEAZĂ

ÎMPOTRIVA EROZIUNII SMAȚULUI ȘI A SENSIBILITĂȚII*

*COMPARATIV CU PASTA DE DINȚI OBIȘNUITĂ

DE **3X**
MAI EFICIENT!



Continuă îngrijirea ce începe în cabinetul dumneavoastră



Despre utilizarea CBCT în ortodonție

By Dr. Andrei Iacob, România

Tomografia computerizată cu fascicul conic (CBCT) ar trebui să fie tehnica imagistică de elecție pentru o evaluare ortodontică corectă și completă. Datorită progreselor realizate în domeniul imagisticii CBCT, clinicienii pot efectua măsurători exacte, fără erori induse de proiecția radiografică și pot identifica cu mai multă precizie punctele antropometrice de reper și locația acestora. Cel mai important argument pentru utilizarea de rutină a CBCT în ortodonție este exactitatea geometriei imaginii. Utilizarea radiografiilor 2-D (radiografii panoramice și cefalometrice laterale și frontale) este asociată cu diferite grade de distorsionare și mărire a imaginii. Spre deosebire de imaginile 2-D, prin CBCT se obține un raport de 1:1 al geometriei imaginii, ceea ce permite măsurători liniare și unghiulare exacte.¹

Calitatea imaginilor CBCT permite ortodontului să analizeze tri-dimensional oasele, dinții (chiar și dinții neerupți) și țesuturile moi. Precizia de măsurare a țesutului dur și moale pe imaginile CBCT permite stabilirea mult mai completă și exactă a diagnosticului și planificarea tratamentului. S-a demonstrat că punctele de reper pot fi localizate în mod real pe imaginile cefalometrice generate de datele CBCT.²

Imaginile CBCT pot fi și ar trebui să fie utilizate în diferite domenii de interes în ortodonție. Cu

ajutorul acestor imagini 3-D se poate evalua mult mai simplu și mai exact: calitatea și cantitatea osului alveolar (atât componenta corticală cât și cea spongioasă), statusul parodontal al pacienților, dinții (inclusiv dinții neerupți și cei supranumerari) și relația dinților cu structurile adiacente, precum și statusul morfologic și funcțional al articulației temporomandibulare. Mai mult, din imaginile CBCT este ușor de extras imagini 2-D foarte exacte, cum ar fi radiografiile panoramice sau teleradiografiile.

Poziția și volumul osului alveolar

Pentru ca dinții să poată fi mișcați sub acțiunea forțelor ortodontice, deplasarea acestora trebuie să se realizeze prin componenta spongioasă a osului alveolar. Osul cortical vestibular și palatinal poate reduce sau bloca deplasarea dintelui. Este bine cunoscut și demonstrat faptul că pot apărea fenomene de resorbție radiculară sau fenestrări și dehiscente osoase atunci când rădăcina dintelui este pusă în contact și presată de componenta corticală a osului alveolar. Acest proces poate avea loc indiferent de direcția de deplasare a dinților (direcția mezo-distală sau vestibulo-orală) și chiar din faza de aliniere a tratamentului ortodontic, dacă nu se ține cont de volumul osului alveolar spongios (fig. 1).

O discrepanță între dimensiunile arcadei dentare și cea a arca-

dei alveolare este una dintre cele mai frecvente probleme în ortodonția clinică. Această discrepanță, concretizată prin lipsa de spațiu pentru toate unitățile arcadei dentare, poate fi adresată ortodontic prin patru modalități: extracții dentare, reducerea interproximală a smalțului, distalizarea dinților posteriori sau expansiunea arcadei dentare.

În contextul tendințelor actuale din ortodonție, în care modalitatea de tratament non-extracțională devine tot mai populară, utilizarea CBCT a devenit obligatorie. Expansiunea arcadei dentare este foarte des asociată cu resorbția radiculară și provoacă înclinarea vestibulară semnificativă a dinților. Numeroase studii leagă această vestibulo-versie a dinților cu resorbția radiculară și dehiscenta osului cortical vestibular. CBCT permite clinicianului să evalueze volumul osului alveolar spongios și poziția rădăcinii în raport cu plăcile corticale (fig. 2). Aceste informații ajută ortodontul să își stabilească limitele mișcării ortodontice, astfel ca tratamentul ortodontic să nu inducă resorbția radiculară sau afectarea iatrogenică a sistemului parodontal.³

Nivelul osului parodontal

Statusul parodontal al pacientului trebuie întotdeauna verificat înainte de începerea tratamentului ortodontic. Acest lucru trebuie realizat în mod regulat la pacien-

ții diagnosticați cu boală parodontală, precum și la toți pacienții adulți și tineri cu vârsta de peste 18 ani (în conformitate cu reglementările American Board of Orthodontics) care sunt pe cale de a urma un tratament ortodontic. De obicei, starea parodontală este verificată folosind o radiografie panoramică sau radiografii seriate ale întregii cavități bucale. Cu CBCT, aceste tipuri de radiografii nu mai sunt necesare, deoarece informațiile pot fi extrase din volumul 3-D. În plus, imaginile CBCT au avantajul de a fi tridimensionale, ceea ce permite clinicianului să observe și să determine cantitatea exactă a osului care înconjoară fiecare suprafață a dintelui, orală și vestibulară, precum și defectele interproximale (fig. 3 și 4).¹

Starea și condiția ATM

Examenul clinic în sine nu este, de obicei, în măsură să stabilească starea morfologică și funcțională a ATM sau să diagnosticheze sindromul de disfuncție a articulației temporomandibulare. Din acest motiv, imaginile ATM sunt esențiale pentru evaluarea relației condil-fosă (fig. 5) și a spațiilor funcționale ale articulației (fig. 6) în vederea determinării modificărilor morfologice în structurile osoase ale articulației și evaluării gravității lor. Modificările morfologice asociate cu sindromul disfuncției articulației temporomandibulare includ uzura, pierderea corticalei, apla-

tizarea suprafețelor osoase articulare (fig. 6) și apariția osteofitelor (fig. 7).^{1,4} Studii recente recomandă CBCT ca fiind cel mai adecvat instrument de investigare radiografică pentru evaluarea modificărilor morfologice ale ATM.⁵

Analiza cefalometrică

Teleradiografiile laterale și frontale pot fi extrase din imaginile CBCT (fig. 8), iar măsurătorile efectuate pe aceste imagini sau dovedit a fi, în medie, similare cu cele obținute din teleradiografiile convenționale.²

Discrepanța transversală între maxilar și mandibulă

Datorită preciziei cu care pot fi identificate reperele reprezentând diametrele transversale maxime ale maxilarului și mandibulei pe imaginile CBCT, ortodontii pot evalua mult mai precis discrepanța scheletală transversală folosind datele 3-D. În acest scop, o metodă simplă este analiza transversală CBCT realizată de Universitatea din Pennsylvania (fig. 9). Această analiză transversală utilizează CBCT pentru localizarea punctelor care definesc lățimea bazelor scheletale maxilare și mandibulare. Pentru dimensiunea transversală a mandibulei, măsurarea este realizată la nivelul furcăției rădăcinilor primilor molari (repere care se potrivesc de altfel și cu cele utilizate de dr. L. Andrews în definiția "WALA ridge"). Pentru maxilar, măsură-

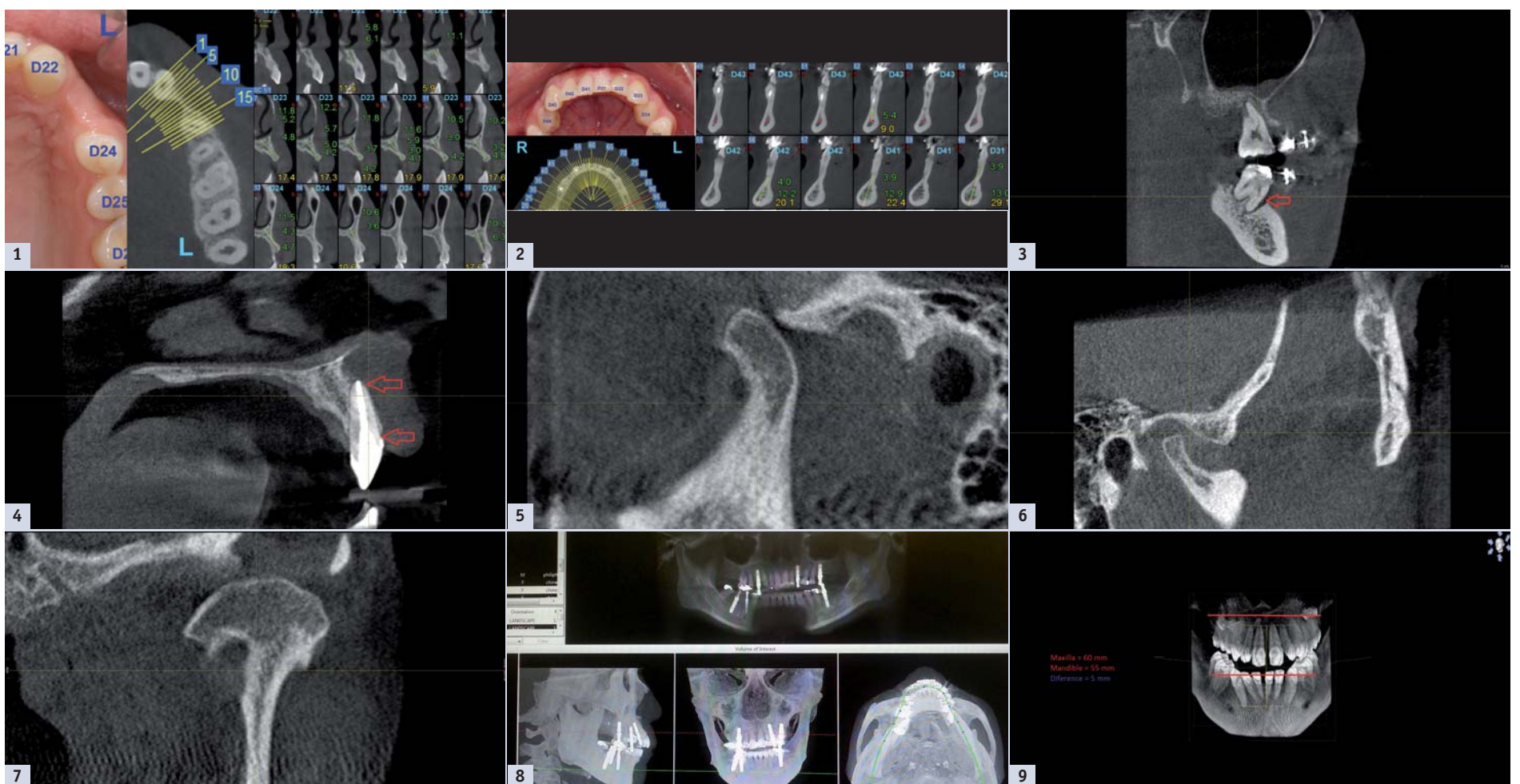


Fig. 1: Creastă alveolară îngustă la nivelul unui 23 care prezintă agenezie. Fig. 2: Simfiză mentonieră foarte subțire cu dinții anteriori mandibulari aflați în contact cu plăcile bucală și corticală linguală. Fig. 3: Pungi parodontale adânci în jurul primilor molari maxilari și mandibulari. Fig. 4: Fenestrare osoasă și dehiscentă. Fig. 5: Luxație anterioară condil-fosă: Condilul mandibular se deplasează anterior de eminența tuberculului articular la deschiderea completă a gurii. Fig. 6: Spații funcționale largite într-o ATM cu condil plat. Fig. 7: Osteofit. Fig. 8: Imagine panoramică și măsurători cefalometrice extrase din datele CBCT. Fig. 9: Exemplu de analiză transversală cu ajutorul CBCT.

White & Pink

esthetics



12th International Congress of Esthetic Dentistry

Society of Esthetic
Dentistry in Romania

Dedicated to excellence in esthetic dentistry



Bucharest
May 14-16th 2015

Scientific Partner:



Registration: www.sser.ro

JW Marriott Grand Hotel