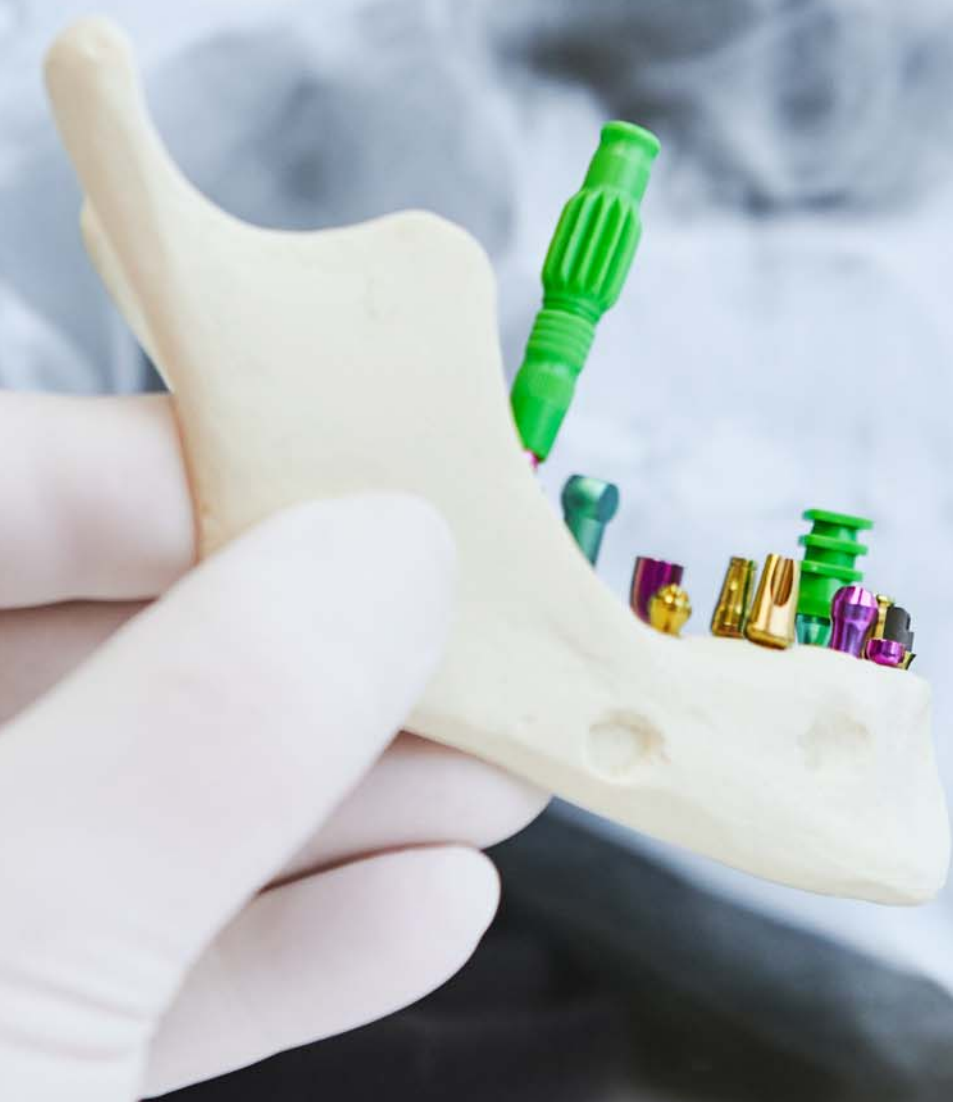

# implants

international magazine of oral implantology

1 2022 české vydání



**MUDr. Pavel Hyšpler**

Plně navigovaná implantace –  
řešení při nedostatku kosti

**Dr. Renaud Girieud**

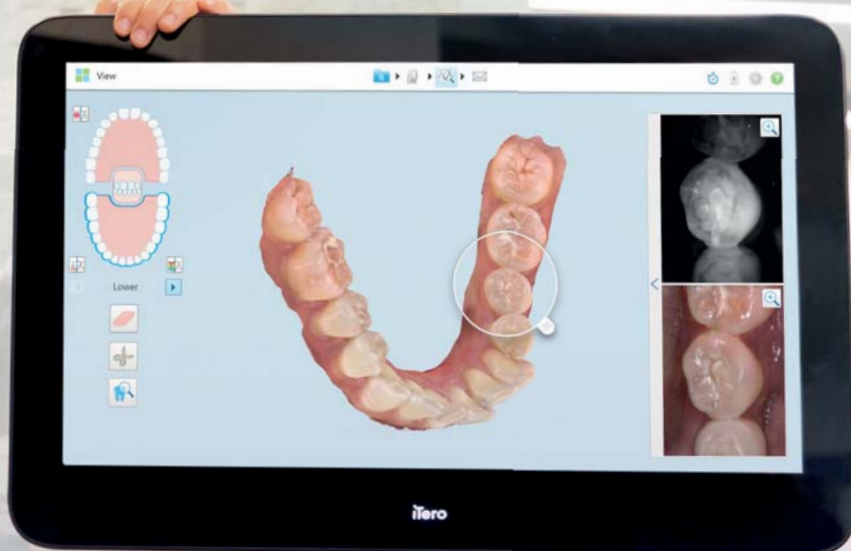
Augmentace pomocí radixu zubu

**Sergio Piano**

Tříčlenný můstek v distálním  
úseku s okamžitým zatížením

# LEXPAND

Dopřejte si větší rozhled.  
Úplně jednoduše. Okamžitě.



**Lepší funkce. Vyšší produktivita.**

**Zobrazovací systém iTero Element 5D Plus přináší:**

- Revoluční způsob vizualizace
- Nové důmyslné funkce
- 3D modely, intraorální snímky a pomoc s detekcí zubních kazů  
— To vše ve formě jednoho digitálního skeneru,  
díky němuž bude vaše práce efektivnější.

**Chcete se dozvědět více? Kontaktujte nás na [iTero.com](http://iTero.com)**

**Novinka**

it starts with **iTero**

Invisalign, iTero, iTero Element, logo iTero a jiné jsou ochranné známky a/nebo známky služeb společnosti Align Technology, Inc., případně některé z jejich dceřiných či přidružených společností a mohou být registrovány v USA a/nebo v jiných státech.

©2021 Všechna práva vyhrazena. Align Technology Switzerland GmbH, Suurstofli 22, 6343 Rotkreuz, Švýcarsko  
MKT-0005747 Rev B

# Vážení čtenáři,

dostává se k vám další vydání časopisu **implants** CZ/SK, který pro vás připravuje vydavatelství StomaTeam v licenci Dental Tribune International.

V tomto vydání bych především vyzdvihl článek *Plně navigovaná implantace – efektivní řešení při nedostatku kosti* primáře Pavla Hyšplera s kazuistikou navigované chirurgie za použití tuzemského implantačního systému BioniQ. Sekunduje mu obdobný článek zabývající se taktéž navigovanou chirurgií a okamžitým zatížením implantátů s využitím zahraničního implantačního systému: *Tříčlenný můstek v distálním úseku na implantátech Straumann® BLX s okamžitě nasazenou provizorní náhradou*.

Zajímavou techniku augmentace alveolu popisuje článek *Augmentace pomocí radixu zubu – použití kořenů zubů v rámci ošetření při nedostatečné nabídce kosti*.

Nikoliv neočekávanou statistiku (ne)úspěšnosti hojení zejména během oseintegrace implantátů přináší dlouhodobá studie *Míra úspěšnosti dentálních implantátů u těžkých kuřáků*.

Přeji příjemné počtení a krásný podzim.

S pozdravem  
MUDr. Michal Žitňanský  
šéfredaktor




Michal Žitňanský

INZERCE

## Objednejte si předplatné médií StomaTeamu

**Zjednodušili jsme nabídku, zachovali jsme ceny**

Chcete odebírat naše časopisy v tištěné verzi, získat neomezený přístup k našemu online obsahu a celou řadu dalších výhod členů Klubu StomaTeam?

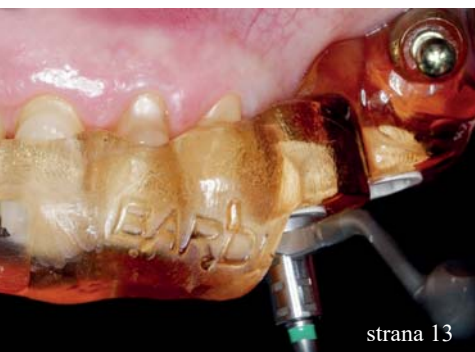Vyberte si z naší nabídky roční program **Klub StomaTeam KOMPLET**.

Zajímá vás především neomezený online obsah a všechny výhody členů Klubu StomaTeam?

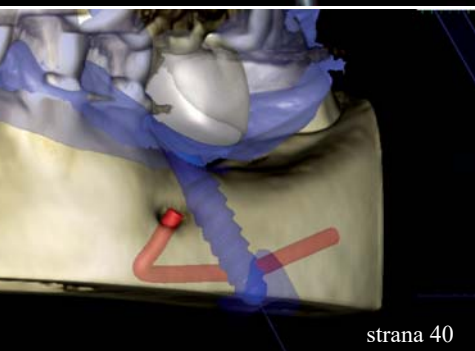
Vyberte si program **Klub StomaTeam ONLINE**.

**Více na [www.stomateam.cz](http://www.stomateam.cz) v sekci Předplatné**

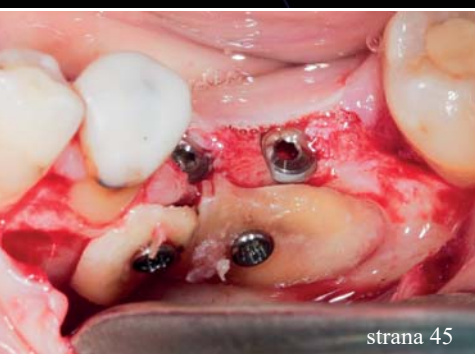



strana 13



strana 40



strana 45

## Editorial

Michal Žitňanský

01

## Studie

TRINIA Trio – „all-on-three“ – nekovová náhrada z pryskyřice vyztužené skelnými vlákny funguje i na třech ultrakrátkých implantátech Bicon

Rolf Ewers, Rudolf Seemann | PR, Bicon

30

Míra úspěšnosti dentálních implantátů u těžkých kuřáků  
Dlouhodobá studie

Branislav Fatori, Inge Schmitz

34

## Kazuistiky

Tříčlenný můstek v distálním úseku na implantátech Straumann® BLX s okamžitě nasazenou provizorní náhradou: kazuistika krok za krokem

Sergio Piano

13

Plně navigovaná implantace – efektivní řešení při nedostatku kosti

Pavel Hyšpler

40

## Přehledový článek

Objemové změny kolagenního xenoštěpu při 3D rekonstrukci atrofované horní čelisti

Livio Lo Faro, Francesco Giachi Carù & Prof. Tiziano Testori

05

Plán na ochranu implantátů

Inovativní protokol recallu pro implantáty a parodont

Tiziano Testori, Giordano Bordini, Matteo Basso

25

Augmentace pomocí radixu zubu

Použití kořenů zubů v rámci ošetření při nedostatečné nabídce kosti

Renaud Girieud

45

## Zprávy z oboru

Guided Biofilm Therapy (GBT) – Neriskujte, pokud jde o zdraví implantátů

Marina Kamel

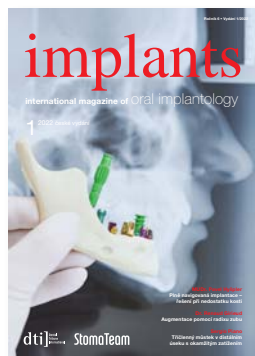23

ICX-ACTIVE-LIQUID implantát

Ivan Třešňák

38

Fotografie na obálce: AdobeStock



# Váš spolehlivý partner pro implantologii

PROVĚŘENO  
30 lety  
na trhu



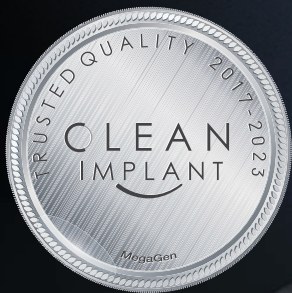- Moderní implantační systém
- Ověřené augmentační materiály
- CAD/CAM



[shop.lasak.cz](http://shop.lasak.cz)

## Komplexní nabídka pro profesionály

Špičkovou kvalitu implantačních systémů, augmentačních materiálů a frézovaných konstrukcí LASAK dokládají četné domácí i zahraniční klinické studie a výzkumy. Nabízíme nejrychlejší a nejjednodušší garanční program, v jehož rámci **poskytujeme doživotní záruku na implantáty** a náhradu za vyloučený implantát bez prodlení. Vyžádejte si návštěvu našeho obchodního zástupce nebo nakupujte ihned on-line.




# Why will AnyRidge work in any ridge?

Proč AnyRidge funguje v jakémkoli alveolu?

## MEGA'GEN ANYRIDGE

- volba šířky závitů
- jediné interní spojení
- navigovaná implantace R2Gate
- jedinečný povrch XPEED SLA s ionty vápníku



### Širší fixtura v úzkém alveolu

maximalizuje dlouhodobé zachování implantátu

### Úzký horní průměr

maximalizuje zachování implantátu díky minimalizaci zátěže kortikální kosti

### Ostré závitů

- pro hladké zavedení a větší primární stabilitu
- žádné řezné hrany pro minimální invazivnost, která je ideální pro měkké kosti
- hluboké závitů vhodné pro měkký typ kosti



XPEED®

- pro rychlejší, kvalitnější oseointegraci
- nová technologie ošetření povrchu SLA se zakomponovanými ionty  $Ca^{2+}$
- 100% absence jakéhokoliv rezidua kyseliny z konvenčního procesu SLA

### Kónické tělo

vynikající pro snadné zavedení a okamžité zatížení

# Objemové změny kolagenního xenoštěpu při 3D rekonstrukci atrofované horní čelisti

**Autoři:** Dr. Livio Lo Faro, Dr. Francesco Giachi Carù & Prof. Tiziano Testori, Itálie

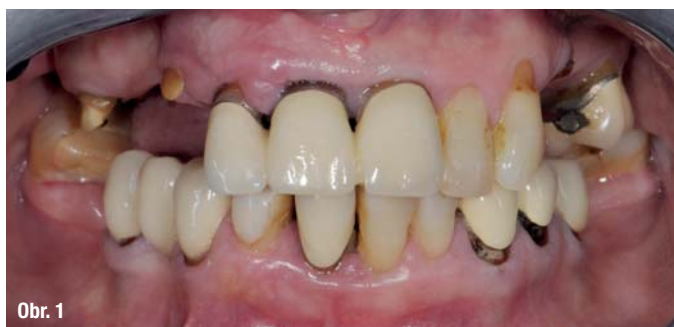Zavádění dentálních implantátů je stále častěji využívanou metodou náhrady chybějících zubů.<sup>1</sup> Náhrady nesené implantáty je možné použít jako alternativu k tradičním můstkům nebo snímatelným náhradám, a to jak u částečně, tak zcela bezzubých pacientů. Distální úsek horní čelisti je však pro chirurgy obvykle problematický z důvodu resorpce kosti, ke které dochází po extrakci zubů.<sup>2-3</sup> Horní čelist je navíc tvořena převážně spongiózní kostí, která je v dutině ústní jednou z kostí s nejmenší hustotou.<sup>4</sup> Za účelem kompenzace atrofie a zvětšení objemu kosti dostupné pro zavedení implantátů jsou neustále vyvíjeny nejrůznější techniky.<sup>5</sup> Předvídatelnou a dobře zdokumentovanou metodou zvětšení objemu kosti pro zavedení implantátů je elevace maxilárního sinu.<sup>6,7</sup> Tato procedura může dokonce i zlepšit kvalitu kosti, provede-li se augmentace dutiny sinu kostním štěpem, jenž dokáže kost ztuhnout. Standardní metodika elevace maxilárního sinu zahrnuje vytvoření vnějšího okénka, opatrné nadzvednutí membrány sinu (Schneiderovy membrány) a ztuhnutí dna sinu pod zvednutou membránou pomocí kostního štěpu. Předvídatelnost a bezpečnost této metody je dokladována již od roku 1980 na základě vyhodnocování tvorby kosti, zjištěné nízké míry výskytu komplikací a vysoké míry úspěšnosti implantátů<sup>8,9</sup>, bez ohledu na výšku zbytkové krestální kosti.<sup>10</sup>

U menších a středně velkých deficiencí horizontálního hřebene zase nabízí možnost obnovy stavby kosti řízená kostní regenerace (GBR) za použití kostních štěpů ve spojení s bariérovými membránami, které stabilizují a chrání transplantované štěpy.<sup>11</sup> V poslední době se ukazuje, že postup GBR s použitím vstřebatelných membrán dokáže rekonstruovat nebo augmentovat i zvláště tenké okraje hřebene.<sup>12-14</sup> Základním kamenem úspěšného protokolu GBR nadále zůstává princip PASS (prvotní uzavření rány, angiogeneze, zachování prostoru a stabilizace krevní sraženiny).<sup>15</sup> V případě částečně bezzubých pacientů bylo doloženo, že střednědobé až dlouhodobé zachování implantátů dokáže zajistit kombinace augmentace hřebene a sinu.<sup>16-18</sup> Co se týče GBR i augmentace sinu, je zkoumána celá řada různých materiálů. Doposud však nebylo dosaženo žádného konsensu ohledně největšího klinického přínosu některého z těchto materiálů. Účelem tohoto článku je ukázat, jak zvládne kombinace různých technik, správné

použití náhradních kostních materiálů a management měkkých tkání rekonstruovat horní oblouk a umožnit umístění fixní náhrady nesené implantáty. Poskytne rovněž vyhodnocení objemových změn použitého náhradního kostního materiálu v průběhu času.

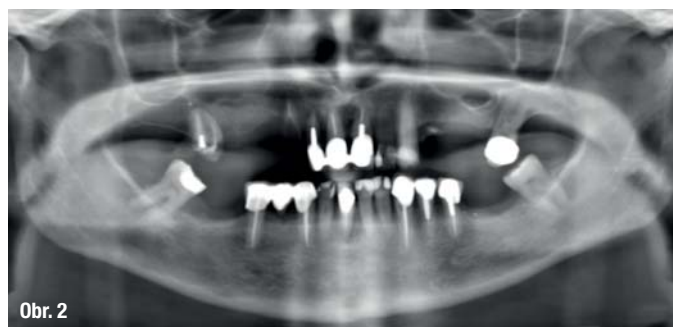
## Kazuistika 1: Chirurgický zákrok u maxilárního sinu a odložené zavedení implantátů

50letá pacientka se dostavila na kliniku Lake Como Institute v Itálii, protože potřebovala kompletní rehabilitaci horního oblouku. Bylo provedeno pečlivé klinické a radiologické vyšetření (konvenční a CBCT) a všechny zuby byly posouzeny jako beznadějně (obr. 1, 2). Pacientka požadovala rehabilitaci horní čelisti formou fixního protetického řešení. Plán ošetření zahrnoval čtyři chirurgické fáze: extrakci všech zbývajících zubů, oboustrannou elevaci maxilárního sinu s prvotní horizontální augmentací, zavedení



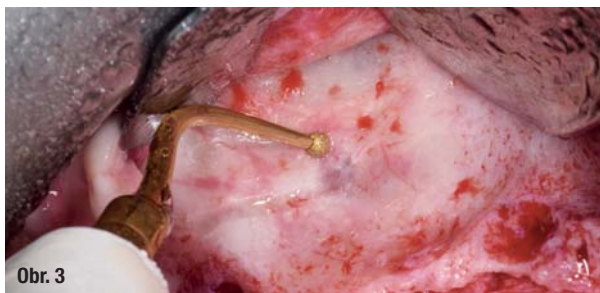Obr. 1

Obr. 1: Intraorální snímek.

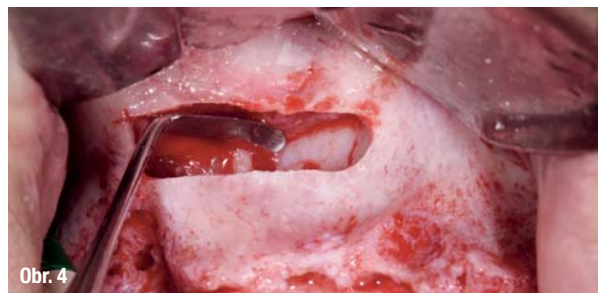

Obr. 2

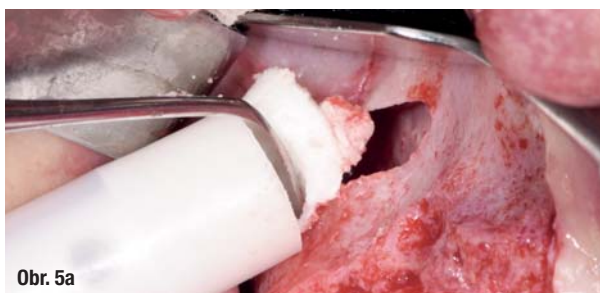Obr. 2: RTG snímek před ošetřením.



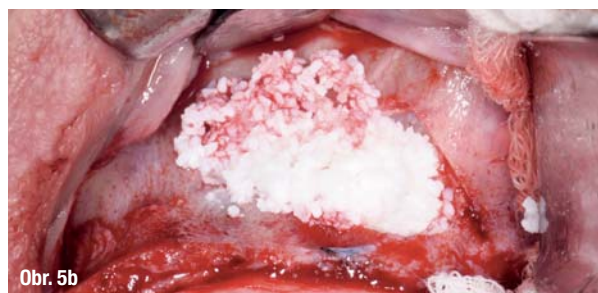Obr. 3: Antrostomie provedená pomocí piezochirurgie.



Obr. 4: Elevace Schneiderovy membrány.



Obr. 5a



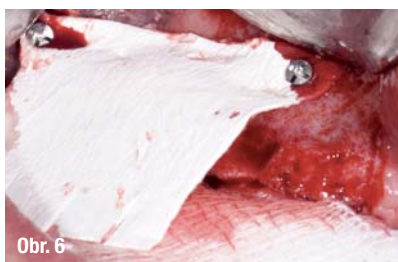Obr. 5b

Obr. 5a, b: Umístění kolagenního náhradního kostního materiálu sticky bone do antrostomie na pravé straně (a) a hydratovaného heterologního náhradního kostního materiálu do antrostomie na levé straně (b).

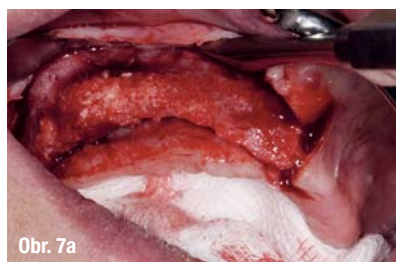
implantátů s druhou horizontální augmentací a fází odkrytí implantátů za účelem managementu měkkých tkání. Po extrakcích byla pacientce dodána celková snímatelná náhrada. Bylo rozhodnuto vyčkat po dobu čtyř měsíců, než se přikročí k další chirurgické fázi, aby se mohla zhojit post-extrakční lůžka. Náhrada byla během této doby z důvodu dosažení správné adaptace dvakrát podložena.

Před provedením oboustranné elevace maxilárního sinu proběhlo klinické a radiologické vyšetření za účelem posouzení náročnosti chirurgického zákroku.<sup>19</sup> Po aplikaci lokální anestezie (4% artikain s 1 : 100000 adrenalinu) do bezzubých oblastí horní čelisti byly provedeny dva krestální řezy posunuté palatinálně. Uvolňující řezy byly vedeny bukálně v oblasti špičáku a hrbolků čelisti a na bukálních stranách byly zvednuty dva laloky v plné tloušťce, které vedly k obnažení laterálních stěn maxilárních sinů. Poté byla pomocí různých čepelek v piezoelektrickém skalpelu vyříznuta dvě laterální nitrokostní okénka (obr. 3). Dbalo se na to, aby při proceduře nedošlo k perforaci membrány sinu.<sup>20</sup> Membrána byla nadzvednuta pomocí speciálních sinusových

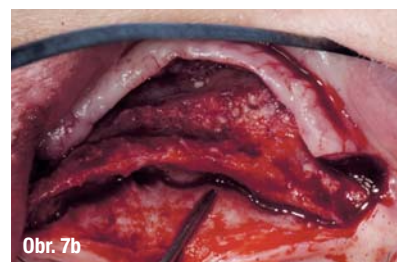
vých kyret do té míry, aby byla k dispozici dostatečná výška pro implantáty (obr. 4). Do oblasti hrbolků čelisti byla vložena kolagení peletka, která měla podržet membránu sinu zvednutou, a za účelem zvýšení vaskularizace a podpory regenerace kosti v ní byly vytvořeny mikrootvory. Pak byl přímo do antrostomie pravého sinu umístěn kolagení heterologní náhradní kostní materiál sticky bone v kolagenové matrixu (OsteoBiol GTO, Tecnos) (obr. 5a) a do levého sinu hydratovaný heterologní náhradní kostní materiál (OsteoBiol mp3, Tecnos) (obr. 5b), přičemž oba štěpy byly ztuhněny. Nad antrostomiemi byla pomocí mikrošroubků zajištěna kolagení membrána (OsteoBiol Evolution, Tecnos) (obr. 6), na bukální oblast pravého sinu byla z důvodu horizontální atrofie umístěna první vrstva náhradního kostního materiálu (OsteoBiol GTO) a membrány byly založeny pod palatinální stěnu. Před sešitím byla vrstva PRF membrán uspořádána tak, aby oblasti chránila a napomohla zhojení. Obě strany byly sešity, aby se mohly zhojit. Vzhledem k omezené výšce kosti pod dnem sinu bylo zavedení implantátů odloženo o tři měsíce do doby integrace štěpu. Byl pořízen CBCT snímek, aby se



Obr. 6



Obr. 7a



Obr. 7b

Obr. 6: Zajištění kolagení membrány pomocí minišroubků. Obr. 7a, b: Výsledek první horizontální augmentace na pravé straně (a) a na levé straně (b).



mohl zkontrolovat rozsah augmentace a na každé straně byla provedena další dvě měření, aby byl k dispozici výchozí bod pro vyhodnocování budoucích objemových změn biomateriálů.

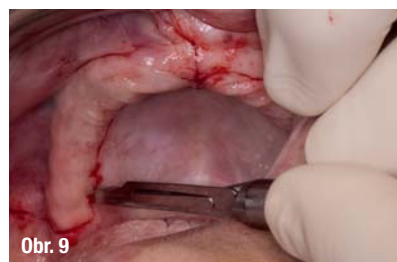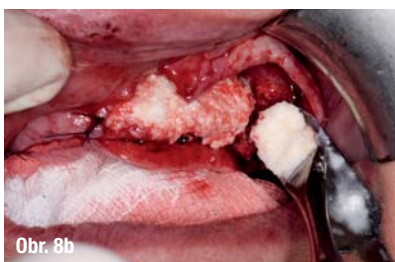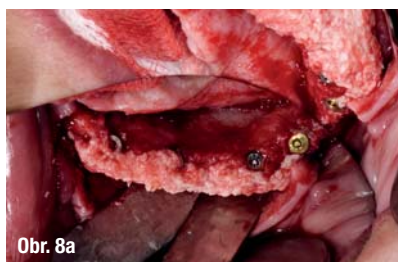Pacientka se vrátila po třech měsících na CBCT vyšetření, aby se rozhodlo, zda je zhojení optimální pro zavedení implantátů. Kvůli jejím zdravotním problémům bylo bohužel další ošetření odloženo. Když se pacientka mohla opět dostavit, po dalších třech měsících, byl před implantologickým zákrokem znovu pořízen CBCT snímek, na němž byly vyhodnoceny objemové změny biomateriálů a naplánován chirurgický zákrok. Za účelem vyhodnocení výsledků předchozí augmentace kosti byl zvednut lalok v plně tloušťce na pravé (obr. 7a) i na levé straně (obr. 7b). Poté bylo zavedeno osm implantátů, do bukální oblasti byla na obou stranách čelisti umístěna další vrstva náhradního kostního materiálu (OsteoBiol GTO). Díky vlastnostem tohoto kolagenního lepivého materiálu jej nebylo nutné hydratovat, protože přilnul na své místo a zabránilo se tak riziku uvolnění granulí během zákroku (obr. 8a, b). Biomateriál byl následně překryt membránou (OsteoBiol Evolution) a obě strany byly sešity.

Pacientka byla objednána na poslední chirurgickou fázi za čtyři měsíce: fáze odkrytí. Před zahájením poslední fáze byl pořízen poslední CBCT snímek, na němž byly vyhodnoceny pozice implantátů a to, jak se výška nového dna sinu uzpůsobila zavedeným implantátům. Fáze odkrytí byla naplánována po oseointegraci implantátů, aby došlo k obnově keratinizovaných tkání na bukální straně a správné hloubce fornixu. Tentokrát byl lalok zvednut jen částečně, počínaje na palatinální straně (obr. 9), aby se obnažily krycí

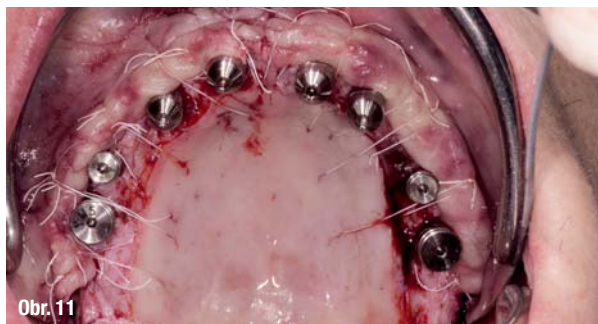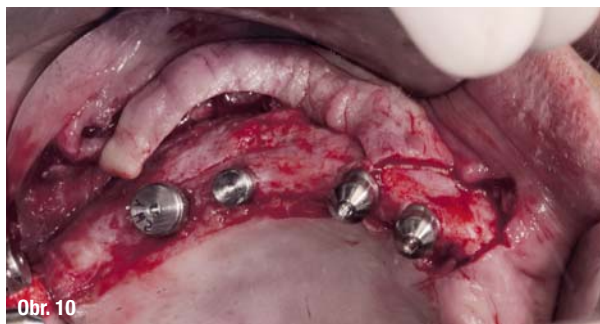šroubky implantátů a pojivové tkáně kolem implantátů zůstaly zachovány. Krycí šroubky byly odstraněny a nahrazeny vhojovacími abutmenty požadované výšky (obr. 10). Poté byl lalok sešit, veškeré keratinizované tkáně na vestibulární straně byly zachovány a palatinální strana se mohla po sekundárním zákroku zhojit (obr. 11). Po zhojení tkání, zhruba po osmi týdnech, byl pořízen otisk a vyrobena a nasazena provizorní náhrada. Po úplném vyzrání tkání, zhruba po čtyřech měsících, byl pořízen další otisk a vyrobena a nasazena definitivní náhrada (obr. 12a, b).

### Klinický výsledek

Před poslední chirurgickou fází (fáze odkrytí) zaznamenal CBCT snímek přesné pozice implantátů a výšku nového dna sinu. Výška augmentovaných oblastí kosti byla sledována vyhovující pro zavedení implantátů za dobrých podmínek. Po čtyřech měsících hojení ukázal CBCT snímek, že se obě strany dobře zhojily. Rekonvalescence byla bezproblémová a pacientka si nestěžovala na bolest, ani nebyly patrné žádné známky infekce. Stejně pozitivní výsledky bylo možné odvodit z průběžných radiologických vyšetření. Všechna měření byla shromážděna do dvou tabulek, podle použitého biomateriálu, aby se mohlo vyhodnotit, jak měnil konkrétní náhradní kostní materiál objem v průběhu času. Výšky augmentovaných sinů se snižovaly podobným tempem. Mezi pooperačním CBCT snímkem a hojením po dobu tří a šesti měsíců se v případě biomateriálu OsteoBiol GTO výška snížila z 22,20 mm na 15,61 mm (objemová změna 29,7 %) a na 12,88 mm (objemová změna 42,0 %) a z 21,61 mm na 15,40 mm (objemová změna 29,7 %) a na 13,20 mm (objemová změna 38,9 %). Podobně i na levé straně, kde byl použit biomateriál OsteoBiol mp3, se výška snížila z 21,80 mm na 17,60 mm (objemová změna



**Obr. 8a, b:** Druhá horizontální augmentace na pravé straně (a) a na levé straně (b) s již zavedenými implantáty. **Obr. 9:** Design laloku při fázi odkrytí.



**Obr. 10:** Separovaný lalok při fázi odkrytí s nasazenými vhojovacími abutmenty. **Obr. 11:** Závěrečné sešití při čtvrté chirurgické fázi.