

# DENTAL TRIBUNE

The World's Dental Newspaper • Vlaamse editie



Verschijnt 6x per jaar | P924893 | afgiftekantoor Turnhout

WWW.DENTAL-TRIBUNE.BE

JAARGANG 3 - NUMMER 5 - NOVEMBER 2021

## Column Hilde Devlieger

Geheime rendez-vous met dr. T.

Pagina 3

## Interview

Prof. dr. Thomas Maal:  
"Artificiële intelligentie heeft veel potentie in mondzorgpraktijken"

Pagina 4-7



## Feiten & Cijfers

19% van de patiënten geeft aan de tandarts te hebben bezocht in het tweede kwartaal van 2021

Pagina 5

## Column Reinier van de Vrie

Hoe prettig is een borrel voor de natuur?

Pagina 7

## Klinisch

De endodontische herbehandeling

Pagina 8-9

## Buitenlands nieuws

UK-studenten geld geboden voor switchen opleidingsplaatsen

Pagina 9

Professor Stefan Vandeweghe over innovatie en digitalisering

## "Een innovatieve tandarts probeert het maximale te halen uit nieuwe technologie"

TEKST: REINIER VAN DE VRIE

Er zijn nog altijd verbeteringen mogelijk in de tandheelkunde. Restauratieve materialen kunnen bijvoorbeeld nog sterker worden. Ook de digitale workflow kan beter en efficiënter. Dat is de mening van prof. dr. Stefan Vandeweghe van de Universiteit Gent. *Dental Tribune* sprak met hem over digitalisering en innovatie.

### Welke belangrijke innovatieve en digitale ontwikkelingen waren er volgens u in de afgelopen tien jaar in de tandheelkunde?

De grootste ontwikkeling is de toepassing van de digitalisatie van de radiografie en zeker die van de CAD/CAM-technologie. De *guided implant surgery* heeft ook een grote vlucht genomen in de implantaatchirurgie en in de restauratieve tandheelkunde. Wat je de laatste jaren vooral ook ziet is dat verschillende technologieën aan elkaar gekoppeld worden. We gaan bijvoorbeeld CBCT combineren met oppervlaktebeelden van een digitale afdruk en verwerken die beelden in de software om artificieel een volledig virtueel plaatje te krijgen.

### Heeft dat veel betekenis gehad voor de praktijken?

Ja, maar het duurt natuurlijk altijd even voordat nieuwe ontwikkelingen geïmplementeerd worden in de praktijken. Digitale röntgenologie, dat vijftien à twintig jaar geleden zijn intrede deed, wordt nu vrij algemeen toegepast. Dat is niet meer weg te denken en heeft de analoge manier van werken bijna volledig vervangen. Ook digitaal afdrukken vindt steeds meer zijn toepassing in de praktijk.

### In welke disciplines is naar uw idee de meeste vooruitgang geboekt?

Het meest in de restauratieve tandheelkunde. Bijvoorbeeld bij het kroon- en brugwerk, omdat je daar helemaal in een digitale workflow kunt werken, meestal in samenwerking met de laboratoria die ook steeds meer digitaliseren. Er zijn ook veel nieuwe restauratieve materialen op de markt gekomen, zoals zirkonia en versterkte glaskeramieken, die ook digitaal verwerkt kunnen worden. De nieuwe technieken hebben gezorgd voor een enorme evolutie in dat soort materialen. Dat heeft weer geleid tot het ontstaan van nieuwe procedures in de workflow.

### Bent u zelf direct actief betrokken geweest bij innovaties?

Niet bij echt grote veranderingen, maar wel bij de validatie van onder meer materialen en toestellen bij de Universiteit Gent. Daar doen we ook onderzoek naar de resultaten van digitale afdrukken waar we mee werken. Het is natuurlijk een belangrijke taak van de universiteiten om op een objectieve manier te onderzoeken wat de prestaties zijn van nieuwe technieken en materialen en na te gaan wat de toepassing kan zijn in de algemene praktijk.



Prof. dr. Stefan Vandeweghe.

### Waarom heeft het zo lang geduurd voordat de digitale mondscanner een brede toepassing in de algemene praktijk kreeg?

Ik merk bij jonge tandartsen en grotere praktijken dat het gebruik wel is toegenomen. Ook bij oudere tandartsen merk ik dat er interesse is om erin te investeren, te vernieuwen en proberen mee te gaan in deze ontwikkeling. Voor een groepspraktijk is zo'n scanner over het algemeen op het vlak van rendement een stuk interessanter dan voor een solopraktijk. Lange tijd was er een zekere drempel. Die werd vooral veroorzaakt door de aanschafprijzen en de onderhoudscontracten. Een mondscanner koop je niet om er onmiddellijk financieel rendement van te hebben. Het duurt wel even voordat je die terugverdiend hebt, in vergelijking met conventioneel afdrukken. Je moet het doen omdat de workflow eenvoudiger wordt, je sneller kunt werken en je beter kunt communiceren met je patiënt. Ik kan me ook voorstellen dat tandartsen die al heel lang op een bepaalde manier werken, perfect tevreden zijn over hoe ze dat doen. Je moet namelijk een leercurve doorlopen om digitaal scannen in de mond onder de knie te krijgen en om dat op een efficiënte manier te kunnen toepassen in je praktijk. Ook je personeel moet daarin getraind worden.

Een derde factor was dat, in vergelijking met de conventionele manier van werken, er heel lang een beperking was in het aantal indicaties met de digitale mondscanner.

Lees verder op pagina 3 ▶

## Vanaf volgend jaar ook btw bij tandarts

Vanaf 1 januari 2022 zijn behandelingen bij tandartsen niet langer btw-vrij. Daarnaast zullen ook behandelingen bij artsen, kinesisten en diëtisten niet meer vrijgesteld worden van btw. De nieuwe btw-regeling staat in een wetsontwerp van de Kamer dat begin juli groen licht kreeg. Over welke behandelingen het precies moet gaan, zal nog gediscussieerd worden.

Op dit moment zijn behandelingen bij tandartsen, artsen, diëtisten en kinesitherapeuten vrijgesteld van btw. Zij hoeven dus geen 21% btw op het ereloon aan te rekenen. Louter esthetische ingrepen door een arts vormen daarop de enige uitzondering. Vanaf 1 januari 2022 verandert dat echter. Alleen therapeutische behandelingen en ingrepen worden dan nog vrijgesteld van btw. Voor de patiënt betekent dit concreet dat de kost voor niet-therapeutische behandelingen met 21% zal stijgen. De centrale diensten van de fiscus moeten nu in overleg met de sector een omzendbrief opstellen met verduidelijking over welke prestaties aan btw onderworpen worden en welke niet, maar dat is nog voor discussie. Het wetsontwerp kwam er na Europese rechtspraak die stelt dat de btw-heffing op esthetische prestaties ingevoerd in 2016 niet beperkt mag worden tot artsen, en ongeacht de zorgverstrekker moet gelden. De FOD Financiën verwacht een extra opbrengst van 20 miljoen euro, waarvan het grootste deel bij de tandartsen.

### Moeilijke grens

Een gaatje vullen of een tand trekken, dat zijn duidelijk therapeutische behandelingen. Die zullen dus vrijgesteld blijven van 21% btw. Maar bij heel wat andere behandelingen is de grens een stuk moeilijker te trekken. Volgens Stefaan Hanson, woordvoerder van het Verbond der Vlaamse Tandartsen (VVT), is er

nog veel onduidelijkheid. "De grote vraag is hoe bepaald zal worden wat een therapeutische behandeling is en wat niet. Als je een tand mist in het zichtbare deel van de mond, heeft de behandeling daarvan dan een esthetisch of een therapeutisch doel? Sommigen zullen zeggen dat je ook kan functioneren met een tand minder, maar het is geen zicht. Ook het bleken van tanden is in veel gevallen duidelijk een therapeutische behandeling. Als je bijvoorbeeld een verkleurd gebit hebt ten gevolge van medicatie, dan heeft *bleaching* een therapeutisch doel", vertelt Hanson aan VRT NWS. Wat is therapeutisch, en wat is esthetisch? Hanson vraagt zich af wie die knoop zal doorhakken. "Om die beslissing te nemen moet er een medische diagnose gesteld worden", klinkt het. "Het zijn allemaal zaken die nog besproken moeten worden en wij zijn bijzonder ontevreden dat daar geen enkel overleg over geweest is", zegt Hanson. Ook voor paramedische beroepen is er een verandering van de btw-regeling op komst. Die is momenteel gekoppeld aan hun erkenning. Enkel de erkende paramedische beroepen, zoals logopedisten en diëtisten, zijn vrijgesteld van btw. De niet-gereguleerde beroepen, zoals osteopaten en acupuncturisten, moeten wel btw aanrekenen. De nieuwe wetgeving zal ook hier kijken naar de aard van de behandeling en of die al dan niet therapeutisch is. (bronnen: vrtnws.be, tijd.be) ■

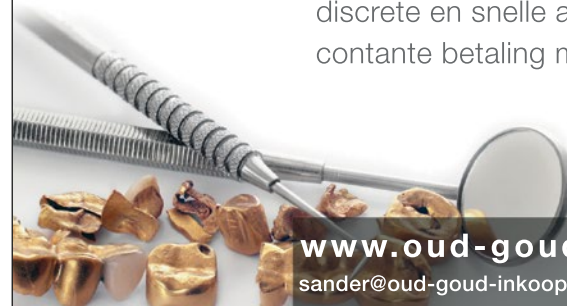ADVERTENTIE

## OUD GOUD INKOOP

—VEILIG EN VERTROUWD—

de beste prijs voor goudafval

discrete en snelle afhandeling  
contante betaling mogelijk



www.oud-goud-inkoop.nl

sander@oud-goud-inkoop.nl +31 6 111 32 999



PERIOPLUS+

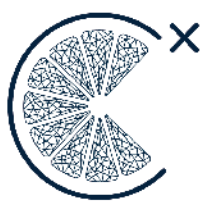## NATUURLIJK EFFECTIEF MONDWATER, GEL EN TANDPASTA MET CHX

Chloorhexidine (CHX) én CITROX® (natuurlijk bioflavonoïde extract) zijn samen **bewezen effectiever** dan CHX alleen.



### NATUURLIJKE BESCHERMING TEGEN BACTERIËN

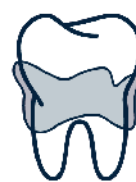Perio Plus+ producten zijn het schoolvoorbeeld van de bewezen antibacteriële eigenschappen van chloorhexidine. Dit wordt versterkt door de natuurlijke bioflavonoïden van Citrox®, die we uit bittere sinaasappels gehaald hebben. Citrox® bezit ook anti-oxiderende en ontstekingsremmende kwaliteiten.



Citrox® en chloorhexidine: samen in gevecht tegen schadelijke mondbacteriën.



Aanbevolen voor tandvleesontstekingen en parodontitis.



Beschermt tanden, tandvlees en mondslimvlies tegen terugkerende tandplak.



Een heerlijke smaak, die je smaakpapillen niet irriteert. Alcoholvrij.





► Vervolg van pagina 1,  
interview Stefan Vandeweghe

Pas de laatste jaren is er veel meer mogelijk, tot het volledig scannen van de hele kaak. Maar nog steeds is er een aantal indicaties dat nog niet kan worden opgelost met een digitale mondscanner. Veel tandartsen hebben gewacht tot alles of bijna alles mogelijk was.

**Wat werkt bevorderend of juist belemmerend voor implementatie van innovaties?**

Ten eerste de kostprijs. Heel belangrijk is ook een goede en betrouwbare ondersteuning van de industrie bij de introductie van nieuwe technieken. Ook de tandtechnische laboratoria moeten kunnen werken met die systemen. Het wordt wel heel eenvoudig voorgesteld dat alle systemen open zijn, maar vaak blijken de nodige aanpassingen nodig in de software die wordt gebruikt. In de digitale workflow kunnen obstakels zitten en softwareprogramma's communiceren niet altijd even goed met elkaar.

**Hoe is het gebruik van de digitale mondscanner in uw eigen tandheelkundige praktijk in Gent?**

Daar heb ik een mondscanner staan en probeer ik zoveel mogelijk alles digitaal uit te voeren. Ik vind het belangrijk om nieuwe zaken uit te proberen en te implementeren. Wat de toepassing betreft proberen we daar zelf dus heel innovatief in te zijn en er het maximale uit te halen.

**Zijn er in de tandheelkunde ook nieuwe technieken of innovaties geweest die het uiteindelijk toch niet hebben gehaald?**

Er zijn wel restauratieve materialen geweest die in het begin heel veelbelovend leken, met name de hybride materialen die zijn samengesteld uit keramiek en composiet. Ik zeg niet dat ze slecht zijn, maar de indicatie van sommige materialen bleek toch beperkter dan aanvankelijk werd gedacht, bijvoorbeeld op het vlak van de esthetiek, sterkte en verwerking. Uiteindelijk wogen de voordelen van veel van die materialen niet op tegen de nadelen. De toepassing is dus beperkt gebleven. Een ander voorbeeld is de laser. Ik denk dat er wel een aantal potentiële voordelen aan zijn, maar het blijft een heel dure aankoop. De werking ervan, zeker bij preparaties, gaat een stuk trager. Ook hier wegen de kosten niet op tegen de baten.

**Waarom is het zo belangrijk dat het vakgebied innoveert?**

Omdat stilstand achteruitgang is. Zeker in de restauratieve tandheelkunde zijn er nog verbeteringen mogelijk. Het is nog niet allemaal perfect. Materialen kunnen nog beter, bijvoorbeeld nog sterker of esthetischer en met een betere verwerking. Ook de workflow kan nog sneller en efficiënter. We kunnen nog accurater en meer voorspelbaar gaan werken. Daarmee gaat dan ook onze kwaliteit omhoog.

**Op welke grotere innovaties 'zit u te wachten'?**

De ultrasone mondscanner waarmee je door het tandvlees kan scannen, is een mooie toevoeging. Dergelijke technologieën is men in

Duitsland al aan het ontwikkelen, maar dat loopt nog niet van een leien dakje. Momenteel is men nog niet zo ver om een commercieel product op de markt te kunnen brengen. Waar ik ook wel een beetje naar uitkijk is de artificiële intelligentie (AI) en augmented reality. Daarmee kan de computer een stuk van je taken overnemen. Het is bijvoorbeeld mogelijk dat op basis van de radiografische beelden de computer zelf een diagnose gaat stellen of problemen kan detecteren. Met augmented reality kun je bijvoorbeeld in 3D werken en in realtime de patiënt laten zien hoe zijn gebit kan worden. Dat kan zeker in de praktijk een meerwaarde hebben.

**Is de robottandarts denkbaar?**

Ik denk niet dat een robot de tandarts gaat vervangen, maar dat de tandarts wel meer en meer een goede ondersteuning zal krijgen van de technologie, niet alleen in het uitvoeren maar ook in de diagnose en in de communicatie met de patiënt.

**Is er in de tandheelkunde voldoende aandacht en geld voor innovatie?**

Ik denk dat dat in België toch vrij beperkt is. Heel veel technologie bestaat al, maar wordt bijvoorbeeld in de industrie op een heel andere schaal toegepast dan de tandheelkunde. Het is eigenlijk onbetaalbaar om dat ook in de tandheelkunde te implementeren. Bij toekenning van budgetten zitten we in hetzelfde laatste als de geneeskunde. Dan boks je bijvoorbeeld op tegen onderzoeksvoorstellen voor kanker. Die hebben natuurlijk toch een grotere maatschappelijke waarde. Tandheelkunde krijgt dan vaak niet de eerste prioriteit.

**Betekent dat dat initiatieven vooral vanuit de industrie moeten komen?**

Dat klopt wel. Ik denk dat we voor

nieuwe ontwikkelingen vaak een beroep op de industrie moeten doen. Ik ben blij dat er vanuit de industrie een grote belangstelling is voor universitair onderzoek naar hun producten en diensten. Ze zien ons al referentiecentrum. Als hun producten een goede beoordeling krijgen van ons heeft dat zijn doorwerking naar de algemene praktijken. We zijn voor innovatie dus wel afhankelijk van elkaar en daarom vind ik samenwerking zo

belangrijk. Als universiteit moeten we natuurlijk wel objectief en onafhankelijk onderzoek kunnen doen.

**Wat is een innovatieve tandarts en zou u zichzelf zo noemen?**

Een innovatieve tandarts is iemand die probeert mee te gaan met de laatste ontwikkelingen, die het maximale probeert te halen uit technologische toepassingen en die dat probeert te implementeren in de dagelijkse praktijk. Het is ook

iemand die een beetje out of the box kan denken en die creatief probeert om te gaan met de technologie. Je kunt een mondscanner bijvoorbeeld niet alleen gebruiken om een digitale scan te maken maar ook inzetten als communicatiemiddel met de patiënt of voor het volgen van gebitslijtage. Ik probeer zelf ook het maximale te halen uit nieuwe toepassingen. In die zin probeer ik zeker een innovatieve tandarts te zijn. ■

## Column

Hilde Devlieger

### Rendez-vous

Pakweg tien jaar geleden was ik natuurlijk nog een stuk frisser dan nu, omgekeerd zou verdacht zijn. Ook lijf en leden durven tegenwoordig al eens te protesteren: mijn nek, rug, pols, elleboog, schouder en alle mogelijke aangehechte spier- en peesgroepen laten op tijd en stond weten dat ze al geruime tijd overbelast zijn. Dat uit zich in alle soorten pijn, gaande van een licht zeurend ongemakje over een stekende behoorlijk ergerlijke pijn tot aan een eindeloos durende branderige spierkramp.

Zo kan je natuurlijk niet werken. Ik had al eens een cursus ergonomie gevolgd bij zo'n patser die uiteindelijk enkel sponsor van een bepaald stoelenmerk bleek te zijn. Dat was een volledige dag die ik liever op een terrasje had doorgebracht, gelukkig kreeg ik er nog een hoop accreditingspunten bovenop. Ergonomie is inderdaad theoretisch dik oké, maar in de praktijk blij ik toch nog vaak zo'n beetje scheef over de patiënt te hangen met alle gevolgen van dien. Ik durf mijn fysieke ongemakken wel eens te delen met bepaalde patiënten die mij dan prompt voorzien van bakken goede raad en af en

toe komt er dan iets uit de bus. Een van de tips was en is nog steeds dr. T, nee, niet die van 'Dr. T and the women' (gewéldige film trouwens met een zwaar geplaagde Richard Gere) maar een osteopaat. Arts van basisopleiding en nu een andere weg ingeslagen na heel wat topopleidingen. Ik was natuurlijk uiterst wantrouwig want je moet toch maar aan al je botten en gewrichten laten 'prutsen' en zou hij wel weten hoe het moest en misschien kraakt hij wél zo hard dat mijn pijn erger zou worden. Soit, ik ging dus geweldig open-minded naar hem toe voor een consult. Een half uurtje later stond ik terug

buiten, met een tintelend lijf en leden en met een gelukkig gevoel van top tot teen. Ik was een beetje verlegen toen ik terug op de stoep stond, en keek wat om me heen om te zien of niemand mij betrapt had terwijl ik daar stond te stralen met bloesjes op de wangen. Een mens krijgt al snel verkeerde gedachten. Ik heb dus nu regelmatig een geheime rendez-vous met dr. T. Groot onderhoud, klein onderhoud, kan mij niet schelen. Ik moet er best ver voor omrijden maar zelfs mijn patiënten varen er wel bij, want nu zit er geen kreunend scheef mens meer over hen gebogen en dat mens durft al eens een muziekje te neurien tijdens een rootplanning, zoo content dat dat mens is.

Dankjewel, dr. T. ■



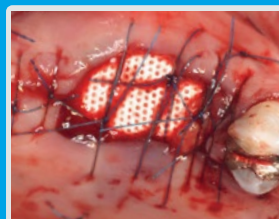ADVERTENTIE

CYTOPLAST®

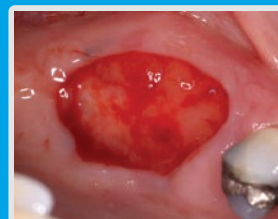## Win gekeratiniseerd weefsel

Het behoud van alveolair bot is essentieel na extractie van elementen. Evenzo belangrijk is de aanwezigheid van een adequate zone gekeratiniseerd weefsel voor het lange termijn succes van implantaten. Cytoplast® TXT-200 membranen bieden een perfecte bescherming van de extractiezone door het bacteriedichte d-PTFE oppervlak. Doordat het Cytoplast® TXT membraan opzettelijk bloot kan blijven liggen in de mondholte, kunnen de zachte weefsels op hun plaats blijven. Hierdoor wordt niet alleen botresorptie voorkomen, maar bovendien de hoeveelheid gekeratiniseerd weefsel vergroot\*.

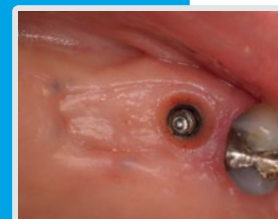
**Behoud het alveolaire bot én win tegelijkertijd gekeratiniseerd weefsel na extracties met de d-PTFE Cytoplast® TXT-200 membranen.**



Situatie na extractie van 15 en 16. Primaire sluiting wordt vermeden om de mucogingivale lijn niet te verplaatsen.



Situatie na 4 weken: membraan is non-chirurgisch verwijderd. Het rode gebied is de nieuw gevormde osteoïde matrix. Het implantaat kan in later stadium probleemloos worden geplaatst.



Situatie na implantatie en verwijdering van het healing abutment (7 maanden na extractie). Let op de brede zone van gekeratiniseerd weefsel.

Casus en fotografie: Parodontologie Praktijk Friesland

Cytoplast  
TXT-200  
vanaf € 43,70\*\*  
per stuk

\* Evaluation of a Dense PTFE Membrane to increase Keratinized Tissue - Eliane Porto Barboza et al. - Implant Dent. / Vol 23, number 3, 2014.

\*\* Prijs o.b.v. bulkverpakking TXT-200 singles á 10 stuks t.w.v. € 437,00 (excl. 9% BTW), membraangrootte 12x24 mm (zonder titanium versterking).

MEMODENT B.V. | T +31 (0) 53 430 66 63 | E info@memodent.nl | W www.memodent.nl

**Memodent**  
Toegewijd aan zekerheid



Thomas Maal, hoogleraar 3D-technologie in de zorg aan het Radboudumc

# “AI heeft veel potentie in mondzorgpraktijken”

TEKST: REINIER VAN DE VRIE

**Intraorale scanners, 3D-printen, ConeBeamCT, augmented reality, robotisering en Artificiële intelligentie (AI): De laatste jaren zijn er veel ontwikkelingen op technologisch gebied. Wat is er mee mogelijk en welke toepassingen zijn ook voor de mondzorgpraktijk bruikbaar? Dental Tribune interviewde de Nijmeegse hoogleraar prof. dr. Thomas Maal hierover.**

## Welke belangrijke innovatieve en digitale ontwikkelingen zag u de afgelopen tien jaar in de tandheelkunde?

Ik werk zelf bij de afdeling Mond-, Kaak- en Aangezichts chirurgie en het 3D Lab van het Radboudumc in Nijmegen aan de implementatie van 3D-technologie in de gezondheidszorg. Op ict-gebied hebben we natuurlijk heel veel verbeter- en innovatieslagen gezien. Maar wat heel erg is opgekomen het afgelopen decennium is de ConeBeamCT. Daarnaast zijn we steeds meer gebruik gaan maken van intraorale scanners en 3D-printers. Zelf zijn we veel bezig voor implantologie, de orthognathische chirurgie en reconstructies bij oncologie, en in mindere mate ook voor de orthodontie

en restauratieve tandheelkunde. We werken bij mka-chirurgie ook voor veel andere afdelingen in het Radboudumc. Via een landelijk netwerk proberen we onze technologie ook landelijk in te zetten in de zorg, zodat zo veel mogelijk patiënten er profijt van kunnen hebben.

## Wat is de toegevoegde waarde van CBCT?

Voorheen maakten we vooral CT-scans van patiënten. Dat geeft een behoorlijke stralingsbelasting en is logistiek ook lastig om goed geregeld te krijgen. Met CBCT kunnen we 3D-beelden maken van de botstructuren en van de overgang naar de weke delen. Dat doen we standaard bij onze implantologiepatiënten en bij patiënten die een



Prof. dr. Thomas Maal.

kaakoperatie krijgen. We krijgen zo een volledig, goed driedimensionaal beeld. Met die beelden gaan we aan de slag om operatieplanningen te doen met verschillende scenario's die de computer uitwerkt. Met behulp van 3D-printing maken we ook medisch-chirurgische hulpmiddelen die tijdens de operatie gebruikt worden om die exact zo uit te voeren als we bedacht hadden.

In de algemene tandheelkundige praktijk wordt de CBCT-techniek voornamelijk toegepast in de implantologie en in beperkte mate in de endodontologie. De toepassing is het meest nuttig bij complexe of gecompromitteerde patiënten, en niet als een standaard behandeling.

of noodkronen, protheses of frames te printen. Gezien de hoge vlucht die de ontwikkeling van nieuwe materialen heeft genomen, denk ik zeker dat de 3D-printer in de restauratieve tandheelkunde en de implantologie van meerwaarde is voor de algemene praktijk.

## Wat zijn de mogelijkheden van augmented reality in de tandheelkunde?

Met virtual reality zet iemand een bril op waardoor hij, afgesloten van de echte wereld om zich heen, zich beweegt in een virtuele wereld. Het voordeel van augmented reality is dat je de daadwerkelijke wereld kunt zien. We kunnen bijvoorbeeld over de foto van de patiënt heen een scan projecteren. Dat levert veel informatie op. Zo kun je zien wat het eindresultaat wordt. Een voorbeeld is een borstreconstructie waarbij gebruik wordt gemaakt van vet uit de buik. Het is daarbij heel belangrijk dat een chirurg weet hoe de bloedvaten lopen. Met een scan brengen we die in beeld. Die scans laden we in een bril die we kunnen projecteren op de patiënt die op de operatietafel ligt. De chirurg kan dan van alle kanten naar de buik van de patiënt kijken en de juiste anatomische plek kiezen. Bij de tandheelkunde zou je bijvoorbeeld kunnen kijken naar geïmpacteerd elementen. Met zo'n bril zie je dingen die je niet met het blote oog kunt zien. Ook bij kaakcorrecties heeft deze techniek een enorme potentie. Het begeleidt de chirurg in het kijken naar het operatieveld, gekoppeld aan de anatomie van de patiënt. In de algemene praktijk zal dat misschien nog niet zo snel worden toegepast, maar in de onderwijssetting kan het wel zeer veel toegevoegde waarde hebben. Je kan dan studenten bepaalde behandelingen laten doen, zien wat ze doen, en instructies geven voor

## Een autonoom werkende robot is nog taboe

## De 3D-printer heeft ongetwijfeld een bredere toepassing in de praktijk ...

Deze printer is een vervanging voor de gipsmodellen, zeker bij orthodontie. We hadden bij de universiteit zeer veel ruimte nodig om al die fysieke modellen op te slaan. Dat is allemaal gedigitaliseerd met behulp van de intraorale scans. Als we toch een fysiek model nodig hebben, kunnen we eenvoudig een 3D-print maken. Met de nieuwste 3D-printers kan dat tegenwoordig heel snel. Voorheen moesten we wel eens een dag wachten, terwijl nu in één tot anderhalf uur werkstuk kan worden geprint. Behalve voor anatomische modellen kunnen we de 3D-printer ook steeds meer inzetten om chirurgische hulpmiddelen

## Biografie prof. dr. Thomas Maal

Thomas Maal studeerde Medisch Technische Informatica aan de universiteit van Utrecht. Als master deed hij Biomedical Image Science. Zijn afstudeerproject voltooide hij bij het universitair ziekenhuis Gasthuisberg in Leuven. Na zijn afstuderen in 2006 werkte hij bij de afdeling Mond-, Kaak- en Aangezichts chirurgie van het Radboudumc te Nijmegen aan het 3D-project. In 2012 promoveerde hij met het proefschrift *3-D stereophotogrammetry in oral and maxillofacial surgery*. Sinds november 2018 is hij hoogleraar 3D-technologie in de zorg aan het Radboudumc en is hij hoofd van het 3D Lab.

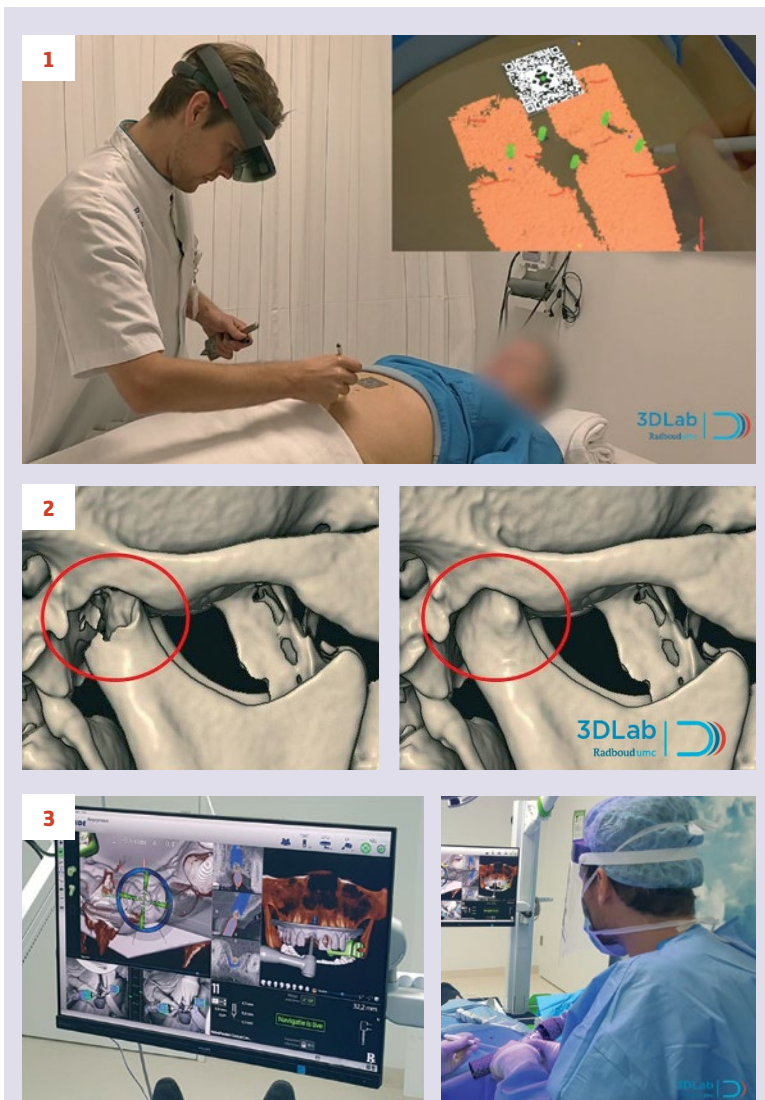
vervolgstappen.

## Een volgende stap is robotisering. Is het denkbaar dat de tandarts voor het ambachtelijke, technische deel vervangen wordt door robots?

Er zijn al wel voorbeelden van. In China is er bijvoorbeeld een robot die zelf implanteert, computergestuurd op basis van een virtueel operatieplan. Ik denk dat het nog wel even zal duren voordat we dat hier technisch daadwerkelijk goed kunnen toepassen en het ethisch geaccepteerd is. Maar een robot kan in de orthodontie bijvoorbeeld prima het aanbuigen van draden doen. In de geneeskunde zien we onder meer dat robots kunnen assisteren bij het plaatsen van kunstknien. Het is niet zozeer de robot die het werk doet, maar de chirurg die zich laat begeleiden bij een operatie. Een robot die volledig autonoom zelf een behandeling uitvoert is toch nog steeds een beetje een taboe.

## En hoe kan Artificiële intelligentie (AI) een rol spelen in de tandheelkunde?

Ik denk dat we daar de komende jaren heel veel van gaan zien. Bij CBCT-scans bijvoorbeeld kan je bepaalde structuren, zoals kaakkopjes, moeilijk in beeld brengen omdat er onvoldoende goede informatie over is. Met AI kun je de computer trainen om de ontbrekende informatie te herkennen en in het beeld in te vullen. Dat leidt tot betere beelden. Dan krijg je bijvoorbeeld 3D-beelden die de tandheelkundige elementen met de radices goed weergeven. Met AI kan ook gestuurd worden bij operaties en de keuzes die daarin gemaakt moeten worden. Je kan ook denken aan het automatisch vullen van het tandheelkundig dossier. Op basis van een röntgenfoto herkent de computer de structuren, geeft aan waar bijvoorbeeld cariës zit en zet dat automatisch in het dossier. AI hebben we in een onderzoeksetting toegepast bij kinderen met craniosynostose. Het gaat om zeer jonge kinderen bij wie een van de schedelnaden te vroeg dichtgroeit waardoor er geen normale schedelgroei kan plaatsvinden. Tot nu moesten we bij kinderen van drie maanden daarvoor een CT-scan maken. Nu kunnen we met behulp van een 3D-foto en AI-software nagaan



**Afbeelding 1.** Augmented reality-applicatie om belangrijke bloedvaten te visualiseren voorafgaand aan een borstreconstructie (met vetweefsel uit de buik van de patiënt).

**Afbeelding 2.** Een AI-algoritme waarmee de kaakkopjes heel snel, nauwkeurig en volledig automatisch (dus zonder tussenkomst van een medisch specialist) gevisualiseerd en geïnspecteerd kunnen worden.

**Afbeelding 3.** Navigatie met behulp van het X-Guide System (Nobel Biocare) voor het nauwkeurig plaatsen van implantaten. De chirurg ziet de virtuele preoperatieve planning en kan zijn handstuk exact aanpassen om deze planning te realiseren en de implantaten op de exact geplande locatie te plaatsen.



wat de diagnose is. Dat is enorm veelbelovend, en natuurlijk veel beter voor die kinderen die zo niet worden blootgesteld aan straling en niet in slaap hoeven te worden gebracht voor een CT-scan.

### Hoe komt het dat de intraorale mondscanner nog niet op heel grote schaal wordt gebruikt in de praktijken?

Die scanners hebben inderdaad nog niet volledig hun weg gevonden. Vijftien jaar geleden heb ik een eerste scan bij mezelf laten maken. Toen moest ik nog een half uur met mijn mond open liggen en werd er steeds poeder op mijn tanden gedaan. Over gebruiksvriendelijkheid gesproken. Tegenwoordig kan er behoorlijk snel een digitale mondscan worden gemaakt, met een hoge nauwkeurigheid, zelfs van de hele tandboog. In ons academisch ziekenhuis zien we daarom wel een grote toepassing van intraorale scanners. Ze worden eigenlijk standaard gebruikt. In de algemene praktijken zijn ze prima bruikbaar bij onder meer de implantologie, restauratieve tandheelkunde en orthodontie. Door op verschillende tijden scans te maken kun je bijvoorbeeld gebitslijtage goed volgen. Je legt perfect vast hoe het gebit eruit ziet in 3D. Nu de intraorale scanners beter zijn ontwikkeld denk ik dat ze echt wel een belangrijk hulpmiddel worden.

### Wat werkt bevorderend of juist belemmerend voor implementatie van innovaties?

Voldoende kennis over de innovatie,

goede training, gebruiksvriendelijkheid en gebruiksgemak zijn heel belangrijk. Je wil dat een systeem of apparaat goed werkt en dat je erop kunt vertrouwen. In een praktijksetting heb je niet rustig de tijd om eerst uit te zoeken hoe je het moet doen. Het moet dus ook gemakkelijk werken. Daarnaast is er natuurlijk het kostenaspect. Verder is het belangrijk dat we niet alleen maar met mooie technologie bezig zijn maar ook werkelijk iets toevoegen voor de patiënt, en dat het hopelijk ook leidt tot kostenreductie. Wat we met ons 3D Lab zien is dat als we behandelingen veel beter kunnen uitvoeren we op termijn heroperaties kunnen vermijden.

### Techniek pas succesvol bij veel gebruik

### Welke nieuwe innovaties en technieken blijven achter bij de verwachtingen?

Er wordt al lang onderzoek gedaan naar de navigatie binnen de geneeskunde. Bij neurochirurgie en traumatologie wordt deze techniek veel gebruikt om operaties te begeleiden en minimaal invasief te kunnen uitvoeren. Net als in het verkeer kunnen navigatietechnieken, gebruikmakend van 3D-datasets, de specialist begeleiden bij complexe operaties. Ook binnen de implantologie bestaan er diverse commerciële navigatiesystemen, zoals de X-Guide van Nobel Biocare of de Navident van ClaroNav. Deze systemen begeleiden de specialist bij het plaatsen van implantaten. Nadat een preoperatieve planning is vervaardigd, begeleidt het navigatiesysteem de specialist tijdens de ingreep om de implantaten op exact de juiste positie te plaatsen. De investeringskosten en de werkwijze werken vaak belemmerend om klinisch gebruikt te worden. Zeker als je het niet standaard gebruikt en alleen in bijzondere gevallen, is dat lastig. Je moet technieken vaak toepassen om ze goed onder de knie te krijgen en te weten wanneer het wel of niet werkt. Bij de nieuwere systemen verdwijnen deze beperkingen steeds meer, waardoor implementatie in de dagelijkse klinische praktijk haalbaar wordt.

Waarom is het zo belangrijk dat een vakgebied innoveert? Ik denk dat er nog heel veel technologische mogelijkheden zijn die innovatie kunnen bewerkstelligen. Het is alleen maar mooi als dat leidt tot betere patiëntenzorg, voorspelbaarder werken en hopelijk op langere termijn ook tot kostenreductie.

### Op welke innovaties 'zit u te wachten'?

Ik denk zeker dat AI in de toekomst

### Lees verder op pagina 7

## Quiz ? ? ? ? ? ? ? ?

1. Self- en dual-cure composieten zijn even gevoelig voor verkleuren als light-cure composieten.

- a. Waar  
b. Niet waar

2. Bij een indirecte pulpa-overkapping wordt al het geïnfecteerde dentine geëxcaveerd.

- a. Waar  
b. Niet waar

De antwoorden vindt u op pagina 11.

## Feiten & cijfers

**19%** van de patiënten geeft aan de tandarts te hebben bezocht in het tweede kwartaal van 2021.

Het zorggebruik bij de tandarts is toegenomen. Een jaar geleden zei slechts 11% de tandarts te hebben bezocht in het tweede kwartaal, nu is dat 19%. Dat blijkt uit cijfers van het Nederlandse Centraal Bureau voor de Statistiek, dat onderzoek deed naar de medische gevolgen van corona.

Uit voorlopige kwartaalcijfers blijkt dat in het tweede kwartaal van 2021 80% van de respondenten zegt dat de eigen gezondheid goed tot zeer goed is. Dat is 2% minder dan een jaar geleden. Psychisch voelen de ondervraagden zich minder gezond. 15,5% zegt psychisch niet gezond te zijn, terwijl dat een jaar geleden 12% was.

De tandarts werd door 19% van de

respondenten bezocht in het tweede kwartaal. 26% bezocht de huisarts, en 15% een specialist. Vorig jaar was dat respectievelijk 24% en 12%. Het ziekteverzuim daarentegen is gedaald. Waar dit vorig jaar 5,2% was, zakte het nu naar 4,8%. Het ziekteverzuim is het hoogst in de zorgsector.

(bron CBS) ■

ADVERTENTIE



**UDental**

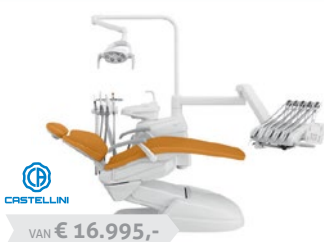## Exclusief verdeler en servicepartner van MyRay, Castellini en Eurodent

myray

CASTELLINI

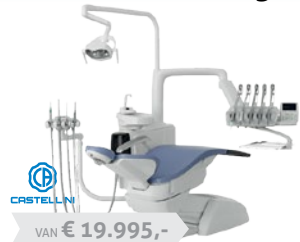EURODENT

Castellini Puma Eli R



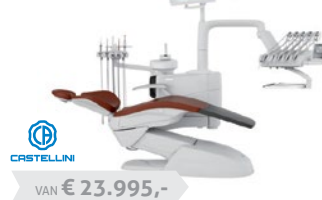VAN € 16.995,-  
VANAF € 316,- PER MAAND

Castellini Skema 5



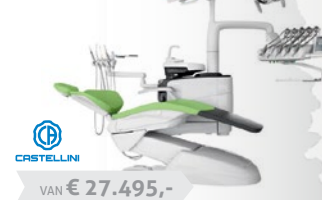VAN € 19.995,-  
VANAF € 371,- PER MAAND

Castellini Skema 6



VAN € 23.995,-  
VANAF € 446,- PER MAAND

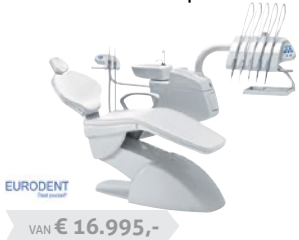Castellini Skema 8



VAN € 27.495,-  
VANAF € 510,- PER MAAND

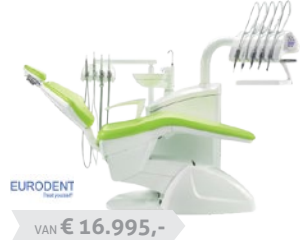Antwerpen •  
Gent •  
Brussel •  
Bezoek ons in Zellik!

Eurodent Isoplus



VAN € 16.995,-  
VANAF € 316,- PER MAAND

Eurodent Absolute



VAN € 16.995,-  
VANAF € 316,- PER MAAND

MyRay X5 3D Conebeam systeem




VAN € 38.995,-  
VANAF € 32,49 PER DAG

MyRay X9 Pro



VAN € 28.990,-  
VANAF € 26,92 PER DAG

Castellini Tethys H10 thermodesinfector



VANAF € 3,67 PER DAG

➤ Bezoek het kantoor, showroom en servicecentrum van UDental in Brussel (Zellik). Maak een afspraak met onze accountmanagers.



Tom Deleuze  
Accountmanager  
T 0467 008 200  
E tom@udental.be



Bernard Felix  
Accountmanager  
T 0470 49 67 25  
E bernard.felix@udental.be



Bart Thielemans  
Servicemanager en -monteur  
T 02 660 16 50  
E bart@udental.be




Steven Scheire  
Servicemonteur  
T 02 660 16 50  
E info@udental.be

Kijk voor onze producten en unieke aanbiedingen op [www.udental.be](http://www.udental.be). Bezoek of bel met een van onze accountmanagers.  
Z3 Doornveld 123, 1731 Zellik | [info@udental.be](mailto:info@udental.be) | [www.udental.be](http://www.udental.be) | T 02 660 16 50


# De sensorkraan voor uw handhygiëne

**Optimale handhygiëne realiseren.** Vermindert het risico op kruisbesmetting met behulp van geavanceerde sensortechnologie. **Genieten van ultiem gebruiksgemak.** Ergonomische sensormengkranen met geïntegreerde zeep- en desinfectansdispensers. **Veilige en stijlvolle ruimtes creëren.** "Award Winning" modern design voor ieder interieur. **"Made in Germany" kwaliteit ervaren.** Betrouwbare systemen van wereldklasse.

**Contactloze bediening.** De professionele keuze voor handhygiëne.



Water




Geïntegreerde  
zeepdispenser



Geïntegreerde  
desinfectansdispenser



100%  
contactloos



Watertemperatuur-  
regeling



► Vervolg van van pagina 5, interview Thomas Maal

veel kan brengen. Nu is daarvoor toch nog wel wat kennis nodig van software en techniek, en kost het behoorlijk wat tijd kost om bepaalde behandelingen voor te bereiden. Maar in de toekomst kunnen we met AI heel veel automatiseren en wordt het voor de behandelend arts steeds gemakkelijker. Met AI kun je als behandelaar een aantal behan-

delscenario's finetunen en heb je met één druk op de knop de juiste materialen voor de behandeling.

#### En waar moeten initiatieven vandaan komen? Van de industrie, de universiteiten of uit de samenwerking?

Ik zie het liefst een samenwerking tussen de industrie, de universiteiten en algemeen practici. Bij ons werken de technisch geneeskundigen echt samen met de artsen. Ik denk dat dat heel belangrijk is

om de drempels zo veel mogelijk weg te nemen en echt verbindend te werken. Door toegang tot patiënten kunnen we als universiteit veel onderzoek doen, terwijl de industrie helpt de juiste tools te ontwikkelen. Het is belangrijk dat we niet opnieuw het wiel uitvinden, maar vooral de handen in elkaar slaan.

#### Wat moeten tandartsen doen die innovatief bezig willen zijn?

Innovatieve congressen in de gaten

houden. En vooral ook eens buiten het eigen vakgebied kijken wat er allemaal speelt, bijvoorbeeld op technisch geneeskundig gebied. Tandheelkunde loopt overigens best voorop bij innovatie. Onze mka-chirurgen zijn allemaal dubbel gekwalificeerd met tandheelkunde en geneeskunde, ze zijn handig met hun handen en snappen nieuwe technologie snel. Maar het blijft natuurlijk altijd goed om over de grenzen van het eigen vakgebied heen te kijken. ■

## Column

Reinier van de Vrie



ADVERTENTIE

## Borrel voor de natuur

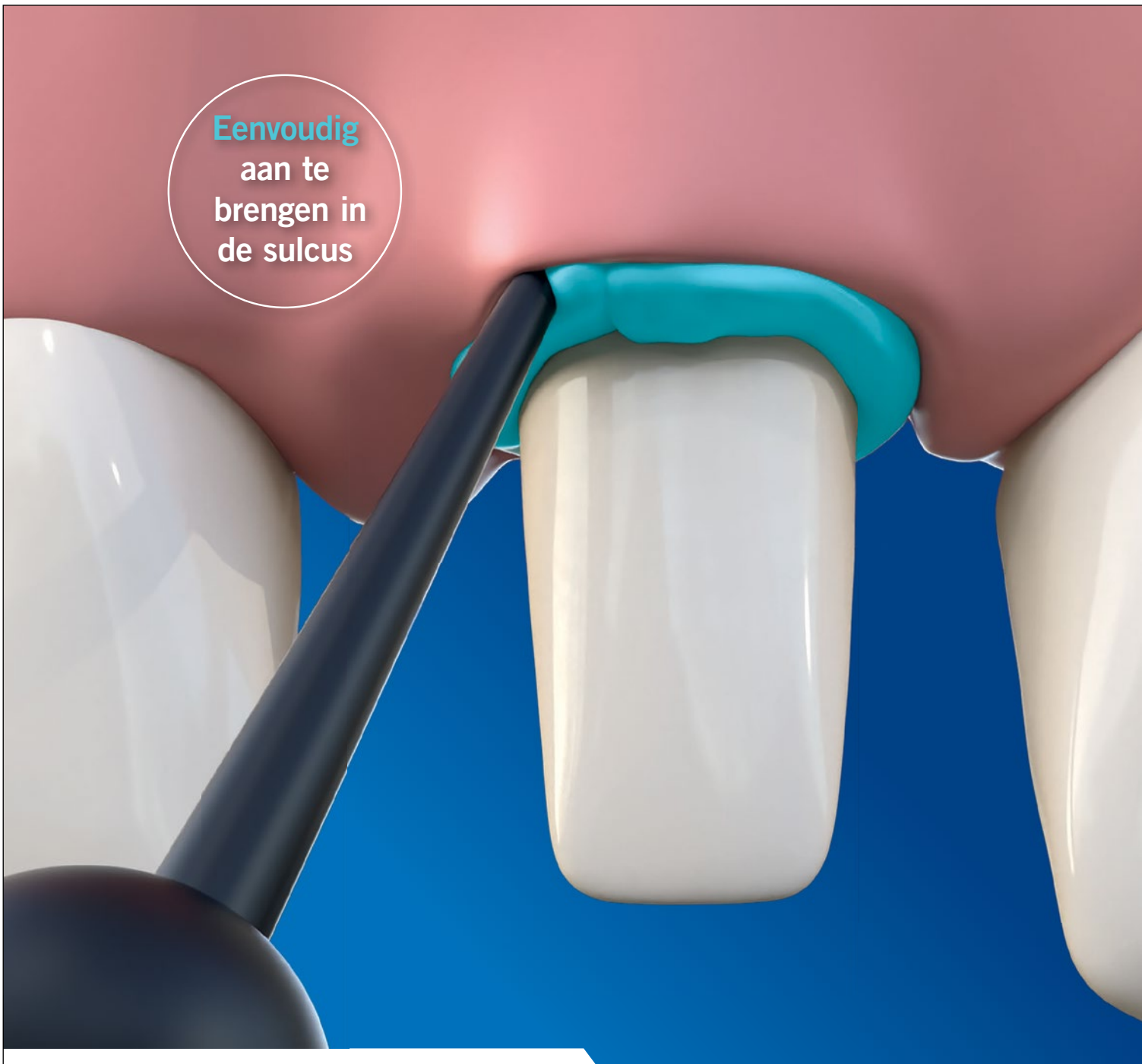Begin augustus fietste ik voor een plasma-donatie een al wat oudere vrouwelijke postbezorger met een karretje voorbij. Maar omdat ik voor een verkeerslicht moest stoppen, haalde ze me iets later weer in en begon ze uit het niets een gesprek tegen mijn zijkant. Ik mocht mijn krant – die ik helemaal niet zichtbaar bij me had – nog wel in haar karretje erbij leggen. Ze zat duidelijk om een praatje verlegen, want meteen daarop vervolgde ze – misschien dankzij wat dreigende wolken – dat ze de mensen die over regen klagen niet snapte. Zij zag regen als een borrel voor de natuur.

Ik fiets toch al wat jaartjes mee, maar die uitdrukking kende ik niet. De natuur borrelt dus 6% van de tijd, want dat percentage schijnt het te regenen. Met deze wijsheid kon ik de dag wel doorkomen. Het deed me ook denken aan wijlen mijn schoonvader Tonny, die te pas en te onpas een wijsheid of uitspraak paraat had. Gewoon voor de lol of om te voorkomen dat hij ergens een serieus antwoord op moest geven. Van hem heb ik heel wat nieuwe uitdrukkingen te horen gekregen. Een aantal daarvan is volgens mij ook prima bruikbaar in de mondzorg als afsluiting van een behandeling of in een tussenstop als de patiënt toch niks terug kan zeggen. Ik geef er hier maar enkele: "Het piest precas." Goed voor een passende kroon of implantaat. Of bij een moeilijke extractie: "Hij moet het wel verliezen." Meestal doelde Tonny dan op een schroef of spijker die er niet zo gemakkelijk uit wilde. En ter afsluiting van een behandeling lijkt me dat je prima uit de voeten kunt met: "Niks meer aan doen." Al kan een patiënt dat uit mondhygiënisch oogpunt natuurlijk ook verkeerd opvatten. En van zijn jonge jenever kon hij genieten met de uitspraak dat dat een slecht mens goed deed, maar er moest wel een kop op. Tijdens de donatie kon ik met genoeg die uitdrukkingen weer eens de revue laten passeren. Op de terugweg werd ik met een enorme plensbui getraakteerd op een fikse borrel voor de natuur. Toen vond ik die uitdrukking opeens een stuk minder leuk. Ik denk dat de tandartspraktijken die begin deze zomer in Limburg zijn overstroomd het ook niet bepaald als gezellig hebben ervaren en dat het op hun jaaromzet een flinke borrel scheelt.

Reinier van de Vrie is freelance tandheelkundig journalist, tekstschrijver en hoofdredacteur van Dental Tribune Vlaanderen.

Contact: [vrie@dental-tribune.be](mailto:vrie@dental-tribune.be). ■

Eenvoudig  
aan te  
brengen in  
de sulcus



### DE DRAAD UIT DE CAPSULE

- **Dunne canule met flexibele tip** – eenvoudig en exacte applicatie in de sulcus
- **Viscosity change** – consistentie van de pasta verandert tijdens de applicatie en de verwijding van de sulcus
- **Goede zichtbaarheid** – sterk contrast t.o.v. de gingiva
- **Een schoon product** – snel en eenvoudig af te spoelen



Bezoek ons op de beurs  
Keulen, 22.-25.09.2021  
Stand N10/O19 + N20/O21  
Hall 10.2

## VOCO Retraction Paste





## De endodontische herbehandeling

# Hope for the best, plan for the worst

TEKST: RIK VAN MILL, TANDARTS-ENDODONTOLOOG

**Bij het beoefenen van de edele kunst van de endodontologie, in het bijzonder de endodontische herbehandeling, is het fijn om altijd voorbereid te zijn op eventualiteiten. Plan for the worst, dan kom je niet voor verrassingen te staan. In deze casus laat tandarts-endodontoloog Rik van Mill zien hoe je je kan voorbereiden.**

## Uitgangspunten

We doen ons best om ieder geval wat naar onze verwijspraktijk voor endodontie wordt gestuurd zo goed mogelijk te beoordelen en diagnosticeren. We maken meerdere röntgenfoto's uit verschillende hoeken om zo een driedimensionaal beeld te kunnen opbouwen van het betreffende element. Een CBCT-scan is een prachtig hulpmiddel daarbij, maar heeft het nadeel dat het uitnodigt tot overbelichting van de patiënt.

We kijken goed naar de foto's (afbeelding 1-3). Ik heb er een goede gewoonte van gemaakt om 's morgens een half uur voor aanvang van de patiëntenbehandeling voor mijn beeldscherm te gaan zitten om vervolgens in alle rust de röntgenfoto's te bestuderen van de gevallen die die dag zullen langskomen. Goed, aandachtig kijken naar de foto's levert vaak nuttige informatie op over de te verwachten problemen. Desondanks zijn er toch aspecten van sommige behandelingen die gemist worden.

## De casus

We presenteren hier een geval waar ik twee belangrijke zaken niet kon zien dan wel niet gezien of gemist heb. Het betreft element 25. Patiënt heeft pijn en de röntgenfoto kon niet goed bevestigen waar dat aan zou kunnen liggen.

De beginfoto's laten een alleszins redelijk uitgevoerde kanaalbehandeling zien. Bij de apex zien we een enthousiaste puff sealer die bij het compacteren van de guttapercha door de apicale opening langs de guttapercha is geperst. Lezers die mij wat langer volgen weten dat dat door mij en mijn collega's niet als kunstfout wordt beschouwd, maar als een onschadelijk, vaak voorkomend verschijnsel bij het doen van een warme guttapercha-techniek. Die puff is niet de oorzaak van de pijn.

Wel zien we aanwijzingen dat er een grote laesie van endodontische origine (LEO) zou kunnen zitten tegen het distale aspect van de radix 25. En nee, Schilder-adepten noemen dat geen parodontitis apicalis. Er is niets apicaals te ontdekken aan deze laterale laesie. Wat mij betreft gaat de hele professie over tot de term die professor Herbert Schilder daar meer dan een halve eeuw geleden voor bedacht: Lesion of Endodontic Origin (LEO). In het Nederlands klopt de afkorting ook: Laesie met Endodontische Oorzaak.

## Wat is er niet goed gegaan?

Ik ga ervan uit dat het probleem is dat er laterale anatomie gemist is. Het blijft mij verbazen dat er nog steeds endodontologen en tandartsen zijn die ontkennen dat laterale

anatomie een probleem kan zijn. Natuurlijke menselijke elementen vertonen een verbijsterende variabiliteit in de interne anatomie en het is een uitzondering als een kanaal in een element slechts één uitgang heeft, ook wel Portal of Exit (POE) genoemd, naar een term van Schilder. Ontkennen dat het zo

goed mogelijk reinigen en obtureren van laterale anatomie zinloos is, om wat voor reden dan ook, is echt niet vol te houden.

## De behandeling

We beginnen aan het klusje, waarbij ik verwacht in twee kanalen guttapercha te moeten verwijderen, gevolgd door een fase van verifiëren van de vorm van het kanaal, reinigen van de anatomie met behulp van Laser Assisted Irrigation (LAI), 7,5% natriumhypochloriet en 17% EDTA. De laser (Lightwalker van Fotona) is een onmisbaar attribuut bij het doen van kanaalbehandelin-

gen. Geen enkel systeem activeert de reinigingsvloeistoffen zo effectief als de PIPS- of SWEEPS-techniek.

Ik maak van de gelegenheid gebruik om een uitspraak van Craig Barrington, een kunstenaar op het gebied van dentale anatomie vanwege zijn vaardigheid in het fotograferen van transparantgemaakte elementen, uit te breiden. Zijn strijdkreet is: "No microscope, no endo". Ik wil dit eraan toevoegen: "No laser, no endo!" Na de reiniging drogen en obtureren, de Schildertechniek, verticale condensatie van warme guttapercha.

## Demontage

We hebben de knobbels iets verlaagd en zo een stabiel horizontaal referentiepunt gecreëerd (afbeelding 4). Daardoor kunnen de siliconen stops op de vijltjes veel nauwkeuriger geplaatst worden en wordt het hanteren van de juiste preparatielengte ook makkelijker.

De eerste verrassing: we zien een glasvezelstift verschijnen. Die hebben we niet kunnen waarnemen op de foto. Niet dat een glasvezelstift een groot probleem vormt bij verwijderen. Veel liever een glasvezelstift dan een zilverstift. Glasvezelstiften zijn recht en met een microscoop goed zichtbaar.

Dus met het juiste instrumentarium, in dit geval een LN-frees, later gevolgd door een Munce-frees, is de stift redelijk efficiënt te verwijderen (afbeelding 8-16). We moeten een heel eind afdalen om de hele stift weg te frezen: 18 millimeter vanaf het referentiepunt (afbeelding 16). Dit is onmogelijk zonder de juiste apparatuur. Nogmaals: "no microscope, no endo".

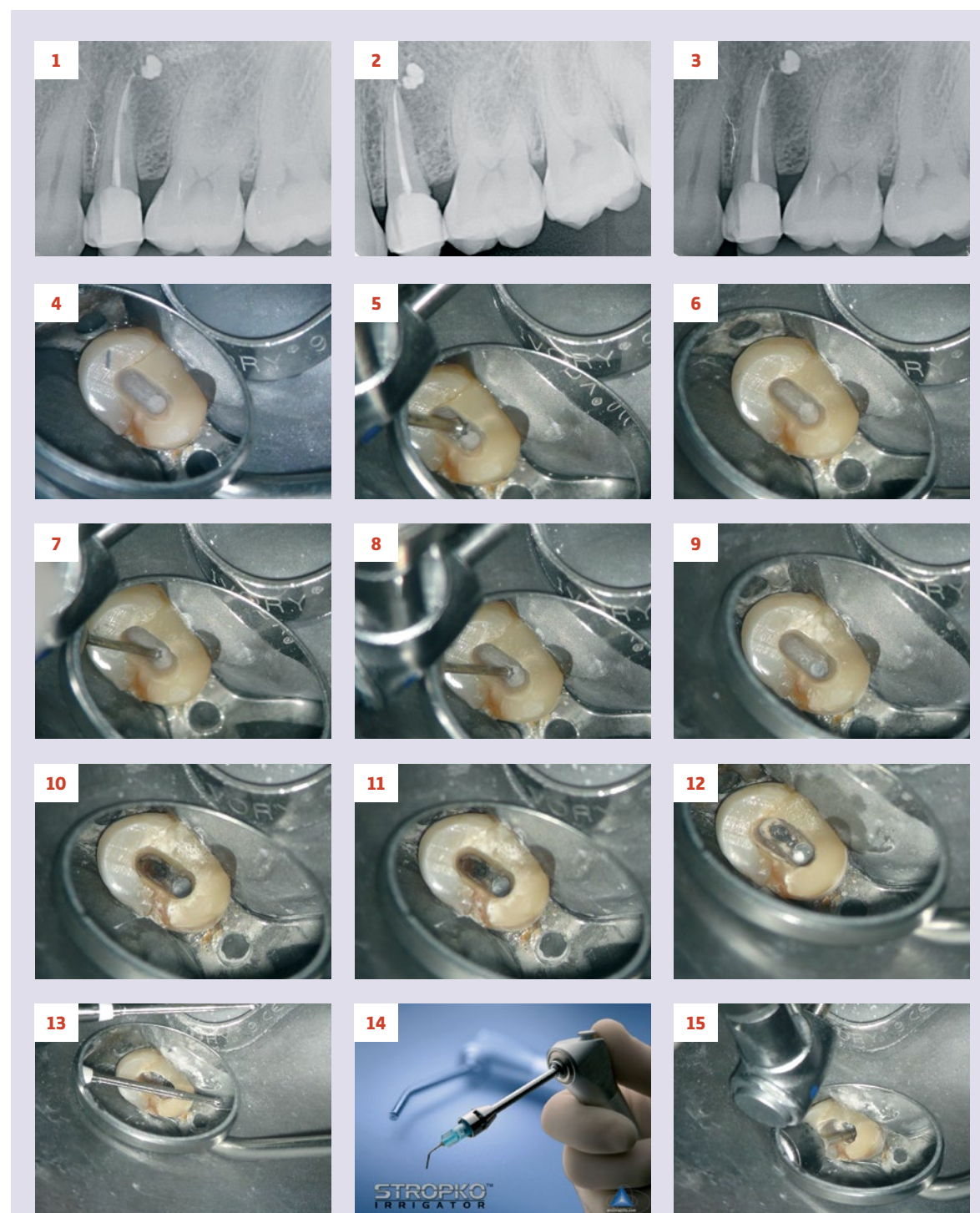
## Een stripperperforatie komt vaak voor

## Het probleem

De tweede verrassing komt om de hoek kijken. Eerst maken we de wanden nog glad met behulp van Gates Glidden-drills en verwijderen, zover als we durven, guttapercha met instrument D1 van het ProTaper-gamma van Dentsply Maillefer. We zien dan als we vanaf palatinaal het palatinale kanaal inkijken de oorzaak van de ellende. Bij het te diep en te breed prepareren van het kanaal om een stift te kunnen plaatsen is een stripperperforatie ontstaan. Een vaak voorkomend fenomeen.

Het idee dat er geprepareerd moet worden voor een stift om het element sterker maken is al tijden geleden ontkracht. Iedere verwijdering van dentine die niet als doel heeft om een kanaalbehandeling optimaal te laten verlopen moet vermeden worden. Pas dus altijd een confectiestift, als die al geplaatst moet worden, aan het kanaal aan en niet andersom.

Verder is er waarschijnlijk onvoldoende rekening gehouden met de anatomie van deze premo-laar. Vaak hebben deze elementen twee kanaalingangen die al of niet samenkomen verder naar apicaal. Essentieel is echter om bewust te zijn van het feit dat deze elementen vaak een furca hebben met de bijbehorende insnoering in de omtrek, halverwege van buccaal naar palatinaal. Wordt er onvoldoende *straight line access* gemaakt, dan zullen de opeenvolgende roterende instrumenten meer afnemen van de binnenbocht aan de furcale zijde. Na preparatie is er daar dus een



**Afbeelding 1.** Beginfoto. De laterale laesie is duidelijk.

**Afbeelding 2.** Beginfoto uit een iets andere hoek.

**Afbeelding 3.** Door de verwijzend arts opgestuurde opname.

**Afbeelding 4.** De occlusale opening.

**Afbeelding 5.** Selectie van de juiste frees voor de glasvezelstift.

**Afbeelding 6.** Na glad maken voor beter zicht.

**Afbeelding 7.** Kleinere frees.

**Afbeelding 8.** Zicht is alles.

**Afbeelding 9.** Voorzichtig afdalen.

**Afbeelding 10.** Bodem pulpakamer.

**Afbeelding 11.** Verder met stift verwijderen.

**Afbeelding 12.** We dalen steeds verder af.

**Afbeelding 13.** Een langere en kleinere Munce-drill.

**Afbeelding 14.** Onmisbaar bij het verwijderen van gelijmde composietstiften is de Stropko Irrigator.

Met een verbindingstukje dat voor de meeste dental units verkrijgbaar

is, kunnen dan tips voorzien van een Luerlock op de 3-functiespuit gemonteerd worden. Onder de microscoop is de behandelaar dan bezig met verwijderen van de stift terwijl de assistent de afzuiger bijhoudt en tegelijkertijd het werkveld schoon houdt door lucht in de caviteit/access te blazen.

**Afbeelding 15.** 15 millimeter diep in het kanaal.



dunnere dentinelaag over dan bij de buitenbocht. En hoewel er dan bij het prepareren voor de stift geprobeerd wordt symmetrisch ten opzichte van het kanaal te blijven, wordt dan toch geperforeerd (afbeelding 17-23).

#### MTA voor de perforatie

Reparatie van dit soort perforaties is vaak lastig omdat gewerkt wordt met niet-compatibele materialen. Guttapercha, EWT-sealer en MTA kunnen niet tegelijkertijd verwerkt worden. Repareren we eerst de perforatie, dan moet voorkomen worden dat MTA verder het kanaal in valt. Dat kan door een guttapercha-stift los in het kanaal te plaatsen en daarlangs de MTA

aan te brengen. Door ruimtegebrek en zichtbelemmering is dat vaak lastig.

Eerst de apicale guttaperchakanaalvulling met de klassieke Schildertechniek in het apicale gedeelte van de radix voorbij de perforatie aanbrengen kan, maar is lastig omdat sealer dan ook de perforatie besmeurt. En om daarna de sealer weer te moeten verwijderen met chloroform uit de perforatie is ook niet aantrekkelijk.

#### Guttapercha voor het kanaal

In dit soort gevallen is het handig als er meer technieken en vaardigheden in de praktijk voorhanden zijn. En dat er ervaring in is opgedaan, zodat met vertrouwen gewerkt kan

worden. Dr. John Stropko is een zeer ervaren endodontoloog uit Scottsdale, Arizona, en een proponent van de Squirt-techniek. Daarbij wordt met een guttapercha-pistool guttapercha direct in het kanaal gespoten en daarna gecompacteerd met pluggers. Die techniek komt nu goed van pas. Voorzichtig brengen we sealer aan met paperpoints zonder de perforatie te verontreinigen, in beide kanaalingangen. Daarna eerst het buccale kanaal en bingo: we zien sealer in het palatinaal kanaal omhoog komen. Óf de kanalen komen samen bij de apex óf er is ergens een anastomose.

Het aanbrengen van de MTA is nu eenvoudig. Simpelweg MTA met kleine hoeveelheden in het kanaal

scheppen en zachtjes aandrukken (afbeelding 26-29). De eindfoto's spreken voor zich en geven goede hoop op herstel.

### Wees voorbereid op het slechtste scenario

#### Resultaat

Eind goed al goed? De controlefoto's die over enige tijd worden gemaakt, zullen bepalen of we succesvol zijn geweest in dit geval.

Wat kunnen we nog melden over deze behandeling? 'Hope for the best and prepare for the worst'. Dit soort behandelingen is alleen winstgevend als je voorbereid bent op het slechtste scenario. Dat betekent vooral ook dat een assistent assisteert die begrijpt wat er gebeurt. En die weet waar alles staat, liever nog: alles wat je nodig hebt binnen handbereik en voor het grijpen heeft.

Eerst is er de stift die verwijderd moet worden. Dan moeten twee soorten frezen met lange schacht tevoorschijn gehaald worden. Niet handig als het laatste waar ze zouden moeten liggen opengaat en ze liggen er niet, of er ligt er nog eentje, maar van de verkeerde maat.

De volgende stap is het verwijderen van de guttapercha. Daar zijn verschillende methodes voor die onderverdeeld kunnen worden in mechanische methodes of methodes met oplosmiddel. Dat moet klaarstaan. In dit geval hebben we erop gerekend dat we dat nodig hebben, geen probleem dus.

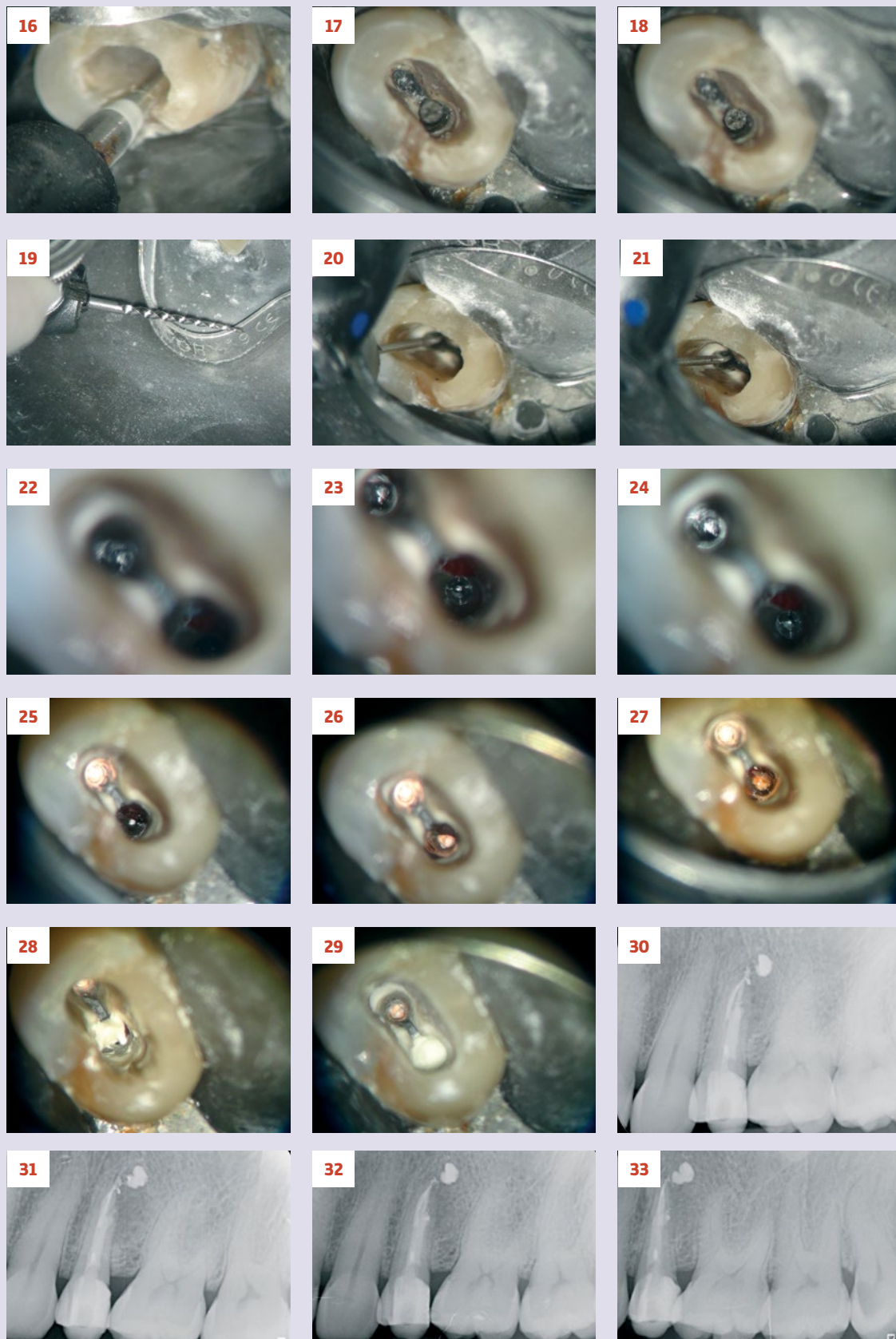
De volgende complicatie is de perforatie. Daar hebben we MTA voor nodig. Dat wordt niet heel frequent gebruikt, ook niet in onze verwijsp praktijk, en er wordt dan ook niet frequent gecontroleerd of het wel in de kamer voorhanden is. Mijn assistente en ik zorgen ervoor dat al het instrumentarium grijpklaar ligt. Heb ik een LN-frees nodig, dan heb ik die binnen vijf seconden in mijn hoekstuk zitten, zonder dat ik mijn ogen van de oculairs van de microscoop heb hoeven halen. Idem voor de MTA.

#### Over de auteur

Tandarts H.J. (Rik) van Mill heeft een Verwijspraktijk en Cursuscentrum voor Endodontie in Amstelveen. Hij studeerde in 1982 af aan de Universiteit van Utrecht. Daarna volgde hij, voornamelijk in het buitenland, uitgebreide nascholing, onder meer in de parodontologie aan de universiteiten van Philadelphia en Göteborg. Van Mill volgde in Los Angeles de POS-cursus orthodontie van Dr. Don McGann. Daar kwam hij in aanraking met zijn inspirator en grote leermeester in de endodontologie Dr. Clifford Ruddle uit Santa Barbara. Sindsdien gaat hij jaarlijks naar L.A. om van de laatste ontwikkelingen op de hoogte te blijven, en de laatste tijd ook om Dr. Ruddle te assisteren bij de trainingen.

Nadat ik de eerste keer een endodontie cursus volgde bij dr. Clifford Ruddle in het Amerikaanse Santa Barbara keerde ik na een half jaar alweer terug. Waarom ik er weer was, vroeg Dr. Ruddle. Ik antwoordde dat ik de vorige keer een hoop had geleerd en dat probeerde toe te passen in mijn praktijk in Amstelveen, maar dat dat nog niet meeviel. "Ik doe nu drie uur voor een premolaar met twee kanalen en dat schiet niet op. Dus ik ben terug omdat ik wil leren een endo sneller te doen." Dat woord 'sneller' had ik beter niet kunnen uitspreken. Voor de verbaasde gezichten van twaalf endodontologen en tandartsen uit de hele wereld werd aan dr. Rik van Mill heel duidelijk gemaakt dat 'fast' niet in het woordenboek van een endodontoloog dient voor te komen. Ruddle: "Rik, it is not about being fast, it's about being efficient!" En zo is het. Efficiëntie is kwaliteitverhogend, snelheid werkt kwaliteitverlagend. Vandaar dat in onze cursus ook ruim aandacht wordt besteed aan dat aspect van het klinische handelen. En dat is vooral belangrijk bij onverwachte zaken.

www.hjvanmill.nl ■



Afbeelding 16. 18 millimeter.

Afbeelding 17. Bodem in zicht.

Afbeelding 18. Maar ook een strip-perforatie.

Afbeelding 19. D1 Protaper voor het verwijderen van gutta percha.

Afbeelding 20. X-gates voor de radicaalere access.

Afbeelding 21. X-gates.

Afbeelding 22. De perforatie door het prepareren van de stift in het palatinaal kanaal.

Afbeelding 23. Perforatie.

Afbeelding 24. Het buccale kanaal buigt naar palatinaal.

Afbeelding 25. Eerst wordt het buccale kanaal gevuld.

Afbeelding 26. Vullen van de apicale millimeters. De perforatie moet schoon blijven.

Afbeelding 27. Na desinfecteren en hemostase.

Afbeelding 28. Mineral Trioxy

Aggregate aangebracht bovenop de guttapercha.

Afbeelding 29. Het element is klaar om temporair gevuld te worden met composiet.

Afbeelding 30. Direct postoperatief.

Afbeelding 31. Direct postoperatief.

Afbeelding 32. Na 7 maanden.

Afbeelding 33. Na 7 maanden. De kroon kan nu gemaakt worden.

## UK-studenten geld geboden voor switchen opleidingsplaatsen

**UTRECHT** In Groot-Brittannië hebben studenten van te populaire tandheelkundeopleidingen een bedrag van 10.000 pond (bijna 11.650 euro) aangeboden gekregen om naar een universiteit met meer plaatsen over te stappen, volgens een artikel in *the Guardian*.

In 2021 hebben in het Verenigd Koninkrijk 21% meer studenten zich aangemeld om geneeskunde en tandheelkunde te studeren dan het voorgaande jaar. Dit werd veroorzaakt door meer vraag naar deze opleidingen en het hoge aantal studenten dat de hoge cijfers haalde die nodig zijn om aan een dergelijke opleiding te beginnen. Volgens universiteiten zal het aanbieden van grote geldbedragen het probleem niet oplossen. Er zijn namelijk ook te weinig stageplekken in het land om het werk in de praktijk te ervaren. Scholen hebben



financiering van de overheid gekregen om extra plaatsen te kunnen aanbieden op de opleiding, maar dat zorgt er nog niet voor dat alle faciliteiten om les te geven er kunnen komen of dat er genoeg werk is voor alle studenten. Daarnaast kampen tandartsen en tandheelkundeopleidingen nog steeds met covid-19-restricties, waardoor studenten te weinig praktijkervaring kunnen opdoen.

(bron: The Guardian, drBicuspid) ■