

# DENTAL TRIBUNE

The World's Dental Newspaper · Edition belge

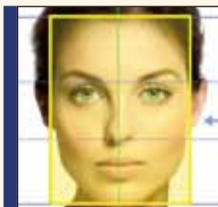Septembre 2014

www.dental-tribune.com

1ère année - n°1



**Dentisterie adhésive totale: tout est dans l'équilibre occlusal**  
p.04



**ADSD: dentisterie esthétique assistée par ordinateur - Partie I**  
p.06



**today DENTEX 2014**  
**'Le bon plan'**  
p.12

## Editorial

### L'occasion est trop belle !

Pendant le salon DENTEX 2014, publier un nouveau media professionnel et pouvoir vous le distribuer de la main à la main, et ainsi recueillir à chaud vos impressions et, n'en doutons pas, vos compliments...

Voici donc le 1er numéro de Dental Tribune, édition Belge.

Nouveau membre d'un réseau international couvrant 91 pays et plus de 650.000 dentistes, édité en 25 langues, les medias produits par Dental Tribune sont unanimement reconnus comme diffusant une information professionnelle, scientifique et de formation continue de tout premier plan.

Le monde dans lequel nous vivons a radicalement changé et nous sommes maintenant habitués à bénéficier d'une information (trop ?) abondante, n'importe où et n'importe quand. D'où, la nécessité de sélectionner drastiquement celle-ci.

Si l'information professionnelle imprimée a encore de beaux jours devant elle, les textes scientifiques de ce numéro le démontrent à l'évidence, le numérique connaît un développement spectaculaire.

Dental Tribune reçoit plus de 2.500.000 de visites sur ses sites web, compte plus de 120.000 membres inscrits à ses campus on line de formation continue et près de 145.000 membres suivent ses Study Clubs, sans compter ses 45.000 followers sur Facebook et 20.000 sur iPad.

Et aujourd'hui, Dental Tribune édition Belge, diffusé à 8.700 dentistes Belges, en deux éditions séparées, un site web et une e-newsletter hebdomadaire, des webinars gratuits et bien d'autres nouveautés à venir.

Voilà pour les chiffres.

Un mot du cœur maintenant.

En toute modestie, que nous vous aidions dans l'exercice de votre profession, parfois délicat, souvent difficile, toujours passionnant.

A bientôt.

L'équipe de Dental Tribune édition Belge.

## Une étude comparative empirique plébiscite le pansement thixotrope pour l'hémostase

Qu'il s'agisse de l'hémostase, de la manipulation ou du temps consacré : l'hémostasyl remporte dans tous les cas les meilleures notes.

L'hémostase est fondamentale pour éviter une perte de sang excessive et pour assurer la guérison d'une plaie après une lésion ou une blessure. Elle constitue également l'une des conditions de base pour la pratique sûre de la dentisterie restauratrice. Il existe actuellement sur le marché dentaire de nombreux systèmes de gestion tissulaire en matière d'hémostase et de rétraction gingivale. Parmi ces systèmes, on compte aussi bien des techniques purement mécaniques que des moyens chimiques agissant localement sous forme de solutions ou de gels et de pâtes utilisés seuls ou combinés à des fils de rétraction. 510 dentistes ont testé et comparé l'efficacité des préparations styptiques dans le cadre d'une étude à l'échelle nationale. L'hémostasyl aux propriétés thixotropiques (Pierre Roland, Groupe Acteon) a obtenu les meilleurs résultats dans cette étude. Le gel a été très bien noté, en particulier pour son effet astringent et hémostatique et pour sa facilité d'utilisation.

Le meilleur moyen d'éviter d'éventuelles complications hémorragiques consiste à appliquer un traitement spécial peu traumatisant pour les tissus et les vaisseaux. De plus, un traitement local adapté suffit souvent à éviter ou à réduire les complications hémorragiques pendant et après l'intervention.

Outre les mécanismes d'hémostase produits naturellement par l'organisme, de nombreuses mesures et substances existent pour enrayer un saignement en médecine dentaire. Celles-ci peuvent être mécaniques, chimiques, thermiques ou chirurgicales ou mixtes. Le choix des produits ou des techniques dépend de l'état clinique (localisation, niveau d'hémorragie, risque d'hémorragie) mais également de la préférence du praticien. >>

### Dental Tribune p.1 à p.10

Edito	p.1
Le pansement thixotrope pour l'hémostase - Dr. Sven Schomaker	p.1 2 3
Contrôler les infections bactériennes	p.3
Dentisterie adhésive totale - Dr. Cyril Gaillard	p.4
Traitement endodontique	p.5
Traitements canaux	p.5
Aesthetic Digital Smile Design - Dr. Valerio Bini	p.6 7 8 9 10

### today DENTEX 2014 p.11 à p.20

DENTEX, à vos marques	p.11
DENTEX, le 'bon plan'	p.12
DENTEX, en mode 'twitter'	p.13
Laissez-vous impressionner en 3D	p.15
Agenda	p.16 17 18

## Dental Tribune International The World's Largest News and Educational Network in Dentistry

www.dental-tribune.com

dti] Dental Tribune International



## » Une étude comparative empirique plébiscite le pansement thixotrope pour l'hémostase

### Arrêt rapide du saignement grâce au chlorure d'aluminium et au kaolin

Compte tenu du fait qu'aucun produit sur le marché dentaire ne remplissait les exigences posées à une méthode hémostatique locale (utilisation sûre sur les patients, action immédiate et contrôle fiable du saignement par une manipulation simple et rapide, c'est-à-dire qui nécessite peu de temps), la société Pierre Rolland a lancé sur le marché allemand, en octobre 2007, un nouveau gel qui s'attaquait différemment à la problématique de l'hémostase.

L'hémostasyl est une préparation thixotrope contenant du chlorure d'aluminium et conçue pour tous les saignements légers à relativement forts, permettant une application directe et précise grâce aux canules coudées. Le pansement hémostatique est indiqué entre autres pour les obturations composites, préparations dentaires, prises d'empreintes, couronnes temporaires et bridges, ainsi que pour les résections apicales et les cimentages.

L'action hémostatique de l'hémostasyl est assurée par la combinaison de chlorure d'aluminium et de kaolin et renforcée mécaniquement par les qualités thixotropiques du matériau. L'hémostase doit être réalisée en moins de deux minutes, à l'issue desquelles les endroits traités doivent être exempts de tout saignement (hémorragie diffuse). Le gel est appliqué sans pression sur la gencive à l'aide des canules d'application. La préparation bleu turquoise peut être éliminée par aspiration après vaporisation à l'aide d'un spray d'eau ou d'air quand l'hémostase est effective (application d'Hémostasyl – photos 1-4).

En vue de vérifier que le nouveau dispositif médical présente des avantages

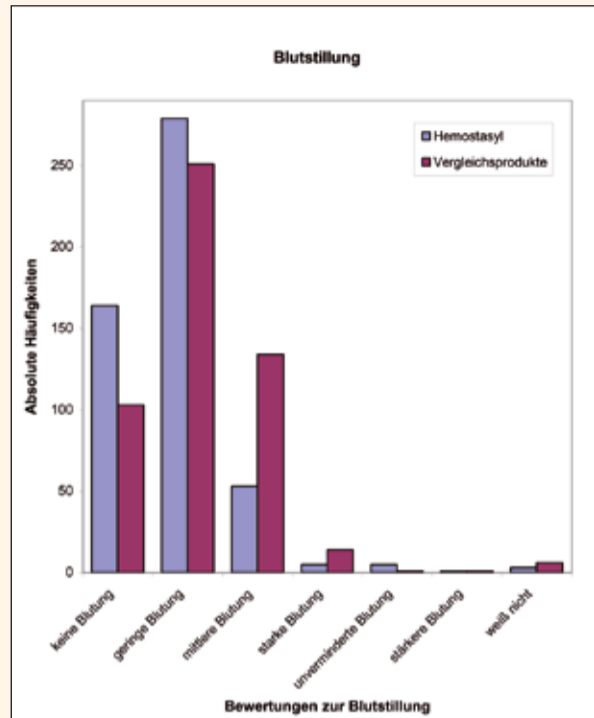
par rapport aux produits utilisés jusqu'à présent pour l'hémostase, environ 1000 échantillons accompagnés d'une notice d'utilisation et d'un questionnaire ont été envoyés à des dentistes, orthodontistes et chirurgiens-dentistes. 510 volontaires se sont déclarés prêts à tester un échantillon et à renvoyer le questionnaire rempli dans les trois mois suivant la réception du colis.

### Constitution du questionnaire

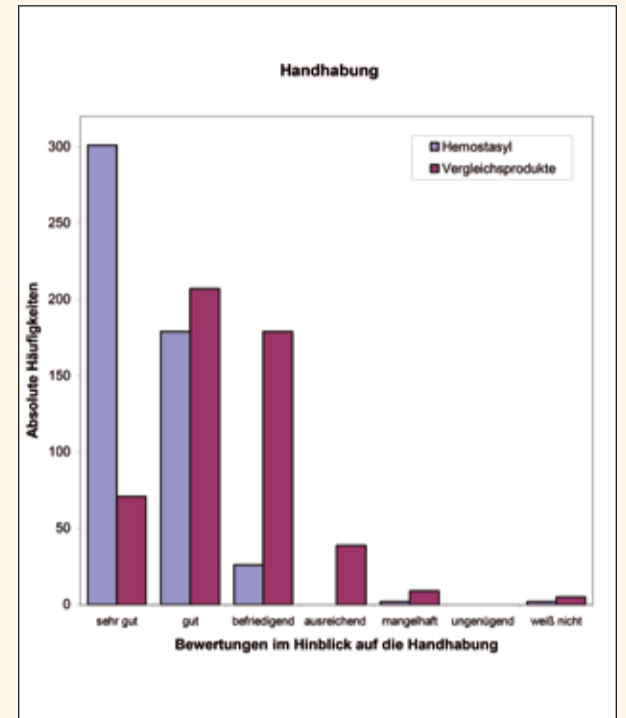
Un questionnaire a tout d'abord été réalisé en collaboration avec l'institut pour la biométrie médicale et l'épidémiologie de la clinique universitaire de Hambourg - Eppendorf (UKE). Il a été divisé en deux parties : la première partie du questionnaire portait sur des données générales sur les préparations utilisées jusqu'alors pour l'hémostase ainsi que leurs champs d'application ; dans la seconde partie, les personnes participant à l'étude devaient comparer l'hémostasyl à d'autres produits et l'évaluer en considérant ses qualités hémostatiques, sa manipulation et son temps d'application.

### Groupe de comparaison et champ d'application

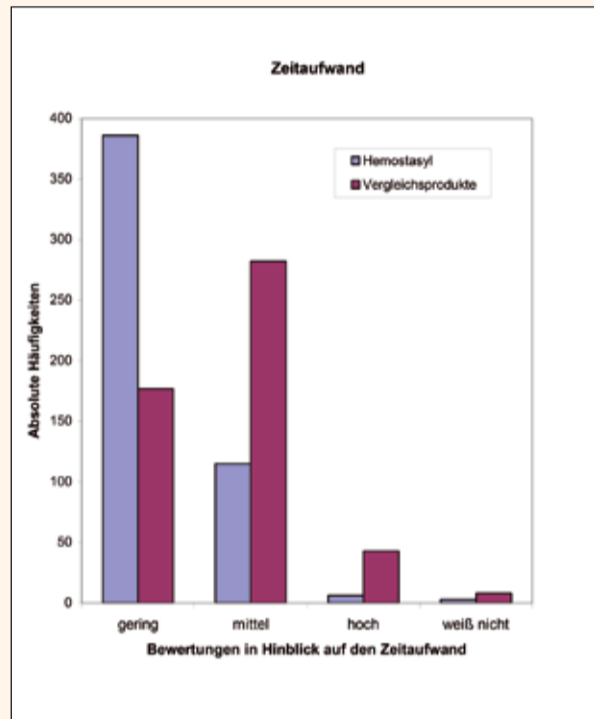
L'hémostasyl a été testé en tout 2542 fois, la majorité des personnes participant à l'étude (69,4 %) l'ont utilisé entre quatre et dix fois. Ses caractéristiques ont été comparées dans le cadre de l'étude à plus de treize préparations hémostatiques parmi lesquelles les trois préparations de comparaison les plus citées (ViscoStat, Astringent et Racestypine) constituaient déjà plus de la moitié avec 56 %. À la question du principal champ d'application, à peine la moitié des participants a nommé en première position les prises d'empreintes et en seconde position les obturations composites avec juste 40



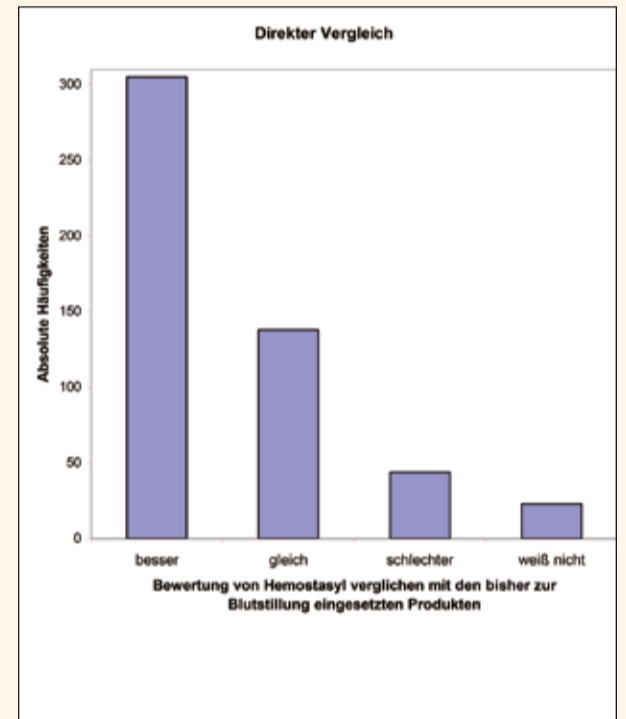
Qualités hémostatiques (photo : graphique 1)



Manipulation / Application (photo : graphique 2)



Temps consacré (photo : graphique 3)



Comparaison directe (photo : graphique 4)

% Suivaient ensuite loin derrière les préparations dentaires citées par 10 % des participants. En outre, d'autres champs d'application plus rares ont été mentionnés : les cimentages, les couronnes temporaires, le collage de

brackets, de contentions ainsi que les restaurations amalgames et Cérec.

### Qualités hémostatiques (photo : graphique 1)

Le test de Mann-Whitney a permis d'établir que l'hémostase a été évaluée par les participants comme étant significativement meilleure avec l'hémostasyl qu'avec les autres produits. Ainsi, l'hémostase à l'aide du gel thixotropique a été évaluée par 86,9 % des dentistes avec une note de 1 ou 2 (n = 443). En revanche, cette excellente appréciation n'a été attribuée que par 69,4 % des participants (n = 354) pour le produit de comparaison.

Dans le détail, nous constatons que lors de l'utilisation de l'hémostasyl, 32,2 % des participants (164) ont décrit le résultat à l'aide de la mention « Aucun saignement » ; le même constat n'a été donné que dans 20,2 % des cas (103) pour les produits de comparaison. Les déclarations relatives aux saignements modérés étaient clairement relativement fréquentes lors de l'utilisation d'un produit de comparaison avec 26,3 %, c'est-à-dire 134 participants sur les 510 de l'étude. En revanche, ce type de saignements modérés n'a été constaté que dans 10,4 % des cas (c'est-à-dire 53 participants) avec l'hémostasyl.

### Manipulation / Application (photo : graphique 2)

Lors de l'évaluation de la manipulation des préparations, le gel de Pierre Rolland émerge également avec un résultat statistique nettement meilleur : 91,4 % des participants, c'est-à-dire presque la totalité (480) ont attribué la mention « Très bien » (301) ou « Bien » (179) à la manipulation de l'hémostasyl, alors que cette appréciation n'a été attribuée que dans 54,5 % des cas (278) pour les autres produits hémostatiques. La note 1 n'a été ici attribuée que dans 13,9 % des cas (71), la note 2 dans 40,6 % des cas (207).

### Temps consacré (photo : graphique 3)

Le test du khi carré a permis de démontrer qu'en ce qui concerne le temps consacré, l'évaluation de l'hémostasyl est statistiquement nettement meilleure que celle des produits de comparaison.

Ainsi, plus des trois-quarts des participants (386) ont déclaré avoir consacré moins de temps à l'hémostase avec le gel. Seuls 34,7 % des participants (177) ont évalué aussi positivement les autres préparations.

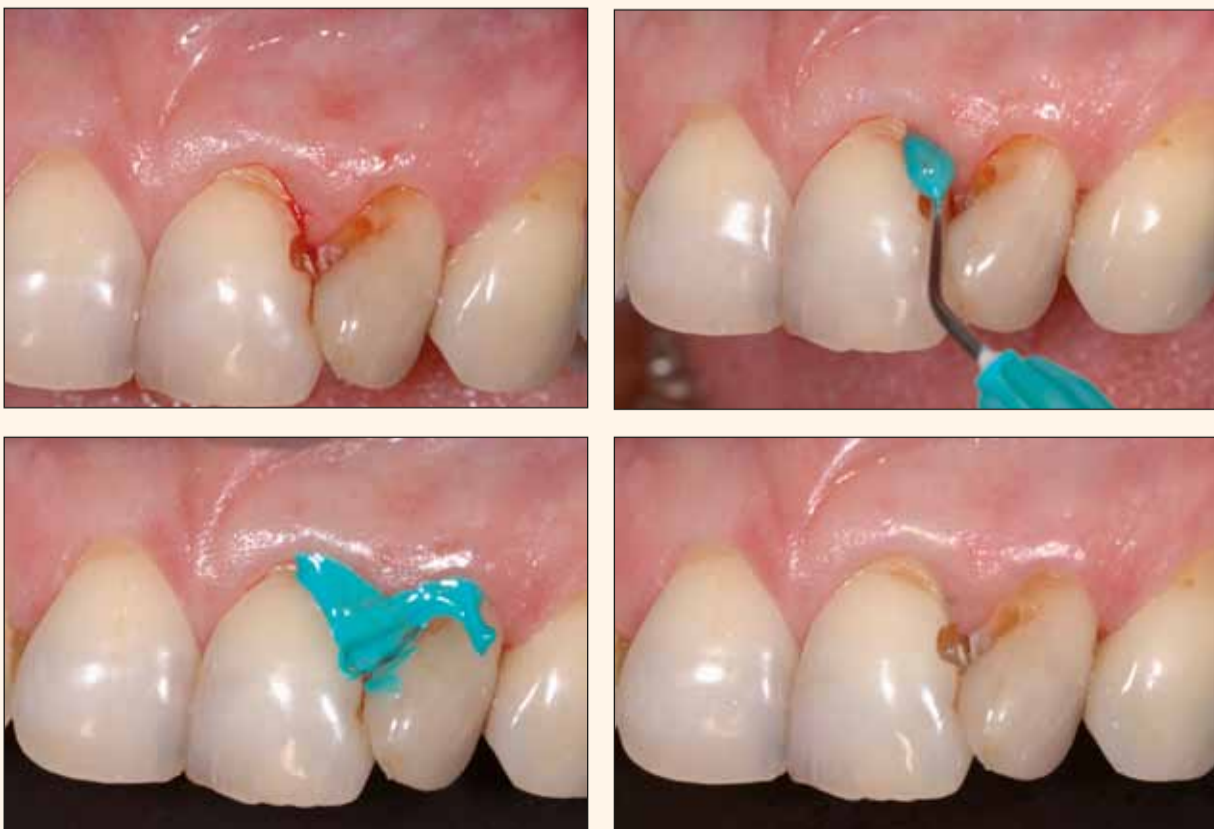

Fig. 1-4: Application d'Hémostasyl

## » Comparaison directe (photo : graphique 4)

À la question de l'impression générale (hémostase, manipulation / application et temps consacré), l'hémostasyl a été globalement mieux noté par 305 participants sur 510 (environ 60 %).

### Commentaire

En ce qui concerne l'hémostase, l'hémostasyl a reçu la note 1 et la note 2 plus souvent que les autres préparations. Ainsi, il semble que le chlorure d'aluminium contenu dans le gel renforce davantage l'effet astringent dans l'hémostase. Étant donné qu'il est appliqué directement et précisément dans la bouche à l'aide des canules coudées, il est également mieux évalué par les participants du point de vue de la manipulation et de l'application. Un avantage supplémentaire réside dans la facilité d'élimination à l'aide d'un spray d'eau ou d'air et dans sa couleur bleu turquoise qui permet de le repérer facilement.

En ce qui concerne le temps consacré, l'hémostasyl est également mieux évalué par la majorité des utilisateurs. Ainsi, l'intervention (par exemple lors de la prise d'empreintes, lors du collage d'inlays etc.) peut reprendre dans des conditions optimales dès que l'hémostase, réalisée à l'aide du pansement hémostatique, est effective.

D'autres avantages cités par les participants concernent une manipulation indolore en particulier lorsque le pansement est appliqué sur un parodonte sain, et une bonne tolérance sans effet secondaire systémique pénalisant, tel que c'est par exemple parfois le cas avec l'utilisation de produits hémostatiques contenant de l'épinéphrine.

En résumé, l'hémostasyl se démarque par ses propriétés thixotropiques, par l'utilisation simple qui en résulte ainsi que par une très bonne adhérence au tissu, sans qu'aucune pression ne soit exercée, et par l'efficacité mécanique associée.

### Note

Le résultat de cette étude illustre que l'hémostasyl est indiqué pour assurer une hémostase efficace dans les cas d'hémorragies légères à relativement fortes et peut être considéré comme un avantage pour les cliniques dentaires. Grâce aux conseils d'utilisation clairs et à l'application simple de l'hémostasyl sans préjudice pour les patients, les cabinets franchissent une nouvelle étape en termes d'assurance qualité.

Dr Sven Schomaker

Dr Sven Schomaker  
Heegbarg 13  
D-22399 Hambourg



[www.zahnarzt-hamburg.biz](http://www.zahnarzt-hamburg.biz)

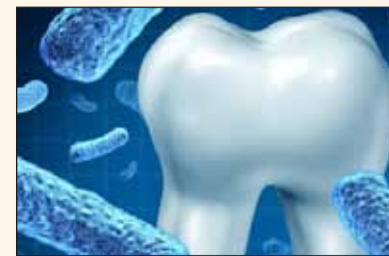
Les données bibliographiques sont disponibles auprès de l'auteur.

## Contrôler les infections bactériennes


WASHINGTON, USA  
L'université de médecine dentaire de la Faculté de Washington a obtenu un brevet pour une nouvelle utilisation de matériaux à base de titane pour contrôler les infections bactériennes. Les chercheurs estiment que ces substances peuvent être utilisées dans la bouche

d'un patient après une intervention dentaire afin de réduire le risque d'infection ou, à titre prophylactique, sous forme de bains de bouche et de dentifrices pour limiter la croissance bactérienne. Depuis plusieurs années, les chercheurs ont étudié les titanates et les peroxy-titanates, des composés inorganiques qui peuvent inhiber la croissance bactérienne lorsqu'ils sont liés à des ions métalliques. Ils ont constaté que ces substances étaient efficaces contre les bactéries en endodontie,

parodontie et cariogènes. Incorporées dans des gels ou des solutions, elles pouvaient être appliquées par les dentistes après les traitements tels que les canaux radiculaires ou les plombages dentaires. Le Dr Wauseon Oh Chung, professeur associé à l'Université de Washington, a expliqué que les métaux étaient connus pour avoir des propriétés antibactériennes mais utilisés à des doses suffisamment concentrées pour être efficaces, ils pouvaient présenter des risques d'effets secondaires.




Cependant, l'utilisation de ce nouvel agent permet de conserver les avantages thérapeutiques mais avec moins de risque de toxicité.



# CROIXTURE

PROFESSIONAL MEDICAL COUTURE



## THE NEW 2014-2015 COLLECTION

EXPERIENCE OUR ENTIRE COLLECTION ON [WWW.CROIXTURE.COM](http://WWW.CROIXTURE.COM)

# Dentisterie adhésive totale: tout est dans l'équilibre occlusal

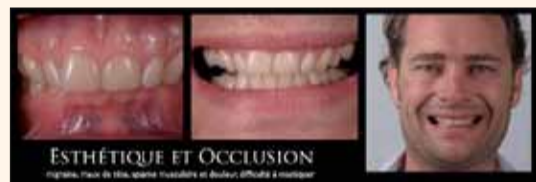La dentisterie neuromusculaire permet de trouver un équilibre entre les muscles, les articulations et les dents afin de réduire le besoin de compensation du reste du corps. Aujourd'hui l'analyse du déplacement mandibulaire en 3 dimensions est devenue possible grâce au système d'évaluation de l'occlusion K7 de chez Myotronics (Bisico). A vos graphes !

## Introduction

La prise en charge des patients n'est jamais chose facile. Nous sommes confrontés à devoir gérer simultanément la douleur, l'inconfort, la demande de bien être, la demande esthétique. Lorsque cela est réalisé, nous avons alors changé la vie de nos patients. Le problème majeur, pour nous cliniciens, est la fiabilité, reproductibilité de ces traitements globaux.

A travers ce cas clinique, nous allons tenter d'exposer un protocole de traitement qui va permettre de répondre de manière fiable aux questions suivantes :

- quel type d'occlusion proposer au patient?
- comment être sûr que cette nouvelle position mandibulaire soit confortable et non pathogène?
- comment rendre ces traitements esthétiques?



## Historique du patient

Le patient, âgé de 37 ans, se présente au cabinet avec comme demande une prise en charge des douleurs oro faciales.

## Evaluation clinique et diagnostic

A l'examen clinique, nous notons une marche des prémolaires inférieures importante ainsi qu'une supraclusion. Quelques facettes d'usures sont présentes.

Au niveau extra oral, le patient nous rapporte:

- une difficulté à la mastication, voir une impossibilité de manger des sandwiches
- des fourmillements au bout des doigts
- des douleurs cervicales importantes
- des maux de tête et quelquefois des migraines
- des insomnies de plus en plus fréquentes
- l'apparition récente de bruits dans les oreilles

## Objectif thérapeutique

- trouver une position mandibulaire correcte pour le patient afin de diminuer voir de supprimer ses différents symptômes en restaurant une occlusion correcte
- cela se fera en 2 phases :
- port de cales en composite maxillaire et mandibulaire appelée orthotic
- transformation de ces cales en éléments céramiques pour le long terme en appliquant le concept «minimal invasive dentistry»

## Trouver la nouvelle position mandibulaire

Pour évaluer la position habituelle de repos du patient, nous utilisons des enregistrements électromyographiques de plusieurs muscles bilatéraux. Les groupes mesurés sont les temporaux antérieurs, les sterno-cléido-mastoïdiens, les masseters et les digastriques antérieurs.

Les électrodes sont placées sur les muscles et les enregistrements sont faits. Une trace électromyographique élevée représente une hyperactivité musculaire et une position de repos incorrecte. Le but est de trouver une position où les muscles qui contrôlent la position mandibulaire sont dans un état relaxé. Leurs fibres ont alors une longueur idéale pour une fonction optimale et confortable.

Pour trouver cette position optimale, une série de tests diagnostiques sont réalisés. Elle inclut l'électromyographie pour l'activité musculaire et l'analyse de déplacement mandibulaire en 3 dimensions grâce au système d'évaluation de l'occlusion K7 de chez Myotronics (Bisico).

Cela nous a permis de déterminer que les muscles du patient étaient en hyperactivité permanente que le patient soit en relation centrée, en occlusion d'intercuspidie maximale ou bien en position de repos habituelle.

Pour relaxer les muscles du patient qui sont dans un état de spasme chronique, une neuro stimulation ultra basse fréquence (TENS) est utilisée. Le Tens stimule les nerfs crâniens 5, 7, 11 pour remédier à l'hypertonie, restaurer une circulation sanguine normale et nettoyer les muscles de l'acide lactique et des toxines présentes. Les muscles ont été déprogrammés et nous pouvons contrôler sur le système informatique la relaxation musculaire et enregistrer la position de repos physiologique du patient de manière scientifique et prévisible.

Le montage sur articulateur est réalisé par une table HIP et un wax-up pour orthotic fixe est réalisé avec une clef en silicone. A l'aide de la clef en silicone, nous fabriquons les cales en composite au maxillaire et à la mandibule. Puis, pour l'équilibration occlusale, nous appliquons la neuro stimulation au patient pendant une heure. Ensuite nous équilibrons l'occlusion en statique puis en dynamique. Nous contrôlons toujours ces ajustements avec le système informatique. Cela nous permet de valider la position de repos avec l'activité musculaire, la trajectoire d'ouverture et de fermeture mandibulaire et l'occlusion d'intercuspidie maximale. Le patient porte les orthotics pendant au moins 3 mois. Nous validons ainsi l'esthétique et la fonction. Les symptômes disparaissent.

Après 3 mois, nous avons toutes les informations pour envisager la réhabilitation finale.

Nous préparons les dents directement sur les orthotics qui nous servent donc de mock-up. Cela permet de préparer les dents à minima voir dans certains cas d'érosion sévère de ne pas préparer les dents. Nous optons pour la réalisation de double facette dans le secteur antérieur maxillaire ce qui nous permet de rattraper le guide antérieur tout en ne préparant pas les points de contact des dents.

## Conclusion

Le traitement du cas présenté est un challenge qu'il nous est possible de relever dans notre pratique. Les patients présentant des dysfonctions temporo mandibulaires attendent que nous leur présentions des traitements fiables, scientifiques, avec un pronostic excellent. Aujourd'hui, avec les systèmes informatiques comme Myotronics (Bisico), nous pouvons diagnostiquer de manière précise et surtout suivre l'évolution de nos thérapeutiques.

Ce patient présentait une dysfonction de l'appareil manducateur sévère. Nous devons prendre beaucoup de temps pour diagnostiquer puis pour évaluer et tester la nouvelle occlusion proposée. Ceci est fait dans la phase 1 avec un orthotic fixe. Pendant cette phase, aucune dent n'est préparée et tout est réversible. Pendant plusieurs mois, la nouvelle position est validée, le système informatique (K7) nous aide à trouver la position physiologique. Cette position étant confortable pour le patient, les symptômes ayant disparus, nous pouvons alors engager un traitement définitif.

Ce traitement peut être de l'orthodontie, de la chirurgie, de la prothèse ou la combinaison des trois. Dans cette méthode, nous devons retrouver une occlusion physiologique en statique et dynamique. Cela est simplifié par l'utilisation de neuro stimulation transcutanée (TENS) qui nous permet de nettoyer les muscles des toxines et de les déprogrammer de toutes proprioceptions. Avant d'effectuer les procédures finales de restaurations, il est impératif d'établir une occlusion stable, confort-

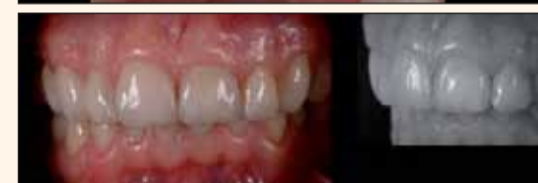
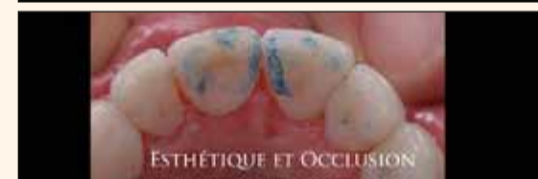
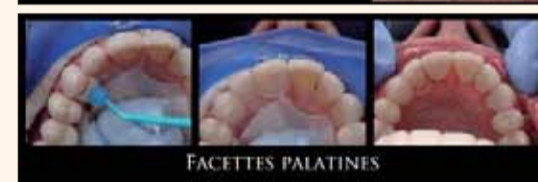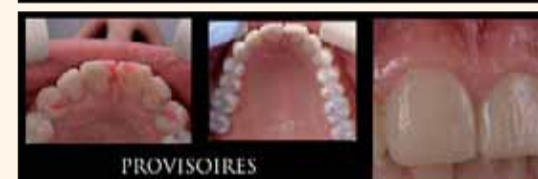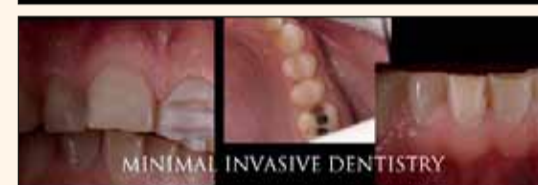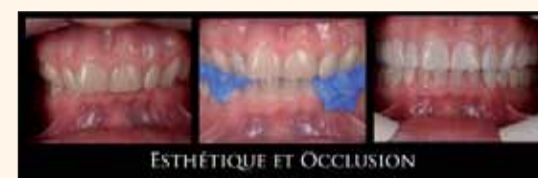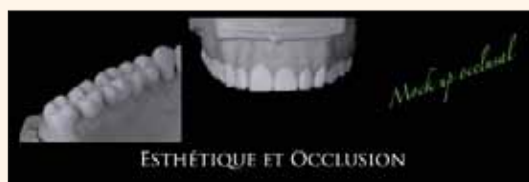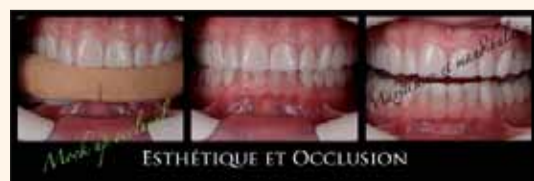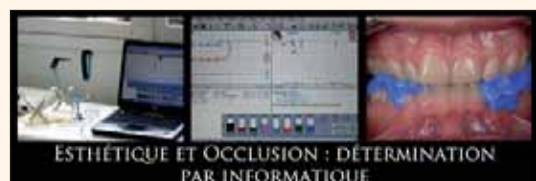table par des données cliniques vérifiables et mesurables.

Dr. Cyril Gaillard



Dr. Cyril Gaillard



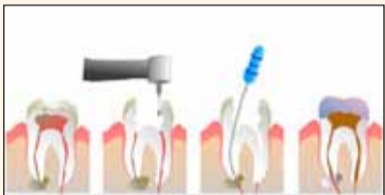- Praticien libéral à Bordeaux
- Diplôme de la fac de Bordeaux en 1998
- Post Graduate au LVI en dentisterie esthétique et neuromusculaire
- Fondateur du GAD Center

## Une nouvelle procédure dentaire pourrait remplacer le traitement endodontique

by Dental Tribune International

LIVERPOOL, Royaume-Uni : Des chercheurs de l'Université de Liverpool sont en train de tester une nouvelle procédure pour traiter la pulpe infectée. La revascularisation peut être réalisée en seulement deux visites et pourrait épargner un traitement de canal radiculaire long, et peu apprécié des patients.

MailOnline annonce que la première étape de la nouvelle procédure nécessite un forage dans la dent et l'application d'une pâte antibiotique pour désinfecter le canal radiculaire. Deux semaines plus tard, le dentiste fait de petites coupures dans le système canalaire, jusqu'à ce que le tissu commence à saigner, ce qui génère un caillot de sang.



Le traitement conventionnel du canal radiculaire est réalisé en plusieurs séances, et il est généralement désagréable pour le patient. (Photo : Jeremy Kemp)

Le caillot favorise la croissance de nouveaux vaisseaux sanguins, ce qui stimule un apport d'oxygène et d'une substance nutritive et aide la pulpe à se régénérer. Le mécanisme n'est pas clairement compris, mais il est suggéré qu'un caillot de sang contient une forte concentration de facteurs de croissance et composés, qui aident à la réparation du tissu endommagé.

Des études ont déjà évalué la technique comme étant efficace. Les chercheurs de l'Université de Liverpool testent une revascularisation sur 15 patients. Les résultats seront comparés avec un groupe contrôle de 15 patients, traités par traitement endodontique conventionnel.

Le Dr Hugh Devlin, professeur de dentisterie restauratrice à l'Université de Manchester, a déclaré : « C'est une excellente technique et elle reçoit beaucoup d'intérêt dans les revues spécialisées. Le traitement classique élimine les bactéries, mais empêche la croissance d'un nouvel approvisionnement en sang à la racine. »

Source Dental Tribune France

## Moins de patients craignent les traitements canalaires.

by Dental Tribune International

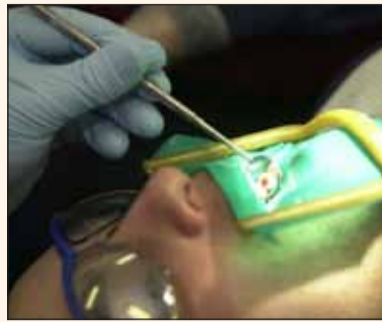CHICAGO, Etats-Unis : Selon les derniers chiffres publiés par l'Association Américaine des Endodontistes (AAE), moins d'américains craignent les traitements canalaires.

Un récent sondage auprès de plus de 1000 adultes américains a révélé que juste plus de la moitié des participants

avaient peur de la procédure. C'est le meilleur résultat signalé depuis que l'association a commencé son enquête annuelle il y a trois ans.

Sur les 488 hommes et 523 femmes qui ont participé à l'enquête, environ 54 % ont déclaré que les traitements radiculaires les rendaient inquiets. En 2013, le nombre était encore de 60 %, selon l'AEE.

Dans l'enquête, 90 % des patients traités par un endodontiste ont été sa-



Les endodontistes suivent deux années de formation post universitaire (Photo offerte gracieusement par Mate Airman, étudiant dans la base navale d'Ashley Gayton aux USA)

tisfaits. En outre plus de 75 % désirent conserver leurs dents naturelles. « Les traitements canalaires ne méritent pas leur mauvaise réputation » a déclaré le président de l'AAE, le Dr Gary Hartwell. « Merci aux progrès comme l'anesthésie moderne, l'imagerie numérique et les microscopes, aujourd'hui les traitements canalaires sont souvent rapides et sans douleur ». Selon l'AEE, on estime que 15,1 millions de traitements canalaires sont réalisés chaque année aux USA, dont 72 % (10,9 mil-

lions) par des omnipraticiens et 28 % (4,2 millions) par des endodontistes exclusifs. Chaque année, l'AEE célèbre la semaine de sensibilisation aux traitements canalaires. L'initiative vise à dissiper les mythes entourant le traitement endodontique. L'enquête a été réalisée en ligne du 26 au 28 février 2014 par l'institut de sondage Ipsos.

Source Planète dentaire

# Stop aux saignements

## HEMOSTASYL™

### Hémostatique par action mécanique

Pratique

Rapide

Efficace

Hémostatique par action mécanique

DENTEX 2014 - Stand 811 Brussels Expo - Palais 7 - du 18 au 20 Septembre 2014

17 av. Gustave Eiffel • BP 30216 • 33708 MERIGNAC cedex • FRANCE  
Tel + 33 (0) 556 340 607 • Fax + 33 (0) 556 349 292  
E-mail: pierre-rolland.int@acteongroup.com • www.acteongroup.com

# Aesthetic Digital Smile Design

## ADSD : dentisterie esthétique assistée par ordinateur – Partie I

Le concept de l'esthétique a été évoqué par divers auteurs et débattu par les philosophes les plus éminents, et bien qu'ils l'abordent d'une manière subjective, tous conviennent que le terme a une origine commune avec la nature. C'est pourquoi je pense que la chirurgie dentaire esthétique joue un rôle prépondérant. Secondé par la technique et la perception visuelle de l'équipe dentaire, l'objectif ultime doit être d'apporter notre précieuse contribution à la reproduction de la « nature humaine », qu'il est si simple d'observer et pourtant si difficile d'imiter. Au regard particulièrement de la composante esthétique du tiers inférieur du visage, le chirurgien-dentiste a la possibilité de jouer son rôle d'architecte et d'artisan des tissus buccaux et péri-buccaux et de modeler la physiologie du sourire.

### Concepteur du sourire : un nouveau moyen de communication

La profession dentaire est de plus en plus confrontée et contrainte de s'intégrer à la réalité d'une spécialité multidisciplinaire du visage et du sourire, dont la vision interdisciplinaire accorde à celui qui s'occupe de la composante esthétique dentaire un rôle important, si pas déterminant. Le jeu de l'équilibre entre les dents, les tissus intra-buccaux et péri-buccaux, les visages, les sourires et les gens crée un idéal esthétique, autrement dit une synergie entre le sens artistique et le savoir-faire qui est essentielle pour percevoir dans un ensemble, l'intégralité et l'équilibre de la conception et la composition des éléments dentaires dans le contexte « facial ». L'esthétique actuelle est de plus en plus liée à la mesure, la proportion et la symétrie, trois constantes déjà connues des civilisations anciennes mais que notre présente ère du numérique

a parfaites. Les connaissances scientifiques actuelles mettent à la disposition des professionnels, diverses options thérapeutiques. La co-opération entre différents spécialistes (orthodontistes, implantologues, parodontistes, prothésistes dentaires, chirurgiens maxillo-faciaux, chirurgiens plasticiens esthétiques) et la vision interdisciplinaire dont il est question plus haut, permettent l'élaboration de plans de traitement avec une précision plus grande que jamais (Fig. 1). Par ailleurs, la possibilité de visionner des images réalisées à des kilomètres de distance, grâce à des vidéoconférences sur des outils tels que Skype, confère au chirurgien-dentiste esthétique un rôle de chef d'orchestre, et lui offre un nouveau moyen de collaborer avec d'autres professionnels. Aujourd'hui, l'avènement de la dentisterie numérique ne permet plus de travailler de manière ergonomique et à un niveau élevé de qualité si l'on ne respecte pas des protocoles précis, permettant de prévoir un résultat standard

qui doit correspondre à l'issue clinique idéale (planification virtuelle).

L'utilisation de logiciels 2D et 3D associée aux techniques de retouche photo et de transformation d'images numériques (édition d'images numériques), nous donne maintenant la possibilité de définir des données et des paramètres individualisés, pour chaque exigence esthétique clinique particulière du remodelage du sourire. L'union de la technologie numérique moderne, de l'expérience et de la sensibilité du chirurgien-dentiste, essentielle pour une conception efficace du sourire, permet au patient de mieux prévoir les résultats esthétiques finaux, et de décider du traitement d'un commun accord avec le praticien. C'est ainsi que le mariage de termes tels que chirurgie dentaire esthétique, vision interdisciplinaire, dentisterie numérique et prévisibilité, m'a conduit à penser qu'un nouveau profil professionnel pouvait être créé, celui du « concepteur du sourire », dont la qualité fondamentale est de pouvoir communiquer avec le patient, protagoniste incontestable de la chirurgie dentaire esthétique, ainsi qu'avec l'équipe esthétique, composante indispensable à l'élaboration de la planification virtuelle.

Mon idéal serait d'avoir à ma disposition un instrument unique, dont l'utilisation est totalement proportionnée au modus operandi du concepteur du sourire. Dans l'espoir que ceci devienne une réalité, je me suis attelé depuis longtemps à utiliser divers logiciels, afin de créer un protocole de conception numérique esthétique du sourire (ADSD). Son seul but est de compléter les autres éléments diagnostiques importants et utiles pour l'établissement d'un diagnostic et d'un pronostic, dont l'enjeu est la santé et le bien-être du patient. Par ailleurs, dès lors qu'il existe aussi une méthode de simulation pré-visible du plan de traitement esthétique, il est conseillé d'obtenir un consentement préalable du traitement esthétique envisagé. Seul l'appui de vrais prototypes cliniques, tels qu'un mock-up, conduiront à un véritable consentement éclairé et solide au plan thérapeutique prévu. Il est utile de rappeler ici que le code de déontologie dentaire prévoit que le chirurgien-dentiste est tenu de respecter trois principes fondamentaux dans l'exercice de sa profession : prudence, diligence et compétence technique.

### ADSD : méthode et protocole

En complément de ce qui a été dit précédemment, l'ADSD doit être avant tout un outil permettant d'améliorer la communication avec le patient. Au moyen des images élaborées, il sera possible de visualiser sur l'écran numérique des représentations d'avant et d'après traitement, de présenter un indice de prévisibilité et des points de comparaison explicites au patient. Un autre fait marquant est l'introduction de la planification esthétique clinique en dentisterie esthético-prothétique, au

(wax-up) numérique et analogique, de la maquette de simulation (mock-up), du modèle esthétique provisoire et de la restauration définitive. La méthodologie numérique, assurée principalement par la retouche vidéo, est aussi très fiable en relation avec les images du cas clinique concerné, notamment en ce qui concerne les retouches fonctionnelles et les modifications morphologiques éventuelles, que les prothésistes dentaires du laboratoire comprendront beaucoup plus aisément si elles sont assorties de légendes explicatives et de commentaires verbaux. Il importe de pouvoir interagir avec d'autres sys-

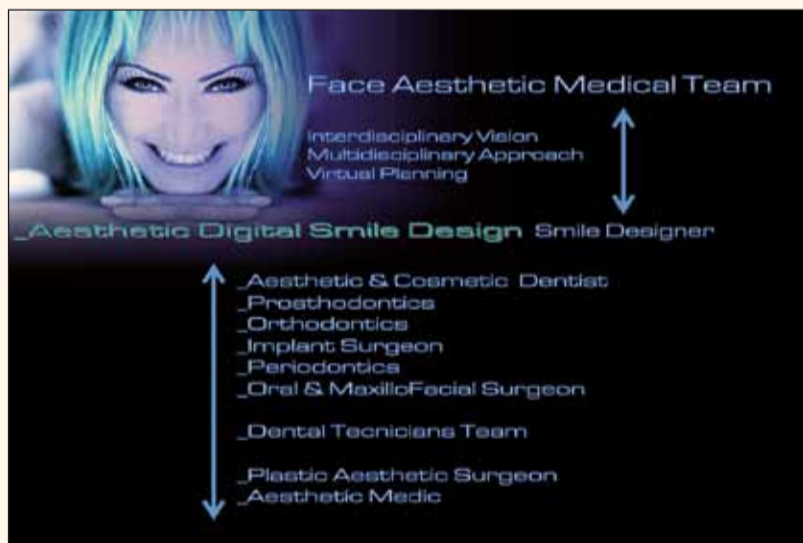

Fig. 1 : Équipe médicale d'esthétique faciale et vision interdisciplinaire.

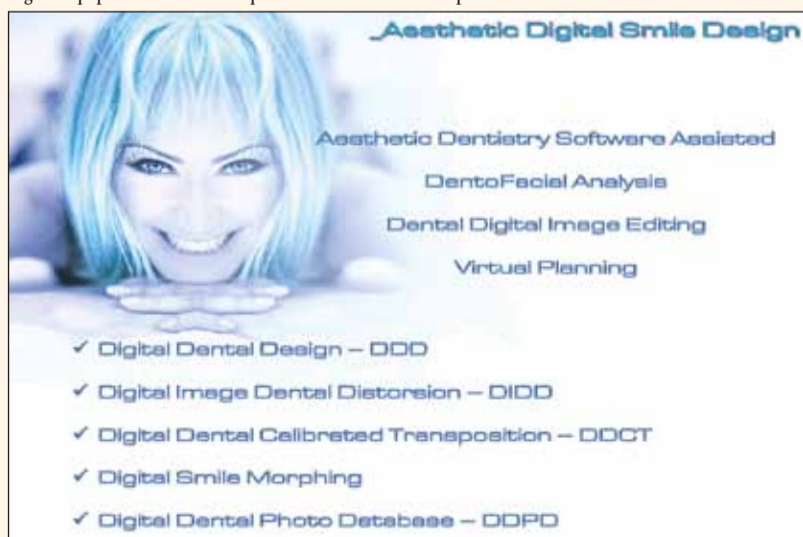

Fig. 2 : ADSD et planification virtuelle.

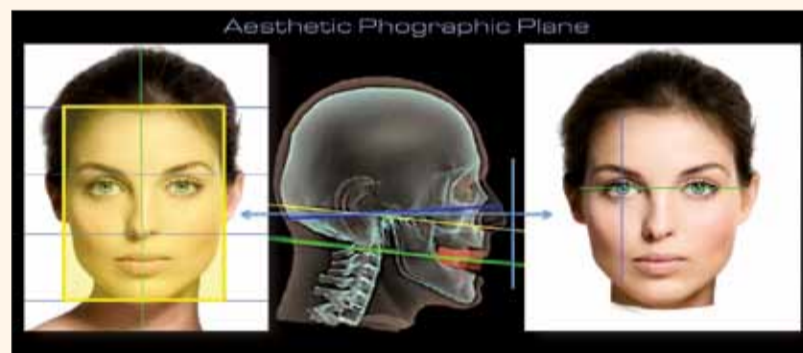


Fig. 3 : Photos et plan esthétique.

regard de l'analyse et du plan de traitement odontotechnique, qui peut notamment être intégrée au diagnostic et au plan chirurgical plastique et maxillo-facial (Fig. 2). Le protocole prévoit avant tout l'acquisition d'images vidéos et numériques plein cadre du patient, surtout des images vidéos qui permettent de capturer les phases dynamiques du sourire, par rapport à sa physiologie (mimiques, composante phonétique, relation dento-labiale). L'importation de ces données cruciales dans le dossier clinique numérique du patient, terminera l'anamnèse qui fait partie intégrante de l'examen objectif intra et extrabuccal, lequel fera ensuite l'objet d'une analyse esthétique selon les principes directeurs principaux. Nous pourrions donc définir cette partie comme le troisième volet de la méthodologie que nous dénommerons « élaboration analytique », pendant laquelle nous examinerons la composante esthétique du sourire, les traits morphologiquement déterminants du visage et du sourire et notamment les points de repères fondamentaux obtenus au moyen du logiciel Facemaker. La phase de création des données numériques suivantes est la planification virtuelle à l'aide de l'édition d'images numériques, qui sera suivie de la maquette en cire diagnostique

tèmes numériques, c'est-à-dire de pouvoir implémenter l'ADSD dans des simulations orthodontiques numériques, des modèles numériques, la CFAO, etc., ce qui confère ainsi un caractère multimédia à la méthodologie.

### Acquisition et importation d'images numériques

Si l'on revient à la première phase de la conception numérique esthétique du sourire, qui porte sur l'acquisition et l'importation des photos du patient, il faut noter que ces photos devraient si possible être prises avec un appareil reflex numérique, doté de caractéristiques semi-professionnelles et d'un système d'éclairage satisfaisant (de nos jours, il est possible de suivre des cours simplifiés de photographie dentaire ou de se procurer des livres traitant de ce sujet si merveilleux et fascinant). Rappelons que dans la phase analytique, la photo est un élément de diagnostic clinique esthétique qui fera partie du bagage clinique du patient, et pourra être consultée ultérieurement par des spécialistes, dans le cadre de la vision interdisciplinaire. Eu égard à ceci, le chirurgien-dentiste/photographe doit prendre les photos en veillant à maintenir la tête du patient dans une position

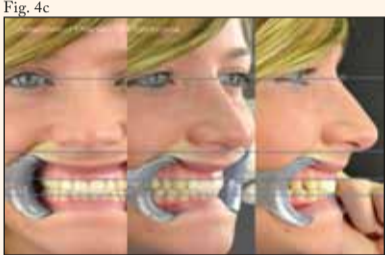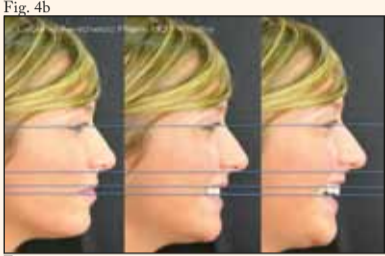
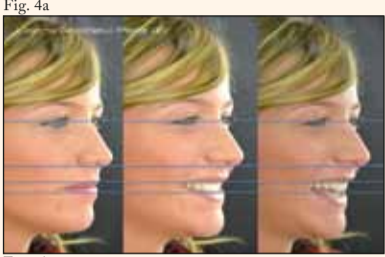


Fig. 4 a-b-c-d : Statut iconographique relatif au plan frontal, 45°, 90°.

qui peut être reproduite par la suite, afin de vérifier la configuration au regard de la conception du sourire. La meilleure position pour photographier le visage du patient est celle du plan esthétique (Fig. 3), c'est-à-dire perpendiculaire (plan frontal) au plan qui passe par le centre de l'angle formé par les plans de Frankfort et de Camper. L'image du patient dans la même position doit également être prise orthogonalement à 45° et 90° (Figs. 4a-d), car les photos de profil sont un élément capital, particulièrement de l'analyse dento-faciale esthétique du profil par rapport aux classes occlusales, la relation entre les lèvres, les angles esthétiques, comme l'ont indiqué les études menées en orthodontie, en chirurgie maxillo-faciale, mais également dans une large mesure, en chirurgie plastique esthétique. L'ADSD prévoit l'importation des mesures réelles de la personne photographiée, sous forme paramétrée et configurée à l'échelle du pixel, qui est l'unité ordinaire de mesure en photographie numérique. Pour y parvenir, il est possible d'utiliser des instruments de mesure purement artisanaux tels que des équerres et des règles (si possible en métal, que l'on peut facilement nettoyer et stériliser, ou en tout autre matériau similaire). J'ai moi-même mis au point un instrument de mesure dénommé support de transfert analogique facial (Face Analogic Transfer Support -FATS) (Fig. 5a), que le patient peut porter comme une paire de lunettes et qui comporte une échelle graduée millimétrique et centimétrique. Lorsqu'il est en outre nécessaire de prendre de nouvelles photos pour la création de prototypes de mock-up, de prototypes en polyméthacrylate de méthyle (PMMA), etc., il est en outre utile d'utiliser des dispositifs tels qu'un craniostat, fixé au repose-tête intégré dans notre fauteuil dentaire. Si des mesures plus précises et détaillées des éléments dentaires et des paramètres gingivaux sont requises, il

est possible d'utiliser des jauges numériques, dont les extrémités sont placées sur la ligne du collet et le bord incisif (la longueur de l'élément dentaire), ou sur les bords mésiaux et distaux, par rapport à l'équateur de la dent (largeur de la dent) (Fig. 5b). Lorsqu'elles sont transmises, ces mesures peuvent être surtout efficaces pour la communication entre les chirurgiens dentistes et les prothésistes dentaires, dont les com-

pétences et le savoir-faire en matière de fabrication, représentent la contribution la plus importante au résultat final de cette méthode novatrice (Fig. 5c). Il est toutefois nécessaire de garder à l'esprit que les mesures millimétriques présentées sur l'image produite au cours de la phase d'élaboration numérique, ainsi que les dessins des contours dentaires, ne sont que peu analysés par les patients, qui préfèrent une vision

plus photographique de la simulation en phase initiale. Par contre,, les mesures traduites en modèles en cire tridimensionnels et les maquettes de simulation résultantes, qui sont présentées et analysées directement dans la cavité buccale des patients, permettront d'éclairer la délicate approche psycho-esthétique du cas clinique, de sa particularité, ou d'améliorer l'enjeu de l'esthétique dentaire.

### Analyse esthétique du visage et du sourire

En ce qui concerne la manière de réaliser une photo portrait du patient, on pourrait s'en tenir à la composante esthétique du visage et du sourire. Pour permettre de la visualiser, l'analyse esthétique objective est réalisée en modifiant en premier lieu la « distance focale » dès le premier instantané »

# Join the largest educational network in dentistry!



[www.DTStudyClub.com](http://www.DTStudyClub.com)

- education everywhere and anytime
- live and interactive webinars
- more than 500 archived courses
- a focused discussion forum
- free membership
- no travel costs
- no time away from the practice
- interaction with colleagues and experts across the globe
- a growing database of scientific articles and case reports
- ADA CERP-recognized credit administration

Register for FREE!

ADA C-E-R-P® Continuing Education Recognition Program

ADA CERP is a service of the American Dental Association to assist dental professionals in identifying quality providers of continuing dental education. ADA CERP does not approve or endorse individual courses or instructors, nor does it imply acceptance of credit hours by boards of dentistry.



» **Aesthetic Digital Smile Design ADSD : dentisterie esthétique assistée par ordinateur – Partie I**

(Fig. 6). Au regard de ce type de paramètre, il est possible d'utiliser les critères de classification suivants :

- Macroesthétique (analyse extrabuccale du visage).
- Miniesthétique (analyse extrabuccale de la bouche).
- Microesthétique (analyse intrabuccale des dents et des gencives).

Si l'on considère l'analyse esthétique du sourire, nous pouvons répartir en secteurs, les qualités spécifiques de notre examen objectif qui sont les plus pertinentes sur le plan odontologique, selon la subdivision ci-dessous, établie pas de nombreux auteurs faisant autorité.

- Analyse faciale-frontale/ latérale, facteurs morpho-logiques déterminants, lignes de références horizontales/ verticales, proportions faciales verticales/horizontales, proportions selon le nombre d'or, dimensions horizontales/verticales, analyse du profil facial et analyse des lèvres, du nez, des yeux par rapport à leur position et dimension (Fig. 7).
- Analyse dentaire – composition, disposition et position, di-

mensions, proportions, formes, contours, limites marginales, texture, surfaces, inclinaison axiale, angles interincisifs, contacts interproximaux et couleur des dents (Fig. 8).

- Analyse dento-labiale : dynamique labiale, ligne du sourire, largeur du sourire, corridors buccaux, plan occlusal et lignes médiane, interincisive et des commissures (Fig. 9).
- Analyse phonétique – elle complète l'analyse dentolabiale et porte sur l'enregistrement de la composante phonétique, avec une attention particulière aux consonnes et à leurs combinaisons, étant donné le schéma mimétique des mouvements musculaires par rapport aux dents. Il convient de penser à l'analyse des phonèmes « M » et « I » (parfois aussi le phonème « E » qui est un élément capital pour révéler et déterminer la position des lèvres et des incisives supérieures, selon l'âge et le sexe du sujet analysé). Il importe en outre de garder à l'esprit l'importance des incisives centrales, qui sont la clé de toute l'architecture du sourire.
- Analyse gingivale – architecture,

forme, parallélisme, symétrie, zénith, papilles, biotype et couleur (Fig. 10). En général, nous pourrions affirmer que la prise en compte détaillée de toutes les valeurs et paramètres d'importance, nécessite une évaluation détaillée et une compétence qui ne peuvent être décrites en quelques lignes, mais que certains auteurs sont parvenus à communiquer scientifiquement à chacun de nous, en rédigeant des livres et articles scientifiques de grande valeur culturelle.

**Édition d'images dentaires numériques**

L'élaboration numérique d'images peut être réalisée de diverses manières (Fig. 2) selon les exigences du concepteur du sourire, et avec divers logiciels que l'on peut aisément obtenir sur internet, et dont les particularités sont directement proportionnelles à l'expérience esthétique. Certains de ces programmes sont gratuits, d'autres payants, et principalement utilisés pour l'édition de photos et d'images génériques, autant par les amateurs que par les graphistes professionnels.

D'autres sont des logiciels élaborés par des chirurgiens dentistes à partir des précédents. Une importante contribution à ces méthodes a été apportée par certains auteurs qui, en utilisant Keynote (une présentation développée par Apple pour Mac OS.X et iOS), ont permis une exploitation aisée de la conception du sourire, assortie de résultats prévoyant un modèle dentaire schématisé, avec des contours vrais et appropriés.

Outre le modèle dentaire numérique (Figs. 11a & b), l'ADSD prédit d'autres facteurs importants de l'élaboration : l'importation, l'adaptation et l'élaboration de formes dentaires et de types de denture, sous forme d'images vraies et fidèles. Afin de réaliser ces fonctions importantes, il est nécessaire de créer une véritable bibliothèque dentaire, que nous pouvons dénommer Base de données de photos dentaires numériques (BDPDN) ; celle-ci pourrait comprendre :

- Une bibliothèque de formes dentaires
- elle pourrait être la meilleure forme de base de données où pourraient être insérés 5 types de denture, en termes de forme anatomique et de la possibilité de modifier simplement la couleur, selon la qualité et la quantité de lumière présente sur la photo observée par le praticien. Les photos des dents appartenant à cette bibliothèque doivent être prises selon une projection frontale, latérale à 45° et latérale à 90°, c'est-à-dire de profil, de sorte qu'elles puissent être intégrées dans le statut iconographique de l'ADSD. Les dents regroupées dans la bibliothèque doivent correspondre à des formes naturelles, telles que triangulaires, ovales, rectangulaires, avec certaines variations, notamment carrées et trapézoïdales (Fig. 13f). Des biblio-

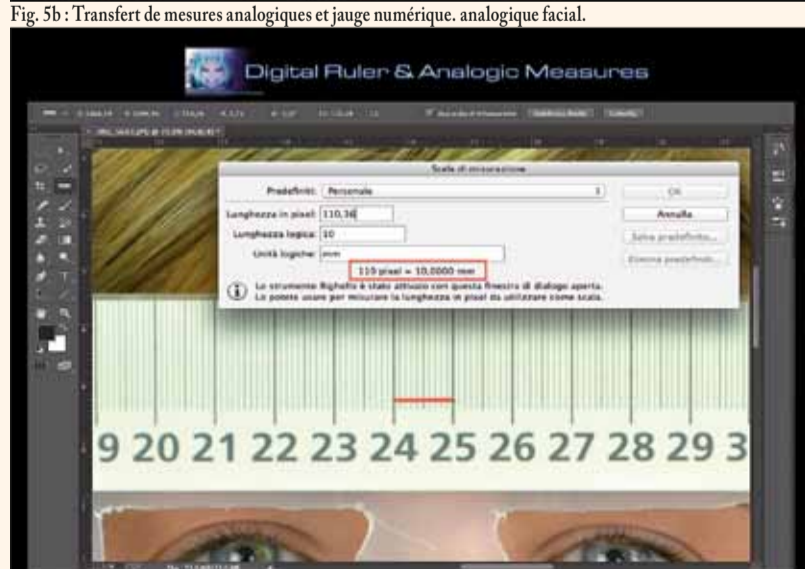
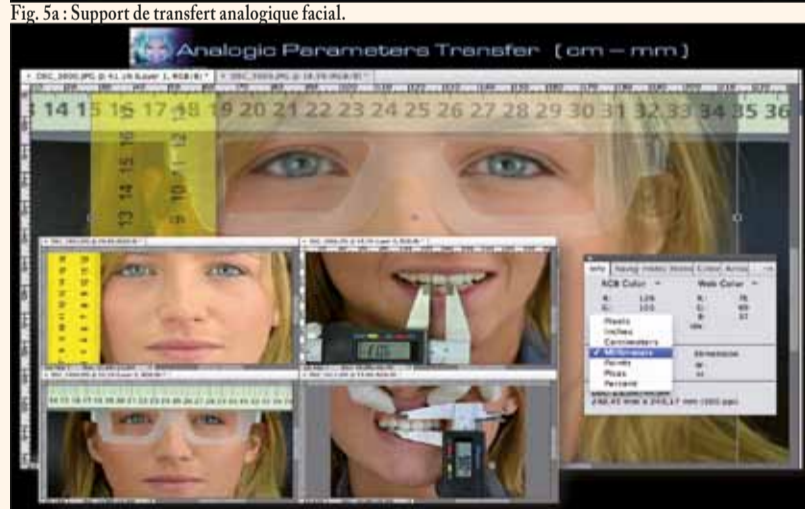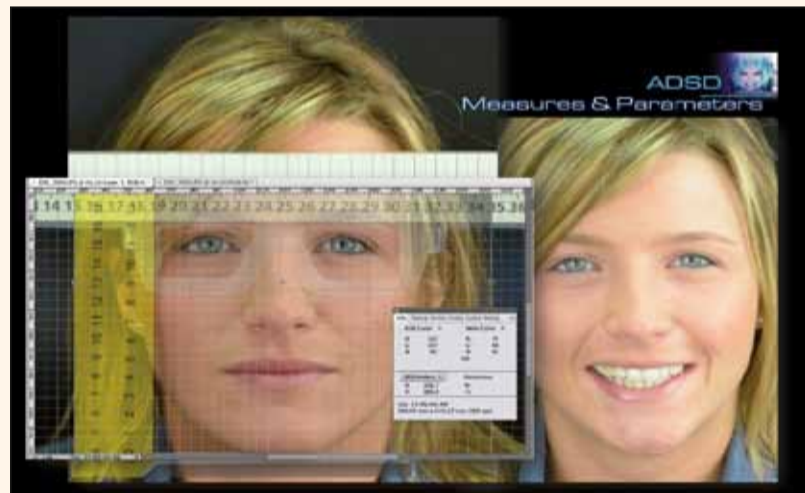
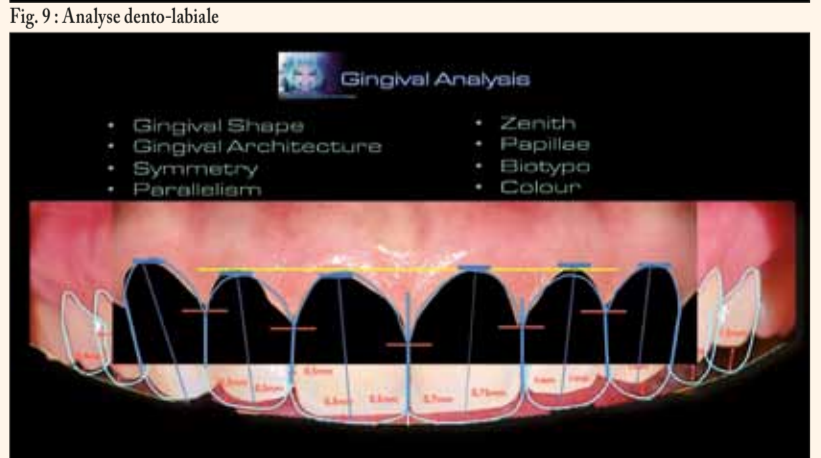
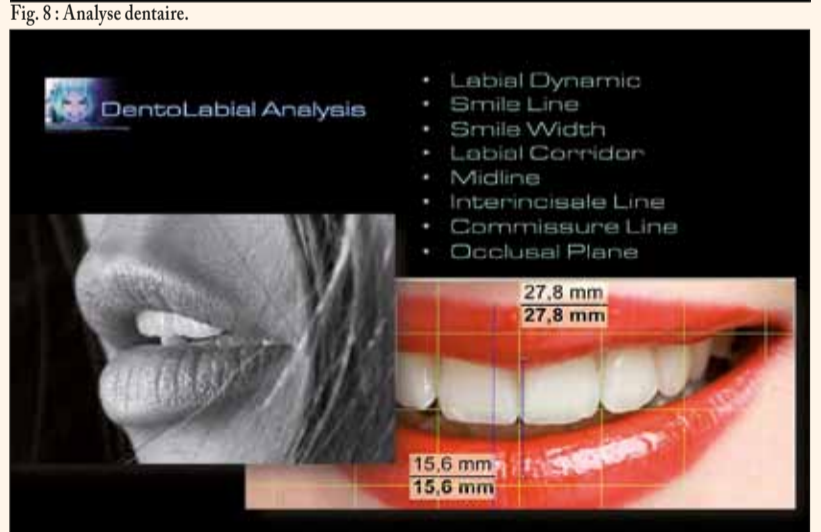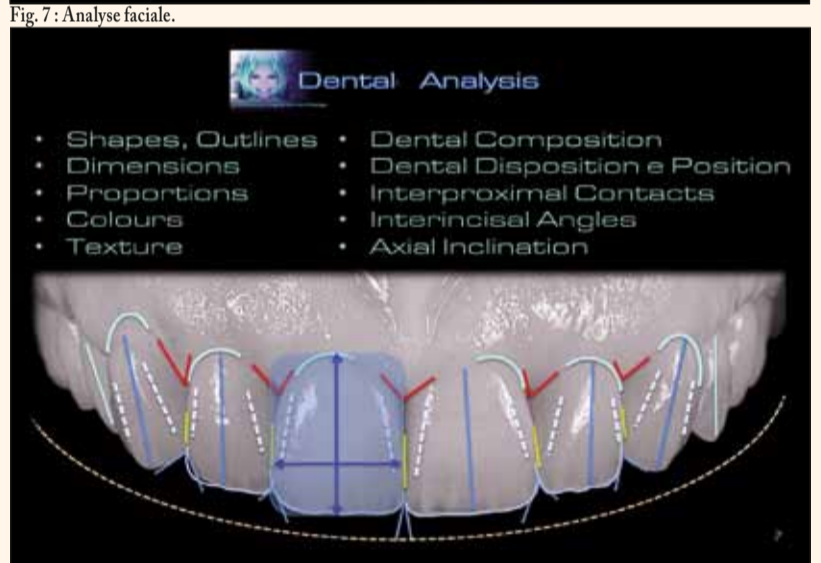


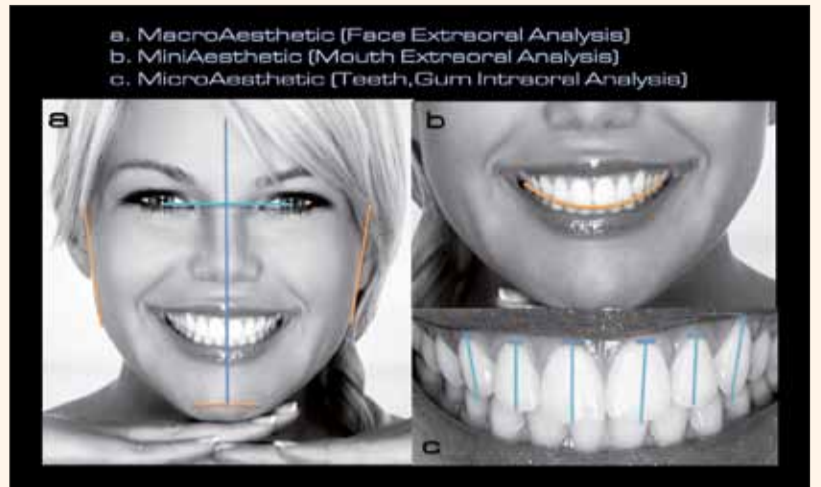Fig. 5c : Activation de mesures analogiques avec règle numérique.

Fig. 6 : Distance focale et analyse de la composante esthétique.

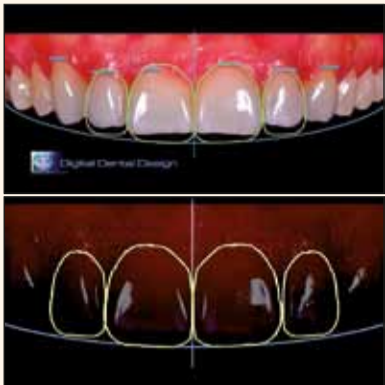
Fig. 7 : Analyse faciale.

Fig. 8 : Analyse dentaire.

Fig. 9 : Analyse dento-labiale

Fig. 10 : Analyse gingivale.





Figs. 11a-b : Modèle dentaire numérique – contours

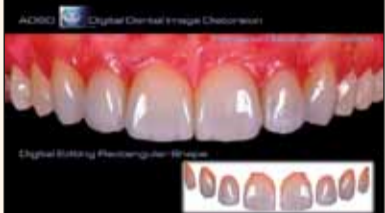

Fig. 12 : Base de données personnelles constituée d'une composition de dentures ou d'une sélection d'éléments unitaires.

thèques de dentures, de bouches complètes, alignées et esthétiquement idéales – Il existe certaines bibliothèques, notamment digident.com, dans lesquelles les éléments dentaires sont déjà préformés, par rapport à la morphologie des bords incisifs (plate, carrée, arrondie).


- Une base de données d'études de cas individuels – c'est-à-dire l'ensemble de nos cas cliniques impliquant la création de prothèse, la dentisterie esthétique et tous les wax-up, mock-up virtuels précédents et dentures saines de patients, qui nous ont autorisés à prendre une photo portrait à cette noble fin. Les prothésistes de nos laboratoires dentaires peuvent également interchanger ces données, grâce au zèle de collègues qui leur procurent des images. L'idéal serait une « communauté d'images ADSD ». Cette bibliothèque devrait être constituée d'images d'arcades dentaires complètes et partielles (8 éléments antérieurs,

6 éléments antérieurs). Celles-ci pourraient être de simples arcades maxillaires, objet principal de la conception du sourire, ou des arcades présentant une situation de normocclusion détaillée des arcades maxillaire et mandibulaire (utile pour les patients présentant des édentements totaux ou partiels). Les images pourraient également comprendre une exposi-


tion des gencives selon les besoins photographiques. Elles pourraient en effet être insérées intégralement dans la cavité buccale virtuelle ou bien on pourrait sélectionner des éléments dentaires unitaires (Fig. 12), afin de pouvoir ensuite adapter la forme, l'alignement, l'émergence, la courbe idéale et le contact dans le respect de la composante esthétique.

- Une bibliothèque de dents préformées pour prothèse amovible – celles-ci sont disponibles sur internet auprès de sociétés de pointe dans ce secteur, notamment Ivoclar, Kulzer, Vitapan, Candulor, etc. Un autre facteur très important de cette méthode de conception du sourire est la déformation/distorsion numérique/distorsion de l'image dentaire numérique

(Figs. 13a-f) qui permet de modifier la morphologie dentaire des éléments à élaborer. Cette fonction est remarquablement utile pour la constitution des éléments de la BDPDN, elle ne doit pas être seulement vectorielle en longueur et en largeur (Figs. 14a-c), mais efficace dans chaque direction tant sur les contours que sur les surfaces dentaires, et surtout sur les




# Tribune CME




## 6 Months Clinical Masters™ Program in Aesthetic and Restorative Dentistry

### Dubai Session, 12-15 November 2014




## On location session, **hands on** + online learning and mentoring

**Learn from the Masters** of Aesthetic and Restorative Dentistry: \_\_\_\_\_



Prof. Angelo Putignano



Prof. Francesco Mangani

### Topics

- Anterior Composite Restorations Demystifying Anteriors
- Posterior Direct Restorations
- Conservative Indirect Esthetic Restorations

### Registration information:

**12-15 November 2014**  
a total of 4 days of intensive live training in **Dubai** (UAE)

**Curriculum fee: € 3,450**  
(you can decide at any time to complete the entire Clinical Masters Program and take the remaining session)

Details on [www.TribuneCME.com](http://www.TribuneCME.com)

**contact us at tel.: +49 341 48474 302**  
email: [request@tribunecme.com](mailto:request@tribunecme.com)

**Collaborate**  
on your cases

and access hours of premium video training and live webinars

**University**  
of the Pacific

you will receive a certificate from the University of the Pacific


**Latest iPad**  
with courses

all registrants receive an iPad preloaded with premium dental courses

# 50

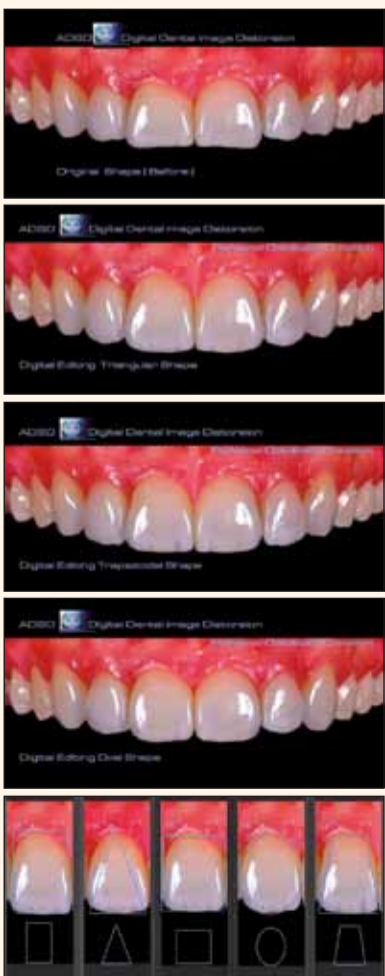ADA CERP  
C.E. CREDITS

\*iPad only available for the participants in the entire Clinical Master Program

Supported by: 

**ADA CERP** | Continuing Education Recognition Program

Tribune America LLC is the ADA CERP provider. ADA CERP is a service of the American Dental Association to assist dental professionals in identifying quality providers of continuing dental education. ADA CERP does not approve or endorse individual courses or instructors, nor does it imply acceptance of credit hours by boards of dentistry.



Figs. 13a-f : Modelage virtuel de formes dentaires avec la distorsion de l'image dentaire numérique.