

implants

international magazine of oral implantology

2²⁰¹³



| **expert article**

La piezochirurgia e gli impianti autofilettanti

| **special**

La regione palato-pterigo-tuberositaria

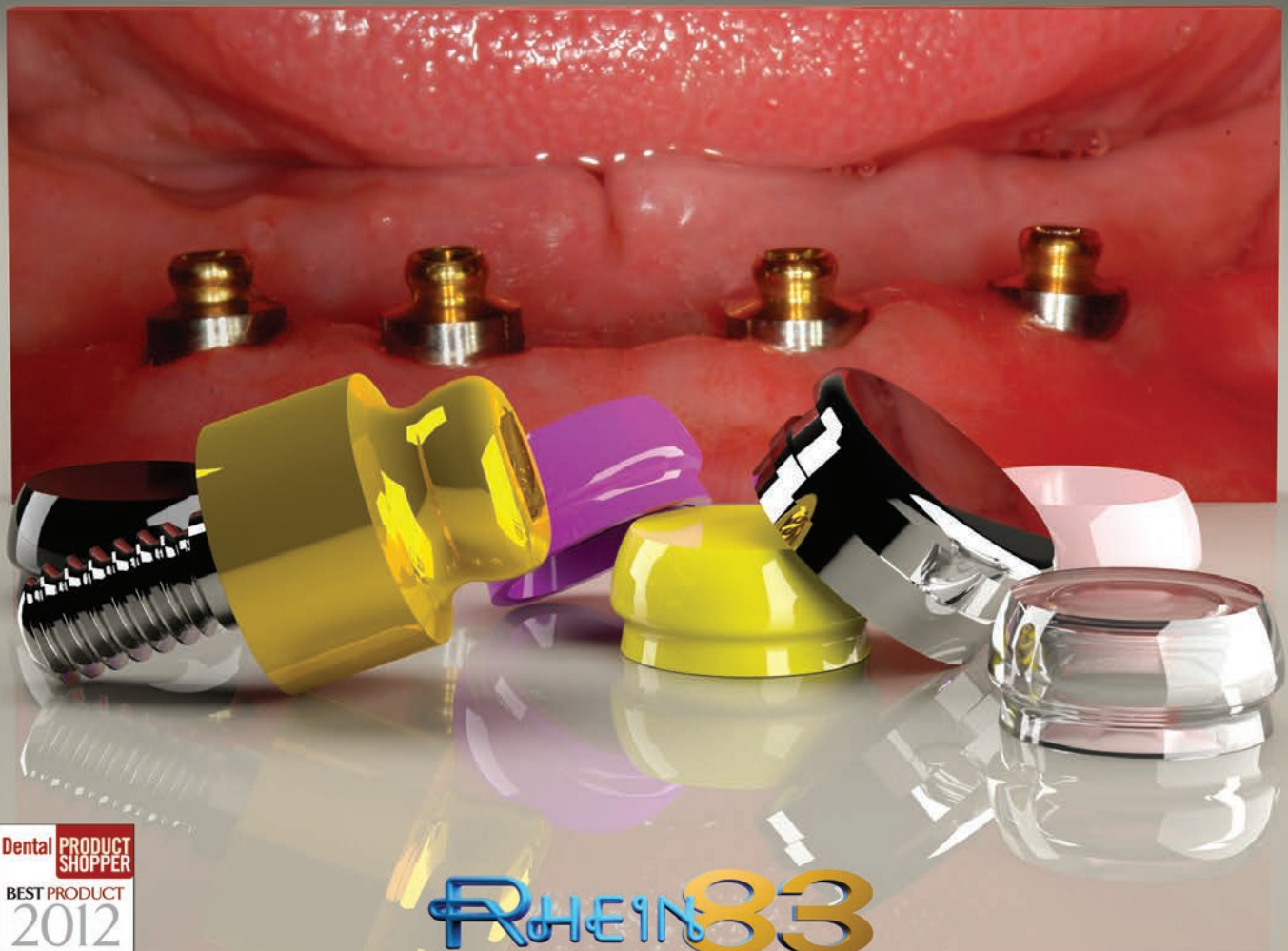
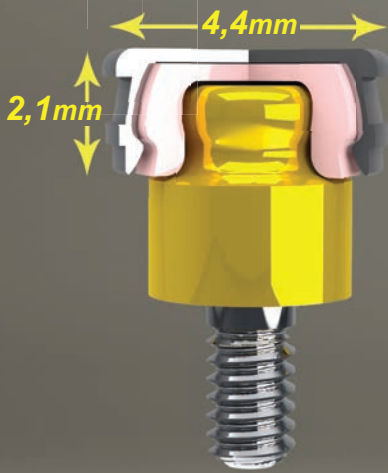
| **expert article**

Nuove possibilità per la riabilitazione dei mascellari



MASSIMA stabilità
MINIMO ingombro!

**Per tutte le piattaforme
implantari**



RHEIN83

Via E. Zago, 10 - 40128 Bologna - Italy Tel. (+39) 051 244510 - (+39) 051 244396 Fax (+39) 051 245238

www.rhein83.com • info@rhein83.com

Quale formazione in odontoiatria per quale odontoiatria nel futuro



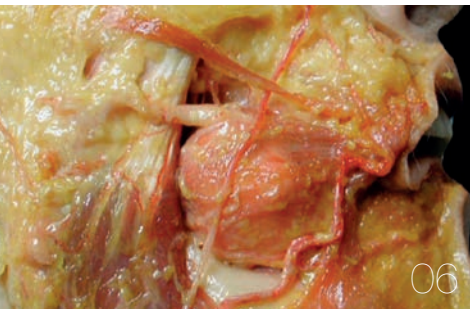Eugenio Romeo

La realtà dell'offerta odontoiatrica nel nostro paese sta cambiando in maniera profonda. L'odontoiatria è al centro di interessi di business per molteplici gruppi industriali/finanziari che hanno puntato su questa branca della medicina per investire, pensando di poter ottenere facilmente rientri economici importanti. Uno dei punti di forza di questa invasione sul territorio di centri odontoiatrici su base industriale è l'utilizzo di giovani odontoiatri pagati a bassissimo costo orario, indipendentemente dalla prestazione eseguita. Il reperimento di questa forza lavoro è ovviamente sempre più facile, visto il panorama socio-economico difficile che sta influenzando tutte le attività lavorative e quelle professionali come la nostra. Un giovane laureato in odontoiatria, seppur in grado di eseguire prestazioni di primo livello, non ha la forza, né economica né di immagine, di porsi sul mercato in maniera indipendente, a maggior ragione in questo periodo storico. Inoltre, in molti degli studi già avviati da tempo, che sino a poco tempo fa prevedevano l'utilizzo di neolaureati per esecuzioni di restaurativa e parodontologia non chirurgica, si è determinata la tendenza a fare a meno dei collaboratori, visto il calo medio di prestazioni. Oggi, sta finalmente maturando la convinzione della necessità di sinergie tra professionisti, visto che lo studio monoprofessionale è in via di fisiologica estinzione, per far posto a centri odontoiatrici multiprofessionali con competenze specifiche e di alto livello qualitativo. In questo percorso, il giovane neolaureato trova meno facilmente collocazione e, comunque, in maniera meno frequente. Di conseguenza, un ragazzo appena laureato, che non abbia parenti già odontoiatri che lo possano inserire nella realtà lavorativa, prende in seria considerazione le lusinghe di questi centri. Detto ciò, l'università cosa può e deve fare per dare certezze di lavoro ai giovani laureati?

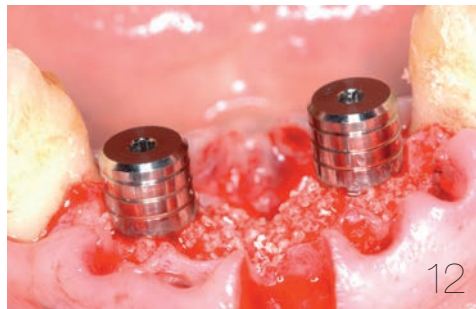Io credo che un'ulteriore riflessione importante debba essere fatta sulle reali necessità in termini numerici di odontoiatri in rapporto alla popolazione. Certamente ciò è stato già in parte fatto, ma sono convinto che ancora si possa intervenire su questo aspetto. A maggior ragione, se pensiamo che ancora oggi non vi sia uniformità di preparazione clinico-pratica tra tutte le sedi universitarie. In termini formativi, inoltre, ritengo che sempre di più si debba pensare a strutturare l'odontoiatria come un percorso differenziato in pre-graduate – con al centro curriculum formativi relativi all'odontoiatria di base – e la strutturazione di percorsi formativi post laurea di specializzazione a numero molto ridotto, non limitati all'ortognatodonzia e alla chirurgia orale, ma che diano spazio anche alla formazione specialistica in parodontologia e protesi. Il panorama odontoiatrico sarebbe così caratterizzato da un'odontoiatria di primo livello e da un'odontoiatria di secondo livello specialistica.

D'altra parte, la crisi economica che si è sviluppata a livello globale dal 2007, e che perdura nel nostro paese dal 2008, non ha fatto registrare un calo di afflusso dei pazienti negli studi odontoiatrici in senso trasversale, ma al contrario si possono rilevare casi di strutture in cui si è evidenziata una tendenza opposta, ossia di crescita del numero dei pazienti. Questo significa che si è determinata una diversa distribuzione dei pazienti, che evidentemente scelgono secondo nuove motivazioni. Questo fenomeno è tipico dei mercati in cui la qualità dell'offerta è in grado di generare la domanda. Nello specifico dello studio odontoiatrico, questo significa che vi sono studi professionali in grado di offrire qualità dei servizi, valore delle prestazioni cliniche, e che sono in grado di comunicare con il paziente attraverso un dialogo moderno e olistico.

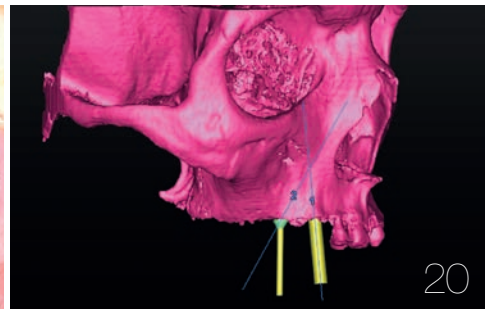
_Eugenio Romeo



06



12



20

| editoriale

- 03 **Quale formazione in odontoiatria**
per quale odontoiatria nel futuro
_E. Romeo

| special

- _anatomia
- 06 **La regione palato-pterigo-tuberositaria**
Interesse chirurgico in implantologia
_S. Gabriele

| expert article

- _piezochirurgia
- 12 **La piezochirurgia e gli impianti autofilettanti**
in implantologia post-estrattiva a carico immediato
_U. Marchesi, P. Borelli
- _riabilitazione implantare
- 20 **Nuove possibilità per la riabilitazione dei mascellari**
con estesa pneumatizzazione dei seni mascellari
_F. Mandelli, M.E. Montanari, F. Zuffetti,
F. Galli, M. Capelli, M. Mantovani, T. Testori

| industry report

- _impianti corti
- 26 **Protesi fissa ad arcata completa metal-free**
su quattro **impianti SHORT®**
_M. Marincola, V.J. Morgan, A. Perpetuini, S. Lapucci

| eventi

- 32 _Osteology Research
Tre giorni intensi di informazione e ispirazione
Osteology Monte Carlo 2013: un'edizione da ricordare

| l'intervista

- _Richard Laube
- 36 **Interview: "Patients do not just want implants; they want teeth"**
_F. Michmershuizen, D. Zimmermann

| eventi

- _12th Premium Day
- 38 **Uomini, storia e futuro per i quarant'anni di vita di Sweden & Martina**
_P. Gatto
- _Istituto Stomatologico Toscano
- 40 **Facciamo il punto sui "post-estrattivi" immediati**
A Viareggio, a metà dicembre
con l'Istituto Stomatologico Toscano

| aziende

- 41 _news

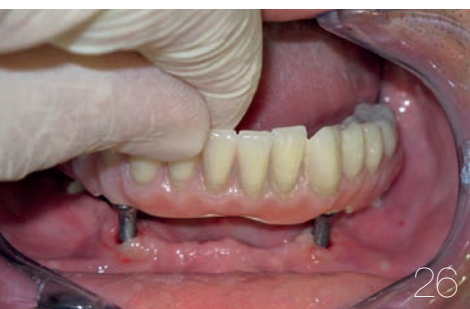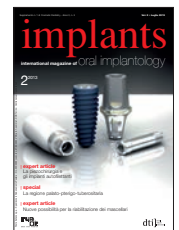| eventi

- 44 _internazionali
- 46 _formazione

| l'editore

- 49 _norme editoriali
- 50 _gerenza


Immagine di copertina cortesemente
concessa da MegaGen Italia S.r.l.,
www.megagenitalia.it



26



32



38



Genesis

Become a biomimetic addict *

* Diventa anche tu "Biomimetic-Addict"

Genesis, il Sistema Implantare Biomimetico

Genesis, il sistema implantare biomimetico, imita la natura con il suo design innovativo. Il collare ed i pilastri rosa con trattamento AnaTite™ imitano il colore naturale dei tessuti gengivali, per risultati estetici immediati ed a lungo termine. Il suo design a doppia filettatura consente una funzionalità immediata, mentre la superficie idrofila BioSpark™, con struttura macro-micro-nano, imita la composizione dell'osso naturale. Il sistema implantare Genesis è così predicibile che la garanzia a vita inizia a decorre dal primo giorno.

- **Estetica**
- **Funzionalità immediata**
- **Rapida osteointegrazione**
- **Garanzia a vita**



La regione palato-pterigo-tuberositaria

Interesse chirurgico in implantologia

Autore S. Gabriele, Francia

DT
_Web Article

Questo articolo è presente sul sito www.dental-tribune.com

La regione palato-pterigo-tuberositaria (PPT) è una regione complessa situata posteriormente all'arcata mascellare.

Essa è costituita da 3 strutture ossee individualmente poco resistenti ma di cui l'assemblaggio crea una zona molto interessante dal punto di vista meccanico in implantologia.

Le 3 strutture ossee in presenza sono:

- la tuberosità del mascellare: parte convessa posteriore dell'osso mascellare;

- i processi pterigoidei (verticali) dello sfenoide;

- il processo piramidale dell'osso palatale.

La visione separata di queste 3 strutture permette di capire meglio l'architettura di questa regione complessa (Figg. 1-4).

Queste strutture sono assemblate con suture ossee di tipo sinostosi e conferiscono alla regione PPT una massima resistenza.

Solo una radiografia a scansione consente

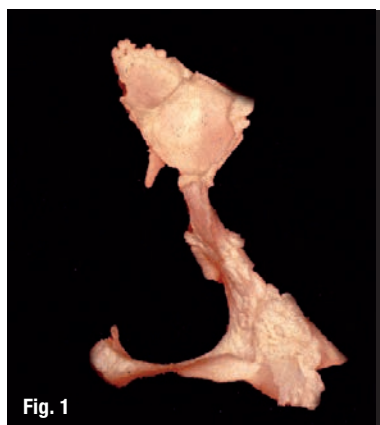


Fig. 1

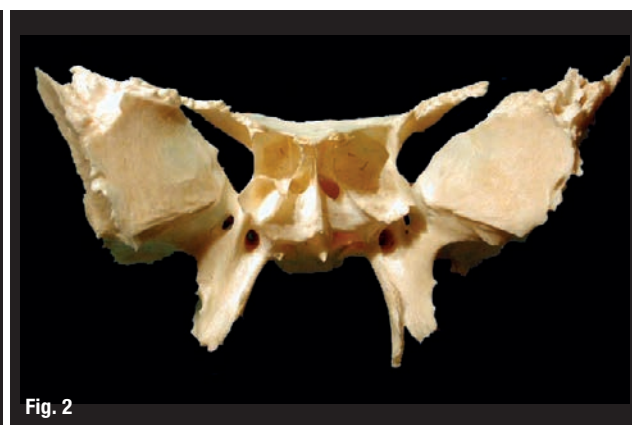

Fig. 2

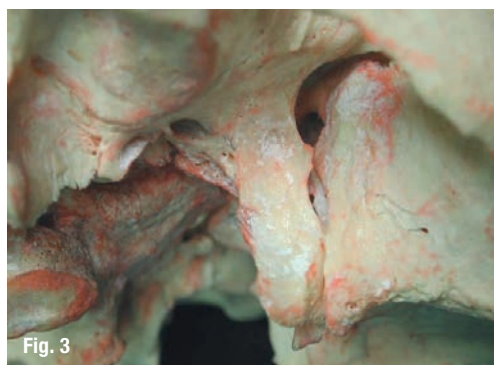


Fig. 3

Fig. 1_Processo piramidale dell'osso palatale.

Fig. 2_Processi pterigoidei dello sfenoide.

Fig. 3_Tuberosità del mascellare.

di capire la complessità anatomica sul paziente (Fig. 5).

_Interesse chirurgico

La regione PPT offre un grande interesse chirurgico nei casi in cui vi è una scarsa possibilità o il rifiuto del paziente di realizzare degli innesti per aumentare il volume dell'osso nella regione dei molari (grande rialzo di seno mascellare).

In pochi casi è possibile sfruttare il solo volume della tuberosità mascellare per costituire

il pilastro posteriore di una protesi fissa. Generalmente la tuberosità è una struttura che mantiene il suo volume nel tempo per via delle inserzioni muscolari a essa connesse (muscoli pterigoidei laterale e mediale) che stimolano l'osso durante la vita.

Ma l'avulsione degli ottavi superiori e/o la presenza di una protesi rimovibile totale per molti anni ne possono provocare il riassorbimento graduale rendendo questa struttura inadeguata all'inserimento di un impianto.

Le scarse proprietà biomeccaniche della tuberosità sono una controindicazione agli impianti (osso di tipo 4). Considerando, in fine, che il riassorbimento naturale del mascellare in assenza dei molari si fa sul modo centripete, ci troviamo sovente in presenza di una zona "invasa" dal seno mascellare che non offre nessuna possibilità di inserimento d'impianti (Fig. 6).

L'alternativa al grande rialzo del seno mascellare rimane, di conseguenza, l'ancoraggio di un impianto nella zona PPT.

Anatomia topografica della regione PPT

I muscoli

Il muscolo pterigoideo mediale si inserisce in parte sulla faccia interna dell'ala pterigoidea laterale (esterna) e sulla faccia postero-inferiore della tuberosità mascellare. Queste inserzioni creano una plica nella mucosa della zona tuberostitaria nella quale l'incisione posteriore di scarico sarà eseguita per l'avulsione di un ottavo incluso.

Il muscolo pterigoideo laterale ha delle inserzioni su tutta la zona inferiore della faccia esterna dell'ala pterigoidea laterale e sulla faccia postero-laterale della tuberosità.

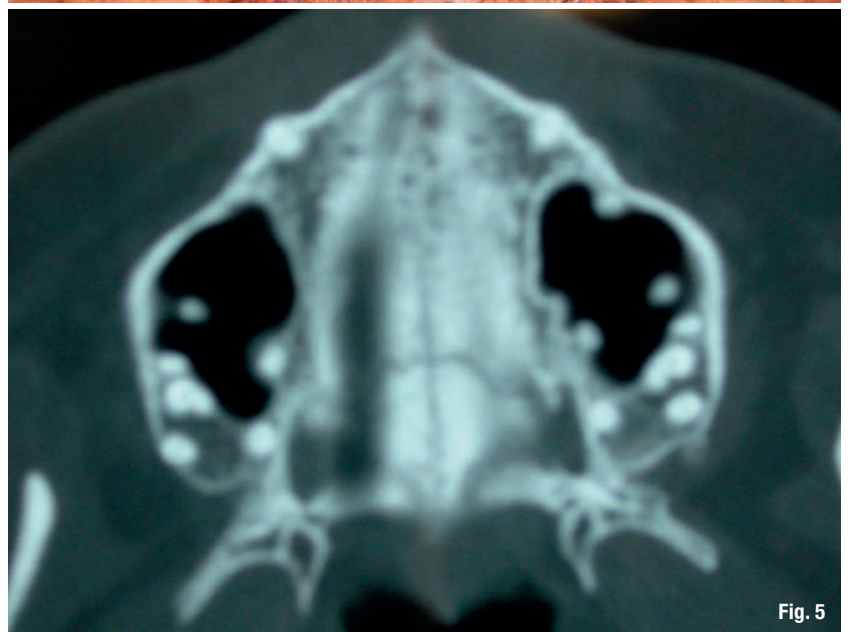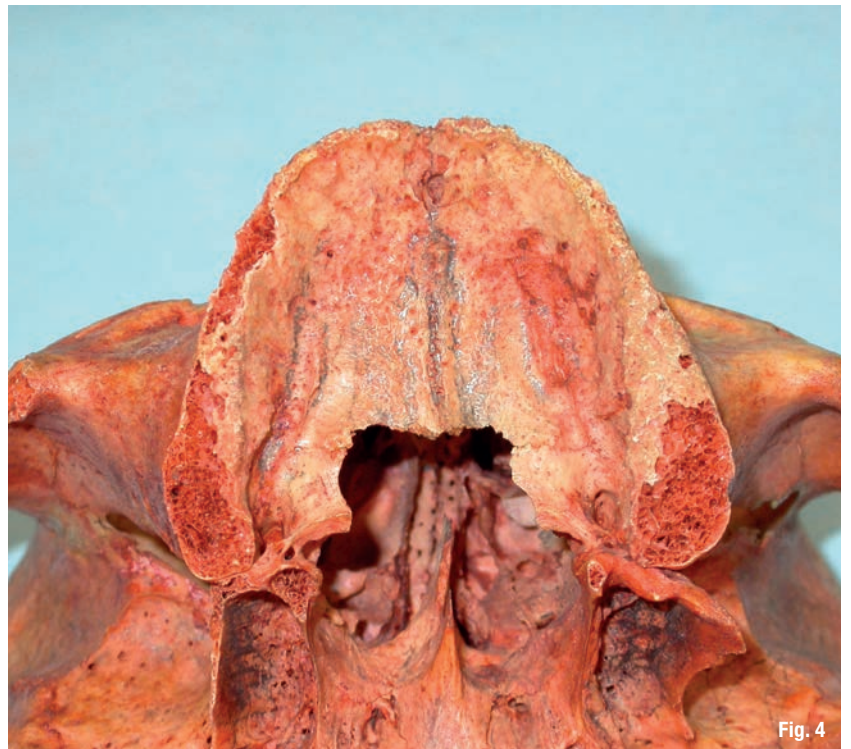I due muscoli pterigoidei esercitano trazioni permanenti sulla tuberosità e ne favoriscono il mantenimento del volume durante tutta la vita. Per questo motivo si incontrano pazienti con forti riassorbimenti di osso mascellare nelle zone molari edentule ma con volumi di osso tuberostitario importante (Fig. 7)

Il muscolo buccinatore rappresenta la parete laterale della bocca e presenta un'inserzione sulla tuberosità tramite il fascio che lo ricopre esternamente dietro il punto di sbocco del dotto parotideo. Tale aponeurosi mantiene il fascio alveolare supero-posteriore strettamente applicato alla faccia esterna della tuberosità.

Le arterie

Le arterie in rapporto con la regione PPT sono tutte branche terminali dell'arteria mascellare.

La carotide esterna, dopo aver dato le sue



branche di divisione (tra 9 e 14) finisce con due banche terminali: arteria temporale superficiale e arteria mascellare.

Quest'ultima è situata dietro il collo del condilo mandibolare, sia in posizione superficiale sia in posizione profonda rispetto al muscolo pterigoideo laterale, ed emette diversi rami tra i quali tre sono in rapporto diretto con la PPT.

- All'interno, l'arteria palatale discendente compresa tra l'osso palatale e la faccia interna del mascellare in un canale costituito da due docce accostate l'una all'altra. L'arteria fuoriesce da questo canale

Fig. 4 Regione PPT.

Fig. 5 Radiografia a scansione della regione PPT.

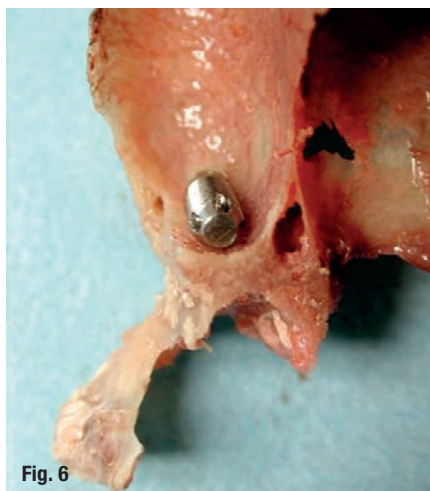

Fig. 6

Fig. 6 _Inserimento di un impianto in zona tuberostitaria con passaggio nel seno mascellare.

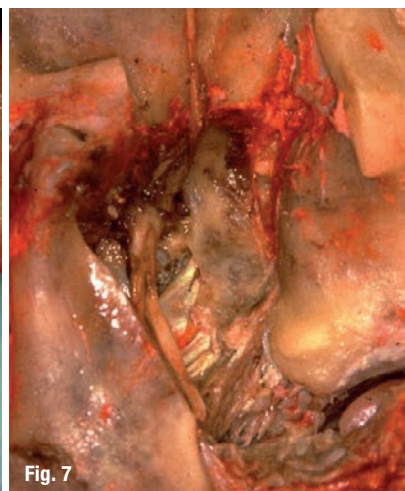


Fig. 7

Fig. 7 _Tuberostità ancora sviluppata in un paziente edentulo. Si notino le inserzioni muscolari dei muscoli pterigoidei.

attraverso il forame palatale maggiore e prende il nome di arteria palatale maggiore. Essa distribuisce tutto l'emipalato osseo e la fibromucosa fino agli incisivi, sovrapponendosi anteriormente al territorio di distribuzione dell'arteria nasopalatina.

- All'interno della tuberostità, l'arteria prende il nome di arteria antro alveolare e distribuisce il seno mascellare da una parte e le radici di ogni elemento dentario (fino ai premolari) dall'altro.
- All'esterno, l'arteria mascellare emette diversi piccoli rami che ritroviamo attaccati alla faccia esterna della tuberostità, destinati alla gengiva aderente e alla mucosa di tutta la zona tuberostitaria (arterie alveolare supero-posteriori). La particolarità di questi rami è quella di essere "imprigionati" tra la tuberostità e l'aponeurosi del muscolo buccinatore.

_I nervi

I nervi seguono le stesse caratteristiche e percorsi e prendono gli stessi nomi delle arterie.

_Applicazioni cliniche

L'anestesia della branca tuberostitaria del nervo alveolare supero-posteriore blocca tutti i rami dentari dei molari, compresi quelli destinati alle radici palatali (anestesia tuberostitaria alta).

È dunque inutile moltiplicare i punti d'iniezione nel vestibolo dei molari per cure dentarie su più elementi. Si diminuisce così la quantità di anestetico iniettato e la tossicità dovuta al prodotto anestetico.

La presenza dei rami esterni sulla tuberostità e la particolarità dovuta alla presenza dell'aponeurosi buccinatrice ci porta a evitare i tagli di scarico verticali nella zona tuberostitaria.

In modo generale le incisioni devono evitare di compromettere il flusso sanguigno e nel caso particolare della zona tuberostitaria tale incisione o lesione del fascio vascolare condurrà inevitabilmente alla formazione di un ematoma nella zona juxta-angolare della mandibola, per effetto gravitazionale del sanguinamento verso le inserzioni basse del muscolo buccinatore (Fig. 8.)

_Applicazioni chirurgiche

Si è evidenziato il rapporto tra zona tuberostitaria e fossa infra-temporale separate dal solo muscolo buccinatore e quello tra fossa infra-temporale e fossa temporale dove non esiste nessuna struttura anatomica se non il corpo adiposo della bocca (bolla di Bichat) (Fig. 9).

Diventa facile capire che i rischi di passaggio di un ottavo incluso dalla tuberostità alla fossa temporale sono altissimi (Fig. 10) e renderebbero complicata una normale estrazione.

La preparazione del lembo diventa determinante per prevenire tali incidenti e inizia con un taglio di scarico verticale di tutto spessore tra 1° molare e 2° premolare seguita da un'incisione solcolare che si estende fino alla zona distale del 2° molare.

A partire da questo punto si farà un'altra incisione a mezzo spessore, in direzione della zona posteriore della tuberostità, in modo da poter dare una massima elasticità al lembo. Lo scollamento si effettuerà con uno scollaperiostio sulle due prime incisioni e con una forbice di Metzenbaum sulla terza.

Nella zona posteriore si evidenzieranno le inserzioni tendinee del muscolo pterigoideo mediale che potranno essere scollate su qualche millimetro in caso di necessità. Rilasciato il lembo, esso sarà caricato su una lama diritta di Tessier o una lama larga di Miller bloccata sulla sutura pterigo-tuberostitaria. In questo modo si ottengono vari vantaggi per la chirurgia dell'ottavo incluso:

- 1_ un campo operatorio ampiamente aperto che rende l'estrazione semplice e veloce;
- 2_ la protezione della fossa infra-temporale in caso di manovra difficile durante l'estrazione;
- 3_ la protezione del buccinatore che non può essere lesa da uno strumento, una fresa o delle schegge di osso;
- 4_ una perfetta protezione del fascio vascolare e nervoso alveolare supero-posteriore.

Tale lembo potrà essere eseguito anche per l'apicectomia su un molare. Il decorso post-operatorio è sempre molto semplice e non necessita somministrazioni di AINS o cortisone.

_ Applicazioni in implantologia

Si possono adottare due tipi di soluzioni nel ripristino implantare della regione dei molari superiori.

La prima consiste nello sfruttamento delle zone ossee residue per posizionare un numero sufficiente di impianti ai fini di avere un numero di fixture in grado di sostenere una riabilitazione protesica posteriore.

Abbiamo a nostra disposizione la zona tuberostomatocostale che sarà preparata a minima velocità di taratura con frese di diametro molto inferiori al diametro dell'impianto prescelto, i setti intrasinusali che costituiscono solide zone di ancoraggio implantare e i volumi residui dell'osso mascellare valutati sugli esami a scansione e che, non necessariamente, sono compatibili con un'asse ideale degli impianti.

Questa soluzione consente al chirurgo di proporre un trattamento senza chirurgia preliminare e con tempi ridotti, ma crea un problema riguardo alla realizzazione della protesi finale in quanto non è sempre facile ripristinare perfettamente il parallelismo dei pilastri avvitati per una buona realizzazione della protesi (Fig. 11). In più, esiste una grande difficoltà di giusto posizionamento degli impianti in varie direzioni e l'utilizzo di una dima chirurgica sembra essere inevitabile.

La seconda fa prevalere la corretta anatomia del mascellare affinché tutti gli impianti possano essere idealmente posizionati, con la giusta lunghezza e il diametro adeguato alla soluzione implantare prescelta.

Tale soluzione ci porta sovente a procedere a due fasi chirurgiche:

- una prima chirurgia di rigenerazione dei volumi ossei persi (rialzo di seno mascellare, innesti a blocco, split crest);
- una seconda chirurgia dopo 6/9 mesi per l'inserimento delle fixture.

Tale soluzione, nonostante più affidabile per i risultati finali e il management del manufatto protesico nel tempo, non è sempre accettata dai nostri pazienti o non dà a volte i risultati sperati in termine di rigenerazione pre-implantare.

Il posizionamento di un impianto pterigoideo può, in certi casi, essere la soluzione alternativa alle due soluzioni precedenti.

Come dimostrano la dissezione anatomica e gli esami radiologici, dobbiamo ricordare che la regione PPT è situata medialmente rispetto alla zona posteriore della tuberosità mascellare.

L'orientamento dell'impianto dovrà tener conto dell'asse sagittale di preparazione che non potrà essere verticale, in quanto l'apertura della bocca non lo consente, e della direzione della zona PPT a partire della cresta alveolare, zona che dovrà essere impegnata con l'impianto per assicurarne la stabilità primaria.

È ovvio che tale impianto presenta vari svantaggi:

- asse difficilmente compatibile con la realizzazione di un pilastro implantare;
- possibilità di interferire pericolosamente con l'arteria palatale discendente durante la preparazione del sito;
- necessario inserimento dell'estremità dell'impianto in una zona di inserzione muscolare.

Tuttavia, e con le dovute precauzioni basate sia sulla conoscenza dell'anatomia che sull'interpretazione degli esami a scansione, gli impianti pterigoidei aiutano a risolvere molti casi (rifiuto di doppia chirurgia, fallimento di sinus-lift, impedimento di innesti in caso di patologie sinusali croniche).

Gli impianti pterigoidei rimangono una soluzione valida ma rara come lo sono gli impianti zigomatici.

Fig. 8 Ematoma nella zona d'inserzione del muscolo buccinatore.

Fig. 9 Zona del corpo adiposo della bocca sopra il muscolo zigomatico.

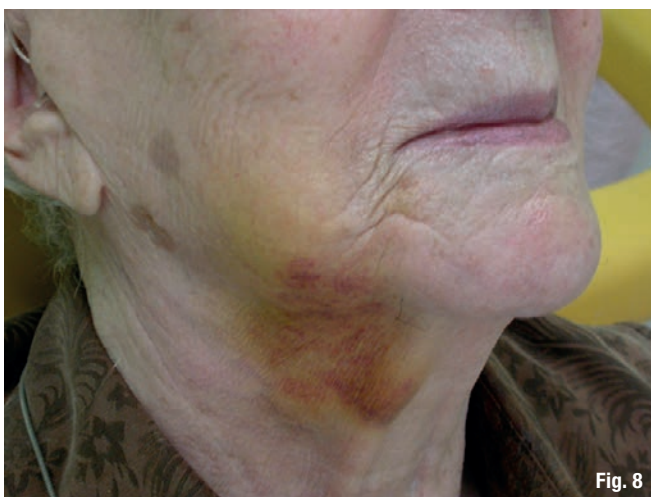

Fig. 8

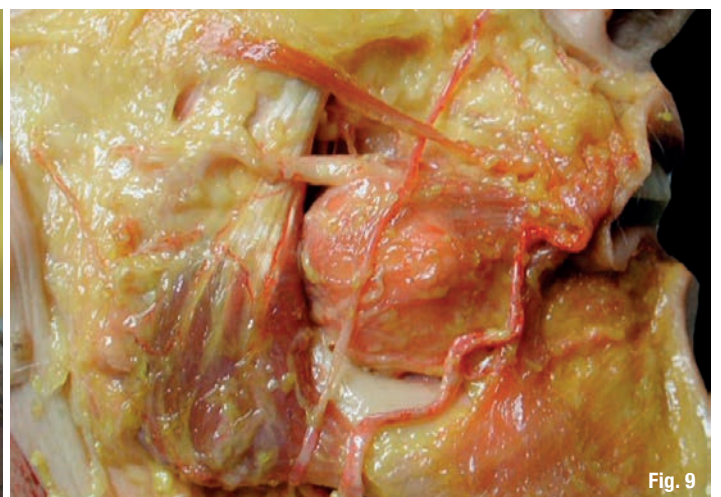


Fig. 9