

CAD/CAM

international magazine of digital dentistry

3²⁰¹⁵

Aspettatevi di più
dal vostro sistema
CAD/CAM.



KaVo ARCTICA.®
Un unico sistema,
moltissimi vantaggi.

| case report

Il flusso digitale nella realizzazione di corone CAD/CAM

| special

Digital implantology: predictable aesthetics and functional results

| industry report

Elevate estetica e funzione con lo zirconio integrale

L'evoluzione naturale



Distributore per l'Italia



Via Casignolo, 10 - 20092 Cinisello Balsamo - MI - Telefono 026182401 r.a. - Fax 026122944
Indirizzo Internet: <http://www.cmf.it> - E-mail: dentale@cmf.it

Siamo nel terzo millennio!



Dott. Diego Lops, DDS, PhD
Università degli Studi di Milano -
dipartimento di Scienze della Salute,
Polo S. Paolo, Clinica odontoiatrica.

Le frasi che dà il titolo a questo editoriale è stata in realtà la conclusione di una discussione avvenuta tra me e alcuni colleghi della Clinica odontoiatrica Dental Building dell'Università Statale di Milano, di cui faccio parte da quindici anni.

Tutto nacque così: un'assistente con passo trafelato arriva nel mio reparto chiedendomi preoccupata «Dottore, per cortesia, avremmo bisogno che venisse a dare un consiglio sulla scelta della componentistica protesica del paziente X». Perplesso mi dirigo dai colleghi dott. Y e dott. Z che stavano animatamente discutendo su quale materiale e quale tipologia di abutment scegliere per un'arcata da riabilitare su 6 impianti.

La loro richiesta era di garantire al paziente una personalizzazione della riabilitazione protesica, quindi discutevano su come scegliere abutment dritti da poter far fresare a piacimento al tecnico dentale, abutment calcinabili per poter garantire una morfologia la più possibile adeguata a ogni specifico sito da riabilitare.

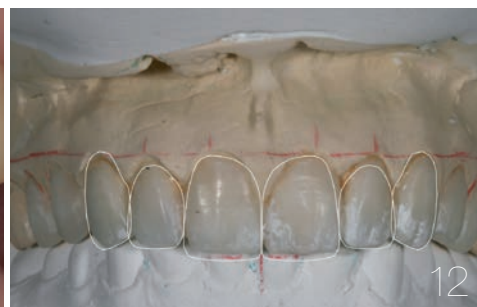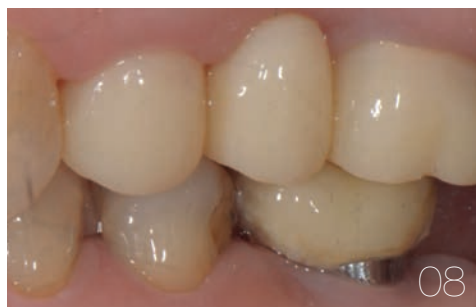Osservo dunque questi colleghi, per di più esperti, o così almeno sarebbero dovuti essere, e domando: «Avete pensato ad altre soluzioni?». Loro mi guardano come se avessi detto chissà che eresia e replicano: «Ad esempio?». Io faccio presente che quel caso sarebbe facilmente risolto con la scelta di abutment CAD/CAM in grado di personalizzare le emergenze protesiche e di garantire con una protesi cementata la correzione dei disparallelismi derivanti dal non perfetto posizionamento implantare.

Loro replicano scocciati che i costi sarebbero eccessivi, a causa della manifattura di questi abutment, e che oltretutto non sanno neppure quale prognosi possano avere.

Io, alquanto scoraggiato spiego che attualmente i costi di abutment fabbricati con tecnologia CAD/CAM hanno costi sovrapponibili se non inferiori a quelli stock, senza la necessità ulteriore di ricorrere a costose fusioni in lega aurea. Inoltre, faccio presente che in letteratura (basta digitare le keyword «CAD/CAM, abutments and dental implants») sono ora disponibili dati, seppur a breve o medio-termine, circa la performance di abutment CAD/CAM, anche paragonata ai corrispettivi stock. Tali dati prognostici sono del tutto sovrapponibili a quelli relativi a prodotti in commercio.

Da qui la mia frase: «Siamo nel terzo millennio!». Non è infatti più concepibile evitare di ricorrere a componenti personalizzate per trattamenti di alto livello. L'emergenza protesica naturale non può essere ottenuta in modo sistematico diversamente. E l'accessibilità economica di tale componentistica deve ormai indurre il clinico a scegliere l'opzione CAD/CAM come prima scelta nel trattamento della maggioranza dei pazienti con protesi impianto-suppportata.

_Diego Lops



editoriale

- 03 Siamo nel **terzo millennio!**
_D. Lops

news

- _attualità
06 Stampati e senza carie: **i nostri denti del futuro**
_D. Banfi

case report

- _sistemi CAD/CAM chairside
08 Il **flusso digitale** nella realizzazione di **corone CAD/CAM in disilicato di litio** su denti naturali preparati senza linea di finitura
_F. Scutellà, S. Redaelli, T. Weinstein

special

- _digital technologies
12 **Digital implantology:**
predictable aesthetics and functional results
_J. Hatt

expert article

- _smile design
18 Composite **mock-up & design software** assistito
_V. Bini

industry report

- _Ceramill Zolid
27 **Elevate estetica e funzione con lo zirconio**
integrale altamente traslucente **Ceramill Zolid**
_J. Schönthal, A. Pfeifauf

management

- _analisi degli investimenti
31 **L'analisi degli investimenti** in uno studio odontoiatrico
_F. Cellino

aziende

- 37 _news

eventi

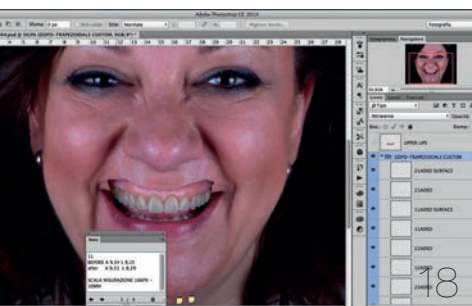
- _AIOP
46 Una **grande AIOP**, attenta al presente e al futuro,
apre il XXXIV Congresso a Bologna

l'editore

- 49 _norme editoriali
50 _gerenza



Immagine di copertina cortesemente
concessa da KaVo ITALIA srl,
www.kavo.it



KATANA™ UTML E STML: CUBIC ZIRCONIA!

La rivoluzione della traslucenza che supera il disilicato di litio!

UTML

Ultra Traslucente
Multistrato

STML

Super Traslucente
Multistrato

- Multistrato MULTI-COLOR
- Multistrato MULTI-TRASLUCENTE
- Incredibile adesione con il cemento PANAVIA™ V5!



GAMMA UTML

ENW EA1 EA2 EA3




GAMMA STML

NW A1 A2 A3 A3.5



...E PROSSIMAMENTE, NUOVI COLORI NELLA GAMMA UTML!



I colori stampati potrebbero differire da quelli reali

Stampati e senza carie: i nostri denti del futuro



Photo: ©J. Yue, P. Zhao, J.Y. Gerasimov et al./University of Groningen.

_Secondo uno studio olandese saranno realizzati con una speciale resina in grado di respingere i microrganismi dannosi per la loro salute. Saranno praticamente autopulenti.

Carie addio. Dimenticatevi anestesia, trapano e otturazioni. In futuro i denti ormai "guasti" potranno essere sostituiti da quelli stampati in 3D e trattati con materiali anticarie. È questo il messaggio che emerge da uno studio dell'Università di Groningen (Olanda) pubblicato dalla rivista *Advanced Functional Materials*.

_Che cosa sono le carie?

Con il termine "carie" si intende una malattia degenerativa dei denti che porta alla progressiva perdita dei tessuti duri che li compongono. A causarla sono i comuni microrganismi presenti nel cavo orale, principalmente quelli attaccati al dente nella forma di placca batterica. In particolare, il principale responsabile è lo *Streptococcus mutans*. Per evitare l'insorgere della carie, l'unica soluzione è un'accurata igiene orale.

_I nuovi denti speciali stampati in 3D

Da tempo, gli scienziati sono però al lavoro per cercare delle soluzioni per diminuire la capacità dei batteri di danneggiare i denti. Una di esse potrebbe essere l'utilizzo di denti artificiali creati appositamente con una stampante 3D, il più fedeli possibile all'originale. C'è un però: il nuovo dente, in questo caso, è anche autopulente. Ciò non significa che non dovremo più utilizzare lo spazzolino, ma che le sue superfici sono in grado di eliminare la maggior parte dei batteri

che causano la carie. Come? Attraverso una speciale resina capace di respingere selettivamente *Streptococcus mutans*.

_La resina elimina i microrganismi

Nello studio da poco pubblicato gli scienziati olandesi sono riusciti nell'impresa di stampare un dente con incorporata la sostanza antimicrobica. Successivamente hanno testato la sua capacità mettendo a contatto con delle colonie di *Streptococcus mutans*. Dalle analisi è emerso che il dente è riuscito a eliminare autonomamente il 99% dei microrganismi. Un risultato importante che ora dovrà essere necessariamente testato nell'uomo. I risultati fanno ben sperare e non è detto che la tecnica di stampa 3D con incorporata la sostanza antimicrobica possa essere utilizzata anche nella produzione di protesi mediche, che necessitano di assoluta sterilità, o di giocattoli per bambini.

_Una tecnica simile è già in fase di sperimentazione

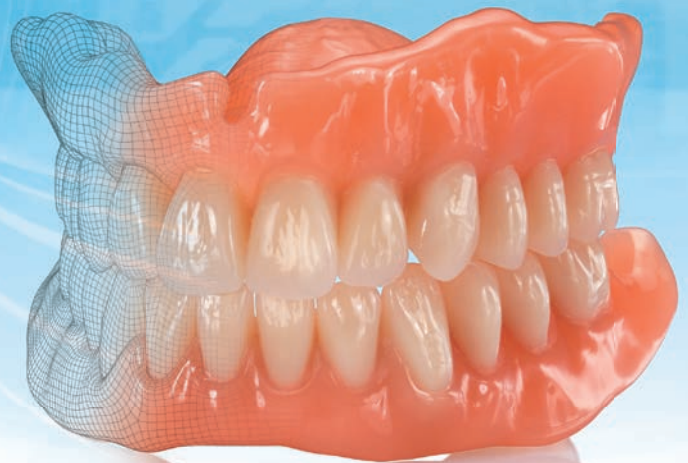Attenzione però a non pensare che questa sia la sola "tecnica" per evitare le carie. A oggi è già allo studio nei bambini la possibilità di applicare sulla superficie masticatoria dei molari una speciale resina fluida che permane sul dente per alcuni anni, proteggendo lo smalto dall'attacco della carie. Una procedura da eseguire non appena i denti da latte lasciano il posto a quelli permanenti, ed è consigliata per prevenire lo sviluppo di carie nei molari.

[_Daniele Banfi \(lastampa.it\)](#)

all digital all options

WIELAND
Digital Denture
Workflow innovativo

***Sistema rivoluzionario:
preciso e funzionale***



ivoclar
vivadent[®]
passion vision innovation

Il flusso digitale nella realizzazione di corone CAD/CAM in disilicato di litio

su denti naturali preparati senza linea di finitura

Autori _ Fabio Scutellà*, Sara Redaelli**, Tommaso Weinstein***, Italia

**Laureato in Odontoiatria e Protesi Dentaria; Specializzato in Protesi (Boston University, HGSDM; Boston USA) Master in Biomateriali (Boston University, HGSDM; Boston-USA) Lake Como Institute, Via Rubini 22, Como. Libero Professionista in Como*

***Laureata in Odontoiatria e Protesi Dentaria; Lake Como Institute, Via Rubini 21, Como. Libero Professionista in Milano*

****Laureato in Odontoiatria e Protesi Dentaria; PhD, IRCCS Istituto Ortopedico Galeazzi, Servizio di Odontostomatologia (Dir. Prof. RLWeinstein), Reparto di Implantologia e Riabilitazione Orale (Resp. Prof. Tiziano Testori). Libero Professionista in Milano*

_ Introduzione

Negli ultimi vent'anni è aumentata la richiesta per procedure protesiche sempre più estetiche ma allo stesso tempo più veloci e meno costose. Parallelamente, di conseguenza, le tecnologie CAD/CAM si sono estremamente diffuse¹.

Nuovi materiali come disilicato e zirconia hanno un'ottima resistenza alla frattura²; inoltre vi sono diversi sistemi per rilevare impronte ottiche dei denti preparati utilizzando scanner intraorali.

L'integrazione di queste nuove tecnologie ha portato all'introduzione di sofisticati sistemi CAD/CAM chairside perché permettono di mantenere tutto il flusso restaura-

tivo, dall'impronta alla consegna del manufatto, all'interno dello studio dentistico. Sono presenti sul mercato sistemi come CEREC AC (Sirona Dental Systems, Long Island City, NY-USA), Lava™ Chairside Oral Scanner COS (3M-Espe, Seefeld, Germany), I-TERO (Align Technologies, San Jose, CA-USA), E4D (Planmeca, Richardson, Texas-USA) e TRIOS (3Shape, Copenhagen, Denmark).

L'accuratezza e la precisione dei sistemi CAD/CAM è oggi comparabile a quella dei sistemi convenzionali³, con il grande vantaggio di snellire i tempi di lavorazione.

Oggi il materiale più diffuso nel flusso di lavoro chairside è il disilicato di litio (IPS e.max CAD, Ivoclar Vivadent) che può essere utilizzato per corone posteriori e anteriori

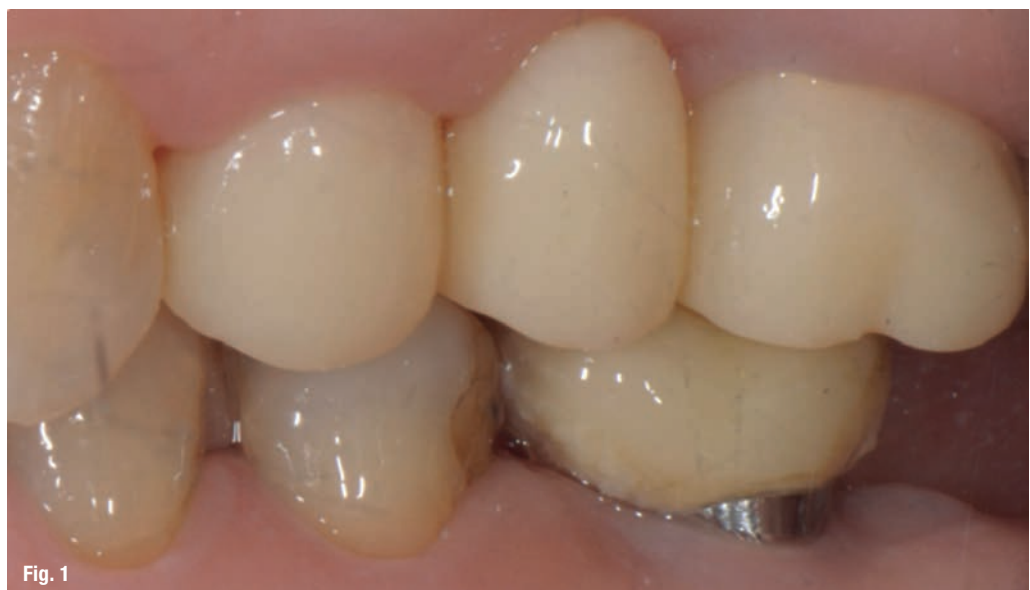

Fig. 1

Fig. 1_Situazione iniziale dopo applicazione del provvisorio superiore.

come restauro monolitico^{4,5} dimostra un'ottima resistenza alla frattura e, ovviamente, data la natura monolitica del restauro, elimina il rischio del chipping⁶.

Questi nuovi materiali, grazie alle loro caratteristiche di elevata resistenza meccanica, permettono un'ottima preservazione della struttura dentale residua potendo così essere utilizzati anche su linee di preparazione verticale⁷.

Presentazione del caso

Viene di seguito presentato un caso in cui il paziente necessitava di una riabilitazione protesica fissa nel secondo e terzo quadrante.

Nell'arcata superiore presentava infatti un restauro fratturato, un ponte avente 24 e 26 come denti-pilastro, mentre inferiormente 34 e 35 erano stati devitalizzati a causa di carie destruenti e infine l'elemento 36 aveva una protesi cementata su pilastro implantare che mostrava una recessione di 2 mm (Fig. 1).

Una volta rimossi i restauri, i denti e il pilastro implantare sono stati preparati con una preparazione di tipo verticale (feather edge), lasciando 2 mm di spazio occlusale e 1,5 in senso assiale, con un angolo di convergenza compreso tra i 12° e i 20°, secondo i principi di ritenzione. Due ponti provvisori preimatura sono stati quindi ribasati e cementati con cemento provvisorio all'ossido di zinco (Temp Bond, Kerr).

L'impronta digitale è stata presa dopo una settimana attraverso uno scanner ottico (Cerec AC BlueCam, Sirona) (Figg. 2a-2d).

Dopo aver posizionato i fili di retrazione, 00 e 000 secondo la tecnica del doppio filo, è stata rilevata l'impronta ottica (Figg. 3, 4).

Successivamente è stata registrata la relazione intermascellare (Fig. 5).

Un sottile strato di polvere è stato nebulizzato sulle preparazioni al fine di eliminare possibili rifrazioni che impedissero un corretto rilevamento dell'impronta da parte dello scanner.

Le immagini sono state acquisite e processate attraverso un software dedicato (Cerec SW 4.0, Sirona) e il progetto al CAD (Fig. 6) realizzato secondo le classiche linee guida protesiche con il grande vantaggio di poter valutare tridimensionalmente i tessuti circostanti la preparazione e poter così disegnare un corretto restauro.

Al termine della fase CAD, è stato selezionato un blocchetto di disilicato di litio del colore prescelto (IPS e.max, Ivoclar Vivadent,

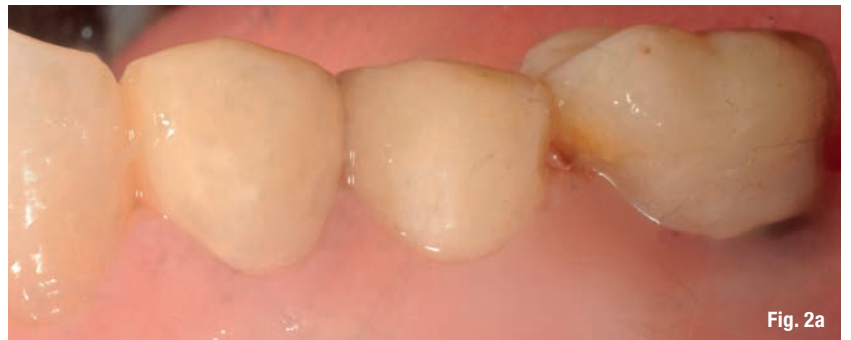

Fig. 2a

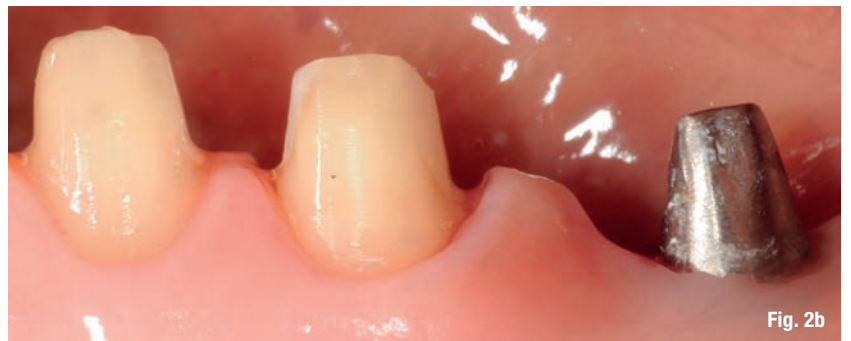

Fig. 2b

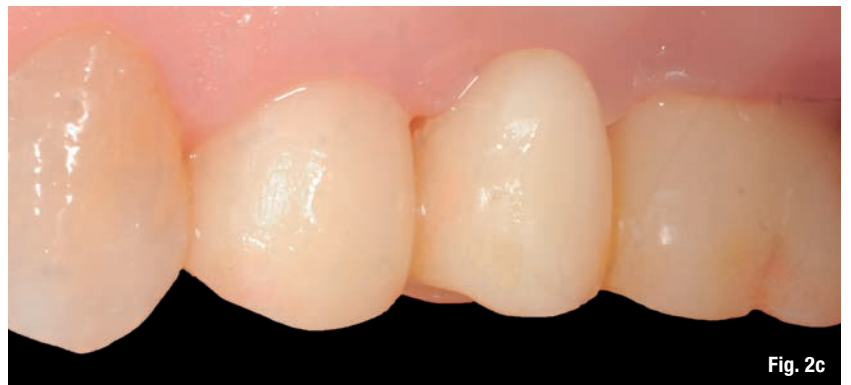

Fig. 2c

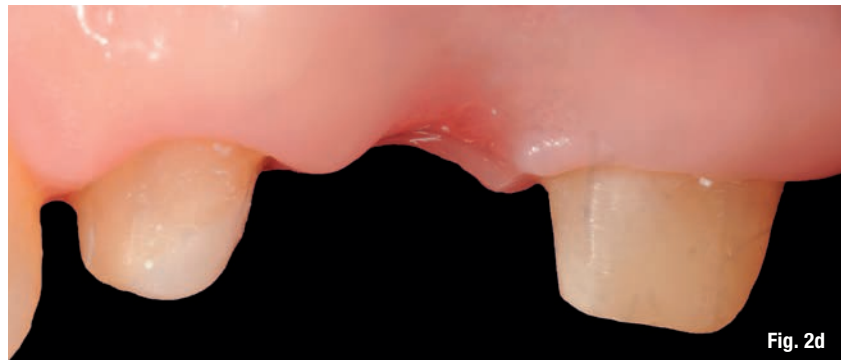


Fig. 2d

Schaan, Liechtenstein) e inserito nell'unità di fresaggio. Nell'arcata superiore è stato progettato un ponte di 3 elementi, mentre nell'arcata inferiore 3 corone singole. Al termine della procedura CAM la corona è stata inserita in un forno dedicato (Programat P310, Ivoclar Vivadent) e successivamente caratterizzata e glasata per la cementazione finale.

Sono stati testati il fit della corona e l'occlusione e il paziente si è dichiarato soddi-

Figg. 2a-2d _I provvisori e i tessuti dopo una settimana, al momento della rilevazione dell'impronta.