



DENTAL TRIBUNE

The World's Dental Newspaper · Croatian Edition

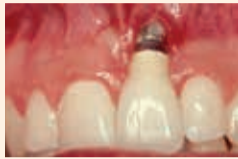Hrvatska, prosinac 2014. - godina VII br. 4

www.dental-tribune.com

SPECIJAL: IMPLANTOLOGIJA

Estetski neuspjesi u implantoprotetskoj terapiji

Koji su glavni uzroci estetskog neuspjeha u implantoprotetici i kako ih riješiti?



stranica 10

MENADŽMENT

Vodič kroz marketing na Facebooku

Možda već imate svoj profil na FB-u, ali koristite li ga na pravi način u predstavljanju svoje ordinacije?



stranica 3

HZZO

Intervju s Tatjanom Pređom Trupec

Što v.d. ravnateljica kaže o izlasku HZZO-a iz državne riznice od 2015. godine



stranica 26

DTI udružuje snage s FDI-om u obilježavanju Svjetskog dana oralnog zdravlja 2015. godine

Potpisan ugovor između Svjetske dentalne federacije i dugogodišnjeg medijskog partnera DTI



Kako bi sljedeće godine uključili više od dva milijuna dentalnih profesionalaca diljem svijeta u obilježavanje Svjetskog dana oralnoga zdravlja (WOHD 2015.), Svjet-

ska stomatološka federacija, FDI, nedavno je potpisala ugovor sa svojim dugogodišnjim medijskim partnerom "Dental Tribune International" (DTI). Obje organizacije udružile su

snage u promicanju svijesti o važnosti oralnog zdravlja na globalnoj razini putem brojnih tiskanih i online objava DTI-a.

Svake godine Svjetski dan oral-

nog zdravlja obilježava se 20. ožujka. Osim kampanja za podizanje svijesti javnosti i sponzoriranih događaja povezanih s oralnim zdravljem, nacionalne stomatološke udruge, škole, tvrtke i ostale skupine diljem svijeta obilježavaju taj dan individualno organiziranim događajima kako bi senzibilizirali ljude posvuda u svijetu o važnosti oralnog zdravlja i oralne higijene.

Kao službeni medijski partner Svjetskog dana oralnog zdravlja 2015. godine, medijski pokrovitelj će osigurati sveobuhvatnu pokrivenost događaja lokalno i međunarodno kako bi se proširila poruka FDI-a. Među ostalim djelatnostima, DTI će pomoći u promicanju Svjetskog dana oralnog zdravlja novinskim tekstovima i promidžbenim materijalima u svojim raznim međunarodnim tiskanim publikacijama i na stranici interneta www.dental-tribune.com, uključuju-

jući tematsku stranicu posvećenu isključivo tom događaju. Također će pokrenuti posebnu društvenu medijsku kampanju u suradnji s FDI-om.

DTI uspješno surađuje s FDI-om više od deset godina i objavljivao je i distribuirao "Worldental Daily," službene novine godišnjeg FDI Svjetskog stomatološkoga kongresa od 2005. godine. Novi medijski ugovor stoga dodatno snaži dugoročno partnerstvo FDI-a i DTI-a.

Sljedeće godine Svjetski dan oralnog zdravlja obilježit će se pod krilaticom "Osmijeh za život." Ima četiri globalna industrijska partnera: "Listerine," "Unilever," "Henry Schein" i "Wrigley Oral Healthcare Program".

Više informacija o Svjetskom danu oralnoga zdravlja može se naći na www.worldoralhealthday.org.

Izbjeljivanjem zuba može se promijeniti zubna struktura

Prema brazilskom istraživanju, vodikov peroksid, tvar koja se obično koristi kao sredstvo za izbjeljivanje zuba, uzrokuje promjene u caklini i dentinu. Istraživači su ispitali sveukupno 56 zuba na potencijalne štetne učinke 35-postotnog peroksida i utvrdili kako znatno utječe na dentalne strukture na molekularnoj razini.

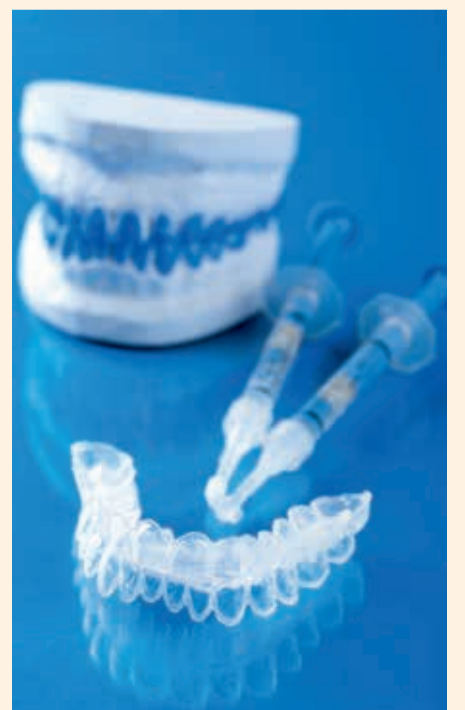U istraživanju je sudjelovalo deset muškaraca i deset žena nepuša-

ča u dobi od 18 do 25 godina s dva ili četiri zdrava gornja i donja prva kutnjaka koji su trebali biti izvađeni zbog ortodontskih razloga. Zubi sudionika u testnoj skupini tretirani su 35-postotnim vodikovim peroksidom jedanput tjedno tijekom tri tjedna. Odgovarajući zubi izvađeni su jedan dan nakon završetka zadnjega tretmana, a kutnjaci sudionika u kontrolnoj skupini izvađeni su bez primjene sredstva za izbjeljivanje. Temeljitim pregledom zuba otkriveno kako je peroksid znatno

utjecao na strukturalna i biokemijska svojstva tvrdih zubnih tkiva i pulpe. Znanstvenici su, među ostalim, zabilježili znatan gubitak karbonata u caklini i dentinu zbog utjecaja tvari velike kiselosti.

Jaka oksidacijska sposobnost sredstva za izbjeljivanje uz to je inducirala gubitak proteina i kolagena, osobito u dentinu, što može utjecati na njegova mehanička svojstva, rekli su istraživači. Otkrili su kako su zubi koji su podvrgnuti izbjeljivanju imali mnogo nepravilniju po-

vršinu cakline nego kontrolni zubi. "Unatoč izvješćima kako se upotreba sredstva za izbjeljivanje niskih koncentracija smatra apsolutno sigurnom, analizom naših podataka pokazuje se kako uporaba 35-postotnog vodikova peroksida izaziva biološke odgovore zubnoga tkiva koji dugoročno mogu biti klinički nepovoljni," rekli su i zaključili kako bi pacijenti trebali biti informirani o potencijalnim biološkim opasnostima prije donošenja odluke o izbjeljivanju.



Vodič za doktore dentalne medicine kroz marketing na Facebooku

Dr. Anita Brzaković,
glavna urednica DT Srbija

Društvene mreže danas su u nas neizbježne i ako razmišljate kako pridobiti što više novih pacijenata i kako zadržati postojeće, ne smijete zaboraviti na društvene mreže, kod nas je na prvome mjestu Facebook (FB). Možda već imate svoj profil na Facebooku, međutim, koristite li ga na pravi način u predstavljanju svoje ordinacije? Taj oblik marketinga je brži, učinkovitiji i jeftiniji u odnosu na tradicionalne metode promidžbe ordinacije dentalne medicine.

Facebook je komercijalna internetska društvena mreža koju je 2004. godine osnovao Mark Zuckerberg, bivši student Harvarda. U svojim počecima Facebook je bio namijenjen samo studentima na Sveučilištu Harvard koji su tim putem mogli međusobno komunicirati i razmjenjivati informacije. Danas na toj stranici interneta ima više od milijardu aktivnih korisnika.

Podatak kako je Facebook najrasprostranjenija društvena mreža dovoljan je razlog da ste i vi ondje gdje su vaši pacijenti. Ali nije dovoljno samo imati profil ili stranicu na Facebooku, nego u svojem "nastupu" trebate imati dobro razrađenu strategiju poštujući neka



osnovna marketinška i online pravila ponašanja. Postoji razlika između FB profila i FB stranice i tu razliku je posebno važno razjasniti ako se FB koristi za razvoj poslovanja. FB profil je uglavnom za osobe, a ako imate profil možete mu dodati FB Fan Page, stranicu na kojoj promovirate svoj posao, postavljate poslovne informacije, obavijesti, videozapise, fotografije, reklame itd.. Imati, tj. izraditi stranicu ili profil na FB-u možete besplatno, ali morate voditi brigu o tome kako ćete trebati uložiti mnogo vremena, strpljenja i znanja u uspješno vođenje stranice

odnosno predstavljanje. Sama činjenica kako imate profil/stranicu na FB-u nije dovoljna, nego je morate redovito "osvježavati" raznim informativnim i zanimljivim sadržajima.

Konzistentnost je najvažnija kada je riječ o vašoj aktivnosti na društvenim mrežama. Ako želite iskusiti dobrobiti korištenja FB-a za marketing svoje ordinacije, imperativ je redovito objavljivanje sadržaja. Redovito ažuriranje FB stranice/profila podrazumijeva postavljanje jednoga do dva sadržaja na dan, a minimalno pet u tjednu. Sljedeća poželjna osobi-

na je umjerenost, što znači kako ne treba pretjerivati u učestalosti objava na FB-u, kao i umjerenost u odabiru sadržaja koji objavljujete. Bez obzira na to imate li privatni ili poslovni profil na FB-u, trebate obratiti pozornost na to što i kako objavljujete – vi ste "javna" osoba čije ponašanje prate i vaši pacijenti, i pri postavljanju sadržaja na FB trebate to imati stalno na umu.

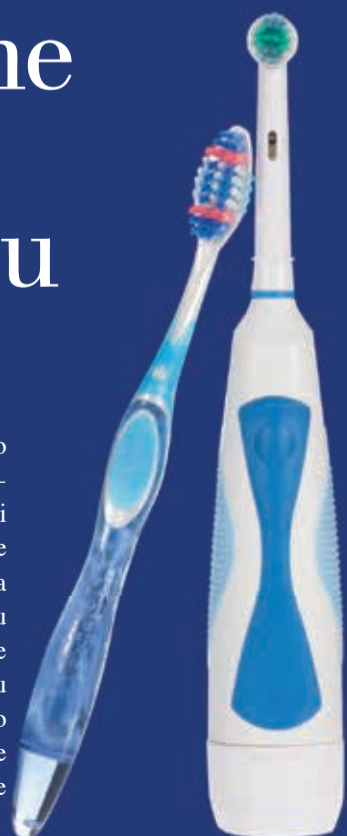Poželjno je naravno da svojim prijateljima na Facebooku pokažete što znate prikazivanjem uspješnih slučajeva iz prakse, ali obratite pozornost da u tome ne pretjerate. Mali savjet – što manje "krvavih"

fotografija - pacijenti to baš ne vole gledati. Nemojte se previše hvaliti, ne objavljujte podatke iz svog privatnog života (preporučuje se odvajanje svoga privatnog i poslovnog profila), ne iskazujte svoja politička, vjerska i ostala uvjerenja na svom poslovnom profilu jer to nije ono što zanima vaše pacijente. Društvene mreže omogućavaju vam bolju povezanost sa svojim pacijentima – sadašnjim i budućim – i da izgradite povjerenje i kredibilitet davanjem savjeta i korisnih informacija koji vas prikazuju kao eksperta u svojoj struci. Uz postavljanje sadržaja, nazočnost na FB-u podrazumijeva i komunikaciju s pacijentima. Vjerovatno će vaši pacijenti postavljati pitanja i važno je odgovoriti na svaku poruku ili komentar postavljen na vašem zidu.

Budući da uspješno predstavljanje na Facebooku zahtijeva svakodnevno provođenje određenog vremena na internetu, ako osobno nemate vremena, možete zadužiti nekoga suradnika da to učini umjesto vas ili angažirati nekoga stručnjaka za društvene mreže. To vam može uštedjeti vrijeme, ali to može biti i problem jer netko drugi možda neće znati predstaviti vaš brend na način svojstven vama. Način na koji vas pacijenti vide u online okruženju može znatno utjecati na vašu reputaciju kako pozitivno tako i negativno. ■

Električne zubne četkice su bolje

Godinama se vode rasprave o tome je li potrebno koristiti električne zubne četkice. Odgovor su dali istraživači radne skupine "Cochrane Oral Health Group" iz Manchestera u Ujedinjenom Kraljevstvu koji su izvijestili kako su električne zubne četkice učinkovitije u uklanjanju dentalnog plaka od ručnih. Dodatno su naveli kako su četkice koje rade na principu oscilirajuće-rotirajuće tehnologije najučinkovitije. ■



Razvijanje manualnih vještina

U stomatološkoj praksi, jednostavni do umjereno složeni ispuni dominiraju u svakodnevnom radu te je financijski dobitak relativno velik s obzirom na uloženo u usporedbi sa složenim rehabilitacijama koje često obuhvaćaju cijelu usnu šupljinu.

Međutim, zanimljivo je kako se mladi liječnici u svom radu usredotočuju na složene slučajeve ne pridajući dovoljno važnosti restauracijama V. klase, inlejima, onlejima, rješavanju kompresija, održavanju optimalne oralne higijene itd. Načelno je fokus stavljen na implantate i sveobuhvatne rehabilitacije,

što zahtijeva duboko kliničko znanje i vještine stečene prvenstveno rješavanjem jednostavnijih slučajeva.

Osobno uvijek savjetujem svojim polaznicima da razviju manualne vještine na direktnim kompozitnim ispunima jer dobar doktor dentalne medicine mora imati umjetničke ruke. Nakon što smo uočili i usvojili detalje prirodnih zubi (tekstura, boja, anatomija i posebni efekti) preko direktnih restauracija, lakše ćemo prepoznati kvalitetan rad iz laboratorija i postići velike kliničke rezultate.

Prije provođenja složenijih terapija, kao što su opsežne estetske

rehabilitacije, potrebno je proći odgovarajuću edukaciju gdje će se, osim usvajanja teorije, steći i potrebne kliničke vještine. Minimalno invazivni pristup i doktrina ne nanošenja štete sve su popularniji u dentalnoj medicini te se jednostavnim tečajevima stječu potrebna znanja i vještine. ■

O autoru

Dr. Sushil Koirala
je glavni urednik časopisa
Cosmetic dentistry. Može se
kontaktirati preko
skoirala@wlink.com.np.

OSNOVANA NOVA STRUKOVNA IMPLANTOLOŠKA UDRUGA

U siječnju 2014. godine u Konstanzi, Njemačka, osnovano je Međunarodno društvo za bezmetalnu implantologiju (International Society of Metal Free Implantology = ISMI). Osnivač i predsjednik nove udruge je njemački implantolog i pionir na području keramičkih implantata, dr. Karl Ulrich Volz.

Među osnivače uvršteni su i priznati implantolozi iz Hrvatske i inozemstva. Svrha udruge, osnova-

na inicijativu stručnjaka za keramičke implantate, promicanje je bezmetalne implantologije kao inovativnog smjera u sklopu discipline posebno okrenutog budućnosti. U tom kontekstu ISMI svoje članove podržava ponudom edukacije, kao i redovitim stručnim i tržišnim informacijama. Osim toga, ISMI se svojim javnim radom, to jest u stručnim krugovima i u komunikaciji s pacijentima, zalaže za etabliranje bezmetalnih implantoloških koncepta liječenja.

ISMI | INT. SOCIETY OF METAL FREE IMPLANTOLOGY



Osim oglašavanja pacijentima i javnoga rada, ISMI svojim članovima osigurava brojne prednosti, kao što su vlastita mrežna stranica za svakog aktivnog člana društva, online stručna arhiva i chat o bezmetalnoj implantologiji, zanimljive mogućnosti usavršavanja i mjesečni vjesnik.

Dr. Volz je u posljednjih 13 godina usadio više od 8000 cirkonij-oksidskih implantata te i sam obilježio trend bezmetalne implantologije. Danas je cirkonijev oksid kao materijala za implantate priznat; stabilnost, oseointegracija i mogućnost protetske opskrbe postaju usporedive s titanskim implantatima.

Potražnja pacijenata za visokostetskim, biokompatibilnim, anti-alergijskim materijalom cirkonijevim oksidom sve je veća iz godine u godinu. To je osobito uvjetovano sve većom netolerancijom na titan, koja je uvelike prouzročena čestom upotrebom titana u kozmetici i lijekovima. Tržišni stručnjaci procjenjuju kako će tržišni udio cirkonij-oksidskih implantata u sljedećih nekoliko godina porasti najmanje za deset pa sve do 25 posto. ^[1]

ITI lansira novu platformu za e-učenje

BASEL, Švicarska: Međunarodni tim za implantologiju (ITI), vodeća akademska organizacija posvećena promicanju edukacije temeljene na znanstvenim dokazima i istraživanju na području implantologije, pokrenuo je ITI Online akademiju. Program je osmišljen visokokvalitetnim sadržajem temeljenom na dokazima, maksimalnoj fleksibilnosti i jednostavnosti korištenja kako bi omogućio motivirajuće iskustvo učenja.

Sveobuhvatni recenzirani nastavni plan i program sačinjen od optimalno strukturiranih modula učenja namijenjen je korisnicima na svim razinama znanja i iskustva. Moduli se nadopunjuju širokom ponudom dodatnih materijala za učenje, kao što su snimljena predavanja, kliničke videosnimke i prikazi slučajeva koji u kombinaciji omogućuju ciljano učenje.

Jedinstveni pristup korisnika vodi kroz individualni nastavak obrazovanja. Besplatne procjene pomažu pri identifikaciji rupa u znanju i predlažu materijale koji su potrebni za njihovo popunjavanje. Uz to, visoki stupanj interaktivnosti izaziva korisnike i potiče ih da se uključe u proces učenja.

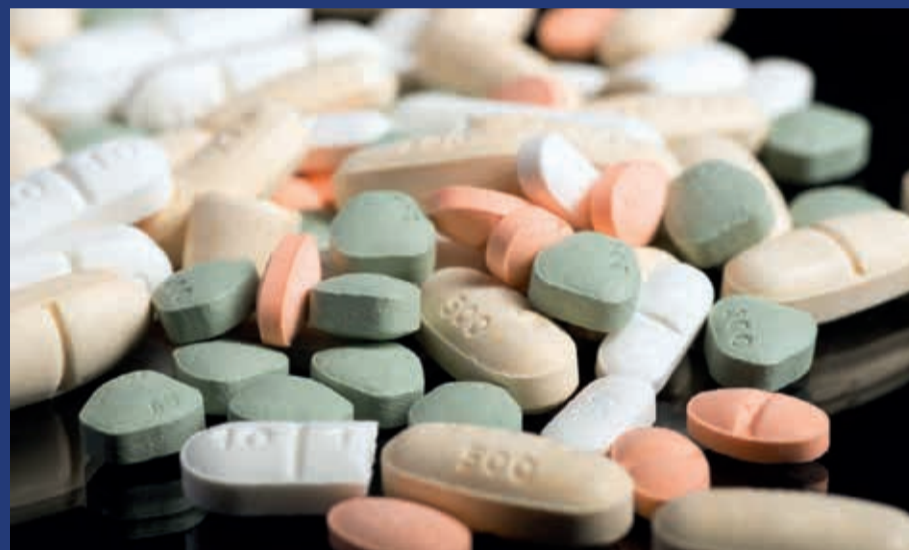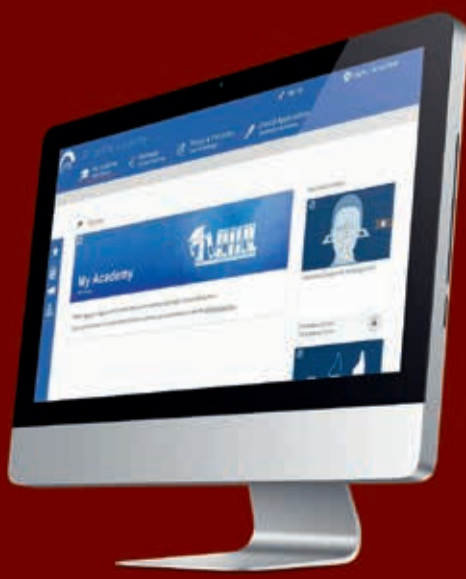“Sa 16.000 članova diljem svijeta ITI mora osigurati edukaciju iz implantologije koja je lako i široko dostupna, a istodobno je namijenjena praktičarima na svim razinama,” rekao je dr. Stephen Chen, predsjednik Odbora za obrazovanje ITI-a. “E-učenje je očigledan odgovor za zadovoljavanje tih potreba. U skladu s reputacijom ITI-a da pruža kvalitetno obrazovanje, svrha Online akademije je omogućiti najinovativniju i najpotpuniju mogućnost e-učenja iz implantologije na svijetu.”

“ITI Online akademija otvorena je za sve one koji su zainteresirani za dentalnu implantologiju. ITI članovi imaju primjeren bonus na svu kupnju. Moduli učenja mogu se ili kupiti ili otključati pomoću akadem-

skih bodova koje učenici mogu zaraditi, na primjer, sudjelujući u procjenama. Akademija se može pridružiti dugogodišnjoj tradiciji dijeljenja temeljnih znanja ITI-a i pružajući dodatne usluge bez naknade. U to je uključena baza podataka o svim ITI konsenzusnim izjavama, ITI interaktivni SAC alat za identifikaciju složenosti i opasnosti kod implantoloških slučajeva i “Case Cloud,” uslugu koja omogućava korisnicima dokumentirati svoje slučajeve i dijeliti ih s drugima ako oni to žele.

“ITI ima cilj postati vodeći pružatelj edukacije iz implantologije temeljene na znanstvenim dokazima,” rekao je prof. David Cochran, predsjednik ITI-a. “ITI Online akademija veliki je korak ka tom cilju, i najznačajnija ponuda na tržištu obrazovanja danas jer omogućava 24/7 globalni pristup svim aktualnim pitanjima iz implantologije u formatu koji nismo imali nikada prije.”

ITI Online Akademija kontinuirano se ažurira i proširuje. Kako bi se nadopunila trenutačna ponuda, s vremenom će se dodavati dodatni edukacijski formati. Svaki onaj koji je zainteresiran za dentalnu implantologiju može se besplatno registrirati na <http://academy.iti.org>. ^[1]



Istraživanje povezuje uobičajene antidepresive s neuspješnom implantološkom terapijom

Istraživači su otkrili kako selektivni inhibitori ponovne pohrane serotonina (SSRI), među najčešće korištenim lijekovima u liječenju depresije u svijetu, mogu povećati rizik od neuspješne oseointegracije dentalnih implantata. Antidepresivi su prethodno povezani sa smanjenim stvaranjem kosti i povećanim rizikom od koštanih lomova.

U istraživanju istraživači na Sveučilištu McGill pregledali su zdravstvene kartone 292 ženskih i 198 muških pacijenata u dobi od 17 do 93 godine kojima su usađeni dentalni implantati u razdoblju od siječnja 2007. do siječnja 2013. godine. Ukupno su pregledali 916 dentalnih implantata, od toga su 94 bila usađena 51 pacijentu koji je uzimao SSRI.

U promatranom razdoblju 868 implantata je opstalo, a njih 48 nije se moglo sačuvati. Istraživači su otkrili kako su postotci neuspjeha bili znatno veći u SSRI korisnika (10,6 posto), u usporedbi s onima koji nisu uzimali navedene lijekove (4,6 posto). Pretpostavili su kako je neuspjeh implantata u SSRI skupini uglavnom bio povezan

s problemima u mehaničkom opterećenju implantata, što pokazuje da bi SSRI mogli dovesti do gubitka koštane mase. Potrebna su, međutim, dodatna istraživanja kako bi se potvrdila hipoteza, rekli su istraživači.

Usto, pušenje i mali promjer implantata (≤ 4 mm), povezani su s povećanim rizikom od zakazivanja implantata. Neuspjeh se uglavnom dogodio (80 posto), između četiri i 14 mjeseci nakon usađivanja implantata.

Prema Centru za kontrolu i prevenciju bolesti, antidepresivi su treći najčešći propisani lijekovi koje uzimaju Amerikanci svih uzrasta. Najčešće ih uzimaju osobe u dobi od 18 do 44 godine. Procjenjuje se kako 11 posto Amerikanaca u dobi od 12 godina i više uzima antidepresive.

Istraživanje pod nazivom “Selective Serotonin Reuptake Inhibitors and the Risk of Osseointegrated Implant Failure: A Cohort Study,” (“Selektivni inhibitori ponovne pohrane serotonina i rizik od neuspješne oseointegracije dentalnih implantata: Kohortno istraživanje”), objavljeno je online u rujanskome izdanju časopisu “Journal of Dental Research.” ^[1]

Hvala vam na ukazanom
povjerenju i želimo vam sretnu
i uspješnu 2015. godinu!

Činimo usta
svijeta zdravijima.



napravi više
osjećaj se bolje
živi duže

Ključne godine u implantol

Dr. Georg Bach, Njemačka

Uvod

Sve je počelo slučajnim razgovorom s jednim sveučilišnim profesorom koji me pratio i podržavao u mojim prvim koracima u implantologiji. Konstatirao je kako je posljednjih 15 godina bilo ključno u toj grani dentalne medicine. Razmišljao sam o toj izjavi i morao se upitati: "Je li to zaista istina?" Rezultat toga je ovaj članak – osobna retrospektiva.

Razvojne faze implantologije

Ako se dentalna implantologija promatra s obzirom na razvoj, bilježe se tri faze: (1) empirijska i eksperimentalna faza; (2) ulazak implantologije na sveučilišta i u znanost; (3) masovni fenomen implantologije. Želio bih dodati kako je to gruba i vjerojatno površna podjela. Molim vas, međutim, da mi dopustite koristiti je u ovom osobnom pregledu. Osvrćući se na proteklih petnaestak godina, jedva ću dotaknuti drugu fazu, ali detaljno ću se baviti trećom. Obrađena su razna pitanja s kojima se susreću kolege koje se bave implantologijom. Kada sam pregledavao udžbenike i časopise na tu temu, shvatio sam kako je implantologija proživjela velike promjene u relativno kratkom razdoblju od 15 godina. U sljedećim odlomcima osvrnut ću se na ključne događaje.

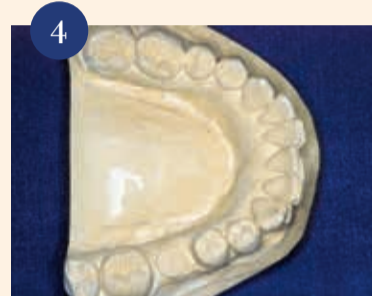Kraj dogmi

Dok je implantologija bila obilježena brojnim dogmama od samih početka sve do sredine 1990-ih, to se promijenilo na početku našega petnaestogodišnjeg razdoblja promatranja. Implantologija je, međutim, kasnije u cijelosti dovedena u pitanje. Bilo da je bila riječ o trajanju zacjeljivanja, čekanju nakon augmentacije ili protetskim konceptima, sve je preispitivano. Ipak je dokazano kako neke dogme doista više nisu održive zbog značajnih zbivanja, pogotovo unapređenja površine implantata. S druge strane, zadržale su se određene sumnje. Jedna od dogmi s kojima smo se susreli je strogo odbijanje imedijalnog usađivanja implantata. Danas, međutim, postoji opći konsenzus kako pri povoljnim uvjetima imedijatna implantacija može biti kvalitetna i održiva alternativa etabliranim postupcima. Na kliničkom primjeru pokazano je imedijatno usađivanje implantata na području gornjih prednjih zuba: vađenje gornjeg prednjeg zuba koji nije bio vrijedan očuvanja i imedijatno usađivanje implantata korištenjem kirurške šablone – položaj implantata (slika 1.), prijenos u usnu šupljinu (slika 2.), i stanje neposredno nakon postavljanja krunice (slika 3.).

Porast na tržištu implantata

Niz novih implantata, novih oblika implantata i protetskih mogućnosti

u posljednjih 15 godina postali su stvarnost. Posebni implantati razvijeni su za posebne indikacije tako da se sada čak mandibularni kutnjaci mogu nadomjestiti implantatima odgovarajuće veličine na koji se postavlja krunica odgovarajuće veličine. Na slikama 4. do 7. prikazan je klinički primjer. Implantolozi koji su



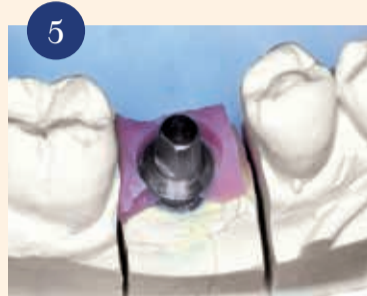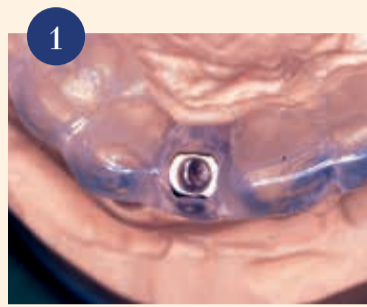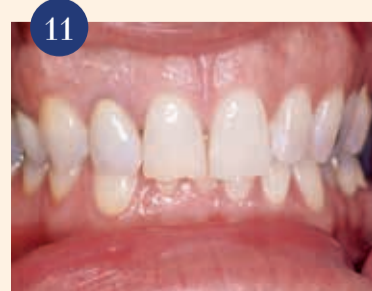usađivali nekoliko stotina implantata na godinu smatrani su velikim igračima na tržištu implantata 1990-ih. Smatralo se kako će postizanje brojke od 100.000 implantata u godini u Njemačkoj značiti da je dosegnut vrh. Ubrzo je dostignuta granica od milijun implantata. Iako je rast u posljednjih nekoliko godina bio sporiji, pa su globalna gospodarska kretanja čak prouzročila blagi pad, danas možemo pretpostaviti kako će tržište implantata i dalje rasti. Maksimalni rast dogodio se u promatranome razdoblju.

Razvoj u očima proizvođača implantata

Od proizvođača do globalnog igrača – to bi bio opis razvoja nekih proizvođača implantata. Razvoj nekih od tih tvrtki u proteklih 15 godina, njihova veličina i broj zaposlenih danas su uistinu impresivni. Te prosperitetne tvrtke i dalje stvaraju proizvode i cijele nove tvrtke u svrhu proširenja ili dopune ponude i veliku količinu novca ulažu u razvoj digitalne dentalne medicine (CAD/CAM, planiranje, itd.). Dobit osigurava mogućnost daljnega ulaganja, a dobit – iako u padu zbog krize u gospodarstvu – još postoji. Ipak tržište implantata cvjeta. Iako su nekadašnji dvoznamenkasti godišnji postotci rasta na koje su se neki proizvođači počeli navikavati danas umjereniji, i dalje se na implantatima može mnogo zaraditi. Kao rezultat toga, sve veći broj dobavljača implantatnih sustava omogućava pojedinom korisniku pratiti trendove. Osim novih sustava, na tržištu se povećava broj generičkih sustava.

Naglasak na crveno-bijeloj estetici

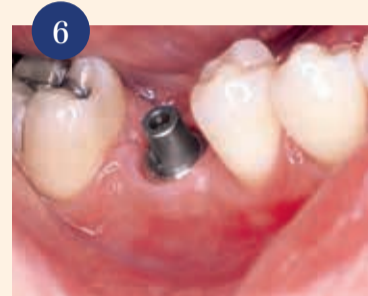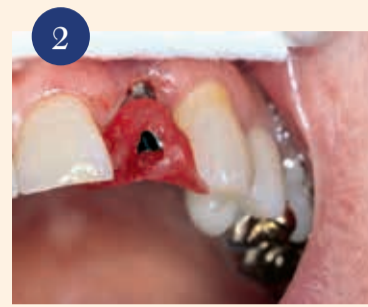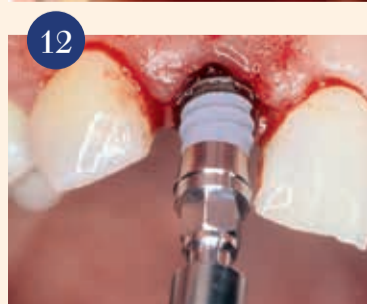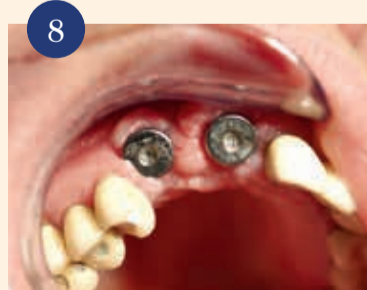Predsjednik Njemačkoga društva za dentalnu implantologiju, prof.



Frank Palm, primjereno je primijetio: "Ono što bi kolege prije 20 godina slavile kao trijumf, danas je na sudu." Doktori dentalne medicine koji su se bavili implantologijom nisu bili spremni suočiti se s raspravom koja se iz Sjeverne Amerike proširila u Europu: raspravom o crveno-bijeloj estetici. Postizanje najviše moguće estetike u implantoprotetskoj terapiji naglasak je stavio na implantologiju umjesto na kirurgiju koja je bila dominantna sve do toga trenutka.

U ranoj fazi implantologije naglasak je bio na što sigurnijemu usađivanju implantata i pronalaženju najboljeg položaja u kosti, katkad čak i na štetu naknadne protetske terapije, što se očitivalo nepovoljnim položajem implantatnih nadogradnji. Danas, međutim, protetski standardi i pitanja postali su središtem rasprave. Postojeće tehnike implantacije su modificirane i razvijene su nove tehnike kako bi se zadovoljili ti zahtjevi. Pacijenti više ne prihvaćaju ili samo povremeno prihvaćaju zahtjevne situacije poput prikazanih u sljedećem slučaju. Oba implantata na prednjem maksilarnom području smještena su previše bukalno i postojao je razmak od 5,5 mm između ramena implantata i cementno-caklinskoga spojišta susjednih zuba (slike 8. do 10.). Korištenje dugoročnog privremenog nadomjestka samo bi rezultiralo nezadovoljavajućim estetskim rezultatom.

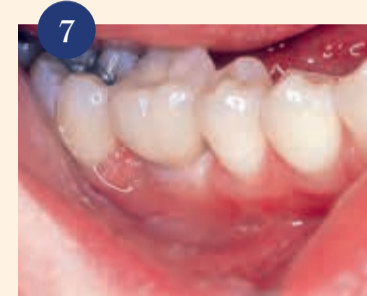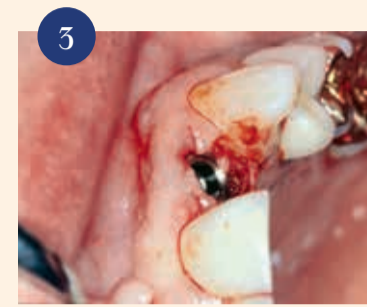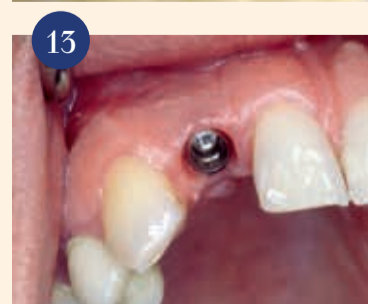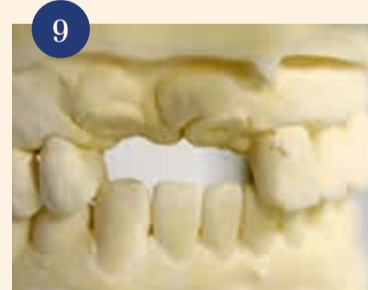U određenim kliničkim uvjeti-



ma, kao što je to prikazano u našem drugom primjeru, mogu se postići vrhunski rezultati i stabilnost u razdoblju od deset godina, čak i uz izazovno početno stanje. Godine 1999. na položaj 12 imedijatno je usađen implantat. Na sljedećim slikama prikazan je slijed postupaka (slike 11. do 13.). Na zadnjoj slici pokazano je stanje nakon deset godina (slika 14.). Taj napredak bio je moguć uglavnom znatnim poboljšanjem augmentacijskih postupaka koji se sada izvode uz znatno veću predvidivost. Dodatnu važnu ulogu ima i veliki napredak na području osposobljavanja implantologa. Ti pomaci su značajni i u preddiplomskom i poslijediplomskom obrazovanju. Za to su zaslužna sveučilišta i stručne udruge koje su dale neizmjeran doprinos na tome području.

Borba s vremenom zacjeljivanja

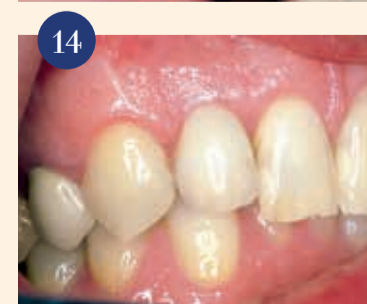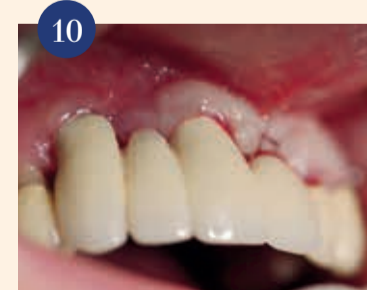U to vrijeme jedna tema izazvala je nevjerovatan bijes - rasprava o kraćem vremenu zacjeljivanja. Potaknuti su medijskim cirkusom u kojemu su određeni časopisi pod utjecajem nekih proizvođača implantata donosili izvješća o mogućnosti kraćega vremena zacjeljivanja. Gotovo su svakodnevno nuđene manje brojke. Neki proizvođači su popustili, a drugi su ostali tvrdi. Neki sudionici su smatrali kako trebaju biti na čelu, a drugi su bili sa strane. Nakon krat-



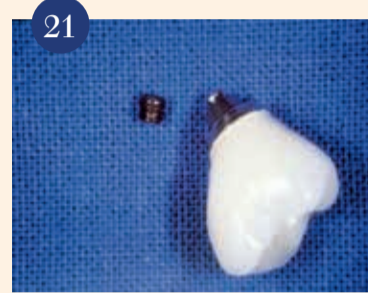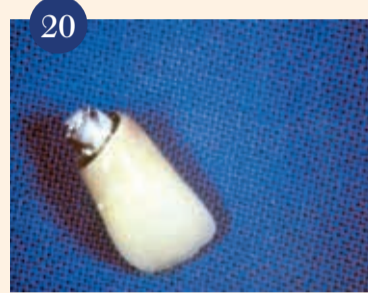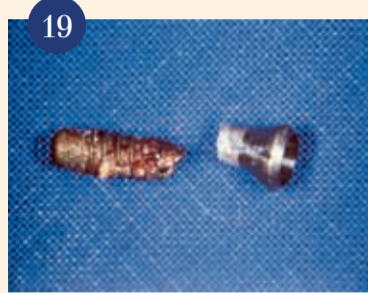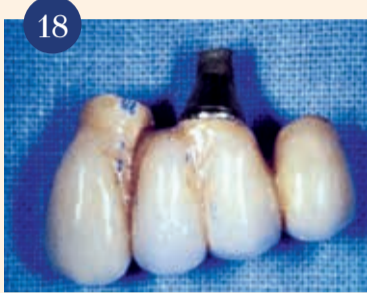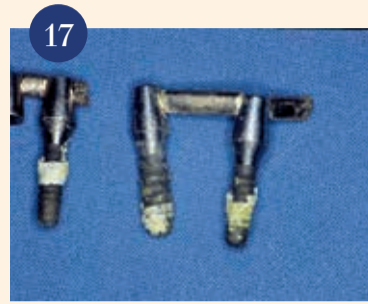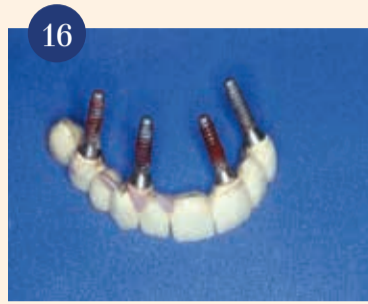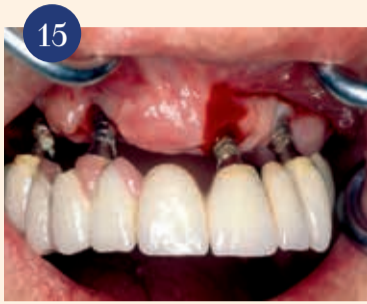koga, ali znatnoga uspona uslijedio je brz pad. Osobni vrhunac bio mi je tekst u tabloidu gdje je rečeno: "Vađenje ujutro; neposredno nakon toga augmentacija i implantacija; fiksna suprakonstrukcija za vrijeme ručka, i onda ogromna porcija rebaraca!" Kao što se može uočiti na temelju te izjave, neke je zanimala euforija, a drugi su morali iskusiti bolni pad. Ono što ostaje jest činjenica kako zahvaljujući poboljšanju površine i ostalih uvjeta dugo vrijeme zacjeljivanja koje se preporučivalo u ranim fazama implantologije može biti znatno kraće, ali ne pod svaku cijenu.

Novi mogućnosti unapređenja ležišta implantata

Navedena dominacija protetski orijentirane implantologije bila je moguća samo zato što su razvijeni mnogi novi i sigurniji postupci augmentacije, što je terapeutu omogućilo stvaranje koštanoga ležišta za implantat po želji. Revolucionarni augmentacijski postupci na području gornjih bočnih zuba, koji su bili u žarištu rasprave na početku razdoblja praćenja, čine još jedan važan stup pravoga napretka. Zahvaljujući kirurškim tehnikama za dizanje dna sinusa koje su doživjele nevjerovatan broj izmjena, također u vezi s manje invazivnim postupcima, bilo je moguće u terapiju uključiti područja čeljusti za koja se to prethodno smatralo nemogućim ili koja bi



ogiji – osobna retrospektiva



se mogla pripremiti za implantaciju samo vrlo invazivnim ortodontskim postupcima. Dok su na početku postupci dizanja dna sinusa uglavnom bili rezervirani samo za visokospecijalizirane centre, oni su danas postali uvriježeni u implantologiji i izvode se često.

Etabliranje virtualne implantologije

Čini se kako možemo pretpostaviti što pripadnici stare škole misle o novim mogućnostima planiranja i ugradnje dentalnih implantata. Oni su već imali problema s prihvaćanjem prebacivanja težišta s kirurški na protetski orijentiranu implantologiju, a bili su i strogo protiv novih digitalnih postupaka koji se razvijaju nevjerojatnom brzinom. Nakon pojavljivanja CBCT-a, kojim je otvorena nova dimenzija slikovnih dijagnostičkih postupaka, na tržištu su se pojavili mnogi programi i pomagala za planiranje terapije.

Osobito su se namrštili nakon prijedloga nekih stručnjaka kako se definiraju standardi u korištenju novih tehnika koje se uglavnom temelje na 3D radiološkim podacima. Osjećam kako je postignut dobar kompromis zahvaljujući ozbiljnim razgovorima održanim tijekom konsenzualnih konferencija i kongresa, kao i na sveučilištima i u strukovnim udrugama. Te nove tehnike iznimno su korisne, a katkad su čak neizostavne u liječenju

složenih slučajeva. U liječenju jednostavnih slučajeva obično se ne zahtijeva korištenje te tehnike. Zapravo u tim slučajevima ne bi trebale biti korištene te tehnike upravo zbog velike izloženosti zračenju.

O obećanjima i stvarnosti

Teme kongresa u prvome desetljeću promatranoga razdoblja općenito su obuhvaćale pozitivna izvješća i prikazane su nove mogućnosti u implantologiji koje su prilično nadmašile dotadašnje mogućnosti i izražavalo se vjerovanje u bezgranični razvoj. To se podudaralo s mnogim pozitivnim izjavama i evaluacijama proizvođača i distributera implantata. Međutim, sve se bitno promijenilo u posljednjih pet godina. Odjednom su nove teme postale prioritet, što je oblikovalo uvjerenja stručnjaka – teme koje su prethodno djelomice potisnute, čak i negirane. Sjećam se vrlo dobro implantološkog kongresa koji je održan u organizaciji vrlo značajnog američkog proizvođača implantata u Frankfurtu/Main 1998., gdje sam predstavljao koncept za liječenje periimplantitisa razvijenoga na Sveučilištu u Freiburgu, nakon toga se umiješao glavni predavač iz SAD-a. Tvrdio je kako: "nije vidio nijedan slučaj periimplantitisa u dvadeset godina implantologije – ta pojava ne postoji pa ako do toga dođe, može se pripisati samo nedostatku spretnosti implantologa." Kako su se vremena promi-

jenila! Međutim, rješavanje problema i komplikacija u implantologiji, čak i riječ "neuspjeh," spominju se u temama na mnogim kongresima vodećih implantoloških strukovnih udruga u posljednjih nekoliko godina.

Pacijentova očekivanja

Dok je godinama prevladavao pozitivan, katkad čak i euforični ton kada je bila riječ o implantatima, na početku promatranoga razdoblja pojavilo se nekoliko kritičkih glasova, dok su kasnije kritike postajale sve glasnije. Razlog tome bio je znatno veći postotak neuspjeha i komplikacija u implantologiji, a znakovito je kako se istodobno primjetno povećao broj implantata na tržištu. Na sljedećim slikama prikazan je potpuni implantološki neuspjeh – gubitak isključivo implantatima retiniranog nadomjestka u gornjoj čeljusti prouzročen periimplantitisom (slike 15. do 17.), s posljedičnim dubokim koštanim defektom.

U skladu s načelno pozitivnim vrednovanjem implantata i ustrajnim obećanjima kako se primjenom implantata uvijek dobivaju optimalni rezultati, očekivanja naših pacijenata u znatnom su porastu u posljednjih 15 godina. Pacijenti pretpostavljaju kako će bez obzira na konkretno stanje, uvijek dobiti savršene rezultate. U tom smislu čini se prikladnim zadržati samokritičan stav i priznati kako se nismo uvijek dovoljno suprotstavljali

toj pretpostavci. I onda se dogodilo ono što se moralo dogoditi; s vremenom na vrijeme, rezultat nije bio ono što je očekivao pacijent. Nezgodna situacija kada terapeut na temelju početne dijagnoze rezultat smatra uspješnim, a pacijent ga smatra neuspjehom. Dugogodišnji sudski vještak tu situaciju sažima točno navodeći kako "dvije

potporu sudionika na tržištu implantata barem je zadovoljavajuća. U specijaliziranom tisku dan je vrijedan doprinos na tome području - i dalje se to čini – mnogi tekstovi koji su dobili veliku pozornost tijekom posljednjih 15 godina su oni u kojima su se bavili rješavanjem implantoloških i implantoproteskih problema.


Digitalna implantologija

Razvoj 3D slikovnih prikaza u svrhu dijagnostike sa svim pripadajućim mogućnostima smatram značajnim događajem u posljednjih 15 godina. Istina je kako su u početnoj fazi samo implantolozi koristili nove 3D tehnologije (oni su činili skupinu stomatologa koja je zapravo sebi mogla priuštiti skupu opremu), ipak 3D tehnologija je predstavljala veliki skok za dijagnostičke slikovne prikaze u cjelini.

Danas su nam na raspolaganju gotovo nevjerojatne mogućnosti koje prije 15 godina ne bi očekivali čak ni najveći optimisti; složeni slučajevi danas se mogu liječiti minimalno invazivno te se implantati postavljaju čak i bez potrebe za augmentacijom.

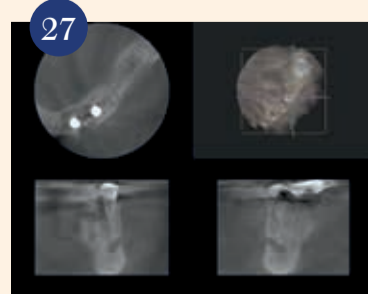
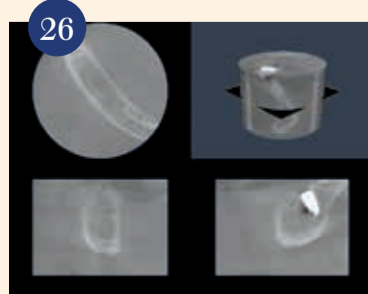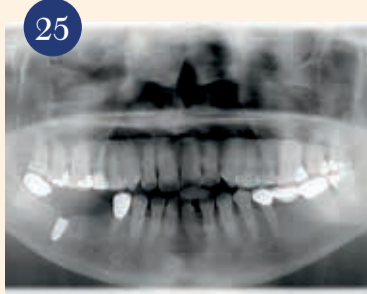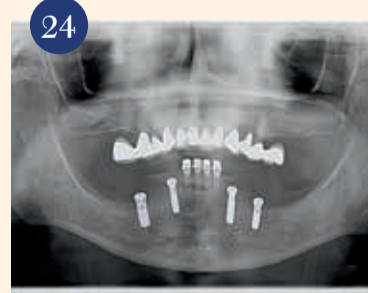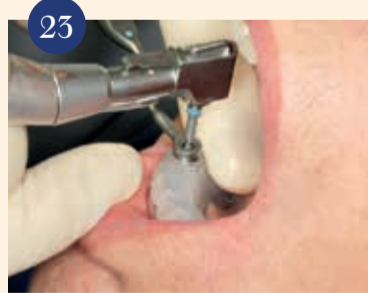
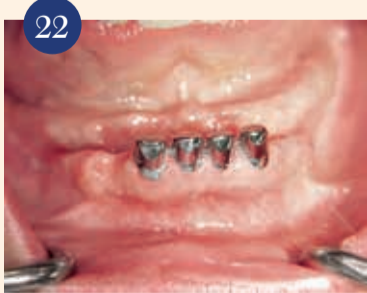U našem prvom slučaju pokazana je atrofirana donja čeljust gdje su četiri implantata usađena bez prethodne augmentacije zahvaljujući 3D podacima i planiranju (slike 22. do 24.). Trodimenzionalna dijagnostika katkad se također koristi kako bi se razjasnile činjenice kada nastanu komplikacije, na primjer neuralne lezije nakon implantacije (slike 25. i 26.), i nekroza kosti nakon primjene bisfosfonata pogrešno dijagnosticirana kao periimplantitis (slika 27.).

Moji osobni zaključci

Teško je izvući zaključak o razvoju implantologije u posljednjih 15 godina jer je bio tako višeslojan i dinamičan. Stoga bih umjesto zaključka želio citirati svog akademskog učitelja i bivšega mentora prof. Wilfrieda Schillija, koji je kao osnivač i član Internacionalnog tima za implantologiju bio nesumnjivo među pionirima implantologije te je pridonio njezinom unapređenju svojim sveučilišnim radom: "Tko bi pomislio kako će se implantologija toliko razviti u manje od dvadeset godina." Ta vrlo istinita izjava obuhvaća mnoge aspekte: divljenje i zahvalnost za ono što je postignuto, zadovoljstvo što je inicirao postupak koji se smatra najsigurnijim na cijelom području medicine, a i određenu kritiku zbog svakoga razvoja u dentalnoj implantologiji koji nije doveo do željenoga cilja. 

O autoru

Dr. Georg Bach
Rathausgasse 36, 79098 Freiburg/
Breisgau, Njemačka
Tel.: +49 761 22592
doc.bach@t-online.de



Malezijski znanstvenici razvijaju novu generaciju dentalnih implantata

Istraživači u Maleziji razvili su nove biomedicinske implantate s posebnim svojstvima površine koja pridonose bržemu zacjeljivanju kosti. Vjeruju kako bi njihovo otkriće moglo otvoriti put za više personaliziranih medicinskih proizvoda koji zadovoljavaju individualne potrebe pacijenata.

U dvama istraživanjima znanstvenici Odjela za restaurativnu stomatologiju Sveučilišta Malay ispitali su učinkovitost raznih svojstava površine. U prvom istraživanju pokazali su kako biološki aktivni premaz od magnezijeva silikata nije bio podložan toplinski induciranim mikropukotinama nakon sinteriranja, za razliku od tržištu dostupnih biokeramika od kalcijeva fosfata

kojih se razvijaju mikropukotine tijekom obrade te dolazi do delaminacije pod pritiskom.


U drugom istraživanju objavili su metodu izrade implantata od titana s posebnom površinskom topografijom. Točnije, razvili su mikrovalni postupak sinteriranja kojim se u jednom koraku čisti prah titana može jednostavno zgusnuti u implantate s gradijentom poroznosti. Prema rezultatima istraživanja, određene površine gotovo su udvostručile vjerojatnost preživljavanja stanica u ranim fazama te se stoga očekuje da će ubrzati zacjeljivanje.

Alireza Yaghoubi, autor za dopisivanje u oba istraživanja, smatra kako proizvodnja dentalnih implantata s različitim površinskim svojstvima može pomoći u razvoju

personaliziranih proizvoda u budućnosti. "Ljudi su različiti i novi trend u biotehnologiji je razviti personalizirani pristup koji odgovara potrebama pacijenta. Kada je riječ o dentalnim implantatima, imamo problem varijacije gustoće kosti u bolesnika s osteoporozom ili čak u zdravih osoba. Pronalaženje načina integracije implantata s koštanim tkivom može biti izazov. Osim toga, tu je i problem trajnosti dentalnih implantata", objasnio je.

Istraživači trenutačno planiraju klinička istraživanja za tu novu generaciju dentalnih implantata kako bi uskoro bili dostupni na tržištu.

Prvo istraživanje pod nazivom "Electrophoretic deposition of magnesium silicates on titanium implants: Ion migration and silicide interfaces" ("Elektroforetsko taloženje magnezijeva silikata na titanske implantate: Migracija iona i silicijska sučelja"), objavljeno je u srpanjskom izdanju časopisa "Applied Surface Science journal". "Drugo istraživanje pod nazivom "Microwave-assisted fabrication of titanium implants with controlled surface topography for rapid bone healing" ("Mikrovalno potpomognuta izrada titanskih implantata s kontroliranim topografijom površine za brzo zacjeljivanje kosti), objavljeno je u kolovozu u časopisu "Applied Materials and Interfaces Journal."



Elektronskomikroskopski prikaz oseiontegracije

Ovisi od slučaja do slučaja

Christian Berger

Implantologija se razvila u jednu od najuspješnijih disciplina u dentalnoj medicini s pozitivnim dugoročnim rezultatima od 90 posto i više. Ako nešto pođe po zlu, to je teško ispraviti, stoga je važno pozabaviti se pitanjem utjecaja položaja implantata na uspjeh terapije.

Ne može se i ne smije u svakoj situaciji izraditi fiksni nadomjestak. Kao terapeuti moramo razmišljati o tome kako riješiti probleme ili osigurati da oni ne nastanu. Fiksni nadomjestak jednostavno nije uvijek najbolje rješenje. Sve ovisi o pojedinačnom slučaju. U literaturi se navodi kako je samo jedan posto implantata pogrešno pozicioniran, međutim, vjerojatno se pri tome u obzir uzimaju samo teže malpozicije. Već mala odstupanja od idealnog položaja mogu dovesti do problema pri protetskoj opskrbi. Najveći problemi u daljnjemu liječenju prouzročeni su implantatima koji su postavljeni preduboko ili imaju pogrešni nagib. Preporuke i smjernice koje se donose na implantološkim konferencijama mogu pomoći u raznim slučajevima. Pri tome su preporuke o postavlja-

nju indikacija za implantoprotetsku terapiju od 2002. godine nepromijenjene. Kao podrška terapeutu na Europskoj konsenzusnoj konferenciji (EuCC) održanoj u Kölnu razvijen je vodič za praksu koji je jednako namijenjen početnicima, kao i iskusnim praktičarima. Kao uzrok pogrešnoga pozicioniranja implantata EuCC navodi pogrešno, nedovoljno ili neprimjereno planiranje i dijagnostiku; kirurški i/ili protetski neuspjeh u cjelini; neiskustvo/neznanje implantologa i nedostatak koordinacije između protetičara i kirurga. U opsežnom popisu literature nudi se mogućnost detaljnijeg informiranja. Osnovna preporuka Konferencije zasigurno je odgovarajućim planiranjem i provođenjem plana izbjeći pogrešno pozicioniranje. Osim pogrešnog pozicioniranja u mezo-distalnom, oro-facijalnom ili koronarno-apeksnom smjeru, potrebno je izbjegavati i krivi nagib implantata kao i oštećenje susjednih tkiva. Ako je potrebno, implantat se mora ukloniti i nakon augmentacije kosti eventualno se može pokušati reimplantacija. To je složeno, stoji vremena i novca i treba se izbjegavati ako je to moguće. Poštovanje svih ključnih parametara stoga je *conditio sine que non*. ■

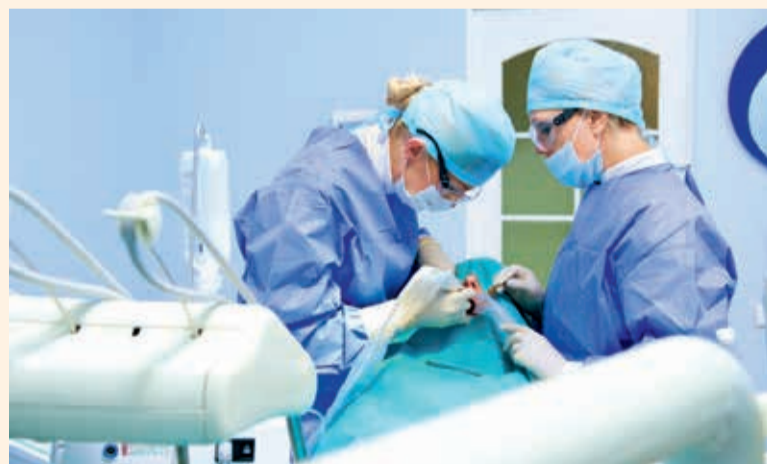AMERIČKO ISTRAŽIVANJE POKAZUJE KAKO JE TERAPEUT KRIV ZA IMPLANTOLOŠKI NEUSPJEH

Indikacije i raznolikost dentalnih implantata u porastu su, kao i komplikacije. Istraživači sa Stomatološkoga fakulteta na Loma Linda Sveučilištu u SAD-u naveli su kako, bez obzira na rizične čimbenike prisutne kod bolesnika poput bruskizma, dugoročni uspjeh implantata znatno ovisi o iskustvu terapeuta koji izvodi zahvat.

Pregledom evidencije bezubih pacijenata koji su opskrbljeni fiksnim

nadomjestkom na implantatima u gornjoj i/ili donjoj čeljusti u razdoblju od deset godina, istraživači su otkrili kako je 12 posto implantata doživjelo neuspjeh kada su terapeuti imali manje od pet godina iskustva na tom području. Implantati također imaju dva puta veću vjerojatnost za neuspjeh ako implantaciju obavlja kirurg koji je obavio manje od 50 zahvata u karijeri. Ostali čimbenici koji su pridonijeli neuspjehu implantata povezani su s pacijentom, a ne s implantatima. Gotovo

svaki treći pacijent koji je obolio od dijabetesa ili u povijesti bolesti ima naveden bruskizam doživio je implantološki neuspjeh. Ostali čimbenici rizika koji se inače najčešće povezuju s neuspjehom implantata kao vrsta protetskog rada koji se koristi, pušenje ili položaj implantata, prema istraživačima imali su manji utjecaj na dugoročni uspjeh. Naveli su kako je apsolutni postotak uspjeha bio 90 posto. Ukupno su pregledani zapisi 50 pacijenata sa 297 usađenih implantata. ■

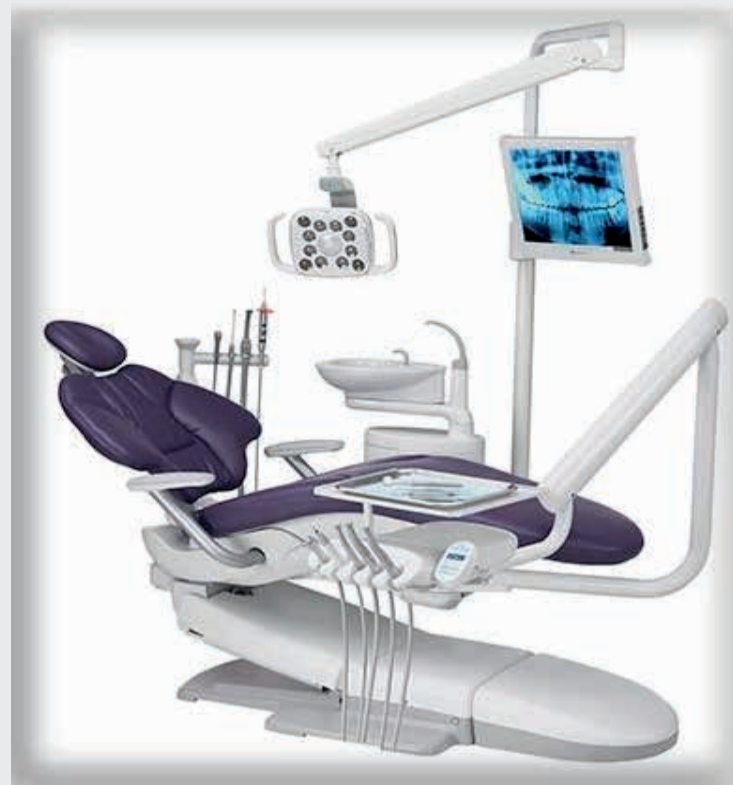
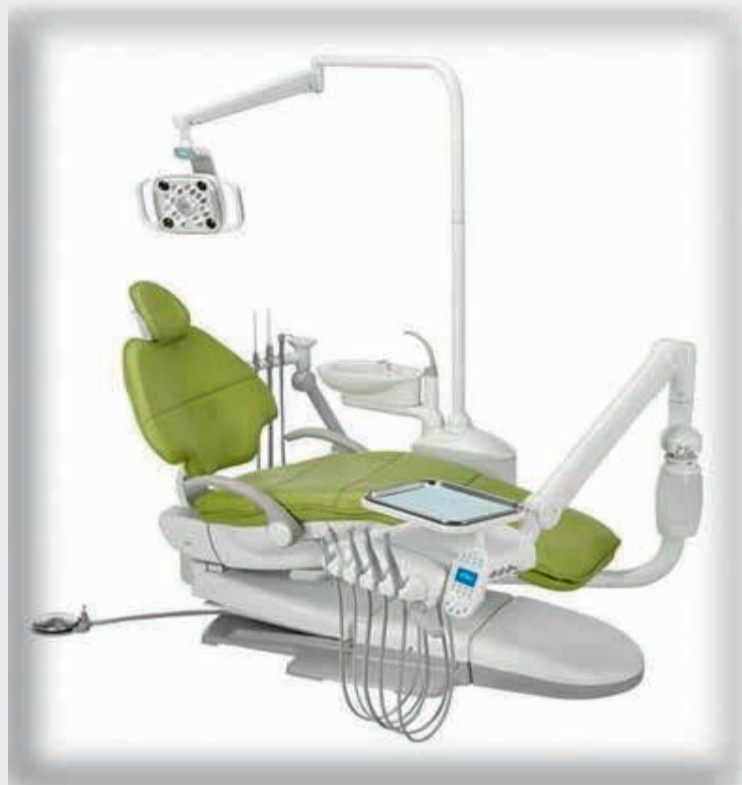
Svim klijentima, poslovnim partnerima i prijateljima želimo čestit i blagoslovljen Božić i uspješnu 2015. godinu!

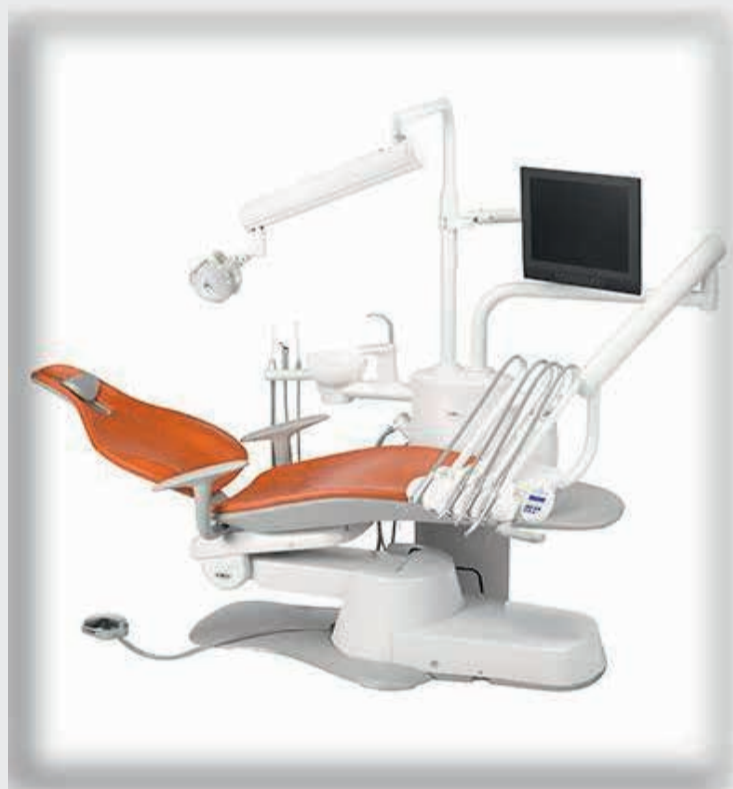Robert, Slavica, Siniša & Alen

Legendarna pouzdanost: **A-dec 500** – stvoren da traje!

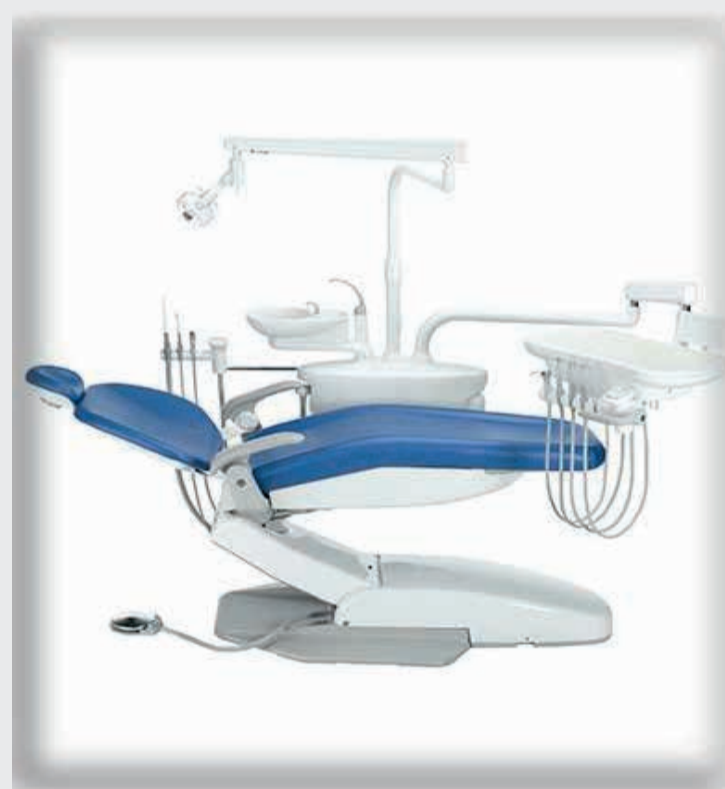Pristupačan. Snažan. Stiliziran. **A-dec 400**



a dec[®]
reliablecreativesolutions[™]



Za zdravlje Vaše ordinacije: **A-dec 300**



Stvoren za uspjeh: **A-dec 200**

Promotivne cijene vrijede do Božića 2014. godine: popust 15% na redovnu cijenu A-dec 200 i A-dec 300 te popust 20% na A-dec 400 i A-dec 500!

Nazovite s povjerenjem i zatražite ponudu za željenu konfiguraciju stomatološke jedinice. Instalaciju, održavanje i servis vrše certificirani djelatnici.

