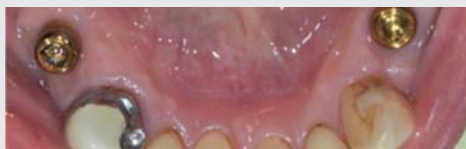

# today 26 27

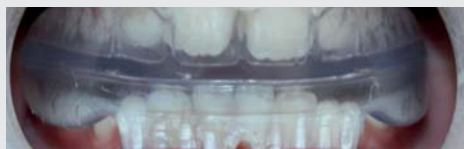## Conférence



Implants et prothèse amovible partielle ! : Un mariage de raison!?

» pages 6 / 7

## Conférence



L'orthodontie ingénieuse par l'utilisation de dispositifs simples et inventifs.

» pages 17 / 18

## Poster



La cigarette électronique ! Pourquoi pas en utilisation temporaire dans un but de sevrage ?

» page 24



## Les rendez-vous à ne pas manquer

### Les WEBS TV



leurs protocoles et conseils grâce à six démonstrations TV en direct du palais des congrès.

### Le STUDIO TV « c'est ma santé »

Ce rendez-vous quotidien du 12/13H de l'ADF est conçu comme une véritable émission de télévision. Il a pour objet d'informer précisément les praticiens sur des sujets divers comme économiques, juridiques, politiques, sociaux, scientifiques, déodontologiques... ◀

■ Pour suivre une intervention en direct d'un cabinet dentaire à Paris, en Allemagne et en Italie. De la présentation du plateau technique et de l'environnement chirurgical du praticien.

Par la mise en avant d'une équipe, d'une technique nouvelle, suivez tous

## Symposium ANTHOGRYR

Traitement implantaire de l'édenté total : critères de décision, choix thérapeutiques et nouvelles perspectives

### ANTHOGRYR ► STAND 4L14

■ A l'occasion de l'ADF, Anthogryr organise son traditionnel Symposium scientifique. Cette année trois spécialistes de renom, les Docteurs Guillaume BECKER et Jean-Baptiste VERDINO autour du Dr

Aujourd'hui le patient totalement édenté ou devant subir un édentement, peut bénéficier de différentes configurations thérapeutiques en fonction de son état préopératoire et de l'importance de la résorption



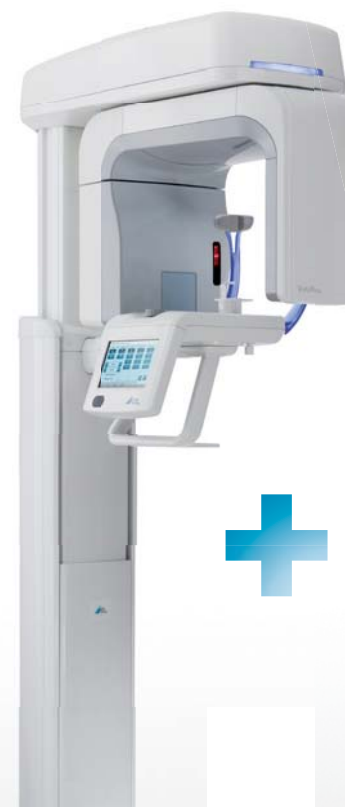Philippe COLIN, présenteront leur approche pour le traitement implantaire de l'édenté total. Quels sont les critères de décision ? Quels choix thérapeutiques effectuer en fonction du cas clinique ? Voici les questions auxquelles les praticiens apporteront leurs recommandations d'experts.

osseuse qu'il a subie. Cette conférence a donc pour but de développer une méthodologie de choix de traitement résultant d'une analyse clinique et radiographique préopératoire : nombre et position des implants, type d'implants et de piliers, mise en charge immédiate... ◀

AIR COMPRIMÉ | ASPIRATION | IMAGERIE | ODONTOLOGIE CONSERVATRICE | HYGIÈNE

## VistaPano S et VistaScan Mini Easy

La Radiologie c'est VistaSystem de DÜRR DENTAL



30,990,00 €  
au lieu de  
~~44,111,00 €~~  
Prix TTC Détail  
Valable du 01/11/2015  
au 31/12/2015

VistaPano S et VistaScan Mini Easy : notre compétence avec nos systèmes en radiographie numérique. Notre appareil numérique de radiologie panoramique VistaPano S est doté de la «technologie S-Pan» • Capteur CsI pour une meilleure qualité d'image et un rayonnement réduit • Rapide, cliché panoramique dès 7 secondes • Réduction des artefacts métalliques.  
Plus d'informations sur [www.duerrdental.com](http://www.duerrdental.com)

VistaPano : Dispositif Médical de classe IIb CE0120.  
VistaScan Mini Easy : Dispositif Médical de classe I.  
Nous vous invitons à lire attentivement les instructions figurant sur les notices. Produits non remboursés par les organismes de santé.

**DÜRR DENTAL**  
LE MEILLEUR, TOUT UN SYSTÈME



**NOTRE QUALITÉ – VOTRE SUCCÈS**



## NTI Set-1720 d'après le Dr Jacques Raynal



**Pour les préparations de:**

- Couronnes
- Bridges
- Inlays, Onlays
- V préparations
- Endocouronnes
- Facettes

**L'association des Préparations Assistées par Guidages (PAG) et du coffret NTI Set-1720 permet :**

- La réalisation de préparations parfaitement lisibles et intelligibles
- Des réductions contrôlées et reproductibles
- Des préparations homothétiques
- Des préparations adaptées à tous les systèmes de CFAO
- D'améliorer la relation praticien-prothésiste

La PAG libère le praticien des contingences technologiques

**Bienvenue a notre stand ADF 1L11 !**

NTI-Kahla GmbH • Rotary Dental Instruments  
Im Camisch 3, D-07768 Kahla/Germany  
e-mail: nti@nti.de • www.nti.de

**événements**

26 novembre • ADF Paris 2015

## Pour 2016 offrez des vœux créatifs et soutenez l'AOI.

**AOI ► STAND 1P27**

■ Vous connaissez les cartes de vœux de l'AOI et les célèbres aquarelles du Dr Rouch dont le succès ne se dément pas. L'AOI amplifie son offre de cartes de vœux 2016 en partenariat avec Vœux solidaires. Tous les modèles sont des créations originales exclusives et personnalisables, destinées au monde de l'entreprise et des collectivités. Forte de 20 années au service des entreprises, Vœux-Solidaires s'engage à vous fournir une prestation de qualité ainsi qu'un échantillon gratuit des cartes que vous aurez sélectionnées. Découvrez l'offre 2016 et commandez sur le site de l'AOI : [www.aoi-fr.org/categorie-produit/cartes-de-vœux](http://www.aoi-fr.org/categorie-produit/cartes-de-vœux). Prix à partir de 60 € ht les 50 cartes, 9 € sont re-



versés à l'AOI pour chaque lot de cartes acheté. ◀◀

## Des travaux pratiques à la carte sur le stand !

**MICRO-MEGA ► STAND 1R07**

■ Lors du congrès ADF, MICRO-MEGA vous invite à venir sur son stand afin de tester ses solutions endodontiques. Des

au rendez-vous. MICRO-MEGA, c'est 110 ans de fabrication française, de savoir-faire, d'innovation et d'échanges avec



spécialistes en endodontie réalisent toutes les heures des démonstrations produits, qu'il vous est ensuite possible de tester de façon personnalisée.

Convivialité, proximité et conseils sont

vous. Pour toute information complémentaire, n'hésitez pas à les contacter par téléphone au 03.81.54.42.36 ou par e-mail à l'adresse suivante : [commercial@micro-mega.com](mailto:commercial@micro-mega.com). ◀◀



DENTAL TRIBUNE

**DT STUDY CLUB**

COURS | DISCUSSIONS | BLOGS | MENTORAT

# EyeSpecial C-II

L'accent sur les dents !



Ergonomique, compact et léger

Affichage intuitif, utilisation facile et huit modes préprogrammés pour des photos accessibles à tous, n'importe où et n'importe quand



**SHOFU DENTAL GMBH**  
Am Brüll 17 · 40878 Ratingen / Allemagne  
Tél. +49 (0) 21 02 / 86 64-0 · Fax. +49 (0) 21 02 / 86 64-64  
E-mail : info@shofu.de  
www.shofu.de



**SDC / Société des Cendres**  
74, rue Berthie Albrecht · 94400 Vitry-sur-Seine  
Tél. 01 49 61 41 41 · Fax. 01 49 61 41 59  
E-mail : sdc@sdc-1859.com  
www.sdc-1859.com

LE PLUS PETIT SCANNER  
DE PLAQUES INTRA-ORALES DU MARCHÉ.

ADF 2015  
STAND 3M36



Visuels non contractuels - B-EST Communication - AP-140x400\_Ow-CR\_FR\_11/15

Qui a dit qu'il fallait être GRAND  
pour être performant ?



Design, élégant  
& compact



Sensibilité  
optimisée



Dispositif 100 %  
automatique



Adapté à toutes  
vos pratiques



www.owandy.com

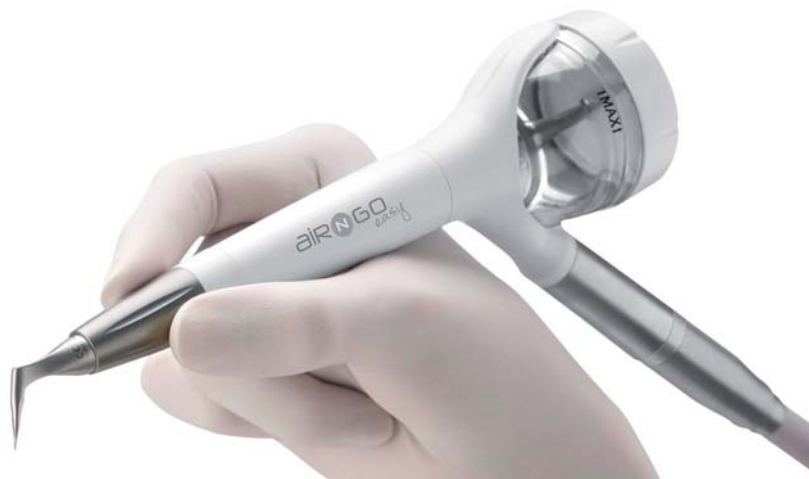Dispositif médical de classe IIa / CE0051. Veuillez lire attentivement les instructions figurant dans la notice d'utilisation. Produit non remboursé par les organismes de santé.

**AIR-N-GO\_easy ACTEON ▶ STAND 1L26**

**L'aéropolisseur tout-en-un!**

L'aéropolissage devient encore plus simple avec AIR-N-GO easy ! La nouvelle génération d'aéropolisseur portatif pensée par ACTEON est convertible, ainsi vous réalisez vos soins quotidiens de prophylaxie supra-gingivale et traitements

grande liberté de mouvement y compris dans les zones difficiles d'accès pour exécuter des traitements rapides et précis. **AIR-N-GO easy** va définitivement vous convaincre des bénéfices cliniques de l'aéropolissage. L'appareil se révèle être un véritable atout pour éliminer les bactéries



sous-gingivaux avec une seule pièce à main. Ce nouveau dispositif élargit les champs d'applications cliniques de l'aéropolissage de par sa convertibilité et sa simplicité d'utilisation. Grâce à son ergonomie inégalée, le système permet une

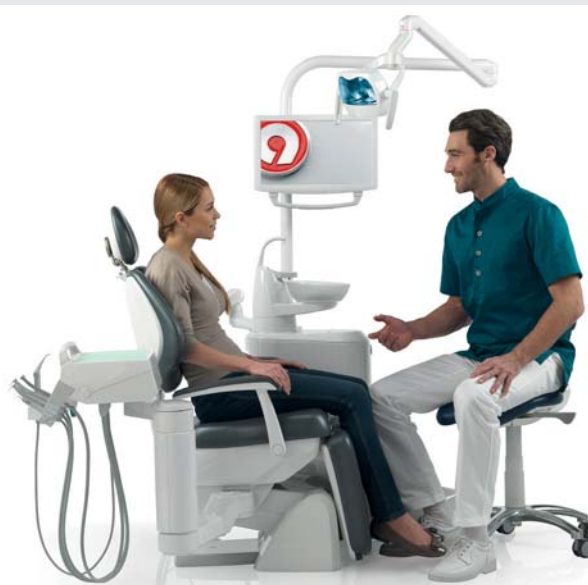grande liberté de mouvement y compris dans les zones difficiles d'accès pour exécuter des traitements rapides et précis. La maintenance de la pièce à main est facilitée : seuls les éléments principaux en contact avec le patient se démontent pour être stérilisés.

**Classe L9 ANTHOS ▶ STAND 2L30**

**Il met le diagnostic en avant.**

Muni de la toute dernière évolution de la console tactile Full Touch, Classe L9 dispose d'un nouveau fauteuil et d'une ergonomie universelle. Comme tous les modèles Anthos, il peut être doté d'une

ouvelle version Side Delivery très polyvalente permet d'ajuster la hauteur de la tablette d'instruments, qui peut aussi être positionnée hors de vue du patient pendant la phase préalable au traitement. **Classe L9** représente une avancée technologique avec son logiciel de gestion. Doté d'une console tactile avec un microprocesseur capable de gérer tous les appareils intégrés à l'unité et les systèmes périphériques, les praticiens peuvent voir, gérer et mémoriser les images de la caméra HD ainsi que les radiographies numériques obtenues avec le RXDC et le capteur Zen-X intégrés (tous 2 en option). Les données sont présentées directement sur la console Full Touch et peuvent être transférées



gamme évoluée de dispositifs d'hygiène et du système multimédia intégral avec la nouvelle caméra HD. Très compact, l'unité s'adapte à toutes les utilisations. La nou-

directement sur l'écran LED de 19" ou vers un PC externe.

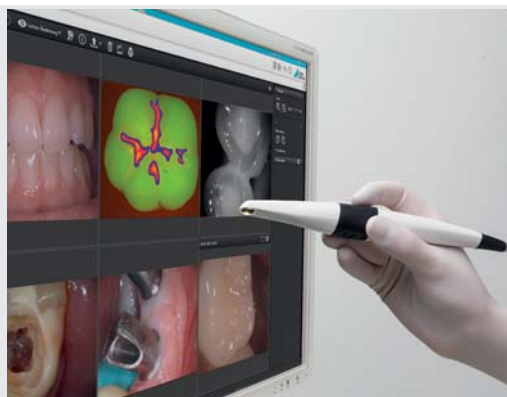**VistaCam iX HD DÜRR DENTAL ▶ STAND 2M39**

**L'aide polyvalente pour les diagnostics**

La VistaCam iX HD offre une assistance diagnostic extraordinaire en résolution HD. Elle dispose d'un autofocus continu pour des clichés macro, intra-oraux et extraoraux. La tête de caméra standard permet de réaliser un large spectre de clichés (de

macro à extraoral) en qualité HD. La tête interchangeable Proof offre une assistance de diagnostic des caries occlusales et des caries des surfaces lisses par fluorescence, mais permet également de visualiser la plaque sans l'aide supplémentaire d'un colorant. La tête interchangeable Proxi permet un dépistage précoce et doux

des caries proximales, grâce à une technique infrarouge sans rayons X. L'image peut être enregistrée par déclencheur manuel sur la caméra, sans utiliser de pédale. Des séquences de film peuvent être enregistrées et la caméra peut également être utilisée avec

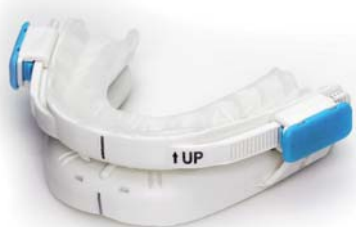

tout autre logiciel de traitement d'image courant, via Twain ou VistaEasy. Plug & Play, l'installation de la VistaCam iX HD est un jeu d'enfant. Le système de caméra multitéte représente un vrai enrichissement pour le cabinet, aussi bien que pour le conseil au patient et l'assistance de diagnostic.

**BluePro BISICO ▶ STAND 1L23**

**Une « avancée » en matière d'orthèse dans le traitement du SAOS**

BluePro est une orthèse d'avancée mandibulaire pour la libération des voies aériennes supérieures dans le traitement du ronflement et du SAOS (ou Syndrome d'Apnée Obstructive du Sommeil). Elle se présente en deux gouttières, supérieure et inférieure, pré-chargées d'un matériau transparent thermoformable mentholé qui permet l'adaptation et la rétention du dispositif sur les arcades dentaires. Les deux gouttières sont reliées par une fixation sur rail qui permet d'ajuster la position de la mandibule par rapport au maxillaire de manière progressive sur une période de 1 à 3 mois pour être parfaitement tolérée, grâce au titrage millimétrique SMART lock (Simple



Millimetric Adjustable Readjustable Titration). Simple et rapide à réaliser au cabinet par immersion des gouttières dans de l'eau bouillante et ne nécessitant aucun appareillage, ni prise d'empreinte, l'orthèse BluePro offre une réponse immédiate aux SAOS et permet d'améliorer la qualité de vie des patients. BluePro s'entretient facilement à l'eau froide, à l'aide d'une brosse à dents souple et de dentifrice, avant immersion dans une solution détartrante et nettoyante pour appareil dentaire (étui de rangement fourni).



I AM EXCLUSIVE\*

Faites apparaître le nouveau **PSPIX** dans votre cabinet dentaire



**15 jours pour l'essayer, vous ne pourrez plus vous en passer!**



Contactez-nous par e-mail : [try-and-buy-ppix@acteongroup.com](mailto:try-and-buy-ppix@acteongroup.com)

**LE PREMIER SCANNER PERSONNEL À PLAQUE AU PHOSPHORE**

- 1 → Flashez le QR code ci-dessous avec votre smartphone\*\*
- 2 → Téléchargez et lancez l'appli PSPIX
- 3 → Dirigez l'écran de votre smartphone vers la photo du PSPIX et découvrez-le à taille réelle.

Saisissant n'est-ce pas ?



\* Je suis unique

\*\* Lecteurs flashcodes téléchargeables gratuitement sur les boutiques mobiles App Store ou Google Play (Android-Market)

PSPIX®, système d'imagerie numérique par plaque au phosphore est un dispositif médical fabriqué et commercialisé par SOPRO. Ce dispositif médical pour soins dentaires est réservé aux professionnels de santé et n'est pas remboursé par les organismes d'assurance maladie. Lisez attentivement les instructions figurant dans la notice avant toute utilisation. Classe IIa / Organisme notifié : CE 0459 LNE-GMED. Date de création : Octobre 2015. 1510DTIPM007



SOPRO S.A. • A company of ACTEON Group • ZAC Athélie IV • Avenue des Genévriers  
13705 LA CIOTAT cedex • FRANCE • Tel + 33 (0) 442 980 101 • Fax + 33 (0) 442 717 690  
E-mail: [info@sopro.acteongroup.com](mailto:info@sopro.acteongroup.com) • [www.acteongroup.com](http://www.acteongroup.com)



# Implants et prothèse amovible partielle : un mariage de raison ?

## Séance C54 – Implants et prothèse amovible partielle : un mariage de raison ?

### – Date, heure

Jeudi 26 novembre | 9h à 12h

### – Responsable scientifique :

E. Schittly (UFR de REIMS)

### – Modérateur :

P. Tavitian (UFR de Marseille)

### – Objectifs

Définir les indications, les différentes étapes de conception et de réalisation d'une PAP stabilisée sur implants.

### – Intervenants :

- S. Borgis (Clinique Universitaire de Médecine Dentaire, Genève Suisse)
- B. Giumelli (UFR de Nantes)
- J. Schittly (UFR de Reims)
- E. Waltmann (UFR de Srasbourg)

– Quelques définitions permettent de bien situer le sujet :

- Mariage : amour, pérennité, respect, exigences, protection mutuelle.
- Mariage de raison : mariage sur lequel les intérêts priment sur les sentiments.

En prothèse, ces critères, souhaitables pour la vie de couple, s'appliquent aux restaurations composites, stabilisées par des implants.

Comme dans tout mariage, l'avantage du partenariat à deux doit être manifeste, et il semble que cela soit le cas lors

de l'implication de l'implant dans un traitement par prothèse composite.

Le gain sur le critère qualité est indéniable. Son bénéfice sur la rétention, sa réponse pertinente aux désirs d'esthétique du patient et l'économie tissulaires qu'il permet sont précieux.

L'adjonction d'implants pour augmenter l'étendue du polygone de sustentation de la prothèse partielle amovible est une solution très séduisante pour apporter une plus-value fonctionnelle. (Fig. 1)

Pour mesurer les progrès accomplis dans le domaine de la prothèse composite associée aux implants, nous aurons le témoignage de Serge Antoine Borgis, praticien installé en Suisse et enseignant à la Clinique Universitaire de Médecine dentaire de Genève. Il fut l'un des premiers à publier dans les Réalités cliniques sur ce sujet en 1998. Il est intéressant d'avoir sa vision de l'abord initial des traitements par prothèses amovibles stabilisées par implants, et de constater l'évolution des dogmes thérapeutiques quelques années plus tard.

## Quel regard sur cette solution thérapeutique depuis 15 ans, évolution des indications? (1-2)

Serge Antoine Borgis

Jusqu'aux années quatre vingt dix, les thérapeutiques prothétiques incluant des implants en étaient à leur balbutiement. Les praticiens restaient sur leur réserve et hésitaient à intégrer les implants dans leurs plans de traitement de prothèse, pour les réserver à des cas où

ils demeureraient la solution de la dernière chance.

La politique thérapeutique de l'époque « imposait » que les implants soient solidarisés afin de répartir au mieux les contraintes. L'attachement de choix était alors la barre de connexion. Cette technique répondait aux dogmes implantaires de l'époque : excellente stabilité prothétique, correction des axes divergents, rétention idéale de la prothèse. Dans quelques cas des implants isolés étaient utilisés avec un attachement boule ou équivalent. Ces solutions étant considérées comme des compromis avec un faible recul clinique, la pérennité de ce « mariage imposé » semblait incertaine.

Or, les cas ainsi traités se sont avérés plus concluants qu'espéré et une réelle stratégie prothétique associant prothèse conventionnelle et implants a fini par voir le jour. Pour que l'implant puisse apporter pérennité de la restauration, stabilité, confort pour le patient et esthétique, il est cependant impératif de ne rien changer à la conception de la prothèse amovible. L'implant n'est pas là pour compenser une erreur de conception, mais devient un partenaire de l'équilibre prothétique. (Figs. 2, 3 et 4)

Les principes de conception des prothèses amovibles garantissant le succès thérapeutique sont évoqués par Jean Schittly, (praticien, enseignant et auteur de nombreux articles et ouvrages en prothèse). Il a bâti la culture de la prothèse amovible partielle au sein de la faculté dentaire de Reims et même au delà : au niveau national. A la lumière des avan-

cées dans le domaine de la prothèse composite et fort d'une expérience en cabinet libéral de près de 40 ans, il évoquera de façon didactique le pas à pas, l'arbre décisionnel permettant de mener à bien la réalisation d'un traitement par PAP métallique stabilisée par implants.

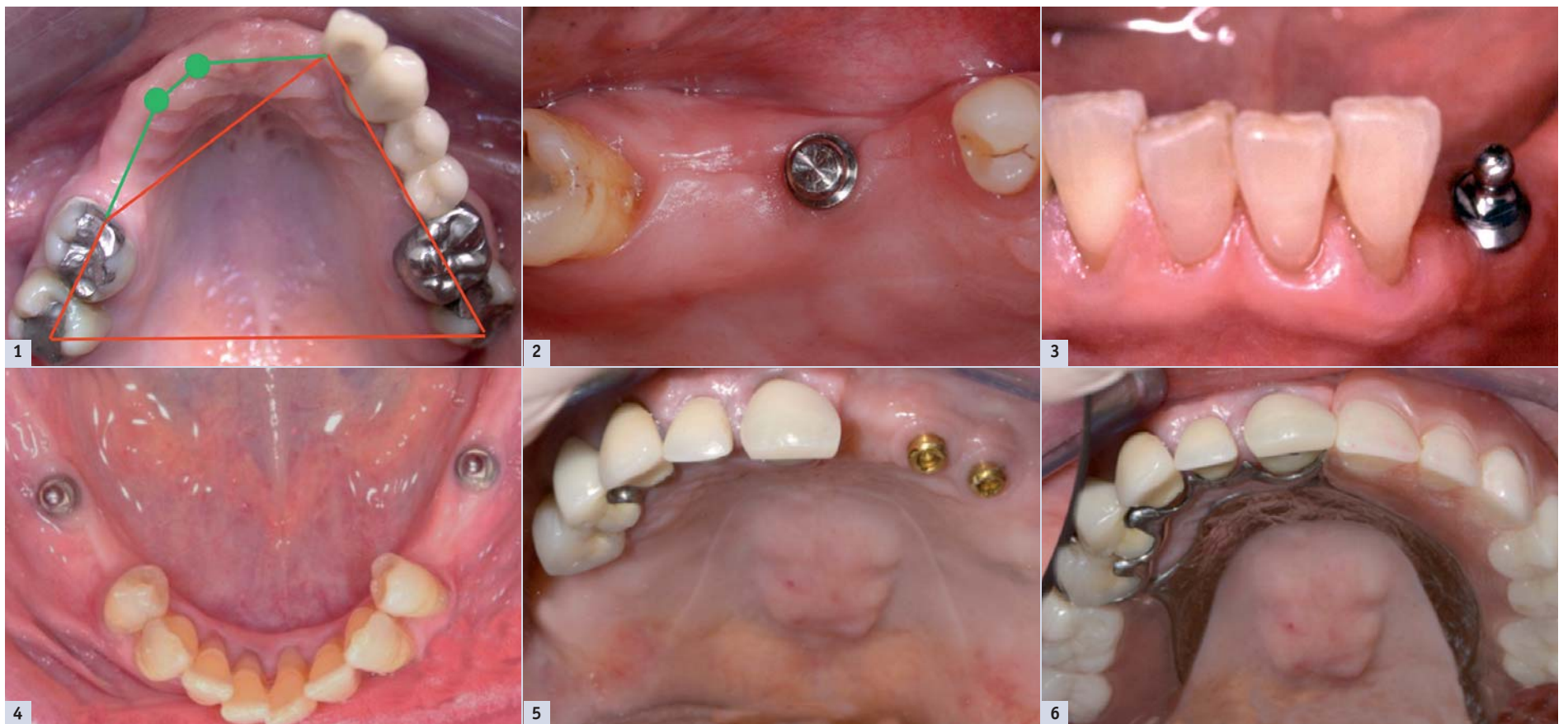
## Quelle conception pour pérenniser l'équilibre du couple Implant/Prothèse partielle ? (3-5)

Jean Schittly

La pose d'un implant à elle seule ne suffit pas à garantir la réussite du traitement.

La conception d'une prothèse amovible supportée par implants est régie par un protocole strict.

La connaissance du terrain grâce à l'examen clinique et l'analyse des conditions d'équilibres tissulaires sont un préalable indispensable à l'établissement de tout plan de traitement prothétique. Des empreintes à l'enregistrement de l'occlusion, en passant par le tracé du châssis, ces éléments seront exposés dans l'ordre d'une démarche rationnelle. L'implant n'est pas au centre du traitement, il ne constitue pas à lui seul la rétention ou la stabilisation de la prothèse. Il est un acteur destiné à étendre un polygone de sustentation occlusal, il participe à l'esthétique en offrant un support de rétention de type attachement. De nombreux exemples de cas cliniques iconographiés, sur plusieurs années viendront illustrer les différentes options thérapeutiques envisageables. Une aide



\* Fig. 1 : L'adjonction de 2 attachements axiaux sur implants augmenterait la surface de sustentation de la prothèse et diminuerait le porte-à-faux antérieur lors de la propulsion. \* Fig. 2 : Un implant placé dans une zone intercalée permet d'assurer une excellente rétention de la prothèse partielle grâce à des attachements bien choisis et de supprimer les crochets inesthétiques. Dans ce cas, par la présence des appuis directs et indirects de la prothèse sur les dents naturelles, la fonction de l'implant est limitée uniquement à la rétention mécanique. \* Fig. 3 : Les différentes structures bucco-dentaires et les implants ne réagissent pas de la même manière face à une charge occlusale et/ou face à une prothèse partielle amovible. Les muqueuses présentent une rénitence pouvant aller jusqu'à plusieurs millimètres ; les dents peuvent s'adapter aux stress mécaniques et montrent une résilience de 0,1 à 0,3 mm ; les implants n'ont aucun pouvoir d'adaptation et aucune résilience. L'association de ces différents éléments avec une prothèse partielle demande une analyse précise du cas et une conception respectant les contraintes mécaniques. \* Fig. 4 : La pose d'implant dans la zone édentée permet de supprimer la rotation distale verticale. Les implants assurent dans ce cas de figure non seulement la rétention de la prothèse, mais surtout agissent comme appuis directs postérieurs ; la prothèse présente dès lors une sustentation implanto-dentaire beaucoup plus confortable pour le patient. \* Fig. 5 : Édentements asymétriques au maxillaire et présence d'un torus palatin volumineux. Indication de 2 attachements axiaux sur implants (Locator®) pour étendre le polygone de sustentation et limiter les contraintes sur les structures d'appui. \* Fig. 6 : Prothèse amovible partielle en place. Noter la présence de taquets occlusaux sur les appuis dentaires et la limite postérieure du châssis évitant le torus palatin.

certaine pour une pratique quotidienne et déstressée de la prothèse ! (Figs. 5, 6 et 7)

Une étape dans le traitement a tendance à être négligée voire délaissée par les praticiens: la réalisation de la prothèse transitoire. Mal ou peu prise en charge par les organismes d'assurance maladie, elle est souvent considérée par les patients et les praticiens comme une prothèse superflue.

Or, sa conception et son intégration dans le plan de traitement en font un élément indissociable de la réalisation prothétique finale.

C'est Etienne Waltmann de la faculté de Strasbourg, qui abordera le troisième chapitre de cette séance. Il est co-auteur notamment de « Implants et prothèse partielle amovible », édité en 2010 (3).

Ses activités cliniques et pédagogiques s'effectuent dans l'Unité Fonctionnelle de prothèse amovible, centrée sur l'implantologie. Son activité hospitalo-universitaire à temps partiel lui permet d'exercer une activité libérale en cabinet.

**Temporisation après la pause d'implant(s) dans le cadre du traitement implant et prothèse composite** (6-7)

Etienne Waltmann

La prothèse transitoire constitue un élément crucial et un gain de chance considérable dans la réussite du traitement prothétique. Son rôle positif dans les résultats fonctionnels, biologiques, esthétiques et psychologiques sont dé-

pendants de cette restauration de durée plus ou moins limitée.

Différentes stratégies de réalisation de prothèses transitoires seront abordées, en fonction du type d'édentement, de son étendue, de sa situation et du type de restauration prothétique choisi. Cette phase de temporisation doit répondre à des exigences fonctionnelles, biologiques biomécaniques et esthétiques. Ainsi, le patient pourra par la même, être mis en confiance et rassuré. (Figs. 8, 9 et 10)

L'objet de cette communication est d'exposer, au travers de cas cliniques plus ou moins complexes, les modes de raisonnement et les techniques d'élaboration qui gouvernent la construction, l'insertion et le contrôle des prothèses de temporisation, lorsque les traitements d'édentements par restaurations composites associées à des implants sont réalisés.

Le dernier chapitre de cette séance représente la partie « défi » d'une branche de notre profession qu'est la prothèse maxillo-faciale (PMF). Le cas présenté pourrait être un de nos anciens patients, victime d'un accident de la vie, d'un carcinome, ou d'une tentative d'autolyse. Savoir qu'il est possible de lui venir en aide prothétiquement et améliorer sa qualité de vie est déjà un élément de réponse important pour lui et ses proches.

C'est Bernard Giumelli qui exposera ce rapport de cas. Praticien et enseignant à la faculté de chirurgie dentaire de Nantes, il a traité et publié de nombreux cas de prothèse maxillo-faciale au sein de son exercice hospitalier.

**Situations cliniques extrêmes : apport de l'implantologie dans les cas de PMF et PAP** (8-9-10)

Bernard Giumelli

Le cas évoqué ici pousse le praticien dans ses retranchements thérapeutiques. Les référentiels d'équilibre et de repères anatomiques sont altérés voire perdus. Le cheminement thérapeutique des équipes prenant en charge le patient met en lumière l'intérêt d'une pratique pluridisciplinaire. Le traitement par prothèse stabilisée sur implants permet d'illustrer l'importance des fonctions oro-faciales, de l'esthétique et des facteurs psychologiques. (Figs. 11, 12 et 13)

**Bibliographie :**

- 1 BORGIS SA, BERNARD JP, BELSER UC, BUDTZ-JORGENSEN E. Implantologie et prothèse composite. Vol 9 (4), Réalités Cliniques, 19988, pages 568.
- 2 BORTOLINI S, NATALI A, FRANCHI M, COGGIOLA A, CONSOLO U. Implant-retained removable partial dentures: an 8-year retrospective study. J Prosthodont. 2011 Apr;20(3):168-72
- 3 TADDÉI C. - WALTMANNE E. Implants et prothèse partielle amovible Ed : Quintessence International, 2010, pages : 105.
- 4 SCHITTLY J, RUSSE P, HAFIAN H. Protheses amovibles stabilisees sur implants: indications et modes d'utilisation de l'attachement Locator®. Les Cahiers de Prothese. Juin 2008; 142:33-46.

5 SCHITTLY J, SCHITTLY E. Prothese amovible partielle. Clinique et laboratoire. 2ème édition. Paris: CdP, 2012.

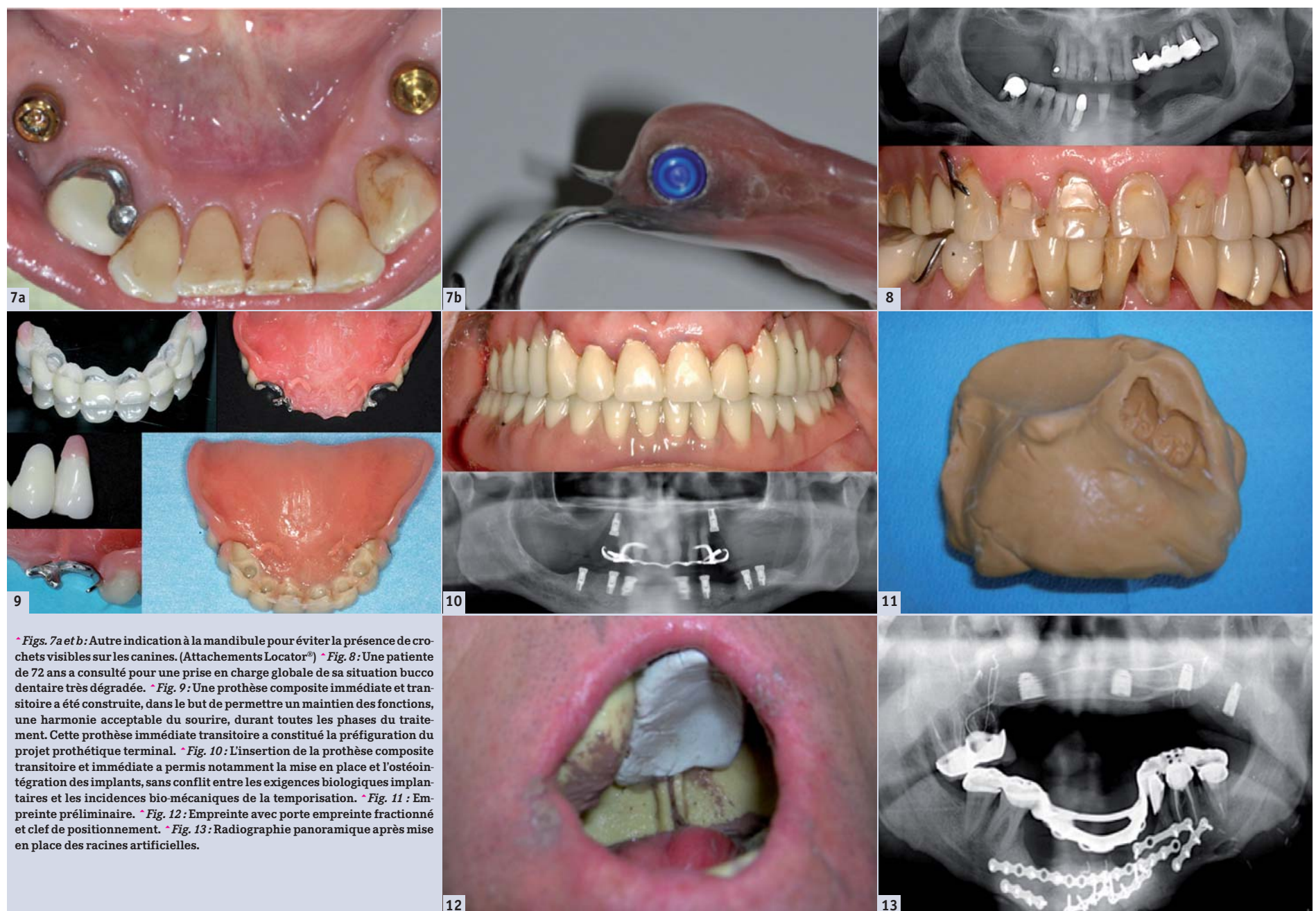
6 CORDARO LI, TORSELLO F, RIBEIRO CA. Transition from a failing dentition to a removable implant-supported prosthesis: a staged approach. Quintessence Int. 2010 May;41(5):371-8.

7 RICHELME J, TRIGNON BRET CH, ETIENNE O, BONNET F, FAUCHER AJ, PARIS JC. La temporisation et les empreintes en implantologie. Quintessence Int. 2014, pages : 127

8 GIUMELLI B, SAADEK, LEBARS P. Traitement prothétique des pertes de substance acquises des maxillaires en cancérologie. Chir (Editions Scientifiques et Médicales Elsevier SAS, Paris, tous droits réservés) Odontologie, 23-393-A-10, 2000, 7p.

9 NICOLAS J, SOUBEYRANDE, LABBE D, COMPERE JF, BENATEAU H. Traumatismes de la face par arme à feu en pratique civile. EMC Chirurgie Orale et Maxillo-faciale 2007 : 1-11

10 BENTAHAR O, POMAR P, FUSARO S, BENFDIL F, AGUENAOU A, ABDEDINE A. Prothèses Obturatrices après maxillectomie : bases fondamentales et thérapeutiques EMC 2008



\* Figs. 7a et b : Autre indication à la mandibule pour éviter la présence de crochets visibles sur les canines. (Attachements Locator®) \* Fig. 8 : Une patiente de 72 ans a consulté pour une prise en charge globale de sa situation bucco dentaire très dégradée. \* Fig. 9 : Une prothèse composite immédiate et transitoire a été construite, dans le but de permettre un maintien des fonctions, une harmonie acceptable du sourire, durant toutes les phases du traitement. Cette prothèse immédiate transitoire a constitué la préfiguration du projet prothétique terminal. \* Fig. 10 : L'insertion de la prothèse composite transitoire et immédiate a permis notamment la mise en place et l'ostéo-intégration des implants, sans conflit entre les exigences biologiques implantaires et les incidences bio-mécaniques de la temporisation. \* Fig. 11 : Empreinte préliminaire. \* Fig. 12 : Empreinte avec porte empreinte fractionnée et clef de positionnement. \* Fig. 13 : Radiographie panoramique après mise en place des racines artificielles.

**BRILLIANT EverGlowT COLTENE ▶ STAND 1L22****L'art de briller !**

BRILLIANT EverGlow offre : manipulation agréable et pratique, propriétés de mélange exceptionnelles et tenue esthétique longue durée. C'est un composite esthétique hybride, submicronique pour la restauration des dents antérieures et postérieures. Grâce à ses

propriétés mimétiques exceptionnelles, des restaurations hautement esthétiques peuvent être réalisées à l'aide d'une seule teinte. Le concept duo shade combine deux teintes Vita en une seule de composite **BRILLIANT EverGlow**, ce qui permet de réduire le nombre de seringues et tips. De plus

l'identification des teintes est simplifiée avec un nouveau code couleur pour les tips. Grâce à sa composition de charge sophistiquée, il affiche tout de suite une surface lisse, satinée et



brillante dès la mise en place de l'obturation. Le polissage devient une question mineure et des restaurations très esthétiques peuvent être réalisées en un rien de temps. Ce matériau excelle par sa conservation prononcée du brillant.

# MOSCOW 2016

DENTAL  
SALON

## Dental-Salon

April 18-20

DE

## Dental-Expo

September 26-29

Crocus Expo exhibition grounds

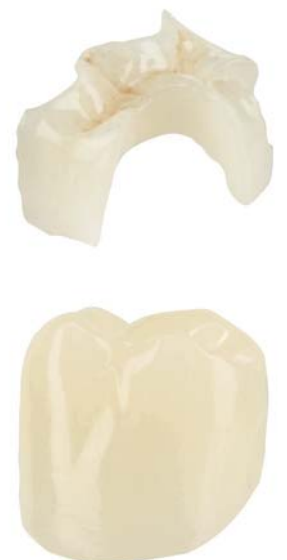550 exhibitors  
30000 visitors



**DENTALEXPO®**  
www.dental-expo.com  
international@dental-expo.com

**VITA ENAMIC CROWN CERAM****La céramique hybride double performance !**

Élastique et résistante, c'est une céramique à double réseau (86% céramique, 14% polymère), qui retrouve les propriétés de la dentine naturelle. Une répartition parfaite des forces masticatoires garantit la fiabilité de la restauration. Non agressive pour les an-



tagonistes, elle intègre également une fonction de blocage des fissures. Crown Ceram s'est approprié ce matériau innovant pour renforcer ses propriétés et ses potentialités. Forte de ses hautes technologies (CAO & FAO, imprimantes 3D, 4 machines d'usinage 5 axes, frittage laser), l'équipe du laboratoire, experte en CFAO, exploite les qualités de cette céramique hybride VITA ENAMIC pour porter la précision au plus petit détail. Spécialement adaptées à la CFAO et à sa précision optimale, les restaurations réalisées en VITA ENAMIC assurent une solidité renforcée des bords, pour une adaptation exacte en bouche, dans le strict respect de la morphologie d'origine. Toutes ces restaurations sont réalisables au laboratoire Crown Ceram en flux traditionnel ou en flux tout numérique, avec un système de prise d'empreinte optique 3Shape TRIOS ou True Definition Scanner de 3M ESPE. Les prothèses seront livrées sans modèle, avec un die de contrôle.





# voir


# toucher

# sentir

Retrouvez-nous sur notre stand pour  
**vivre l'expérience DENTSPLY**



**Voir** le mimétisme de  
votre futur composite de  
restauration esthétique



**Toucher** pour  
se connecter avec  
l'endodontie de demain



**Sentir** un nouveau  
parfum de prophylaxie

**ADF 2015** - stand 1M06

DENTSPLY France SAS  
4 rue Michael Faraday | 78180 Montigny le Bretonneux | Tél : 01 30 14 77 77  
Plus d'infos, plus de nouveautés, sur [www.dentsply.fr](http://www.dentsply.fr)

For better dentistry\*

**DENTSPLY**

\* Pour une meilleure médecine bucco-dentaire