

# DENTAL TRIBUNE

The World's Dental Newspaper • Bulgarian Edition

България

Октомври 2009

№ 8, Vol. 7



**НОВОТО СПИСАНИЕ ЗА ВАШАТА ПРИЕМНА**

ЕДИНСТВЕНОТО СПИСАНИЕ ЗА ПАЦИЕНТА НА ЗЪБОЛЕКАРЯ

ЕДНО СПИСАНИЕ, В КОЕТО ДЕНТАЛНАТА МЕДИЦИНА И ДОБРАТА ЖУРНАЛИСТИКА СИ ПОДАВАТ РЪКА

**MY SMILE накратко:**

- Излиза 6 пъти годишно
- Главен редактор: д-р Николай Николов
- Редакционен директор: Тания Илиева – журналист
- Автори: български и чужди дентални специалисти
- Цели на списанието:
  - да информира пациентите за детайлите и новостите в сферата на денталната медицина, за да им помогне при взимането на важни решения за промените, които биха могли да направят относно своите зъби и усмивка
  - да представи по най-позитивния начин зъболекарската професия в общественото пространство
- Стил на списанието: качествени, професионално подготвени свежи текстове, поднесени с леко чувство за хумор, но много сериозни в основата си.
- Визия на списанието: експресивна и модерна.
- Разпространение на списанието: във всички четири- и петзвездни хотели, в по-добрите SPA центрове и фитнес зали, бензиностанции и книжарници, както и на абонаментен принцип от страна на зъболекари и пациенти.

НА ПАЗАРА ОТ ОКТОМВРИ

www.mysmile.bg



Новини

**FDI избира нов президент и обяви, че през 2010 г. конгресът ще е в Бразилия**

Новоизбраният президент на FDI е д-р Роберто Виана, който е родом от Бразилия. Това предопредели и мястото за провеждане на конгреса догодина, а именно – в Бразилия.

▶ стр. 3




Практика

**Минивинтове – фокална точка в практиката**

Шеста последна част от поредица статии, в които авторите имат за цел да стимулират клиницистите, които се колебаят да използват минивинтове, да го направят рутинно чрез представянето на компендум от опит и нови открития по темата.

▶ стр. 4



Тенденции

**Субгингивалният биофилм: терапевтично предизвикателство**

Авторите разглеждат темата за минимално-инвазивно повлияване на биофилма при пародонтитни рецидиви. Въздушните смеси с минимално абразивен прах са добра алтернатива за поддържащото пародонтално лечение.

▶ стр. 8



Интервю

**INVISALIGN – една лесна за приложение масова система за ортодонтоско лечение**

Интервю с д-р Мина Леви – българска зъболекарка, която живее и управлява собствена клиника в Сан Франциско, и която на 14 и 15 ноември в столицата ще изнесе лекция на тема „Invisalign - хит в денталната медицина на 21 век“.

▶ стр. 15

## Бъдещето на имплантологията – основни рискове и възможности

Интервю с проф. Ервин И. Вайс, завеждащ Отделението по протетично зъбозъбление на Факултета по дентална медицина „Хадаса“ към Израелския университет, Йерусалим



Магдалена Войткiewicz – редактор на Dental Tribune Полша - имаше възможността да се срещне с проф. Вайс в неговата клиника в Тел Авив, където разговаряха за възможностите, които дава модерната имплантология.

DT: Правят се много спекулации относно идеалната форма и повърхност на имплантите. На базата на дългогодишния ви опит в сферата на имплантологията, в каква посока мислите, че ще се развива тази специалност?

Проф. Ервин И. Вайс: Гледайки днешния пазар на различни имплантатни системи, видове повърхности и механични дизайни, ми се струва, че той е достигнал определена зрялост и в следващите години няма да се случи нищо грандиозно. Това не е мое лично мнение и смятам, че индустрията усеща нещата по същия начин.

Най-близкият пример, който ми идва наум, са ранните дни на авиацията. В самото начало пътниците в самолетите са седяли на подвижни столове, като с течението на времето седалките са се подобрили, както и осветлението и климатизацията, като за последните поне 20 години нищо друго не се е променило. Седалките са същите, осветлението е едно и също, климатизацията и слушалките - също, всичко е едно и също. Изводът е, че след като веднъж даден продукт достигне определена степен на зрялост по отношение на качеството си на предлагане на клиента, това е всичко.

Така че за бъдеще ще сме свидетели на минимални промени по отношение на повърхностите, дизайна и на ориентираните към естетиката импланти, тъй като вече всичко е измислено. Разполагаме с циркониеви надстройки и дори с цир-

кониеви импланти. Днес имплантите са разработени толкова добре, че не можем да искаме кой знае какво повече.

Бъдещето вече е очертано от големите компании по отношение на компютризираното планиране чрез системата CAD/CAM, така че да се подобрят дизайните на надстройките, временните корони и други детайли. Като това всъщност е една посока на развитие, която все още не е достигнала своята зрялост.

Друга тенденция на развитието е използването на молекулярната биология, и по точно на КМП (костен морфогенетичен протеин) и други видове молекули, които ускоряват заздравителния процес на костта около имплантите. КМП е само началото, като днес разполагаме с много малко, но обещаваща информация в тази сфера. Със сигурност ще се използва не само КМП, а и други → DT стр. 16

## Dental Tribune покори Монблан

На 6 септември 2009 г. група от девет души, сред които д-р Владимир Ашиков, д-р Александър Мидушев и зъботехникът Димитър Шереметски, изкачи най-високия връх в Алпите и Западна Европа – Монблан (4810 м). Д-р Ашиков разказа пред Dental Tribune за подготовката, трудния път, препятствията и безпрецедентното изкачване на Монблан. → DT стр. 19



Д-р Вл. Ашиков ни подаря специална снимка от върха, за което му благодарим!

## ПОСЕТЕТЕ ЩАНДА НИ

21-24 октомври 2009 г., Палата 11 - Щанд IV-6  
Международен панаир Пловдив  
„Медикус Денто Галения 2009“



РЕДАКЦИОННО

Здравейте,

В настоящия брой на вестника темата във фокус е клиничната профилактика. Статията „Субгингивалният биофилм: терапевтично предизвикателство“ (стр.8) разглежда темата за минимално-инвазивно повлияване на биофилма при пародонтитни рецидиви чрез въздушните смеси с минимално абразивен прах. Както става ясно, те са добра ал-

тернатива за поддържащото пародонтално лечение, поради ниския им потенциал за увреждане на пародонталната тъкан и високата степен на приемане от страна на пациентите.

Друга статия, която в голяма степен третира клиничната профилактика, е „Озонът в денталната медицина“ (стр.12). Авторката г-р Свеа Баумгартен, лекар по дентална медицина, акредитиран имплантолог, спо-

деля своя опит при озонотерапията и профилактиката. Тя представя случай на тежък маргинален пародонтит във фронталната област на горната челюст, който се е подобрил значително, вследствие на многократното озониране.

В броя ще намерите и специално интервю по темата Invisalign с г-р Мина Леви - българска зъболекарка, която живее и управлява собствена клиника в Сан Франциско. Разгова-

ряхме с нея по повод предстоящата ѝ лекция, която ще изнесе в столицата на тема „Invisalign - хит в денталната медицина на 21 век“ (стр.15).

И в този брой ще можете да научите новини от света на денталната медицина у нас и по света.

Ще разберете и как стана така, че вестник Dental Tribune изкачи Монблан.

Приятно четене!

От Редакцията

International Imprint

Licensing by Dental Tribune International  
 Publisher  
 Torsten Oemus  
 Group Editor/Managing Editor DT Asia Pacific  
 Daniel Zimmermann  
 newsroom@dental-tribune.com  
 + 49 341 48 474 107  
 Managing Editor German Publications  
 Jeannette Enders  
 j.enders@dental-tribune.com  
 Editorial Assistants  
 Claudia Salwiczek  
 c.salwiczek@dental-tribune.com  
 Anja Worm  
 a.worm@dental-tribune.com  
 President/CEO  
 Peter Witteczek  
 Director of Finance and Controlling  
 Dan Wunderlich  
 Marketing & Sales Services  
 Nadine Parczyk  
 n.parczyk@dental-tribune.com  
 License Inquiries  
 Jorg Warschat  
 Accounting  
 Manuela Hunger  
 Product Manager  
 Bernhard Moldenhauer  
 Executive Producer  
 Gernot Meyer  
 Ad Production  
 Marius Mezger  
 International Editorial Board  
 Dr Nasser Barghi, Ceramics, USA  
 Dr Karl Behr, Endodontics, Germany  
 Dr George Freedman, Esthetics, Canada  
 Dr Howard Glazer, Cariology, USA  
 Prof Dr I. Krejci, Conservative Dentistry, Switzerland  
 Dr Edward Lynch, Restorative, Ireland  
 Dr Ziv Mazor, Implantology, Israel  
 Prof Dr Georg Meyer, Restorative, Germany  
 Prof Dr Rudolph Slavicek, Function, Austria  
 Dr Marius Steigmann, Implantology, Germany

Published by Dental Tribune Asia Pacific Ltd.  
 © 2009, Dental Tribune International GmbH. All rights reserved.  
 Dental Tribune International  
 Holbeinstr. 29, 04229, Leipzig, Germany  
 Tel.: + 49 341 4 84 74 302  
 Fax: + 49 341 4 84 74 173  
 www.dti-publishing.com  
 info@dental-tribune.com  
 Regional Offices  
**Asia Pacific**  
 Yontorio Communications Ltd.  
 Room A, 26/F  
 389 King's Road  
 North Point, Hong Kong  
 Tel.: + 852 3118 7508  
 Fax: + 852 3118 7509  
**The Americas**  
 Dental Tribune America, LLC  
 213 West 35th Street, Suite 801, New York, NY 10001, USA  
 Phone: + 1 212 244 7181, Fax: + 1 212 224 7185

Офис България

Издава Dental Tribune България ЕООД  
 София 1421, ж.к. Лозенец,  
 ул. Луна 2, ет. 1, ап. А  
 тел./факс: + 359 2/ 963 000 9  
 office@dental-tribune.net  
 www.dental-tribune.net  
 www.dental-tribune.com

Управител  
 Уляна Вичева  
 Отговорен редактор  
 г-р Надежда Кулумджиева  
 Редактори  
 г-р Ивелин Аманасов  
 Таня Илиева  
 Консултанти  
 г-р Красимир Недевски  
 г-р Дора Кишкилова  
 Дизайн и преглед  
 Стояна Борисова  
 Превод  
 г-р Надежда Кулумджиева  
 г-р Светослав Пенков  
 Коректор  
 Михаела Иванова  
 Маркетинг и реклама  
 Христо Захариев  
 Автори в броя  
 Даниел Цимерман, г-р Бьорн Лудвиг,  
 г-р Ветина Гласа, г-р Томас Луци,  
 проф. Йорг А. Лисон, г-р Клеменс Валтер,  
 г-р Беате Мор, г-р Л. Стивън Бюканън,  
 г-р Свеа Баумгартен

Печат: Спектър АД  
 Българското издание на Dental Tribune е част от групата Dental Tribune International – международно издание на 20 езика, разпространявано в над 55 държави.

Съдържанието, преведено и публикувано в този брой от Dental Tribune International, Германия, е с авторското право на Dental Tribune International GmbH. Всички права запазени. Публикувано с разрешение на Dental Tribune International GmbH, Holbeinstr. 29, 04229, Лаипциг, Германия. Възпроизвеждането по какъвто и да било начин и на какъвто и да е език, изцяло или частично, без изрично писмено разрешение на Dental Tribune International GmbH и Dental Tribune България ЕООД е абсолютно забранено. Dental Tribune е запазена марка на Dental Tribune International GmbH.

# Започва третият конкурс „Усмивка на годината“

Победителят ще стане известен в края на април 2010 г. Документи за участие се приемат до 20 март 2010 г.



Стартира третият конкурс „Усмивка на годината“. Вестник Dental Tribune кани всички зъбо-

лекари да участват със свои случаи, документацията на които отговаря на условията, посочени в регламента на конкурса (виж [www.usmivkanagodinata.com](http://www.usmivkanagodinata.com)), в срок до 20 март 2010 г.

За трета поредна година Dental Tribune провежда този конкурс. Неговата мисия е да направи известни добрите български зъболекари, да покаже техните професионални успехи в лицето на разкрасените усмивки на пациентите им.

В конкурса имат право да участват всички български зъболекари, зъботехници, или екип от зъболекари и зъботехници, които са фотодокументирали случая или случаите, с които кандидатстват.

Шест са категориите, в които участниците кандидатстват: „Комплексно естетично възстановяване“, „Композитни възстановявания“, „Керамични възстановявания“, „Червена естетика“, „Ортодонтичен случай“, „Имплантологичен случай“.

Носителят на голямата наг-

рада в конкурса се избира измежду всички победители в отделните категории чрез гласуване от журито.

Важно е да се отбележи, че докато трае оценяването, членовете на журито разглеждат анонимни кандидатури, като имената на участниците стават ясни едва на официалната церемония.

Тази година авторитетното жури остава в същия състав от миналата година, като отново ще е председателствано от германския зъболекар г-р Гертот Мьорих.

Журието провежда оценяването в три етапа. Първият е по документи за допустимост – дали клиничният случай на кандидата отговаря на предварително определените условия. Вторият етап е първо журиране, което определя победителите в отделните категории, и третият етап определя чрез гласуване носителя на голямата награда в конкурса „Усмивка на годината“.

Всички победители ще ста-

нат ясни на официалната церемония по награждаването, която ще се проведе в края на април 2010 г. Отличените ще получат грамота от организатора.


Преди официалната церемония, докато трае журирането, всички кандидатури се публикуват (без да бъдат изнесени имената на участниците) в сайта на проявата.

Генерален спонсор на конкурса тази година е фирма ВИТАЛ ДЕНС, а спонсори са фирмите: МИ ПЛАНТ, АКЦИС БЪЛГАРИЯ и зъботехническа лаборатория „ФИАДЕНТА“.

Документи за участие може да изпращате в срок до 20 март 2010 г. на адрес: София 1421, ж.к. Лозенец, ул. Луна 2, ет. 1, в-к Dental Tribune. Интернет сайтът на конкурса е <http://usmivkanagodinata.com>. Там може да намерите документите за участие. Ако имате въпроси, моля задавайте ги на Михаела Иванова – тел. 02/963 000 9.

На всички кандидати желаем успех!

## Sendoline® PERFECT ENDO



### S5 ROTARY SYSTEM



### S5 Пили

- 1, 2, 3, 4, 5 – пет стъпки за перфектна ендодонтия
- Само 5 пили и всички с уникалния S-профил
- Дълъг прогресивен улей за предотвратяване на „завинтващия ефект“ и
- Повишено отстраняване на отпилките
- Разработени и предназначени за S5 Ендо Мотор

### S5 Ендо Мотор

- Перфектно съчетание: S5 Ендо Мотор + S5 Пили = S5 Rotary System
- 5 стъпки с 5 пили (S5 Пили)
- Пълна гъвкавост, работи с повечето системи ротиращи пили
- Безжична свобода: без кабели



W&H Bulgaria Ltd.  
 91 Pirin Str., Office Nr.6  
 1680 Sofia, Bulgaria

t +359 (0) 2 854 95 65; +359 (0) 2 854 95 66  
 f +359 (0) 2 854 95 90  
 office.bg@wh.com, wh.com



Certificate №368441

# FDI избира нов президент и обяви, че през 2010 г. конгресът ще е в Бразилия

Даниел Цимерман, DTI

Не беше изненадващо, че Световната дентална федерация (FDI), която представлява интересите на зъболекарите в световен мащаб, реши да организира още един от своите Годишни световни дентални конгреси (ГСДК) в Сингапур. ГСДК беше провеждан там през 1994 г., като FDI работи съвместно със Сингапурската дентална асоциация (СДА) при организирането на научната програма на IDEM Сингапур почти 4 години.

Конгресът тази година беше проведен заедно с Месеца на оралното здраве в Сингапур - годишна кампания, целяща подобряването на оралното здраве чрез предлагането на безплатни дентални прегледи на всеки сингапурец.

Научната програма тази година не само включваше популярни теми като импланти, естетика и пародонтология, но и представи нови предизвикателства и разработки в сферата на зъболечението. Сред другите теми бяха обсъждани и честотата на оралния рак, биомаркери в слюнката, както и терапевтичният потенциал на зъбните стволови клетки и тъканното инженерство. Бяха организирани и курсове с ограничен достъп, така че участниците в тях да могат да научат повече по интензивен начин и чрез личен контакт.

Макар че все още не са оповестени официалните данни, изложителите твърдят пред Азиатско-тихоокеанския Dental Tribune, че броят на посетителите не е удовлетворил техните очаквания. Въпреки това обаче, повечето изложители съобщават за повишаване на продажбите и бизнес сделките. Бяха промотирани голям брой нови продукти и процедури като хирургични инструменти и наконечници с вградена LED светлина с дълъг живот. По време на официална вечеря в хотел Charlton Nobel Bioscare представиха за първи път пред сингапурските зъболекари своя най-нов продукт - NobelProcera. Системата цели да комбинира индустриализирани производствени процеси с разнообразната и индивидуализирана естетика при денталните възстановявания.

Освен това, на посетителите на търговското изложение беше предложено следипломно обучение с помощта на Dental Tribune и Научния клуб на DT, когото проведеха първия онлайн симпозиум извън Съединените Щати.

Членовете на Местния организационен комитет за 2010 г. отправиха покана за конгреса следващата година в Салвадор да Бахия, Бразилия, родната страна на новоизбрания президент на FDI - г-р Роберто Виана. Д-р Виана, който поема президентския пост от г-р Бъртън Конрог, Канада, е получил своята DDS степен във Федералния университет на Рио де Жанейро през 1965 г. От тогава той е работил за много национални и международни здравни организации, включително за Световната здравна организация и за Латиноамери-

канската асоциация на денталните университети.

„Бих искал да се фокусираме върху развитието на глобалната ни мрежа и на контактите в рамките на организацията и извън нея. Много съм щастлив от посоката, в която се движим. Откакто станах част от изпълнителния комитет, настъпиха много положителни промени (нови членове на екипи, новото място на главната ни база, нашият изпълнителен директор) и важни проекти като

Глобалната инициатива за кариеса (GCI)”, сподели г-р Виана.

GCI е колаборационен проект, ръководен от FDI с дългосрочна цел - премахването на зъбния кариес. През юли 2009 г. в Рио, Бразилия, се проведе Конференция за кариеса за стартиране на инициативата, като през следващите десет години се очакват серия от последователни събития. Д-р Виана също така анонсира, че ще подкрепя GCI през мандата си като президент.

Друг проект, който той ще ръководи по време на председателството си, е новият Атлас на оралното здраве, който беше пуснат в продажба на щанда на FDI в Сингапур, като може да бъде закупен на Amazon UK след конгреса на FDI. Според г-р Виана, това е основополагащ проект, който ще заздравя позицията на FDI като световен лидер в промотирането на информацията относно оралното здраве. DT



Д-р Виана поема президентския пост от г-р Бъртън Конрог, Канада



## Arthrodont® PROTECT

Enoxolone 0.7% - Fluorinol® 1500 ppm F-



НОВО

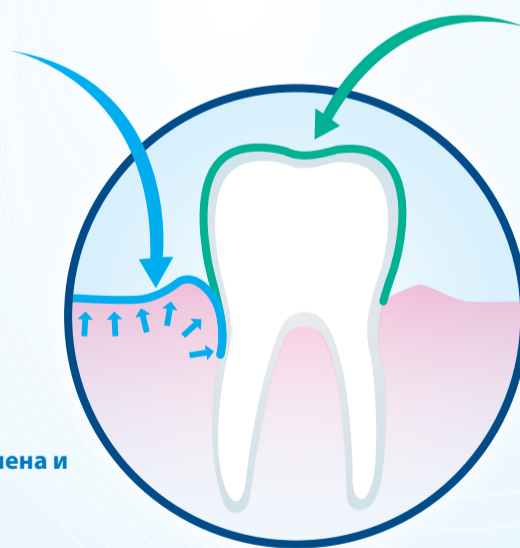
Уникална комбинация за пациенти с нежни венци и висок риск от кариес...

- Пациенти, подложени на ортодонтско лечение
- Бременни жени
- Възрастни пациенти изложени на риск от шиичен кариес



Enoxolone 0.7%

успокоява и заздравява възпалените и чувствителни венци склонни към оток и кървене



Орална хигиена и грижа

ЧЕТКАЙТЕ 3 МИНУТИ, ПЪТИ НА ДЕН ЕЖЕДНЕВНО

Fluorinol® 1500 ppm,

активна съставка патентована от Pierre Fabre, второ поколение аминофлуорид, който obtурира дентините тубули, реминерализира емайла и протектира от киселинни атаки

Комбинирана защита от кариес и пародонтални заболявания

# Минивинтовете – фокална точка в практиката

Серия от шест статии на д-р Бьорн Лудвиг, д-р Бетина Гласл, д-р Томас Лийц и проф. Йорг А. Лисон – Част VI

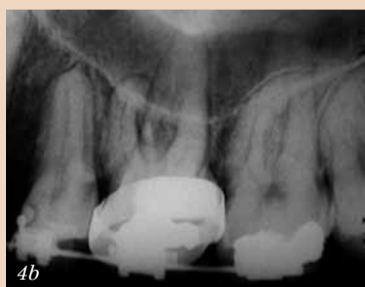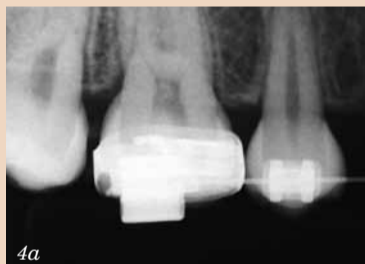## Усложнения и рискове

### Предварителни забележки

Използването на минивинтове улеснява в много аспекти ортодонтското лечение и в някои случаи прави това лечение възможно. Но лечението с минивинтове, както всяка друга медуцинска процедура, крие своите проблеми, усложнения и рискове. Не трябва да се забравя, че медуцинският прогрес е възможен само благодарение на пионерите и на пациентите, които се осмеляват да навлязат в непознати води. Основните опити с минивинтове бяха направени през 2000 г. Днес използването на минивинтове все повече се утвърждава и налага като стандарт на лечение, което означава, че са ясни и потенциалът, и ограниченията на минивинтовете.

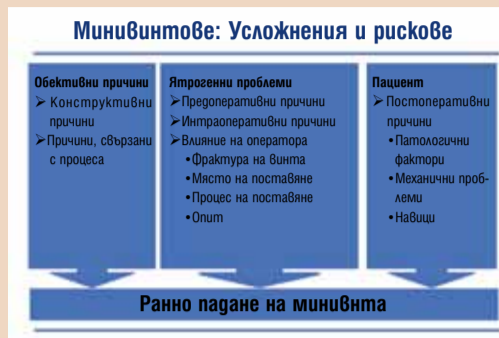


Фиг. 3: Физиологичната подвижност на зъба може при определени условия да доведе до мидвижения на винта, водещи до неуспех.



Фиг. 4a & b: При използването на рентгенов филм само техниката на правия ъгъл ще даде необходимата информация (а). Използването на неподходяща рентгенова техника не само ще подложи пациента на ненужно облъчване, но е и безполезна за целите на лечебното планиране (b).

Един пропуск или грешка в планирането или прилагането на минивинтовете може да доведе до разнообразни последици и до различни усложнения. Често може да се предизвика цяла серия от нежелани събития. На пръв поглед няма директна връзка между произхода и резултата от проблема и/или усложнението и неговата причина. Все още има области, които не са напълно проучени. Но все повече разбираме кое върши работа, кое е на границата между успеха и провала и кое е обречено на неуспех (Таблица 1). Поради тези причини е изключително важно пациента да е информиран за потенциалните рискове и възможностите за алтернативно лечение.



Фиг. 1: Има много възможни причини за ранното пагане на минивинтове. Най-чести са причините, свързани с клинициста.

## Качество на костта

Клас	Описание
Клас 1	Почти напълно хомогенна компактна кост Антериорната част на долната челюст → добра първична стабилност
Клас 2	Дълбока компактна/плътна спонгиоза Антериорната част на горната челюст/премоларна област на долна челюст → добра първична стабилност
Клас 3	Тънка компактна/плътна спонгиоза Постериорната част на долна челюст/постериорна част на горна челюст → ограничена първична стабилност
Клас 4	Тънка компактна/рядка спонгиоза Постериорната част на горна челюст (ретромоларно) → лоша първична стабилност

Фиг. 2: Класификация на качеството на костта според Миш (1990 г.) и Лекхольм & Зарб (1985 г.).

Най-честото усложнение е пагането на минивинта.

### Процент на успех/неуспех

Какъв е процентът на неуспех или с други думи какъв е процентът на успех на процедурите с минивинтове? Лесно е да се препечатат цифрите от публикуваните изследвания, но те не вършат работа. Например: процентът на успех варира от 0 до 100%. Публикуваните резултати от клинични наблюдения и изследвания са в този диапазон. Така че как да сме сигурни, че минивинтът ХУ върши работа или не? И дали това е показателен критерий, на който да се базира оценката на системата или терапевтичният подход?

Изследване на Беренс и Вихман описва процента на неуспех при минивинтове, поставени в лингвалната долна челюст, например 100% за Dual-Tor и 76.9% за AboAnchor. Какво всъщност означава това? Тук лесно може да се объркат причината и ефектът. Една област с висок процент на неуспех на два винта – това със сигурност означава, че мястото на поставяне на имплантите е неподходящо и проблематично. Вероятно изходът ще е един и същи за всички други минивинтове, поставени в този регион. Не трябва да прибързваме със заключенията само от цифрите. Има много възможни причини за пълния или частичния неуспех на минивинтовете. По правило проблемът не е в самата система. Голям проблем са сравняването на клиничните ситуации и дизайнът на експериментите. Реакциите и навичите на пациентите са различни, големи вариации има и в биомеханичната концепция и т.н. Много често в публикуваните изследвания не се споменава опитността на оператора в началото на изследването. Това е важен фактор, предопределящ крайния резултат. Поради множеството фактори, директно сравняване на различни изследвания е невъзможно.

Статистиката не е от полза, тъй като значение има индивидуалният опит. Трябва да има желание за обучение не само от собствените грешки, но и от тези на другите. Процентът на успех трябва да е над 90%, но малко вероятно е клиницистът да постигне това при първото използване на минивинтове. Има ясно изразен период на обучение при този тип лечение, особено

по отношение на процедурата на поставяне. Най-често проблемите се дължат на грешки в самата хирургична процедура.

### Ятрогенни проблеми

Както се вижда от Фигура 1 и Таблица 1, има много причини, които биха довели до загуба на минивинта. Поради това разнообразие, тук може да обсъдим само някои от тях.

### Планиране и организация

Без съмнение един от основните ключове за успеха е внимателното планиране. Същите документиация и информация, необходими за други ортодонтични процедури, са необходими и за планиране на лечението с минивинтове. Изборът на биомеханичната концепция трябва да се основава на медуцинската анамнеза, резултатите от оценката (включително възможните контраиндикации; виж Общ преглед 1), диагнозата и целите на лечението. Общите контраиндикации са взети от имплантологичните процедури. Действителният ефект на тези заболявания и състояния върху използването на минивинтове или върху крайния резултат все още не е определен.

### Разположение на винта

Най-доброто място за разполагане на винта трябва да се подбере въз основа на биомеханичната концепция. Трябва да се вземе предвид следното:

- Трябва да има поне 0,5 мм кост около винта от всичките му страни.
- Главата на винта трябва да се разполага в областта на прикрепена гингива без възпаление.

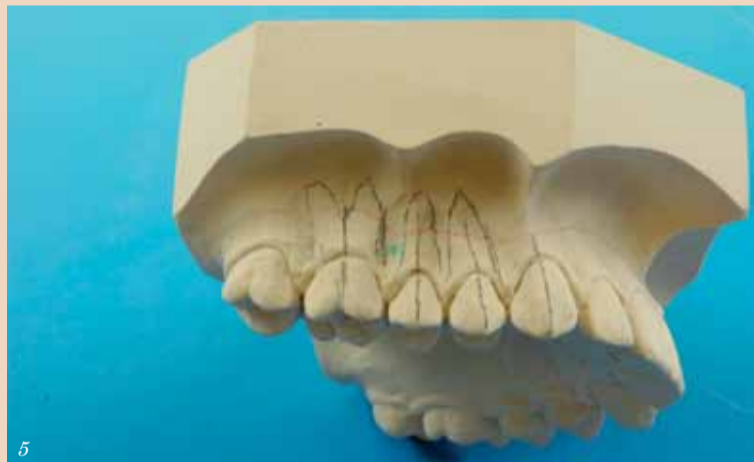Изключително важно е да се определи количеството и качеството на костта в избраната област. Това дава предварителна представа за очакваното качество (Фиг. 2). Рентгенографията дава само ограничена информация в това отношение, като позволява да се оцени пространството в две измерения. Това намалява риска от увреждане на корена (Фиг. 3).

В случая на рентгеновите филми трябва да се вземат предвид посоката на лечението и произтичащите от това деформация и загуба на информация (Фиг. 4a & b). Пространствената ситуа-

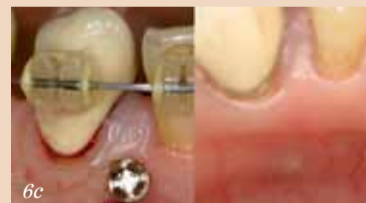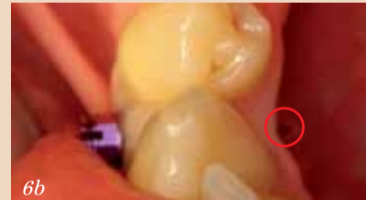ция може да се оцени чрез пресъздаване на мукогингивалната линия, зъбните оси и корените върху модела (Фиг. 5). Информация за максималната дължина на винта, която може да се използва, се получава чрез измерване на модела по посоката на поставяне (Фиг. 6a). Тази проста процедура ще намали риска от перфорация с минивинта орално (Фиг. 6b & c). Желаната посока на преместване на зъбите също трябва да се вземе предвид при планирането. Тя ще доведе до промяна на пространствената ситуация в хода на лечението. Минивинтът не трябва да пречи на желаното преместване (Фиг. 7).

### Поставяне

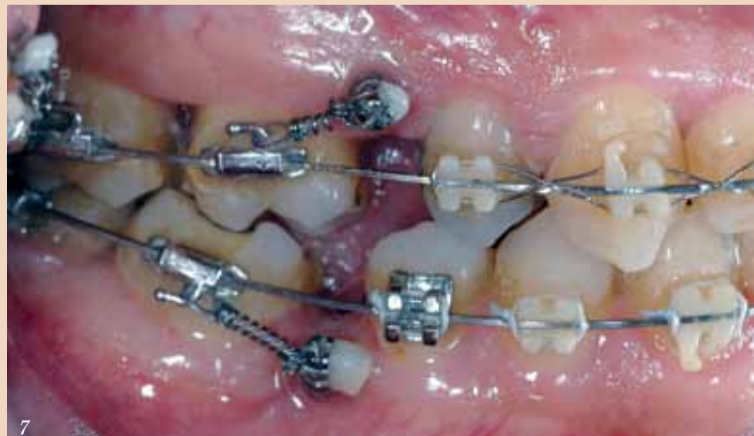Първият въпрос (когато се



Фиг. 5: Добра представа за пространствената ситуация може да се получи чрез пресъздаване на мукогингивалната линия, зъбните оси и контурите на корените върху модела.



Фиг. 6a-c: Измерването на модела по посоката на поставяне (a) дава информация за дължината на винта, който може да се използва, и предотвратява риска от перфорация орално (b & c).



Фиг. 7: Желаното медуализиране на моларите е невъзможно, поради разположението на винта и поради късите пружини.

вземат предвид възможните усложнения) е кой да постави винта? Има много предимства това да се прави от ортодонта. Изследванията показват, че ортодонтите имат по-добър усет в това отношение. Често има неуспех – с груги думи, пагане на импланта, когато процедурата се извършва от опитен имплантолог, защото той не е достатъчно наясно или пренебрегва изискванията при поставянето на минивинтове.

Ако ортодонтът няма лично да постави минивинта, той трябва да има отлична комуникация с хирурга. В противен случай могат да възникнат проблеми, илюстрирани на Фигура 7. Тук вече е невъзможно да се постигне целта на лечението (медуализиране на моларите). Това е така, защото минивинтовете пречат поради неправилното си разположение, пружините са прекалено къси, а с това и неефективни. Правилната позиция на винтовете би била между зъби 3 и 4. Проблемът е възникнал поради неразбирателство и липса на комуникация между ортодонта и оралния хирург относно целите на лечението и позицията на винтовете. Хирургът не е искал да рискува и е поставил минивинтовете

## Общ преглед 1

## Локални противопоказания

- Количествен и качествен дефицит на кост на мястото на поставяне
- Поставяне
  - в подвижна лигавица
  - лингвално в долна челюст
  - близо до екстракционни рани, зъбни зародиши или млечни зъби
- Лоша орална хигиена
- Хронични заболявания на оралната лигавица
- Остеомиелит
- Лъчетерапия в краниалната област

## Общи противопоказания

- Компрометирана имунна система
- Лечение с кортикостероиди
- Нарушено кръвосъсирване
- Неконтролирани ендокринни заболявания
- Ревматоидни заболявания
- Заболявания на скелетната система
- Чернодробна цироза

## Общ преглед 2

## Минивинтове с ограничител за дълбочина на поставяне

Име на винта	Производител
Aarhus Mini-implant*	Medicon
AbsoAnchor	Dentos
Ancotek	Tekka
BENEFIT	Mondeal
Infinitas	dborthodontics
LOMAS**	Mondeal
S.I.N. – Implant System	Microparafuso
	Ortodontico
ST Anchor Screw	Surgi-tec
tomas®-pin	DENTAURUM

\*Тип винт: система 1.6 и единичкова глава  
\*\*в зависимост от формата на поставяне

там, където има достатъчно място. Напълно разбираемо от гледна точка на хирурга, но грешно в конкретния случай – ятрогенна грешка!

Тестването на качеството на костта в избраната област може да стане само непосредствено преди поставянето. В области, в които качеството на костта най-вероятно е Клас 3 или Клас 4 (Фиг. 2), първо в костта трябва да се вкара сонда. Ако сондата навлезе дълбоко в костта, то качеството на костта е незадоволително за поставянето на минивинт. Трябва да се избере друг участък.

Минивинтът не трябва да контактува със зъбен корен. Ако това се случи, физиологичните движения на зъба може да доведат до непрекъснати минивинтени движения на винта (Фиг. 3). Това нарушава оздравителния процес и възпрепятства вторичната стабилност. Няма да настъпят пародонтални усложнения. Много хистологични изследвания показват, че настъпва пълно оздравяване на пародонталния лигамент след отстраняване на винта.

Някои минивинтове имат ограничител за поставяне (Общ преглед 2). Когато ограничителят докосне костната повърхност при поставянето, това е сигнал, че трябва да се спре със завинтването (Фиг. 8с). В зависимост от клиничните фактори като качеството на костта, мястото, ъгъла на поставяне и техниката на поставяне, моментът на контакт е неясен. Поради това има риск от прекомерно въвеждане и деструкция на костната структура - ефектът е подобен на този на турбушона. Първоначална

та (първична) стабилност на винта е видимо добра, но скоро минивинтът пада. За да се избегне това, е желателно да се измери дебелината на гингивата преди поставянето. Когато тя се съотнесе към трансгингивалната част, става ясно доколко минивинта може да се постави в костта.

Счупването на минивинта е много рядко. По-году описаните параметри (по отделно или в комбинация) предопределят риска от фрактуриране:

- Дизайн на винта: тънките винтове (диаметър пог 1.4 мм) и дългите винтове (над 10 мм) се фрактурират лесно.
- Анатомични фактори.
- Дебел кортикален слой (над 2 мм) без перфорации.
- Условия при поставянето: прекалено висок торг и/или непостоянна скорост при поставяне.

Много от проблемите се дължат на недостатъчна подготовка и опит. Нормално е процентът на неуспех на конкретния специалист да е по-висок при първите 5 до 10 минивинта. Личната подготовка може съществено да се ускори при практикуване върху свински кости (Фиг. 8). Може да се имитират различни клинични ситуации (качество на костта, ефект от изборването и т.н.). Тези тренировки създават у клиничиста необходимия усет за костта и за винта. За да се намали потенциалният риск, особено при поставянето, се препоръчва прилагането на стандартизирана процедура за редовно използване.

## Първична и вторична стабилност

Първичната стабилност на минивинта в костта трябва да е добра. Стабилността на винта се определя главно от кортикалния слой. Елементите на винта, които се разполагат в спонгиозата, слабо допринасят за ретенцията му. Причините за лоша първична стабилност са:

- Недостатъчно кост (като качество/количество);
- Прекалено голяма ложка поради неправилна техника на изборване (напр. многократно въвеждане на борера в ложката, отклонение от правилната посока);
- Нестабилна резба на винта (дизайн на ръбовете и отстоянието помежду им, съотношение на тялото към външния диаметър).

Минивинтът трябва да има първична стабилност непосредствено след поставянето, тъй като тя не може да се постигне впоследствие. Ако няма първична стабилност, най-добре е винтът да бъде отстранен и да се избере алтернативно място за поставяне с по-добри условия.

Костната регенерация, необходима за постигането на вторичната стабилност, започва скоро след поставянето (Фиг. 9). Ако този процес се подмиска продължително (напр. чрез микродвижения на винта), винтът може да падне.

## Списък на потенциалните причини за падане на минивинта

Има много възможни причини, като вероятността те да настъпят е много различна

Таблица 1	Вероятност				Източник на информацията <sup>1</sup>			
	Висока	Средна	Ниска	Почти никога	Изследване	Емпирично	Аналогия	Мнение
<b>1. Обективни причини</b>								
<b>1.1 Структурни причини</b>								
Зависят от използваната система и могат да бъдат контролирани от клиничиста само посредством избора на система.								
Съотношение дължина глава/тяло			•					X
Диаметър шийка > Диаметър глава			•					X
Материал		хирургична стомана		титаново покритие			X	
Съотношение диаметър на тялото към диаметър на резбата < 1:1.3		•						X
Тип резба (самонавиваща се SD, режеща SC)			ST	SD	X			
Несъвместимост на пилотния борер и минивинта	•				X			
<b>1.2. Процесуални причини</b>								
Индустиална стерилизация				•				X
Стерилизация на място с дезинфекция, почистване и стерилизация				•				X
Стерилизация на място; само стерилизация без предварителна дезинфекция и почистване			•			X		
<b>2. Ятрогенни проблеми</b>								
Това са проблеми, предизвикани единствено от клиничиста.								
<b>2.1. Преперативни причини</b>								
<b>2.1.1. Планиране</b>								
Избор на място за поставяне и на апарата.								
Неподходяща биомеханична концепция			•					X
Участък в лингвалната мандибула	•				X			
Участък в ретромолярната максила		•				X		
Недостатъчно кост или място	•	•				X		
Прекалено дълъг винт		•				X		
Винт в близост до млечен зъб, зъбен зародиш, все още неосифицирала екстракционна рана		•				X		
Глава на винта в близост до подвижна мукоза	•					X		
Ротация на главата на винта				•		X		
Директна опора			•					X
Пол				•	X			
<b>2.1.2 Подготовка за поставяне</b>								
Контаминиране на винта и инструментите, неуспешни процедури по хигиена				•				X
Не е използван дезинфекционен орален разтвор				•				X
<b>2.2. Интраоперативни причини</b>								
<b>2.2.1. Място на поставяне</b>								
Недостатъчна кост или място	•	•	•				X	
Няма първична стабилност	•	•	•				X	
Участък в лингвалната мандибула	•	•	•		X			
Участък в ретромолярната максила		•				X		
Качество на костта		•	•			X		
Контакт с корен	•	•	•		X			
Винт близо до млечен зъб, зъбен зародиш или неосифицирала екстракционна рана		•	•			X		
Глава на винта близо до подвижна мукоза	•	•	•			X		
Прекалено дълъг винт, перфорация от противоположната страна	•	•	•			X		
<b>2.2.2 Техника на поставяне</b>								
Поставяне без предварително перфорирани на гингивата			•					X
Пилотен борер (диаметър на борера, техника, обороти)	•				X			
Напрежение в костта поради липса на първично изборване		•						X
Локално загряване на костта поради липса на охлаждане и прекомерен торг				•				X
Сила на затягане (<5 Ncm, >10 Ncm)		•			X			
Ръчно срещу машинно въвеждане			•					X
Прекомерно затягане на винта в костта	•	•	•				X	
Недостатъчен усет за костта и винта			•					X
Недостатъчна първична стабилност	•	•	•				X	
Контакт с корен		•	•		X			
Опит на клиничиста		•	•				X	
<b>2.2.3 Ортодонтички апарат</b>								
Неправилна биомеханична концепция			•					X
Ротация на главата спрямо резбата			•			X		
Имедиатно или последващо използване			•		X			
Постоянни микродвижения (поради директното закачане на ластичи)			•					X
<b>3. Пациент/постоперативна фаза</b>								
Много от проблемите може да се избегнат, ако внимателно се регистрира медицинската анамнеза и се осигури адекватна информация на пациента.								
<b>3.1. Статус на пациента</b>								
Кръвно съсирване			•					X
Нарушено заздравяване на раните или костна регенерация (напр. при диабетес мелитус)			•				X	
Употреба на тютюн и алкохол			•				X	
Имуносупресивна терапия (химиотерапия, лъчелечение)			•				X	
Остеопороза			•				X	
<b>3.2. Фаза на лечение</b>								
Имедиатно или последващо използване			•		X			
Силови вектори, неподходяща биомеханична концепция			•					X
Лоша хигиена		•				X		
Възпаление (перимукозит, периимплантит)	•	•	•		X			
Манипулиране (навици, гълтане)		•				X		
Гингивално възпаление		•				X		

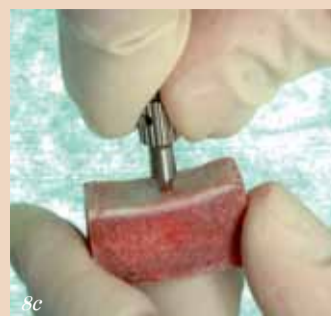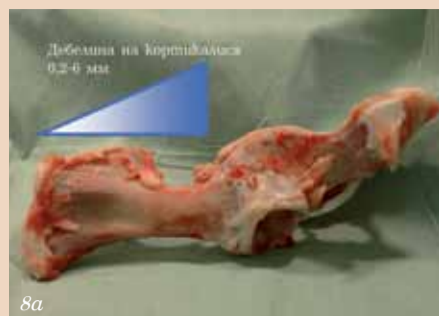<sup>1</sup> По-голямата част от информацията за потенциалните причини за падането на минивинтовете не е от изследвания, а от опита на различните автори. Трябва да се вземе предвид и че минивинтовете са импланти. Поради това голяма част от информацията, отнасяща се за имплантите, ще важи и за минивинтовете. За някои фактори може само да се предполага, че водят до падане на минивинтовете – но няма емпирични доказателства за това.

**Прилагане на сила**

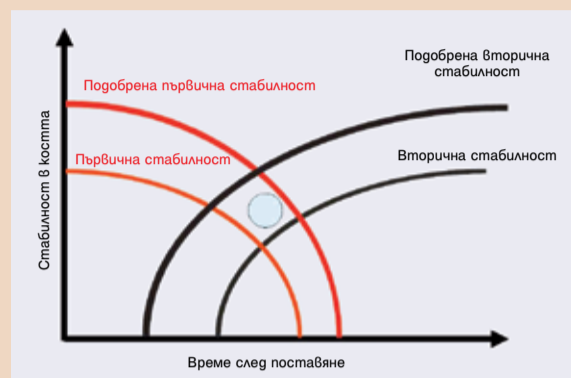
Вероятно използването на винта веднага или по-късно за прилагането на сила няма отношение към процента на неуспех. Прилаганите сили не трябва да увреждат преместваните зъби. Когато минувинтът е свързан с гумена верижка или пружинка, може да има микровиждания на винта. Отстоянието на минувинта от мястото на прилагане на силата, когато пружината се закачва директно, трябва да е минимално. В проливен случай тя ще е неефективна (Фиг. 7).

**Постоперативни усложнения****Възпаление**

Има голяма вероятност от падане на минувинта при развитието на перимукозит или периимплантит. За това е важно да се гарантира доб-ра информираниост на пациента (включително инструкции за орална хигиена) и проследяване във времето. При контролните прегледи винаги трябва да се провежда оглед на винта (състояние на околните тъкани, стабилност на винта). Положението на прикрепените елементи (пружини, рамена) може да доведе до появата на ранички и



Фиг. 8а-с: Свинските тазови кости са добър материал за упражнения поради различната дебелина на компактата (а & б). Този материал може да се използва за симулиране на различни сценарии за поставяне (с).



Фиг. 9: Първичната стабилност намалява, докато вторичната стабилност се увеличава. В точката на пресичане има критичен момент на двата ефекта, когато има риск от падане на винта.

гори улцерации на мукозата. Те също трябва да се наблюдават и лекуват при необходимост.

**Орална хигиена**

Пациентът трябва да поддържа адекватна хигиена в областта около минувинта. За тази цел трябва да се

използва нормална четка за зъби. Има данни, че електрическите четки за зъби, особено тези с ротационни глави, могат да отслабят минувинтовете и да доведат до падането им. Освен самата техника на почистване, значение имат също така честотата и интензитетът на по-

чистване. Прекалено често почистване, което води до продължителни микровиждания на винта, също е неблагоприятно.

**Застраховка за професионална отговорност**

Ортодонтиите, които искат сами да поставят минувинтове, често се притесняват относно застраховката за професионална отговорност. Предлагащите полици са на стойност от 1,5 до 5 милиона евро. Когато се колебаемте за каква сума да е застраховката (тоест премията, която ще трябва да се изплати), трябва да се вземат предвид конкретните обстоятелства за практиката. Застраховката покрива и персонала на практиката, но обикновено изключва временно назначените лица. Ако има промяна в профила на практиката, собственикът трябва да се увери, че това се покрива от застраховката. Има застрахователни компании, които не правят разлика между зъболекарска и ортодонтийска практика по отношение на своята полшика.

Когато ортодонтият възнамерява лично да поставя минувинтове (подход, който има много предимства), това автоматично би трябвало да се покрива от полицата. Това се има предвид в полицата под "с импланти" или "с хирургия". При съмнения прителжителите на полицата трябва да се свържат със застрахователя и да го информират за предлаганата гама от лечебни процедури, особено ако полицата не покрива хирургични и имплантологични процедури. В такива случаи годишната такса се увеличава с 20 до 50 евро (стойности към юни 2007 г.). За да се защитят от ускове за небрежност, ортодонтиите трябва да спазват определени правила.

**Задължение за информираност**

Преди започване на процедурата пациентът трябва да е информиран за характера и ефекта на потенциалните рискове, за алтернативните лечения и последствията, ако не се предприеме лечение. Же-

лателно е да се използва прегледно напечатан материал за събиране на междичинска информация и осигуряване на информация. Той може да се използва за посещане или подсказване при разговора с пациента. Печатните материали в никакъв случай не трябва да отменят личния диалог. Печатните материали трябва да документират (под формата на бележки), че необходимата усна информация е дадена на пациента. Не е достатъчен погледът на пациента, свидетеля и клинициста.

**Документация**

Документацията е един задължителен аспект. Документите от лечението (картон на пациента, рентгенови снимки, модели и т.н.) трябва ясно да отразяват хода на лечението и възникналите проблеми и усложнения. Прецизната и подробна документация е много ценна в случаите на правни ускове. Често делата се губят заради непълна документация.

**Застрахователни ускове**

Ако пациентът претърпи увреждане или подаде иск, препоръчително е да се обърнете към застрахователя. Той ще контролира всички финансови и правни аспекти.

**Обобщение**

Основните параметри, които определят клиничния успех на процедурата, са качеството и количеството на костта в планирания участък, използването на техника на поставяне, съобразена с избраната система, и прилагането на добре обмислена биомеханична концепция и преработяването на възпалението около минувинта. Причините за неуспех могат да бъдат много и са взаимосвързани, подобно на частите на пъзел (Фиг. 10).

**Заклучителни бележки върху серията от статии**

Тези шест статии разгледаха много аспекти на костната опора посредством минувинтове. Авторите се надяват, че са постигнали начертаната в началото на поредицата цел и са осигурили на специалистите компендум с нова информация и опит. Не е възможно да се дискутират подробно всички аспекти, дори при тази голяма серия от статии. Така че пращаме клинициста към съответната литература. Ще сме щастливи ако Вие, нашите читатели, наберете куража ревовно да използвате минувинтове. Авторите - д-р Лудвиг, д-р Гласл (Трабен-Трарбах), д-р Лиц (Нойлинген) и проф. Лисон (Клиника по ортодонтия, Университетска болница „Заарланд“) – Ви пожелаваме успех. DT

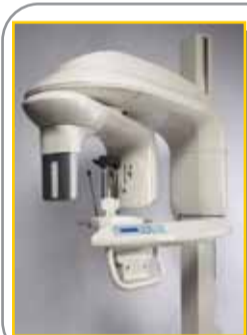**Информация за автора**

**Д-р Бьорн Лудвиг**  
Am Bahnhof 54, 56841 Trarbach, Germany  
Tel.: +49 65 41 81 83 81  
Fax: +49 65 41 81 83 94  
E-mail: bludwig@kieferorthopaedie-mosel.de

**Горещи дигитални оферти!**

Медикус Денто Галения, 21-24.10.2009 г., Пловдивски панаир, палата 11, щанд III - 1

Посетете ни!



**KODAK 9000 3D**  
Система за екстраорална образна диагностика

С 3D възможности сега - за днешните модерни дентални практики

Цена по каталог:

€ 74.999,- **Сегга ?**




**KODAK RVG 6100**  
Дигитален сензор

Най-добрата истинска резолюция (20 lp/mm)  
Висококачествени рентгенови снимки

Цена по каталог:

€ 6.999,- **Сегга ?**  
(Размер 1)



**„ЛИЦЕ В ЛИЦЕ“**

Намалява грешките при позициониране. Високо качество на панорамните изследвания

**KODAK 8000**  
Дигитален ортопантомограф

Цена по каталог:

€ 24.999,- **Сегга ?**



**KODAK 2200**  
Апарат за интраорални рентгенографии

Висококачественият генератор  
Настройка на време, kV, mA  
Високо качество на образа при минимизирано облъчване (до 30% в сравнение със стандартните генератори)

Цена по каталог:

€ 2.999,- **Сегга ?**



**KODAK 2100**

Апарат за интраорални рентгенографии  
60 kV високочестотен генератор  
Високо качество на образа при минимизирано облъчване

Цена по каталог:

€ 2.599,- **Сегга ?**



**KODAK RVG 5100**

Дигитален сензор  
14 lp/mm истинска резолюция  
Висококачествени снимки

Цена по каталог:

€ 4.499,- **Сегга ?**  
(Размер 1)

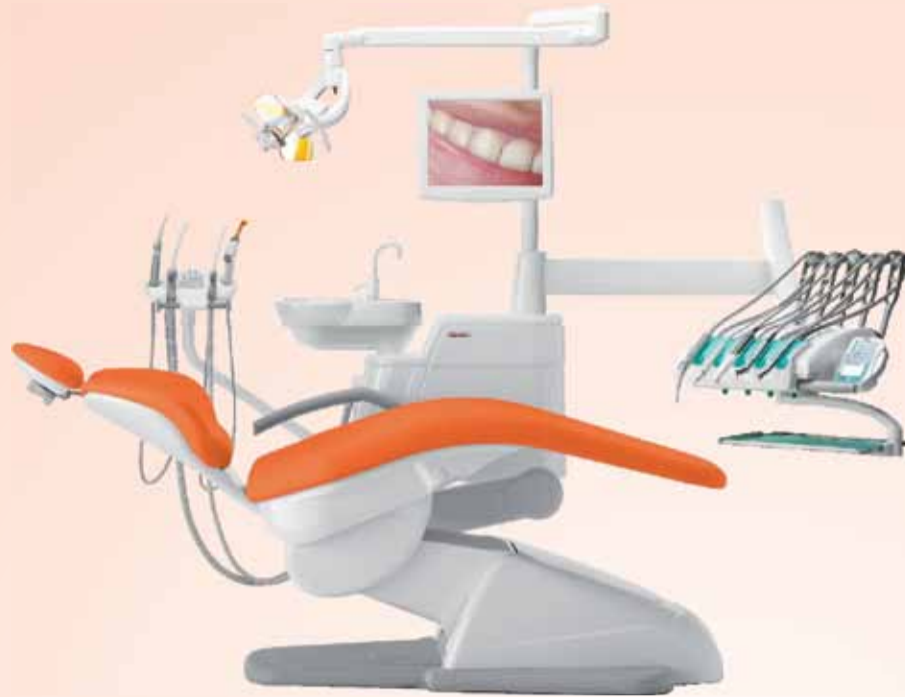**anthos**

# с качеството на Ferrari Anthos A3Plus



**мчгач**  
dental imaging

**cefla**  
dentale



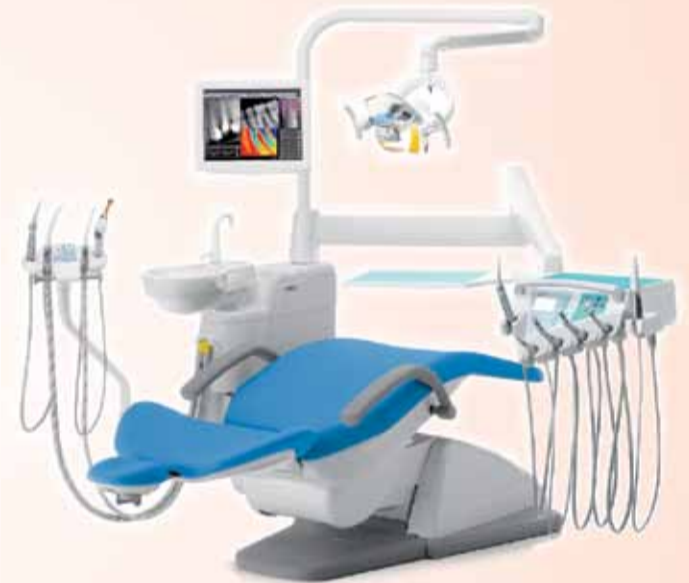
## Базисна комплектация:

ЛЕКАРСКИ БЛОК:  
MIDWEST МОДУЛ БЕЗ СВЕТЛИНА 2 броя;  
МОДУЛ С 3-ФУНКЦИОНАЛНА ШПРЕЙ  
РЪКОХВАТКА с метален корпус 1 брой;  
МНОГОФУНКЦИОНАЛЕН ПЕДАЛ  
ПЛЮВАЛНИК  
АСИСТЕНТСКИ БЛОК ТИП PRO 01;  
ANTHOS A1.0 стол за пациента, с  
електромеханично задвижване;  
ОСВЕТИТЕЛНО ТЯЛО "VENUS"  
(22 500 LUX / 4900K).

21-24 Октомври  
Павилион 11 - Щанд В1  
Международен Пловдивски панаир  
MEDICUS-DENTO-GALENIA-2009

## Допълнителни опции:

- + Електрически микромотор с шлах-без / със светлина;
- + Турбинен наконечник-без / със светлина;
- + Ъглов наконечник 1:1-без / със светлина;
- + Ултразвуков скалер;
- + Фотополимерна LED лампа;
- + Интраорална камера



## Дигитален Рентген за Панорамни снимки 15/30 с възможност за CT Software Upgrade и 4/ 4/ 4 прозорец за 3D визуализация.

- Иновативна технология, идентифицираща размера на пациента и всички необходими параметри, за точно рентгеново изображение;
- серво управление контролиращо позицията на пациента, с лазерни лъчи определящи правилното позициониране;
- 15 различни диагностични програми;
- бързо сканиране - по-малко от 9 сек.
- съхраняване на изображенията върху карта памет;



## ANTHOS RXDC eXTend Дентален мултипулсен рентген за интраорални снимки

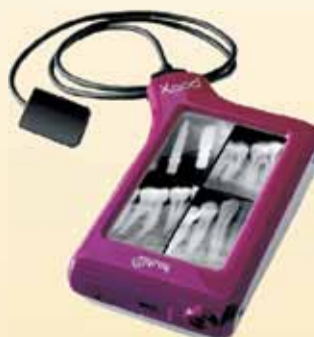- Минимално количество радиация
- Паралелизъм - удължен тубус 12", като част от него е вграден в рентгеновата глава, което осигурява по-голяма яснота и по-добра детайлност на изображението.
- Дистанционно управление с LCD дисплей.
- Качествен дизайн малкото тегло, солидните рамена с интегрирана сомобалансираща се система намаляват риска от вибрация на рентгеновата глава по време на снимане.



## ZenX - интраорален сензор

Новият сензор ZenX предлага 3-пластова технология, с иновативния слой FOP (Fiber Optics Plate), който предпазва сензора от директните рентгенови лъчи, позволявайки дългогодишна употреба.

- USB връзка;
- предлагат се 2 размера на сензора - голям (42.73 mm X 30.70 mm) или малък (38.83 mm X 26.43 mm).



## Xpod - нова безжична дигитална система,

с високо чувствителен touch-дисплей, позволяваща лесна и бърза манипулация на снимките чрез докосване. Способен с едно зареждане да бъде цял ден на вашите услуги. Свързва се, чрез своя USB port и е със собствена памет. Предлага се със сензори (голям, малък или и двата). Качествата и размерите на сензорите са идентични с тези на ZenX.



MEDICAL DEPOT R&K Ltd.



## ПРОДАЖБИ

АПАРАТУРА

МАТЕРИАЛИ

ОБЗАВЕЖДАНЕ

## СЕРВИЗ И МОНТАЖИ

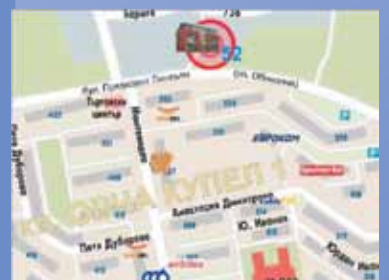ПРОЕКТИРАНЕ

УЗАКОНЯВАНЕ

КОНСУЛТАЦИИ



София, кв. Овча Купел 1,  
бул. Президент Линкълн 52,  
тел. (02) 80 52 500; Ф. (02) 95 60 399  
Пловдив, ул. Росица 5А,  
тел./ф. (032) 64 31 01  
Варна, ул. Любен Каравелов 77,  
тел./ф. (052) 65 50 35  
[www.ddrk.911.bg](http://www.ddrk.911.bg)  
e-mail: [ddrk@911.bg](mailto:ddrk@911.bg)



# Субгингивалният биофилм: терапевтично предизвикателство

## Минимално-инвазивно повлияване на биофилма при пародонтитни рецидиви

д-р Клеменс Валтер и д-р Беате Мор, Швейцария

Първичната цел на пародонталните терапевтични методи е да мотивира пациентите за индивидуална орална хигиена според техните нужди, така че да се поддържа перфектен супрагингивален контрол върху плаката. След системното субгингивално инструментирание на възпаления пародонт се изисква регулярно механично отстраняване на субгин-

гивалния биофилм от зъболекар или дентален хигиенист. На тази комбинация се гледа като на „златен стандарт“ при пародонталното лечение, като периодичното ѝ прилагане може да поддържа здравето на пародонта в продължение на десетилетия.

Основно условие за формирането и прогресирането на пародонтита е опортюнистична инфекция, която е полимик-

робна с патогенни микроорганизми от оралния биофилм. Биофилмът представлява организирано акумулиране на микроорганизми върху влажна повърхност (Фиг. 1). Тази многослойна структура защитава бактериите от имунната система на гостоприемника и от антимикробни агенти като локални и системни антибиотици.

До настоящия момент не

са открити научно наложими алтернативи на механичното отстраняване на оралния биофилм. Организираните бактерии не нанасят само директни увреждания. Засягането на пародонта е непряко, без бактериално инвазиране в намиращите се в съседство структури на периодонциума посредством имунната реакция на гостоприемника към бактериални-

те гразнители.

Прогресирането на заболяването, което е различно при отделните индивиди, се определя от генетични, придобити и частично модифицируеми рискови фактори.

### Инвазивност на инструментиранието

В настоящия момент за отстраняването на субгингивалния биофилм, почистването и заглаждането на кореновата повърхност при възпален пародонт са достъпни няколко наложими и нови, иновативни инструменти. Освен отстраняването на биофилма, приоритет на началното инструментирание е и постигането на биосъвместима коренова повърхност (дори когато тя е твърда и деконтаминирана). За тази цел са инцирани ръчни инструменти като Gracey кюрети (Фиг. 2) и ултразвукови скалери с диамантени върхове.

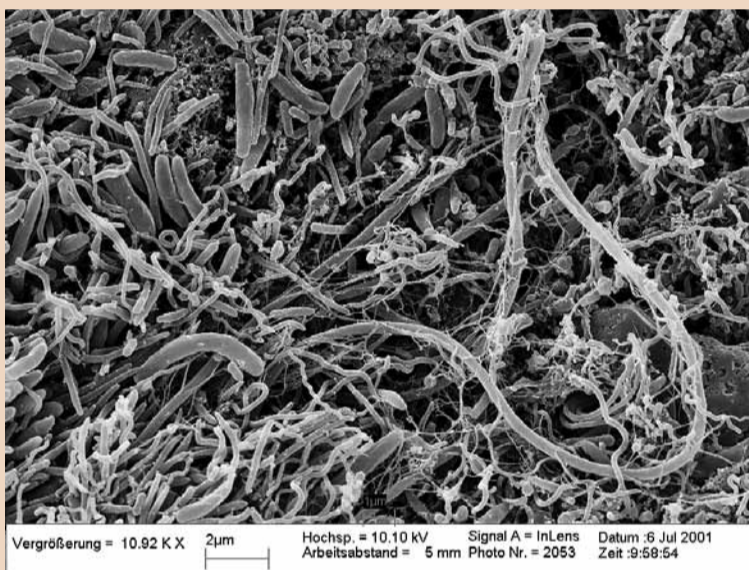
При такъв курс на лечение обаче има различни нежелателни странични ефекти. Пациентите често възприемат инструментиранието на увредения пародонт като неприятно изживяване. Освен това, в резултат на лечението може да се формират гингивални рецесии, което да доведе до нарушаване на естетиката и свръхчувствителност на дентина. Дългосрочното лечение на кореновата повърхност допринася значително за ерозирането на емайла, при което могат да се формират гълги и крехки зъби.

При началното субгингивално инструментирание трябва да бъдат отстранени всички налени и зъбен камък. Поддържащата пародонтална терапия (ППТ) изисква отстраняването на биофилма. И съответно, минимално-инвазивните и консервативни процедури, като повлияването на биофилма, се предпочитат при ППТ (Фиг. 3).

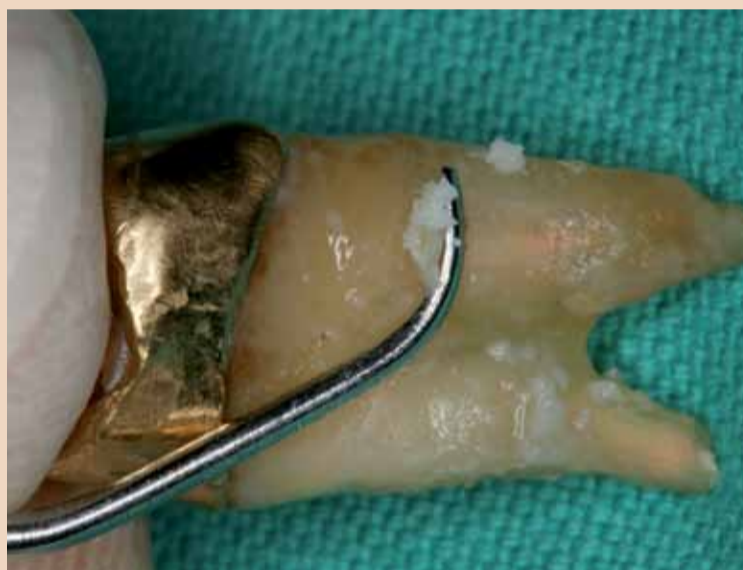### Апарати с въздушна абразия при пародонтална терапия

През последните години научният интерес се фокусира върху апаратите за полиране с въздушна абразия за супра- и субгингивално аплициране. Тези системи използват смес от абразивен прах и вода, която се впръсква към повърхността на зъба. Тъгълът на аплициране варира според типа на апарата.

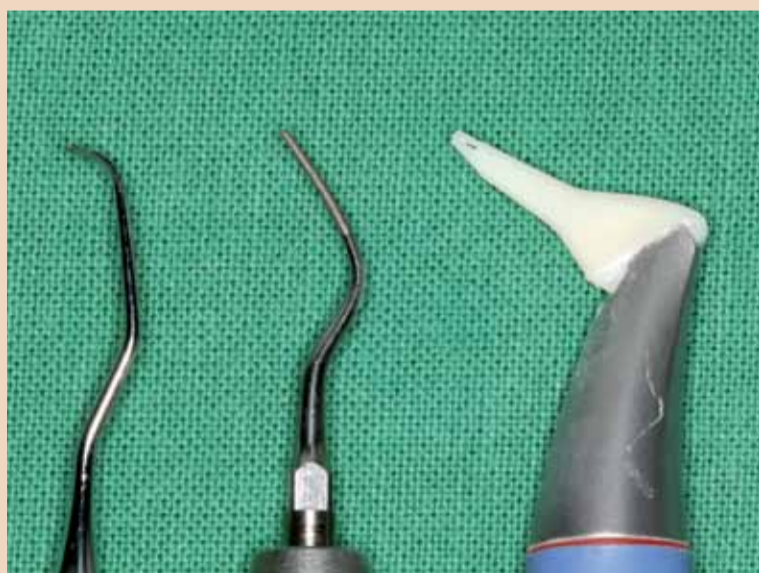Началните апарати, използващи натриев бикарбонат с размер на частиците от 250µm, водеха до масивно увреждане на дентина и цемента. Освен това се отчи-




Фиг. 1: Микроскопски изглед на субгингивалния биофилм, показващ огромната сложност на оралната микрофлора.



Фиг. 2: Абразирание на емайла, вследствие използването на кюрета Gracey.



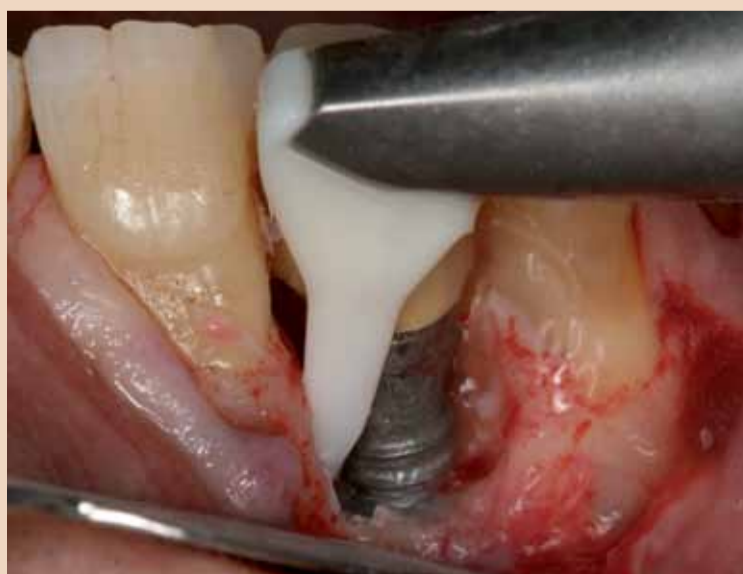Фиг. 3: Инструменти за механична пародонтална терапия. Намаляваща абразивност - кюрети Gracey > диамантен връх на ултразвуков скалер > накрайник Perio-Flow.



Фиг. 4: Увеличената ефективна зона на действие на сместа въздух-прах се постига посредством специален накрайник.



Фиг. 5: Лесният за използване контролен панел с докосване на Air-Flow Master, EMS.



Фиг. 6: Отворено перимплантното лечение с използването на въздушно полиране.



маха травма на гингивата.

Високата степен на абразивност на тези материали изискваше разработването на нови апарати за въздушна абразия, особено за субгингивално аплициране в пародонталната терапия. Създаването на нови апарати за въздушна абразия се съсредоточи върху редуцирането на размера на частиците и върху субгингивалното аплициране посредством специални накрайници.

#### Новото поколение апарати за въздушна абразия

Пуснатият наскоро на пазара прах на глицеринова основа Air-Flow Powder Perio (EMS, Швейцария), с размер на частиците приблизително 25 µm (d 50), позволява субгингивално инструментiranje без увреждане на цимента или гингивата. Сместа от прах, въздух и вода се въвежда субгингивално с помощта на фин, еластичен накрайник. Системата с тройно инжектиране разделя струята в мястото на аплициране, което увеличава ефективната площ на действие (Фиг. 4). Последващото полиране на инструментирани повърхности с чашковидни гумички често не е необходимо, поради редуцираната абразивност на този прах. Накрайникът е само за еднократна употреба.

Различните варианти за супра- и субгингивално аплициране се комбинират в един апарат (Air-Flow Master, EMS, Фиг. 5). Според индикациите и изискваната степен на абразивност, потребителите могат да избират различен размер на частиците на праха:

- Прах на базата на натриевия бикарбонат (Air-Flow Powder Classic) с размер на частиците от приблизително 65 µm (d 50), като частиците с окръглена форма и гладка повърхност се препоръчват за супрагингивалното отстраняване на пемна, както и преди избелване и силанизиране на фисури.

- Прах на глицеринова основа (Air-Flow Powder Soft) с размер на частиците от приблизително 65 µm (d 50), който се препоръчва от произво-

дителя за супрагингивално почистване, както и при случаи със затруднен достъп, поради наличието на ортогонтски апарати.

#### Данни от изследвания и първи лични впечатления

Публикувано наскоро клинично изследване показва обещаващи резултати по отношение ефективността на използването на Air-Flow с прах на глицеринова основа при поддържащо пародонтално лечение. Според резултатите от него е възможно фино и бързо от-

страняване на субгингивалния биофилм в джобовете на дълбочина от 4 мм. Не се наблюдава значително разрастване на маргиналната гингива. Пациентите намират инструментиранието с въздушна абразия за по-приятно от инструментиранието по традиционните методи.

Първите клинични впечатления в Базел потвърдиха високата степен на приемане от страна на пациентите. Процедурата с минимално абразивен глицеринов прах е особено препоръчителна за пациентите с малки отлага-

ния на зъбен камък. Отворената или затворената терапия на перимплантите е още една индикация за такава процедура (Фиг. 6).

Преди лечението пациентът трябва да бъде защитен с обезопасяващи очила и грехи, а устните трябва да бъдат намазани с достатъчно количество вазелин. Внимателното аспириране на аерозолите от генталния асистент допълнително защитава пациента и улеснява лечението. Достъпът по-навътре в джобовете е от голяма важност и може да се

подобри чрез въвеждането на по-грацилен и твърд накрайник.

За обобщение можем да заключим, че за настоящия момент въздушните смеси с минимално абразивен прах са добра алтернатива за поддържащото пародонтално лечение, поради ниския им потенциал за увреждане на пародонталната тъкан и високата степен на приемане от страна на пациентите. DT

Тази статия е публикувана за първи път в Dental Tribune Switzerland No.11, Vol. 6, 2008.

## Нови клинични проучвания показват продължителният антиминокробен ефект на Colgate Total



### Антиминокробният ефект на зъбна паста съдържаща Триклозан/Кополимер върху орални микроорганизми *in vivo*.

Daniel H. Fine, David Furgang, Kenneth Markowitz, Prem K. Sreenivasan, Kenneth Klimpel and William De Vizio. (2006) J Am Dent Assoc 137: 1406-1413

#### Цел на проучването

Сравнение на антиминокробният ефект върху микроорганизмите от зъбната плака, слюнката и езика *in vivo* при 15 обекта които използват зъбна паста с Триклозан/Кополимер и флуоридна зъбна паста (контрола) в кръстосано проучване.



#### Доказана антибактериална активност

Почистването със зъбна паста съдържаща Триклозан/Кополимер значително редуцира микроорганизмите във всички проби, в сравнение с контролната паста за зъби.

**Colgate**

ВАШИЯТ ПАРТНЬОР В УСТНАТА ХИГИЕНА

[www.colgateprofessional.com](http://www.colgateprofessional.com)

#### Информация за автора



Д-р Клеменс Валтер е заместник медицински директор на Клиниката по пародонтология, ендодонтия и кариеология към Университета в Базел, Швейцария. E-mail: [clemens.walter@unibas.ch](mailto:clemens.walter@unibas.ch).