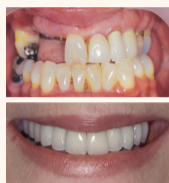



ВЪЗСТАНОВИТЕЛНА ДЕНТАЛНА МЕДИЦИНА

Съвременни възстановителни техники

Първите три части от поредицата статии на проф. Paul Tipton разглеждаха главно диагностичните етапи от пълната реконструкция на съзбието. В четвъртата част авторът представя и клиничната страна на лечението, като се спира по-специално върху избора на артикулятор.

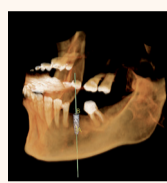

▶ стр. 3

ТЪНКИ ФАСЕТИ

Атрофичен костен гребен

Първата част на този клиничен случай се фокусира върху хирургичната фаза на имплантирането в зона с недостатъчно количество крестална кост. Протетичната фаза на случая предстои да бъде завършена.



▶ стр. 6

Ендодонтия

„Безнадежните“ клинични случаи

Д-р Сирачева разглежда възможностите на микроскопската ендодонтия и биокерамичните материали при лечението на трудни клинични случаи, предоставяйки примери от дългогодишната си клинична практика.

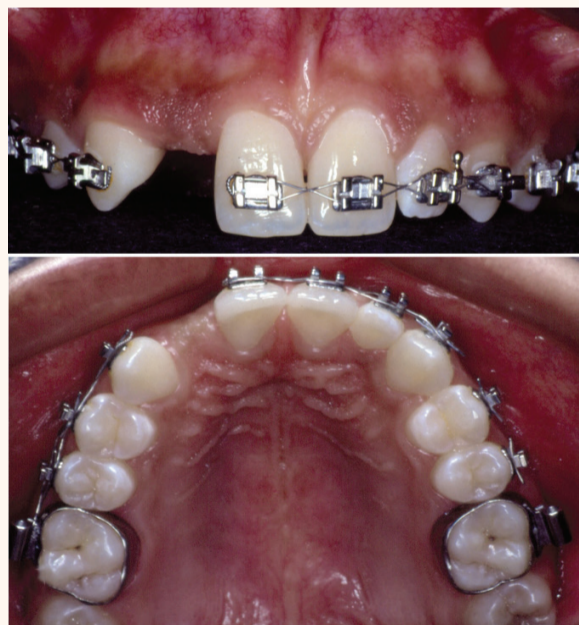
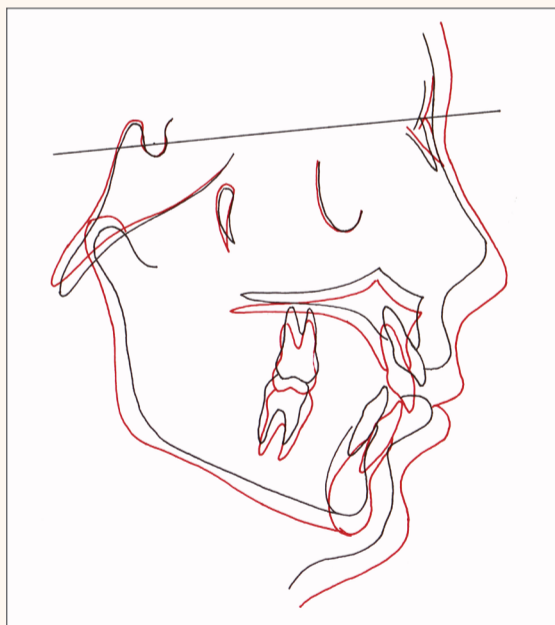


▶ стр. 16

Седем стъпки

към оптимизиране на интердисциплинарния подход в ортодонтията

Д-Р АШОК КАРАД; ИНДИЯ



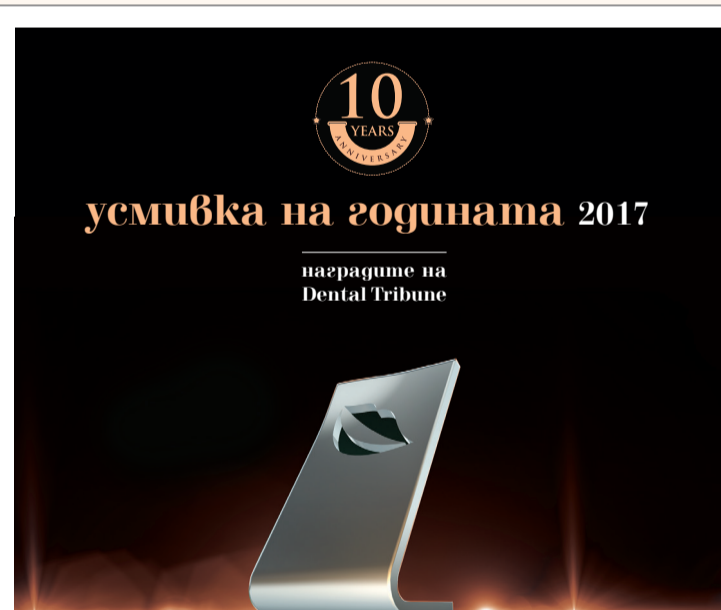Ортодонтията винаги е била дисциплина, която лежи в основата на зъбно-лицевата естетика. С повишаването на изискванията за външен вид ортодонтското лечение за възрастни се е превърнало в най-бързо развиващата се област в сферата на ортодонтията. Освен естетиката, повишената информираност относно малоклузията, функционалните ползи от ортодонтското лечение, напредъкът в материалознанието, естетичните и биомеханично устойчиви апарати, както и теорията за интердисциплинарен подход при

лечение са изиграли решаваща роля в популяризирането на ортодонтското лечение сред възрастното население.

През последните години повишеният интерес към опростените и бързи интервенции доведе до компромисни крайни резултати от лечението. Днес проблемите с непоставянето на работна диагноза и липсата на системно подреден план на лечение се заобикалят с помощта на технологиите и се разчита на наемата от страна на лабораторията. Изглежда, диагностичният процес, същността на изготвянето на лечебен план и биологичната база постепенно губят своето значение. Често орто-

донтията се оказва изключително полезна при пациенти, чиито зъби са с компрометиран пародонт и множество obturации. Основната цел на ортодонтското лечение в такива клинични ситуации е да се намали или премахне нуждата от пародонтална хирургия, като се постигне физиологично състояние на алвеоларния гребен и се получат подобри оклузални контакти, което от своя страна ще даде възможност за по-дълготрайно протетично лечение благодарение на индивидуално планираното преместване на зъбите.

▶ стр. 8



усмивка на годината 2017

награда на
Dental TribuneКраен срок за кандидатстване:
10 април 2017Уважаеми дентални специалисти,
участвайте!

Вижте защо:



ГЕНЕРАЛЕН СПОНСОР:

PLANMECA

СПОНСОРИ:

BIOHORIZONS
SCIENCE • INNOVATION • SERVICEivoclar
vivadent
passion vision innovation

ELSEVIER

Certificate & Diploma Programme in Restorative & Aesthetic Dentistry вече и в София

През юни 2017 г. Dental Tribune Bulgaria съвместно с Центъра за напреднали професионални практики CAPP и Британската академия по възстановителна дентална медицина (BARD) стартира двугодишна дипломна програма по въз-

становителна и естетична дентална медицина.

Обучението, което ще се провежда в София, ще състои от множество лекции, практически курсове, семинари и уебинари. Първата година с начало юни 2017 г. се състои от 4 модула и общо 15 дни, като след успешното ѝ завършване участниците

ще получат сертификат по възстановителна дентална медицина от BARD.

След като се сдобият със сертификат, участниците ще могат да се запишат и за втората учебна година (също разделена на 4 модула в 15 дни), в края на която ще получат диплома по възстановителна и естетична ден-

тална медицина от Британската академия по възстановителна дентална медицина.

ВАЖНО! Обучението ще се провежда изцяло на английски език. Задължително условие е участниците да владеят английски език на работно ниво.

За въпроси и регистрация позвънете на 0897 958321.

Certificate & Diploma in Restorative Aesthetic Dentistry



From British Academy of Restorative Dentistry **SOFIA 2017-2019**



Prof. Paul Tipton, UK
Specialist in Prosthodontics
President, British Academy
of Restorative Dentistry



Prof. Edward Lynch, UK
The University of Warwick, Coventry
PhD, Lond. MA, BDentSc, TCD, FDSRCSEd,
FIADFE, FDSRCSLond, FASDA, FACD



Prof. Göran Urde, Sweden
Director Futurum Clinic
Program Director P.G Education
Dept. of Materials Sci. & Tech.



Prof. James Prichard, UK
BDS (ULond), MSc(ULond),
LDSRCS (Eng), MFGDP (UK)
FIADFE (USA)



Prof. Crawford Bain, UK
Specialist in Implant Dentistry
and Prosthodontics



Dr. Julian Caplan BDS, UK
Past-President British Academy
Cosmetic Dentistry & International
Lecturer CAD/CAM Dentistry



Dr. James Russell, UK
Director Inman Aligner Academy
Accredited by British Academy
of Cosmetic Dentistry



Dr. Adam Toft, UK
BSc (Hons), BDS (Hons), MFGDP (UK),
MMedSci (Rest Dent), Dip Aesth (BARD)
FBARD PGCEd (Sheffield)

Year 1 - Certificate Year 2 - Diploma

210 CME & daily
Hands-on

MODULE 1 (June 2017, 3 days)

with Prof. Paul Tipton & Dr. Adam Toft

- The Principles of Occlusion in Advanced Restorative Dentistry with Prof. Paul Tipton
- Tooth Preparation in Advanced Restorative Dentistry with Prof. Paul Tipton
- Adhesion and composites and anterior composite practical with Prof. Paul Tipton

MODULE 2 (October 2017, 4 days)

with Prof. Paul Tipton, Prof. Goran Urde & Dr. Adam Toft

- The Art & Science of Aesthetic dentistry Part 1 & Anterior Waxing with Prof. Paul Tipton
- The Art & Science of Aesthetic dentistry Part 2 & shade taking with Prof. Paul Tipton
- Implant prosthodontics with Prof. Goran Urde Part 1
- Implant prosthodontics with Goran Urde Part 2

MODULE 3 (March 2018, 4 days)

with Prof. Paul Tipton, Dr. Julian Caplan & Dr. Adam Toft

- Master the Art of Composites Part 1 Semi Direct composites with Prof. Tipton
- Master the Art of Composites Part 2 posterior composites with Prof. Tipton
- The Cerec Course with Dr. Julian Caplan
- Posterior Inlays/Onlay preps with Dr. Julian Caplan and Dr. Adam Toft

MODULE 4 (April 2018, 4 days)

with Prof. James Richard, Dr. James Russell & Mr. Jonathan Parkinson

- Enhance your Expertise in Endo with Prof. James Prichard Part 1
- Enhance your Expertise in Endo with Prof. James Prichard Part 2
- Modern ortho techniques in Aesthetic dentistry with Dr. James Russell
- Digital Dentistry and Lab Flow & Exams with Mr. Jonathan Parkinson & Dr. James Russell

MODULE 5 (June 2018, 3 days)

with Prof. Paul Tipton & Dr. Adam Toft

- Occlusal Examination with Prof. Paul Tipton
- Minimally invasive veneer preparations with Prof. Paul Tipton
- Emax & Zirconia anterior restorations with Prof. Paul Tipton

MODULE 6 (October 2018, 4 days)

Prof. Paul Tipton & Prof. Crawford Bain

- Articulator selection in Restorative Dentistry with Prof. Paul Tipton
- Modern Post and Core Techniques with Prof. Paul Tipton
- Aesthetic Perio connective tissue grafting with Prof. Crawford Bain
- Aesthetic Perio crown lengthening with Prof. Crawford Bain

MODULE 7 (March 2019, 4 days)

Prof. Paul Tipton, Dr. Adam Toft & Prof. Edward Lynch

- TMD, Its Diagnosis and Treatment with Prof. Paul Tipton
- Gold and Zirconia Posterior Crown and Partial Crown Prep Techniques with Prof. Paul Tipton
- Veneer Cementation Techniques Practical with Dr. Adam Toft
- Minimally Invasive Dentistry with Prof. Edward Lynch

MODULE 8 (April 2019, 4 days)

Prof. Paul Tipton & Dr. Adam Toft

- Bridge Design seminar & lecture with Prof. Paul Tipton
- Bridge Preparation Techniques with Prof. Paul Tipton
- Adhesive Bridge Preparation Techniques with Dr. Adam Toft
- Treatment planning in restorative dentistry with Prof. Paul Tipton Exams

TRIBUNE MEDIA Ltd.
Essential Dental Media & Events

ADA CERP® Continuing Education
Recognition Program
Centre for Advanced Professional Practices (CAPP) is an ADA CERP Recognized Provider.
ADA CERP is a service of the American Dental Association to assist dental professionals in
identifying quality providers of continuing dental education. ADA CERP does not approve or
endorse individual courses or instructors, nor does it imply acceptance of credit hours by
boards of dentistry.
CAPP designates this activity for 210 CE Credits

+359 897 958 321

DENTAL TRIBUNE

INTERNATIONAL IMPRINT

Licensing by Dental Tribune International

Group Editor	Daniel Zimmermann newsroom@dental-tribune.com Tel.: +44 161 223 1830
Clinical Editors	Magda Wojtkiewicz Nathalie Schüller
Online Editor/ Social Media Manager	Claudia Duschek
Editors	Kristin Hübner Yvonne Bachmann
Managing Editor & Head of DTI Communication Services	Marc Chalupsky
Junior PR Editor	Brendan Day
Copy Editors	Hans Motschmann Sabrina Raaff
Publisher/ President/CEO	Torsten R. Oemus
Chief Financial Officer	Dan Wunderlich
Chief Technology Officer	Serban Veres
Business Development Manager	Claudia Salwiczek-Majonek
Project Manager Online	Tom Carvalho
Junior Project Manager Online	Hannes Kuschick
E-Learning Manager	Lars Hoffmann
Education Director Tribune CME	Christiane Ferret
Event Services/ Project Manager	Sarah Schubert
Tribune CME & CROKURE Marketing Services	Nadine Delmel
Sales Services	Nicole Andrg
Accounting Services	Anja Maywald Karen Hamatschek Manuela Hunger

Media Sales Managers

Antje Kahnt (International)
Barbara Solarova (Eastern Europe)
Hilune Carpentier (Western Europe)
Maria Kaiser (North America)
Matthias Diessner (Key Accounts)
Melissa Brown (International)
Peter Witteczek (Asia Pacific)
Wendiana Mageswki (Latin America)

Executive Producer

Gernot Meyer

Advertising Disposition

Marius Mezger

Dental Tribune International

Holbeinstr. 29, 04229 Leipzig, Germany
Tel.: +49 341 48 474 302 | Fax: +49 341 48 474 173
info@dental-tribune.com | www.dental-tribune.com

Dental Tribune Asia Pacific Ltd.

c/o Yonto Risko Communications Ltd.
Room 1406, Rightful Centre
12 Tak Hing Street, Jordan, Kowloon, Hong Kong
Tel.: +852 3113 6177 | Fax: +852 3113 6199

Tribune America, LLC

116 West 23rd Street, Ste. 500, New York, N.Y. 10011, USA
Tel.: +1 212 244 7181 | Fax: +1 212 244 7185

ОФИС БЪЛГАРИЯ

Издава Dental Tribune България ЕООД
София 1421, кв. „Азоевци“,
ул. „Крум Понор“ 56-58
тел.: +359 897 487 700
office@dental-tribune.net
www.dental-tribune.net
www.dental-tribune.com

Действителен собственик:

Уяна Винчева
Предоставена информация
е съгласно чл. 7а, ал. 3 от ЗЗД/ДП.

Главен редактор

Уяна Винчева

Редактор

Гергана Дъгъчьева

Дизайн и предпечат

Петър Парнаров

Превод

Десислава Кабакова
Христо Илиев

Коректор

Галя Христова

Отдел реклама

Николина Илиева
тел.: 0897 958 321

Автори в броя

Chris Varro; Обединеното кралство
проф. Paul Tipton; Обединеното кралство
г-р Larry R. Holt; САЩ
г-р Kamis Gaballah; Обединени арабски емирства
г-р Matthew Garnett; Обединеното кралство
г-р Imneet Madan; Обединени арабски емирства
James Kuester; САЩ
г-р Anna Maria Yiannikos; Германия/Кипър
проф. Daniel Edelhoff; Германия
Oliver Briß; Германия

Автори в Endo Tribune

г-р Anil Kishen; Канада
г-р Anthony C.S. Druttman;
Обединеното кралство
проф. Leandro A. P. Pereira; Бразилия
Fred Michmershuizen; САЩ

Печат

„Снекър“ АД

Българското издание на Dental Tribune е част от групата Dental Tribune International – международно издание на 20 езика, разпространявано в над 55 държави.

Съдържанието, преведено и публикувано в този брой от Dental Tribune International, Германия, е с авторското право на Dental Tribune International GmbH. Всички права запазени. Публикувано с разрешение на Dental Tribune International GmbH, Holbeinstr. 29, 04229, Leipzig, Германия. Възпроизвеждането по какъвто и да било начин и на какъвто и да е език, изцяло или частично, без изрично писмено разрешение на Dental Tribune International GmbH и Dental Tribune България ЕООД е абсолютно забранено. Dental Tribune е запазена марка на Dental Tribune International GmbH.

Редакцията не носи отговорност за съдържанието на публикуваните реклами в броя.



Съвременни възстановителни техники и пълна/частична реконструкция на съзъбието

Избор на артикулатор и клинични етапи

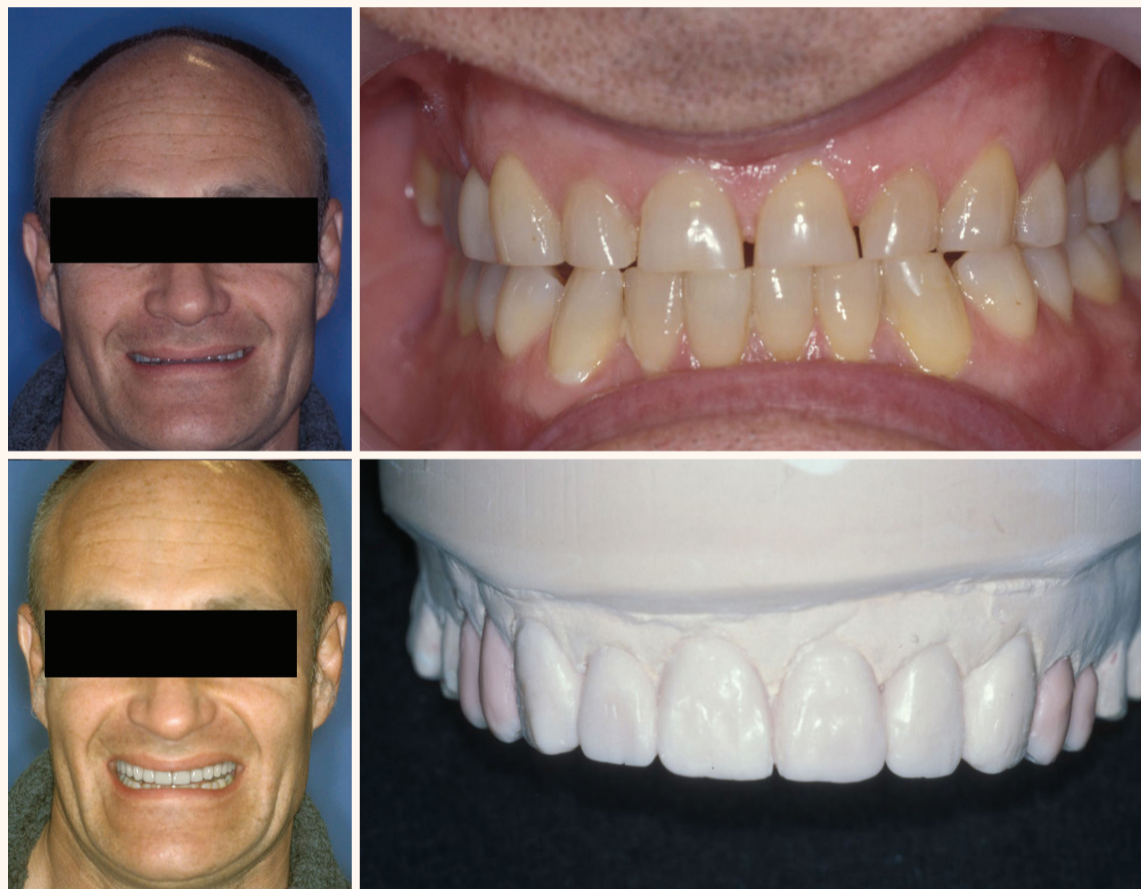ПРОФ. PAUL TIRTON; ВЕЛИКОБРИТАНИЯ

Пълната или частична реконструкция на съзъбието е една от най-презивикателните процедури във възстановителната дентална медицина. За да се постигне успешно възстановяване на зъбите и поддържане на резултата от лечението, денталният лекар трябва да установи причината, поради която зъбите са в моментно си състояние на разрушение. Зъбното износване може да е резултат от абразия, атриция и ерозия, както и от ятрогенни проблеми, свързани с предишни възстановителни конструкции. Проучванията показват, че тези процеси рядко протичат самостоятелно, като по-често е налице комбинация от фактори. При оценката и диагнозата трябва да се има предвид и начинът на хранене на пациента, както и наличието на състояние на съзъбието и историята на денталното заболяване. Трябва да се обърне особено внимание и на оценката на оклузията на пациента и по-точно на предварителните контакти, които не позволяват кондилите да застанат в RAP (централна релация). Важно е да се разберат и преодолеят факторите, които могат да допринесат за парафункционални навици или бруксизъм, за да може успешно да се възстанови и поддържа новото съзъбие. Когато се разбере напълно етиологията на наличното състояние, може да се състави лечебен план, като се вземат предвид броят на зъбите, които могат да се възстановят, позицията на ставните главички, наличието място, височината на оклузията, изборът на материал за възстановяване, изборът на артикулатор и начините за програмирането му.

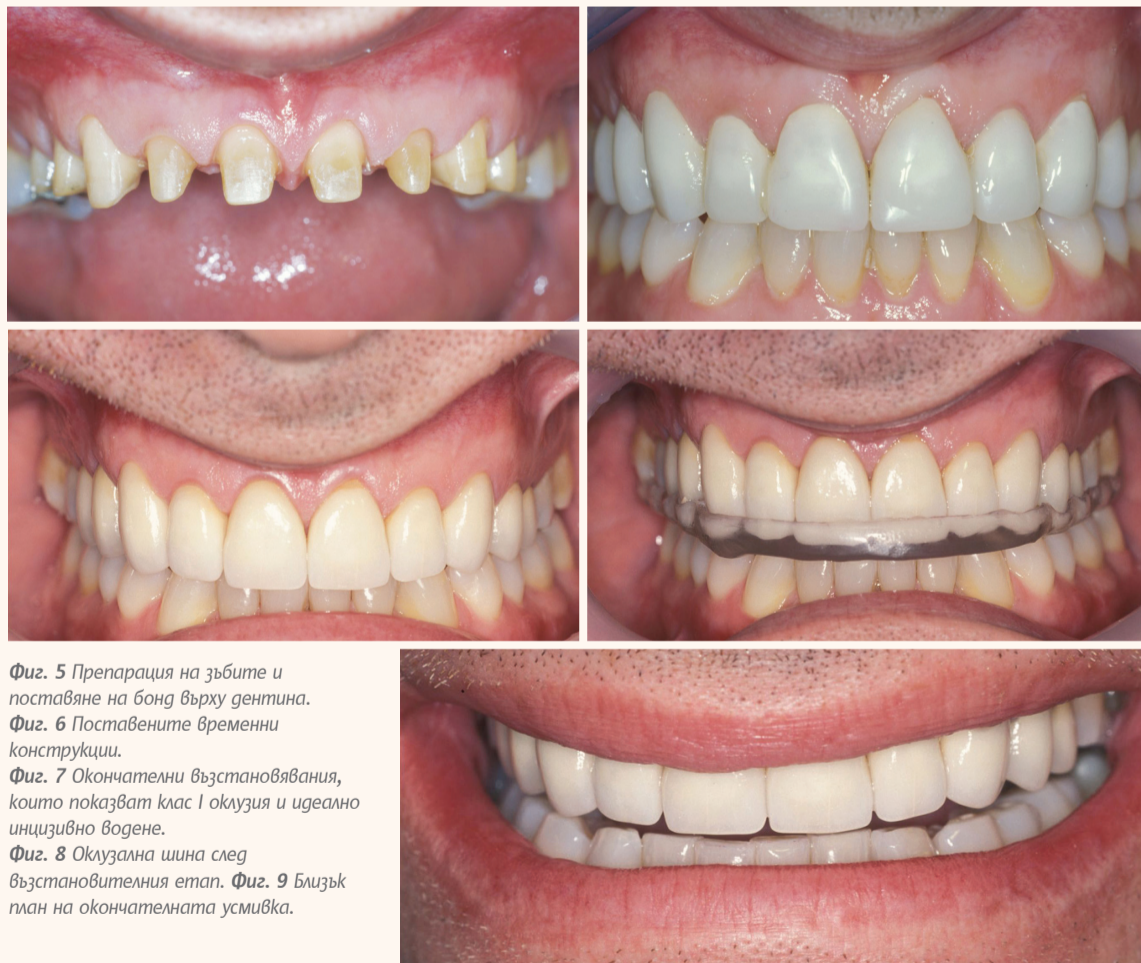ИЗБОР НА АРТИКУЛАТОР

При избора на вида артикулатор, подходящ за конкретния пациент и възстановяване, съществува много голямо разнообразие. По отношение на класификацията артикулаторите варират от гипсови фиксатори, оклюдатори с проста става или фиксирана ставна позиция до артикулатори със средни стойности или с полу- или изцяло регулируеми индивидуални стойности.

Когато имаме случай на пълна или частична реконструкция на



Фиг. 1 Първоначална усмивка, при която зъбите не са видими. Фиг. 2 Изтриване на предните зъби и клас III оклузия поради загуба на височина. Фиг. 3 Козметичен изглед. Фиг. 4 Диагностичен wax-up.



Фиг. 5 Подготовка на зъбите и поставяне на бонд върху дентина. Фиг. 6 Поставените временни конструкции. Фиг. 7 Окончателни възстановявания, които показват клас I оклузия и идеално инцизивно водене. Фиг. 8 Оклузална шина след възстановителния етап. Фиг. 9 Близък план на окончателната усмивка.

съзъбието, изборът се свежда до артикулатори със средни стойности или с полу-, или изцяло индивидуални стойности. Точността на изборения уред зависи от това как се прилага и как е програмиран. Всички тези артикулатори изискват използване на лицева дъга, арбитрарна или

кинематична (за регистриране на истинската шарнирна ос) за монтирането на горния модел. Включването на долния модел спрямо горния се прави с помощта на индивидуални регистрации на междучелюстните взаимоотношения, смети при отворено положение, ако целта на

монтирането е около RAP, и при затворено - ако целим ICP (централна оклузия).

И последно, програмирането на полу- или изцяло индивидуални стойности на задните (кондиларните) референтни точки на оклузия може да се извърши, като се осъществяват латер-

рални или протрузивни проверки на захапката, регистрирани с Cadiax или пантограф.

Колкото по-индивидуално са положени са стойностите в артикулатора, толкова по-точно ще бъде и възстановяването. Всички артикулатори обаче имат известни ограничения и са толкова точни, колкото е денталният лекар/зъботехникът, който ги използва.

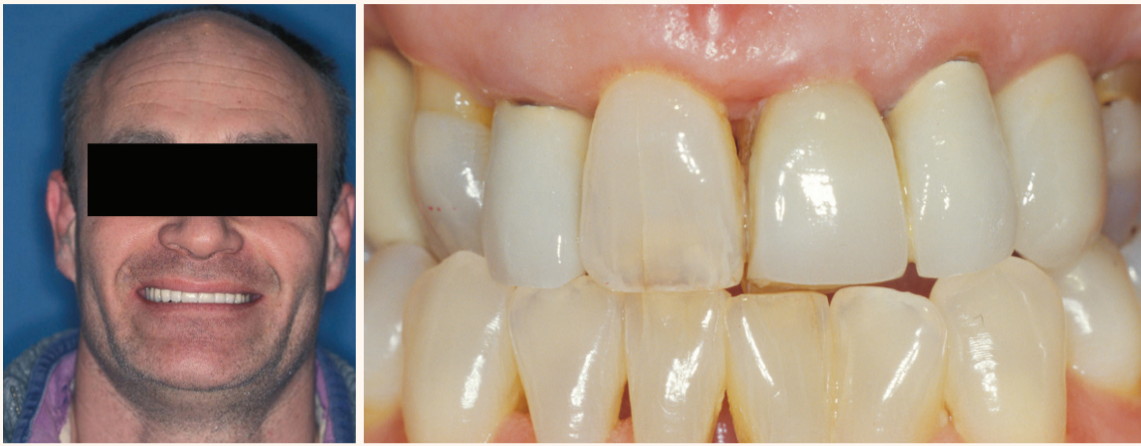ЕТАПИ НА ВЪЗСТАНОВИТЕЛНИЯ ПРОЦЕС

Като продължение на третата статия от поредицата, която разглеждаше главно диагностичните процедури от пълната реконструкция на съзъбието, тук разглеждаме клиничните етапи, представени чрез първия клиничен случай. Мъжът на фиг. 1 е препратен към нас поради голямата степен на износване на горния фронтален сегмент. Пациентът е с голямо припокриване и в резултат от износването има псевдоклас III ръбцова оклузия (фиг. 2). След първоначалните диагностични етапи, които включваха диагностични снимки (фиг. 3), диагностичен восъчен моделаж (фиг. 4) и т.н., пациентът е готов за първичното препариране на зъбите.

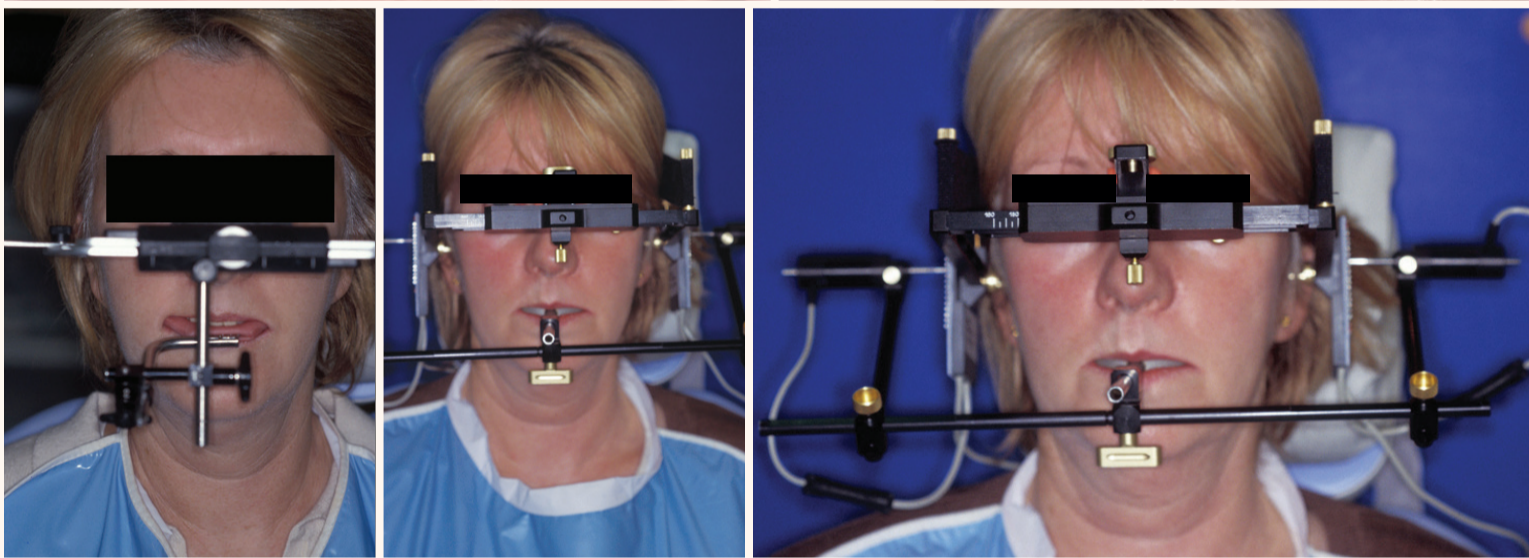
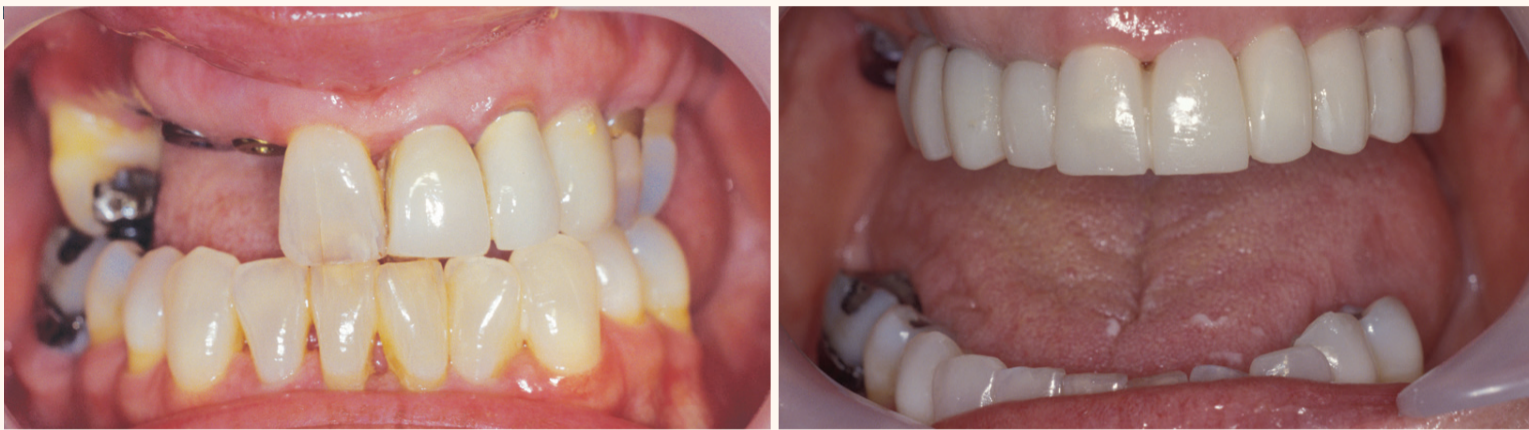ПРЕПАРИРАНЕ НА ЗЪБИТЕ

Препарирането на зъбите зависи от вида на материала, от който ще бъдат изработени конструкциите, например метало-керамика, керамика, изработена по техника на сканиране и фрезване, послойно нанесена керамика. Въпреки че в последните години има тенденция за преминаване към изцяло керамични възстановителни конструкции, в този случай избрахме метало-керамика, тъй като тя позволява по-щадяща подготовка на фронталните и дисталните зъби. При нейната употреба само част от областта на гингивалния ръб се препарира като за порцелан (лабуалната), а в останалите области ръбът се оформя като за метал - консервативно 0.5 мм (фиг. 5). Към това трябва да добавим и по-дългосрочна прогноза за тези области на устната кухина (препратка към Shillingburg за пълно описание на подготовката за корони от метало-керамика). В дадения случай бяха използвани класически метало-керамични корони за възстановяване на горните 10 предни зъба.

Подготовката трябва да се извърши на етапи, за да се осъ-



Фиг. 10 Изглед на цялото лице и на окончателната усмивка.
Фиг. 11 Първично представяне, което показва износено горно съзъбие.
Фиг. 12 Екстракция на безнадеждните зъби.
Фиг. 13 Поставените временни конструкции.
Фиг. 14 Регистрации с лицева дъга.
Фиг. 15 Регистрации с Cadiax.
Фиг. 16 Регистрации с Cadiax.



цестви контрол на ставната позиция и височината на оклузията. Ако пациентът има установена стабилна захапка при дисталните зъби (поддържана от амалгами, щифтови изграждания, временни корони), инцизалната препарация на зъбите трябва да бъде в горния и долния фронт от канин до канин.

Когато се извършва пълна реконструкция, препарирането на горните и долните зъби трябва да се извърши едновременно, за да се постигне идеално инцизивно водене както при протрузивни, така и при латерални движения. След изпияването дентинът се запечатва и временните конструкции се ретрактират, финират и циментират

(фиг. 6). На този етап не се снемат отпечатъци и не се извършват регистрации на челюстни взаимоотношения.

Целта на етапа на препариране на зъбите е да се поставят временните конструкции на всички зъби в рамките на три посещения, след което да се отдели време за повторна оценка на оклузалните равнини, естетичното планиране и, разбира се, за оклузалните схеми и комфорта на пациента.

Успехът на окончателните възстановителни конструкции в дългосрочен план е пропорционален на уменията и времето за препариране на зъбите, подготовката и планирането на временни

конструкции и тяхното ажустиране. Ако по време на този етап се бърза прекалено, е лесно да се загубят височината на оклузията, оклузалната стабилност и идеалната позиция на ставната главичка в ямката.

Ако се увеличи височината на оклузията, тогава или ще се промени времето за препариране и поставяне на временните конструкции, за да се вместят всички първични процедури в една седмица, или ще е необходимо да се определят нови оклузални контакти на дисталните зъби в интервала между поставянето на временните конструкции във фронта и на окончателните конструкции в дисталните сегменти.

ОТПЕЧАТЪЦИ/РЕГИСТРАЦИИ НА МЕЖДУЧЕЛЮСТНИТЕ ВЗАИМООТНОШЕНИЯ

След като пациентът потвърди, че е доволен от естетичния вид и няма оплаквания, установена е идеална оклузална схема с множество контакти на всички зъби и ставните израстъци в RAP са в такава позиция, че е налице гладко и плавно инцизивно водене, може да се пристъпи към следващия етап от лечението, а именно снемане на отпечатъци и регистрации на междучелюстните взаимоотношения. Това може да се осъществи по няколко начина.

Може да се следва подобна последователност в етапите, като се премахнат предните временни конструкции, поставят се ретракционни конци, направят се повторна препарация на зъбите, снемат се отпечатъци, определят се междучелюстни взаимоотношения и регистрации с лицева дъга и се изработят временните конструкции, поддържащи оклузални контакти, височина на оклузията и стабилна RAP позиция.

Има и моменти, когато е необходимо да се поставят конструкции, които обхващат целите зъбни дъги в едно посещение. Това може да се наложи в случаите, когато фронталните и дисталните зъби са свързани в обща конструкция, има огра-

ничение в броя на посещенията, пациентите пътуват на големи разстояния или при повишение на височината на оклузията върху артикулятор с индивидуални стойности. Това изисква употребата на duralay кепта на всички зъби и отпечатък с тях в устата, което ще бъде описано по-късно в тази поредица от статии.

След като е снет отпечатъкът от фронталните сегменти, регистрирани са междучелюстните взаимоотношения и е използвана лицевата дъга, се извършва ретракция, финиране и циментиране на временните конструкции и повторното им ажустиране.

ЕТАП НА ПРОБА

Зъботехникът изработва фронталните възстановявания до "бисквитената" фаза на изпичане на порцелана, след което те се поставят в устата и се извършва ажустиране на оклузията, като устата на пациента служи като най-точния артикулятор.

ЦИМЕНТИРАНЕ

Както беше обсъдено по-горе, всички артикулатори, както и материалите и техниките, които използваме, имат определени ограничения. Прави се проверка и ажустиране на горните и долните конструкции, след което те се изпращат отново при зъботехника за глазиране и после се връщат при денталния лекар за циментиране (фиг. 7). Тази последователност се извършва първо от едната страна на устата в горния и долния дистален сегмент, а след това и от другата.

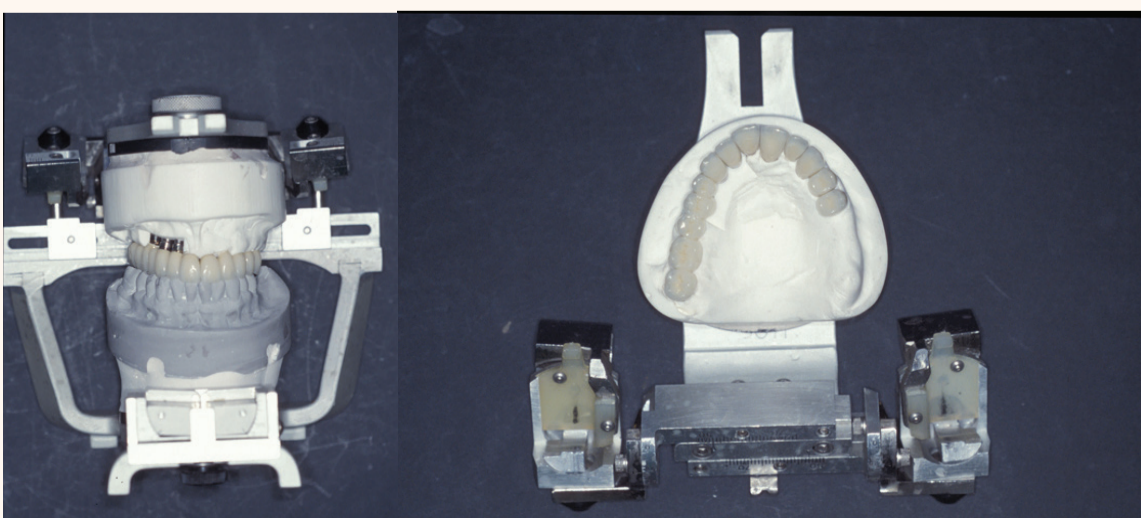
ЗАКЛЮЧЕНИЕ

Пациенти, при които е необходима пълна или частична реконструкция на съзъбието, обикновено са или са били, бруксисти. Като такива те често проявяват отново подобни симптоми (рецидиви на заболяването). Това е един от факторите, ограничаващи дългосрочната прогноза на нашите възстановявания. Жизненоважно е внимателното ажустиране на конструкциите след процедурата. Важно е също така да се изработи оклузална шина за нощно носене (фиг. 8). Окончателната усмивка на пациента е показана на фиг. 9 и 10.

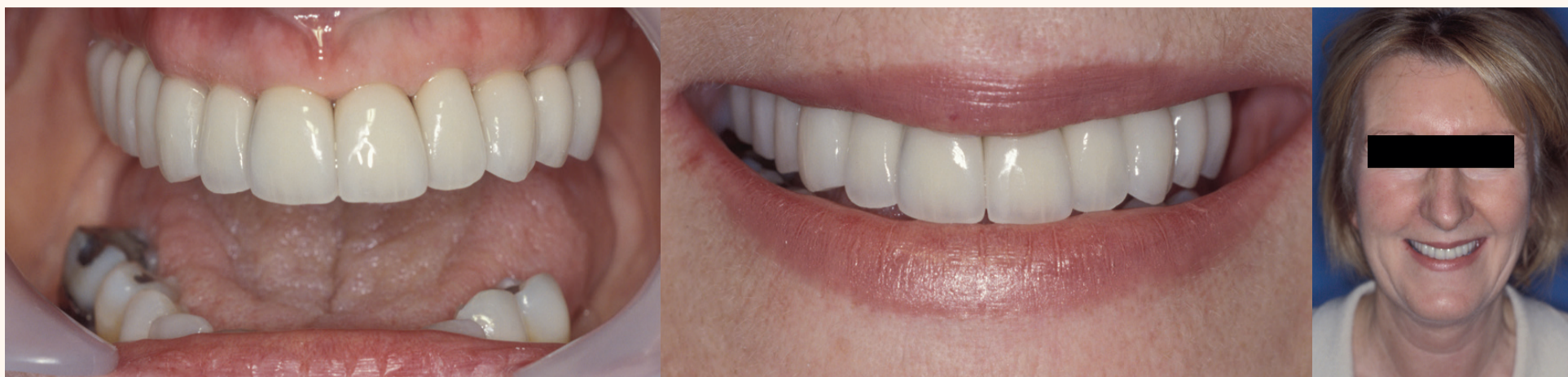КЛИНИЧЕН СЛУЧАЙ

При нас беше препратена пациентка с проблемно съзъбие, пародонтален проблем и нарушена функция на ТМС (фиг. 11). При прегледа се откриха няколко безнадеждни зъба и почти ръбцова оклузия с ограничено инцизивно водене при фронталните зъби.

Поради ограничението в наличното водене е избран артикулятор с индивидуални стойности, тъй като задните детерминанти на оклузията и задното водене (от кондилите) се поддържат главно от движени-



Фиг. 17 Възстановителните конструкции, включени в артикулятор, с изцяло регулируеми индивидуални стойности.
Фиг. 18 Горната дъга на модела, включен в артикулятор, с изцяло регулируеми индивидуални стойности.



Фиг. 19 Завършената цяла горна дъга. Фиг. 20 Близък план на окончателната усмивка. Фиг. 21 Изглед на цялото лице и на финалната усмивка.

ята на долната челюст и оклузалната анатомия.

Следвайки стандартните диагностични процедури, екстрахирахме няколко зъба (фиг. 12), поставихме временни конструкции (фиг. 13) и импланти и ажустирахме оклузията така, че при централна релация на долната челюст (RAP) оклузалните контакти в позиция на ретрузия (RCP - Retruded Contact Position) да съвпадат с позицията на интеркуспидация (ICP - Intercuspal Position). За да се подобри нарушената функция на ТМС и да се осигури конструкция, която идеално спазва петте знатологични (оклузални) принципа, се използва нов подход, както беше обсъдено в предишните статии.

Артикулатор с напълно индивидуални стойности се програмира с помощта на лицева дъга и Cadiax (Denar) (фиг. 15 и 16), за да се запишат междукондиларното разстояние, имediatната и прогресивната латерална трансация и формата на горните и долните стени на фосата (фиг. 17 и 18).

Целта на възстановяването е горните зъби да се изместят напред, а долните - по-назад чрез оклузално ажустиране, в резултат на което да се установи по-дълбоко припокриване, overjet и по-добро инцизивно водене (фиг. 19).

Можете да видите окончателните възстановителни конструкции и усмивката на пациентката на фиг. 20 и 21.

Благодарности:

Авторът би искал да изкаже своята благодарност на г-р Ibrahim Hussain, хирург имплантолог, г-р Andrew Watson, специалист по ендодонтия, г-р Amit Patel, специалист по пародонтология, и г-н Bradley Moore, зъботехник, за помощта им.

За автора:



Проф. Paul A. Tipton BDS, Msc, DGDП е президент на Британската академия по имплантология и ръководи клинична практика в Йоркширския център за напреднала дентална медицина в околностите на Лийдс, където провежда консултации по възстановителна и естетична дентална медицина и имплантология. За повече информация: www.centreforadvanceddentistry.com.

Международно изложение

БУЛ МЕДИКА ДЕНТАЛ

17-19 май 2017

www.bulmedica.bg



За безплатно посещение
сканирай тук:



 ИНТЕР ЕКСПО ЦЕНТЪР • IEC

Атрофичен костен гребен

Вестибуларна кортикална стабилизация с костна присадка

Д-Р PAOLO BORELLI, Д-Р MASSIMILIANO FAVETTI; ИТАЛИЯ

Поставянето на импланти в зоните с атрофичен костен гребен може лесно да доведе до фенестрация в коронарната част на областта около импланта. По тази причина много автори препоръчват използването на НКР (направлявана костна регенерация) за предотвратяване на евентуална дехисценция в следхирургичната фаза и за да гарантират преживяване на имплантите, което се подпомага от адекватната костна дебелина в кортиковестибуларната част на костния гребен. Вестибуларната загуба на кост често се причинява от техниката за подготовка на областта за имплантиране, като например при поставяне на имплант с диаметър 3.75 мм се извършва остеотомия с борер, който е с диаметър поне 3.2 мм. В тези случаи използването на самонарезни импланти и с автоматично зададено налягане позволява да се намали остеотомията до борер с диаметър 2.8 мм, като по този начин се спестяват поне 0.4 мм вестибуларна кортикална кост, което е ключово за постигането на оптимален естетичен и функционален резултат в дългосрочен план.

ПРЕДСТАВЯНЕ НА КЛИНИЧЕН СЛУЧАЙ

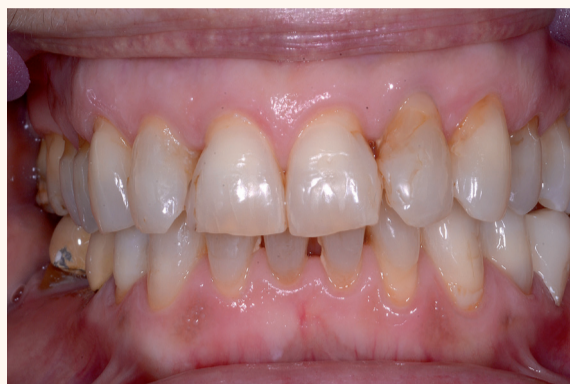Пациентка на 45 години, непущачка, без никакви особени проблеми в медицинската ѝ история, дойде при нас с оплаквания от проблем в долночелюстния ляв квадрант. При клиничния преглед се разкри разциментирани на мостова конструкция на зъби 35, 36 и 37. Обикновената подмяна на този мост беше невъзможна поради липсата на адекватен феруло ефект, както и на несигурна дългосрочна прогноза на зъб 37. Поради тази причина беше решено зъб 36 да бъде заместен с имплант и да се използва НКР с резорбируема мембрана и хетероложна присадка.

ЕКСТРАОРАЛЕН КЛИНИЧЕН ПРЕГЛЕД

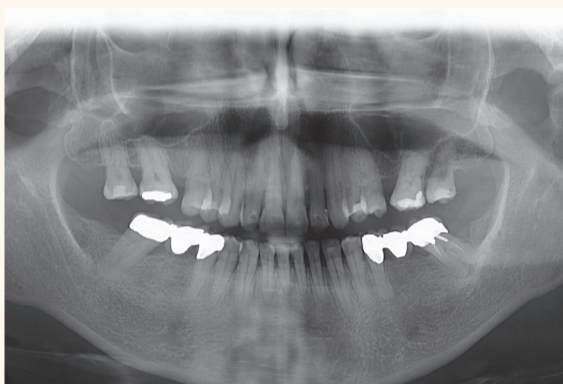Пациентката е нормотрофична по отношение на меките тъкани и периоралната мускулатура без значителна асиметрия на лицето.

ИНТРАОРАЛЕН КЛИНИЧЕН ПРЕГЛЕД

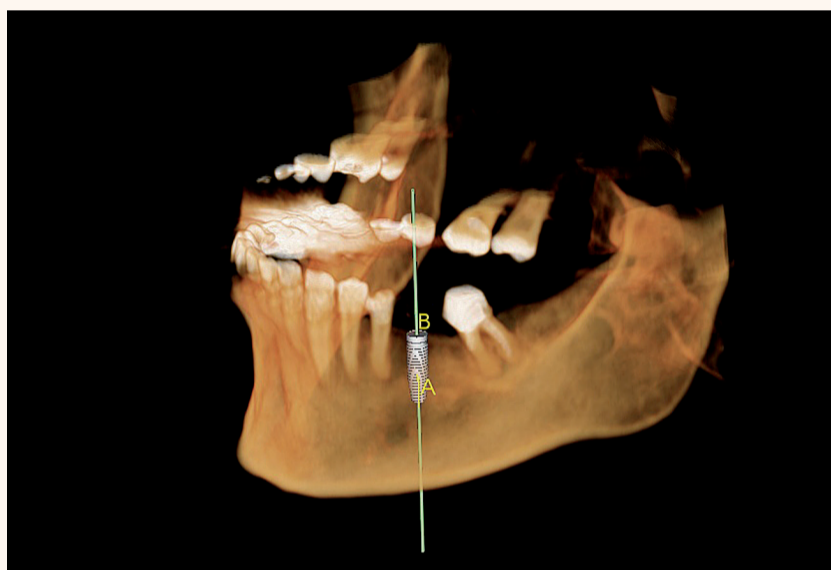
Интраоралното изследване показва добро ниво на орална хигиена, известни следи от зъбно износване, както и липса на подвижност на зъбите (фиг. 1).



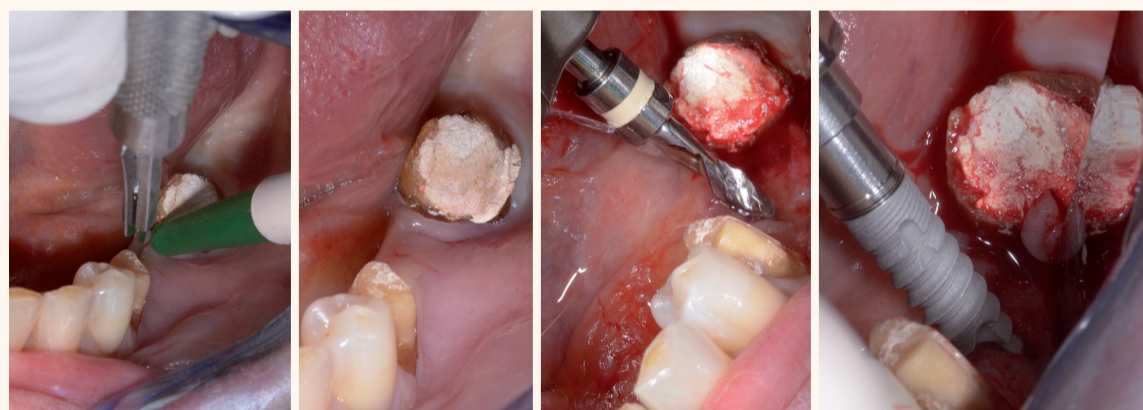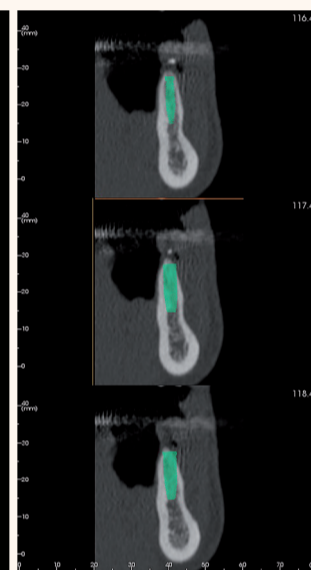
Фиг. 1 Фронтален изглед на пациента.



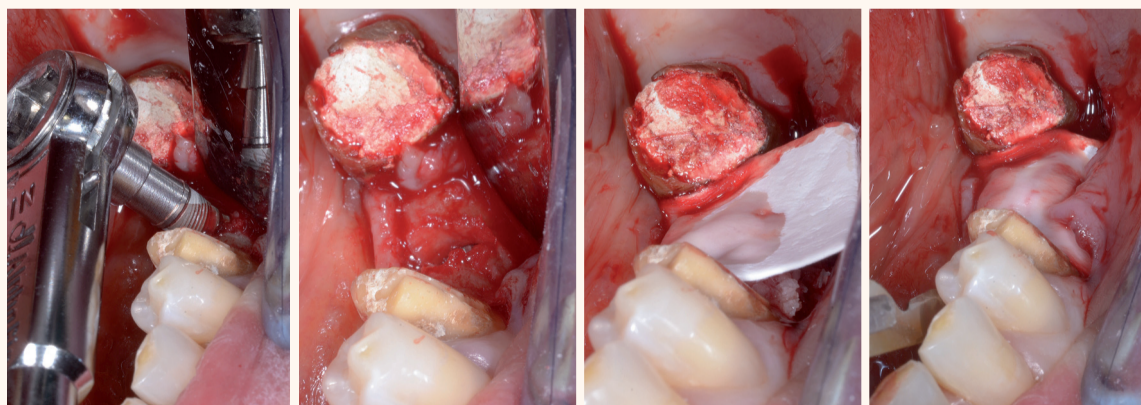
Фиг. 2 ОПГ.



Фиг. 3а, б СВСТ с планиране на имплантите.



Фиг. 4 Инцизия на ламбото. Фиг. 5 Окулзален изглед на обеззъбения участък. Фиг. 6 Подготовка на имплантното ложе. Фиг. 7 Ръчно поставяне на импланта.



Фиг. 8 Субкрестално позициониране на импланта. Фиг. 9 Субкрестално позициониране на импланта. Фиг. 10 и 11 Регенеративна процедура с резорбируема мембрана и хетероложна кост.

РЕНТГЕНОЛОГИЧНО ИЗСЛЕДВАНЕ

Предоперативната рентгенография на устната кухина (фиг. 2) предполага, че зъб 37 има неблагоприятна прогноза като мостокрепител в дългосрочен план. СВСТ изследване

(фиг. 3а и б) показва, че кресталната кост е много тънка, но с адекватна височина за поставянето на имплант с дължина 13 мм.

ИЗПОЛЗВАНИ МАТЕРИАЛИ

Приложени са следните материали:

- NeO имплант Ø 3.75 x 11.5 мм (Alpha-Bio Tec., Израел) в областта на зъб 36;
- резорбируема колагенова мембрана;
- ксенографт;
- PTFE 4-0 конци (Omnia, Италия).

ЦЕЛИ НА ЛЕЧЕНИЕТО И РАБОТЕН ПЛАН

Планът за лечение включва посещение за провеждане на професионална орална хигиена преди имплантологичното лечение. Правилното поставяне на импланта ще изисква увеличаване на обема на вестибуларната страна за възстановяване на желаната тъканна хармония и профил на изникване на протетичната корона. Планирани са няколко контролни прегледа след хирургичната намеса на втория, четвъртия, седмия и 14-ия ден за дезинфекция на раната с хлорхексидин и за проверка за евентуална дехисценция на ламбото. Протетичната фаза ще се проведе около четири месеца след поставянето на импланта и ще се състои в изработването на корона от цирконий и керамика върху титаниев абатмънт.

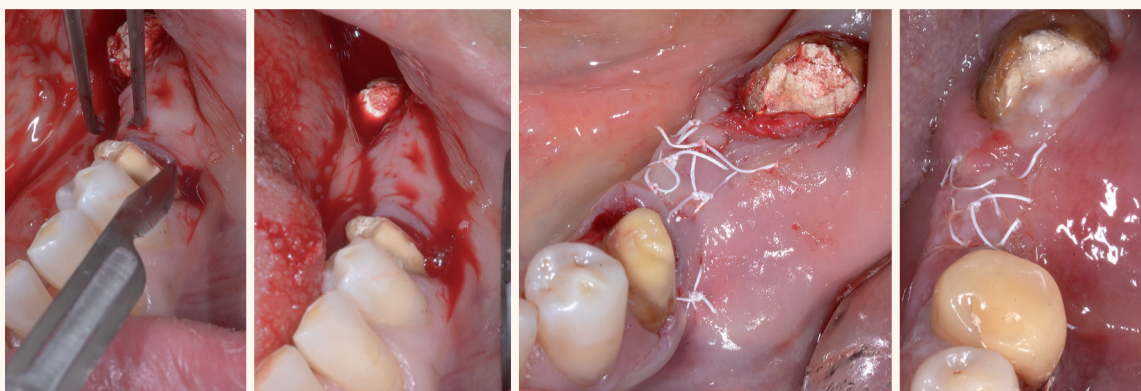
ХИРУРГИЧНА ФАЗА

След поставянето на торусна анестезия, проведена с Merivacaine 1:100.000, която осигурява обезболяване от вестибуларната и лингвалната страна на алвеоларния гребен, беше направена крестална инцизия без облекчаващи срезове, така че да не се наруши васкуляризацията на ламбото, както е предвидено според СВСТ (фиг. 3а, б и 4).

ИНЦИЗИЯ НА ЛАМБОТО

Кресталната кост изглежда много тънка, но е с адекватна височина за поставянето на имплант с дължина 13 мм (фиг. 5). За да се сведе до минимум възможността за вестибуларна фенестрация при субкресталното поставяне на имплант с диаметър 3.75 и дължина 11.5 мм, ние решихме да използваме 13-милиметрова подготовка на даденото място, като започнахме от борер с диаметър 2 мм. Остеотомията е завършена с борер с диаметър 2.8 мм (фиг. 6). Имплантът беше поставен с помощта на ръчна тресчотка и беше постигната стабилизация в субкрестална позиция с торк около 50 Ncm (фиг. 7-9).

Въпреки че не се наблюдаваше фенестрация на вестибуларната стена по време на операцията, взехме решение да повишим дебелината на вестибуларната кортикална кост, тъй като част от нея обикновено се резорбира след поставянето на импланта. Първо, резорбируемата мембрана беше стабилизирана лингвално и след запълване на областта с хетероложна кост мембраната беше прегъната към вестибуларната страна, за да защити присадката (фиг. 10-11).



Фиг. 12 и 13 Освобождане на ламбото и първично затваряне.
Фиг. 14 Шев. Фиг. 15 Контролен преглед на шева 15 дни след процедурата.

Повърхността на мембраната беше дезинфекцирана с 0.2% разтвор на хлорхексидин и ламбото беше затворено пасивно, за да бъде постигнато първично

зарастване без опъване на конците (фиг. 12 и 13).

Използват се две линии от шевове, първата е от хоризонтални външни гюшекчийски,

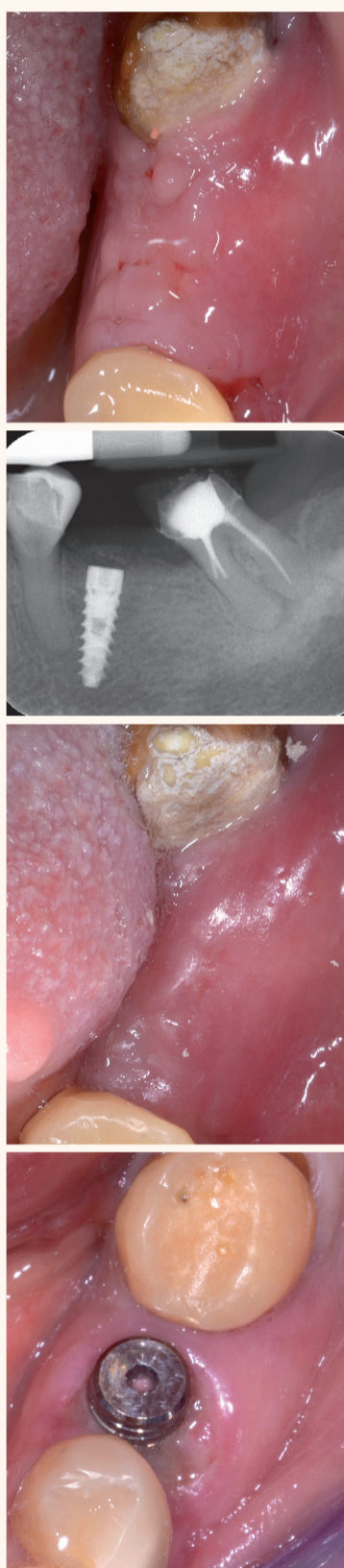след което те се стабилизират с втора линия от прекъснати единични шевове, разположени по-коронарно от първите (фиг. 14). На пациентката е предписан следният режим: промивки с 0.12% хлорхексидин диглюконат за 60 сек. два пъти на ден, антибиотична терапия с амоксицилин и клабуланова киселина – една таблетка от 875 г два пъти на ден, лег през първия ден и диета с полутечни храни през първата седмица. На 15-ия ден след операцията е назначен контролен преглед, за да се оцени оздравителният процес на тъканите (фиг. 15). След премахването на шево-

вете мястото не показва признаци за дехисценция на раната (фиг. 16). Успешната остеоинтеграция на импланта се вижда при контролната рентгенография 4 месеца след операцията и всички тъкани изглеждат добре заздравили (фиг. 17 и 18). Поставен е гингивоформер.

РЕЗУЛТАТ

Този случай ще бъде завършен и публикуван в следващите няколко месеца с поставянето на окончателните протетични възстановителни конструкции.

Багажарност: Dott. A. Carenzo & E. Carenzo om Vercelli.





Фиг. 16 Премахване на конците 15 дни след процедурата.

Фиг. 17 и 18 Рентгенография и заздравяване на тъканите след 4 месеца.

Фиг. 19 Гингивоформер.

Neo | THE NEXT SENSATION by Alpha-Bio Tec.

Характеристики и ползи




Специални режещи улеи, микро резба и промяна в платформите (разлика в диаметрите на импланта и надстройката)

- ✓ Намален натиск в кортикалната част;
- ✓ Подобро запазване на костта;
- ✓ Висока първоначална стабилност;
- ✓ Отлични устойчиви естетични резултати.



Иновативен дизайн на резбата с две микрорезби и остър ъгъл на атака при режещия ръб.

- ✓ Висока ефективност на рязане;
- ✓ Отлична първична стабилност както в твърда, така и в мека кост;
- ✓ По-голяма с 20% контактна площ между имплант и кост.



Уникална способност за центриране в ложата и специални връхчета за по-добро сцепление, остри и дълбоки витки на резбата, конденциращи улеи.

- ✓ Изразено и здраво първично затягане;
- ✓ Лесно насочване и проникване;
- ✓ Висока ефективност на рязане.

**PATENT
PENDING**

За контакт:

Dr Paolo Borelli
Paolo Borelli clinic,
Turin, Italy
paoloborelli@alice.it

Dr Massimiliano Favetti
Dentamed clinics
Rome, Italy
massi@dentamed.it

AlphaBio
TEC
Simplantology

www.alpha-bio.net

„Медина Био“ ООД
Ексклузивен дистрибутор
на Alpha Bio Tec за България

Централен офис
гр. София, ж.к. Овча купел
ул. Костур №18, офис 2

Офиси в градовете:
Варна, Пловдив и
Габрово

Тел.: 0899 145 801
Тел.: 0899 145 805

www.meditina-bio.com

Седем стъпки

към оптимизиране на интердисциплинарния подход в ортодонтията

Д-Р ASHOK KARAD, ИНДИЯ

► стр. 1

Настоящата статия обяснява философията и лечебния подход, който обединява група от различни специалисти в един сплотен интердисциплинарен екип, предоставящи на възрастните пациенти стратегии за лечение. В нея се описват съществуващи и нови ортодонтични, пародонтални, хирургични и ресторативни техники, които предлагат възможно най-доброто решение на сложни дентофациални проблеми.

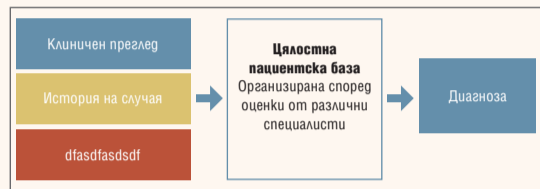
В клиничната практика ортодонтичното лечение при възрастни се оказва по-различно от това при деца и подрасващи¹. В сравнение с тях съзбието при възрастните в известна степен е увредено в течение на времето и при тях се наблюдават и други проблеми като липсващи зъби, обтурации, зъби с компрометиран пародонт, ендодонтични лекувани зъби и т.н., което изисква да се адаптират някои от лечебните стратегии.

При пациенти със засегнат пародонт и значителна загуба на кост и аташман стандартното ортодонтично лечение няма да даде желаните резултати, тъй като може да доведе до силно наклоняване на зъбите². В такива клинични ситуации се изискват напълно различни биомеханични стратегии, за да се получи ефективно и желано преместване на зъбите³. Липсата на растеж при възрастни, за разлика от подрасващите пациенти, е друг важен фактор, който променя ортодонтичното лечение, целящо да коригира малоклузията при възрастни.

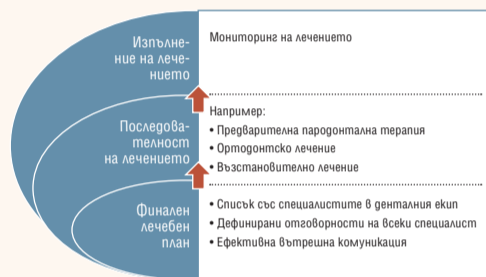
1. ОРГАНИЗИРАН ПОДХОД КЪМ ДИАГНОСТИКАТА И ИЗГОТВЯНЕТО НА ЛЕЧЕБЕН ПЛАН

За да се изготви правилен план на лечение, да е ясен крайният етап от лечението, както и да се предотвратят всякакви усложнения и грешки, поставянето на точна диагноза се явява най-важният етап. Целта на диагностичния процес в интердисциплинарното лечение е да се състави изчерпателен, но не дълъг списък с проблемите на пациента и да се предложат различни варианти за лечение, които да бъдат включени в общия план, съставен с цел максимална полза за пациента⁴. Ортодонтият трябва:

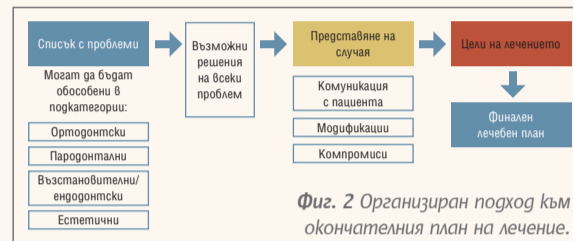
■ да диагностицира различните




Фиг. 1 Диагностичен процес.



Фиг. 3 Изпълнение на лечебния план.



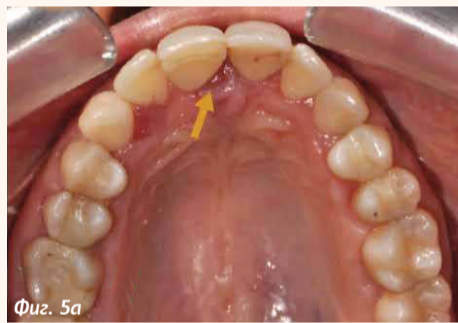
Фиг. 2 Организиран подход към окончателния план на лечение.



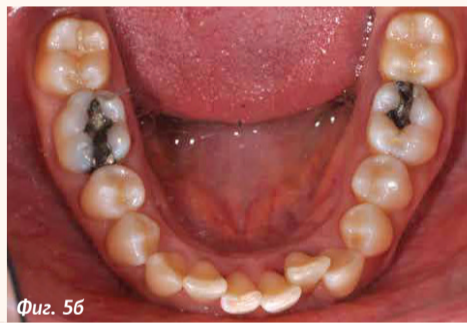Фиг. 4 11-точков интердисциплинарен протокол за лечение.

елементи на малоклузия, които водят до появата на проблеми. Това се постига чрез събирането на база от данни, съдържаща полезна информация, получена от анамнеза на пациента, клиничното изследване и анализа на диагностичните данни (работни модели, панорамни снимки, лицеви и интраорални снимки (фиг. 1);

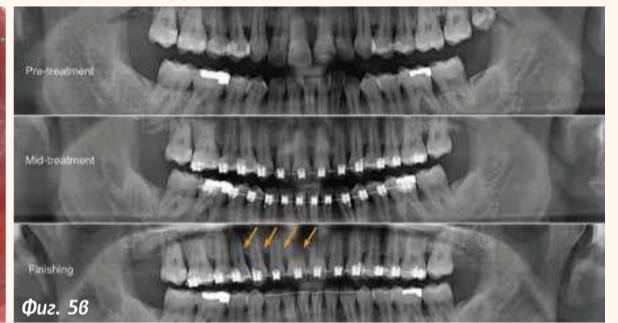
■ да има добри познания в различните дисциплини от денталната медицина, като така събира полезна информация, различна от ортодонтичната; ■ и накрая, да определи естеството на проблема, за да съста-



Фиг. 5а

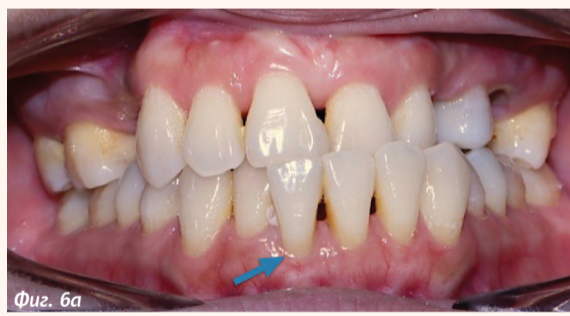

Фиг. 5б

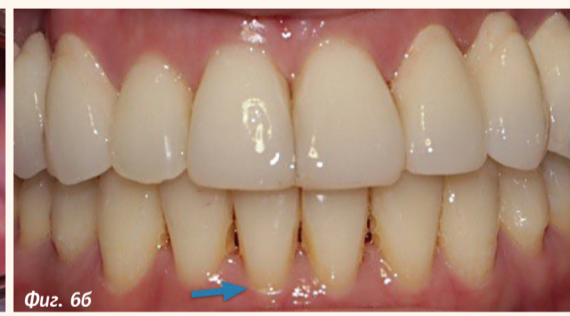

Фиг. 5в

Фиг. 5 Положение на зъбите и състояние на гингивата. а) Дълбоката захватка травмира директно гингивата и води до появата на пародонтална лезия. б) Струпването на зъбите води до натрупване на плака, която индиректно причинява пародонтална лезия. в) Ортодонтично преместване на зъбите в по-здрава костна основа, успоредност на корените и стандартно преместване на зъбите във вертикална посока.

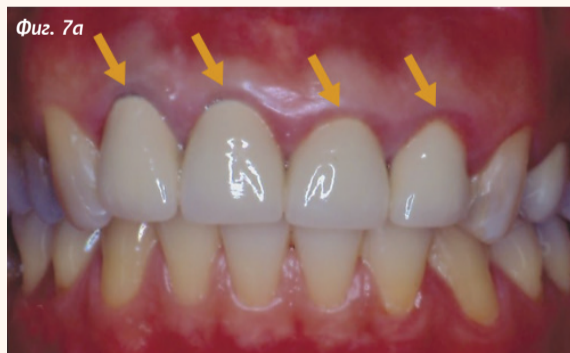


Фиг. 6а

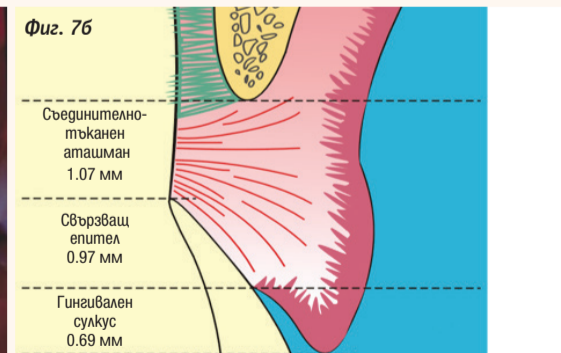


Фиг. 6б

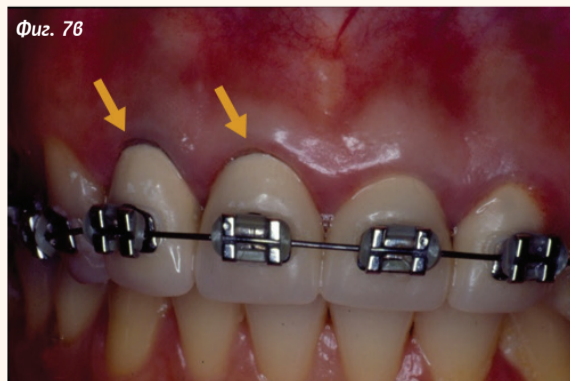
Фиг. 6 Струпването в зъбната дъга е основен пародонтален проблем. а) Гингивална рецесия поради лабиално разположен десен централен резец на долна челюст. б) Зъби, които са преместени в зони с по-здрава костна основа, показват частично възстановяване на аташман.



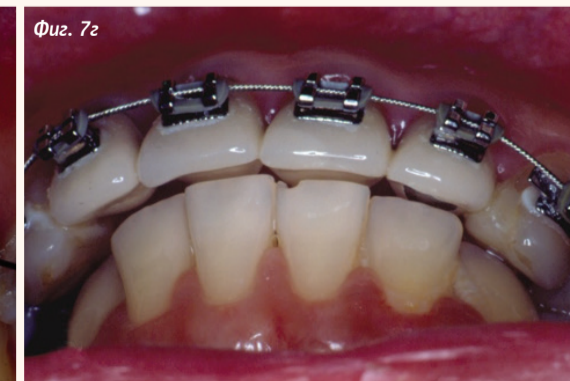
Фиг. 7а



Фиг. 7б



Фиг. 7в

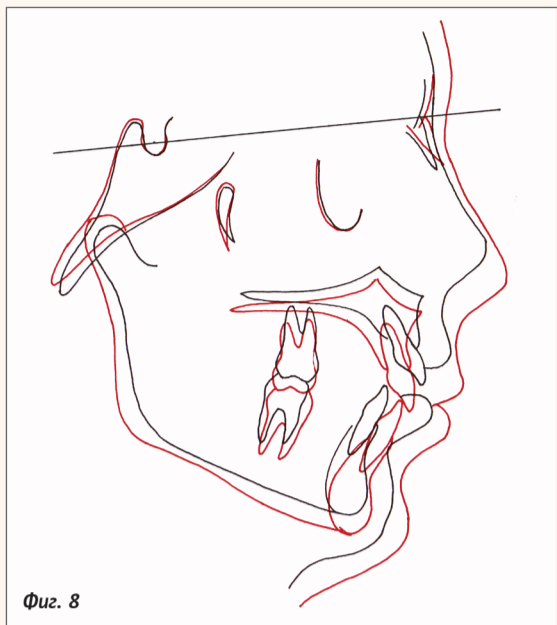


Фиг. 7г

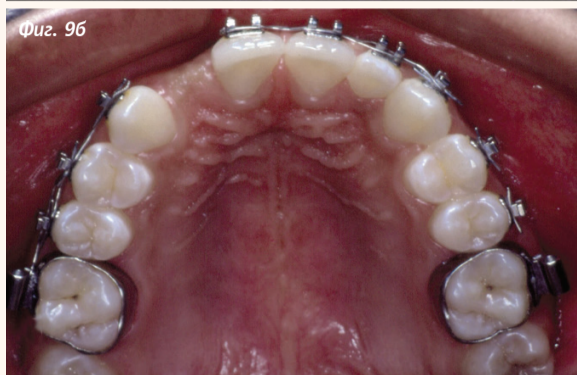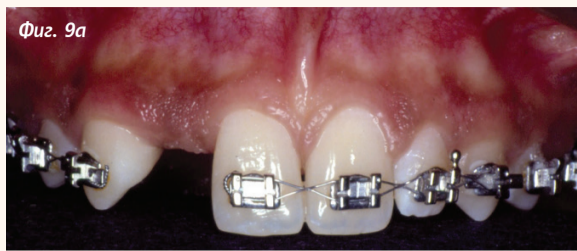ви стратегически подход, основан на специфичните нужди и желания на пациента.

След това данните се подреждат по такъв начин, че да дават системно описание на проблемите на пациента. Сформираният екип може лесно да прави справка с тях по време на изготвянето на лечебния план. Ако списъкът стане прекалено дълъг, докато се систематизира информацията за даден комплексен дентофациален проблем, препоръчително е той да се разпредели в няколко категории – ортодонтични проблеми; проблеми, свързани с възстановяването, и пародонтални проблеми (фиг. 2).

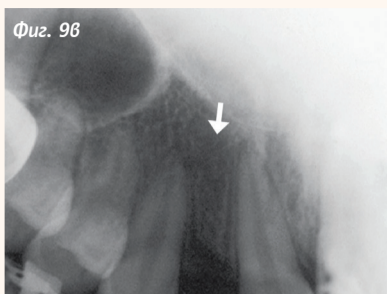
Фиг. 7 Биологично пространство и клинично значение. а) Рентгенография, направена преди лечение, на която се вижда как обтурациите навлизат в биологичната ширина, което се изявява клинично като гингивално възпаление и рецесия. б) Илюстрация на биологичната ширина и нейните компоненти. От основно значение за доброто състояние на пародонта е наличието на прикрепване от общо 2.04 мм. Компонентите му са: средна дълбочина на гингивалния сулкус 0.69 мм, свързващ епител с размер 0.97 мм и супраалвеоларен съединително-тъканен аташман с размер 1.07 мм. в) Ортодонтично лечение, с което се цели изтегляне на 11 и 12. г) Възстановяванията са контурирани палатинално, с което се създава интероклузално отстояние за улесняване на вертикалното изтегляне на резците.



Фиг. 8 Латерално цефалометрично суперпониране за определяне на състоянието на лицевия растеж.



Фиг. 9 Адекватно отстояние между корените, където ще се постави имплант.


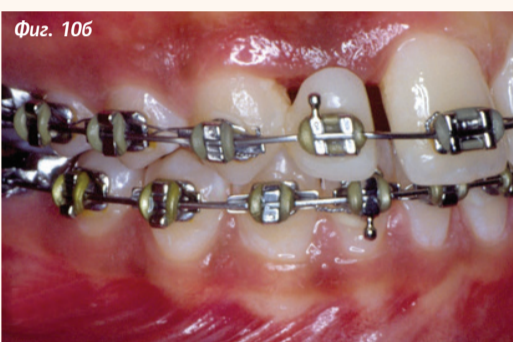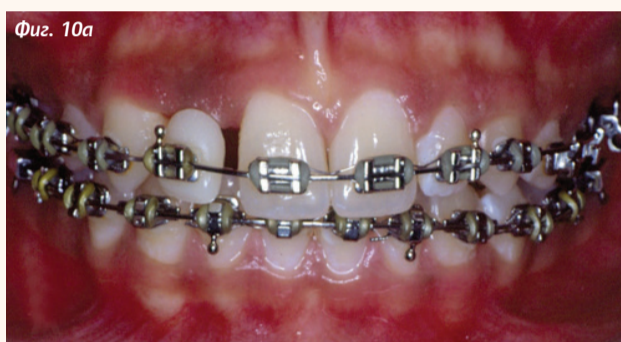


2. ОПРЕДЕЛЯНЕ НА ЦЕЛИТЕ НА ЛЕЧЕНИЕТО

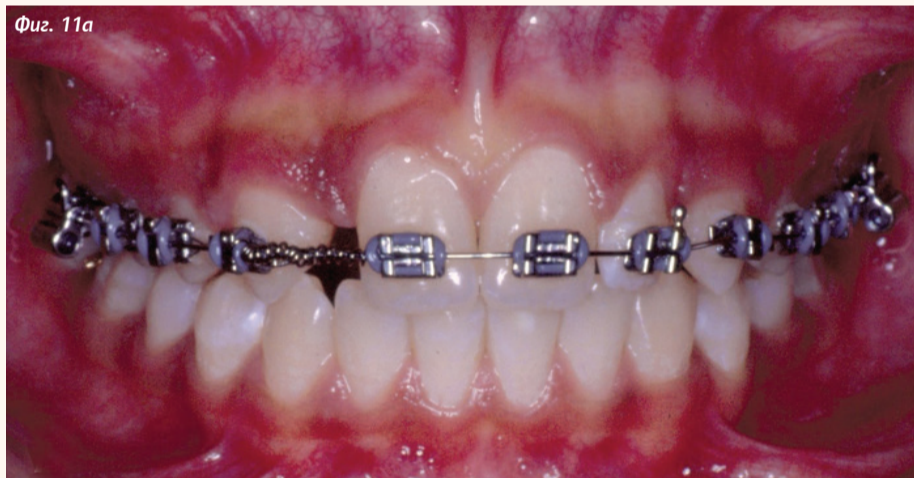При лечението на пациент с множество дентални проблеми изключително важно е клиницистът да постави крайните цели още в самото начало на лечението и вниманието му да е фокусирано върху тях до последния етап, за да може да ги постигне с помощта на подходящи ортодонтични апарати, обтурации и пародонтал-

ни интервенции. Целите на лечението са насочени предимно към постигането на оптимално орално здраве, естетика, гъвкателна функция и дългосрочна стабилност.

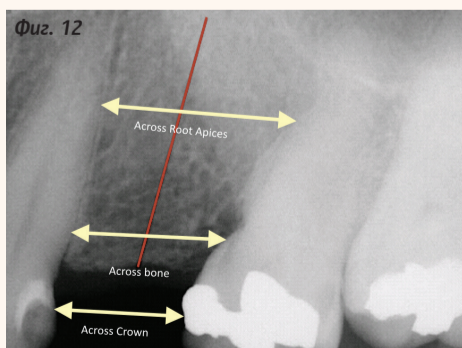
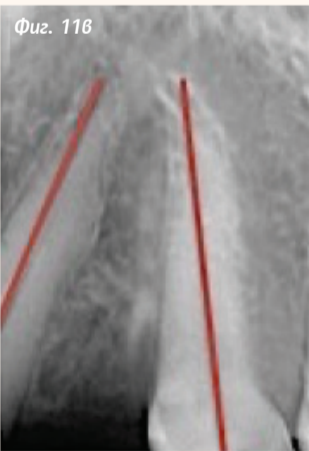
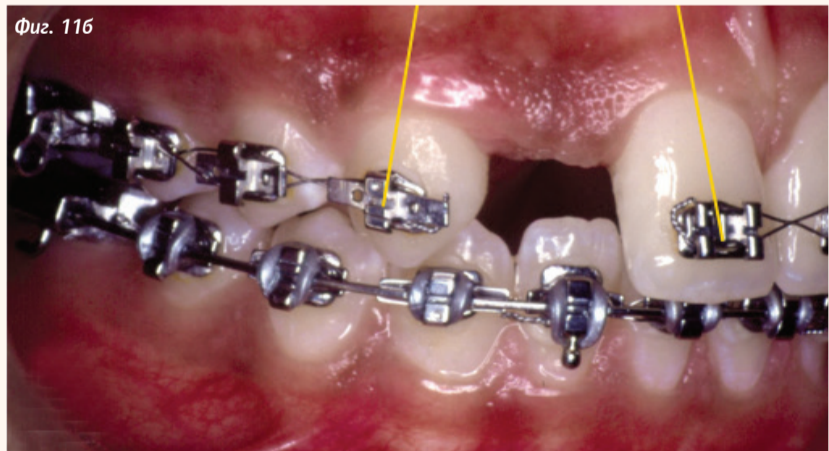
Клиницистът трябва да може да си представи крайния резултат още преди да приложи в действие окончателния план на лечение. Това изисква ясно поставени цели, които да определят посоката на изпълнение на предложения план. Идеалният интердисциплинарен план на лечение трябва да включва максимален брой проблеми с най-висок приоритет, в това число основното оплакване на пациента, и да оптимизира резултатите след лечението, като носи максимална полза за пациента и най-нисък риск.



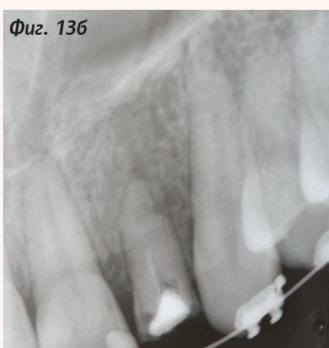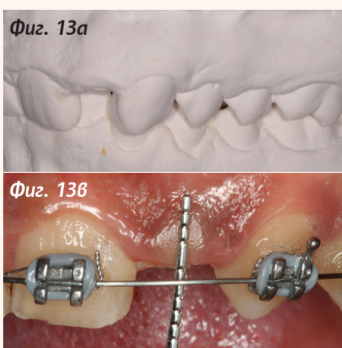
Фиг. 10 Оптимално разстояние, получено чрез ортодонтични методи, за поставяне на имплант; изкуствен зъб, прикачен към дъгата на брекетите.



Фиг. 11 Ортодонтични начин за откриване на място (а), адекватно интеркоронарно отстояние (б), недостатъчно отстояние между корените на централния резец и канина, както се вижда на рентгенографията (в).



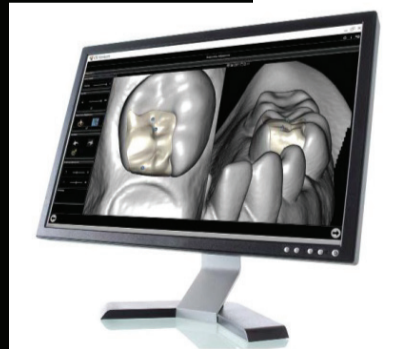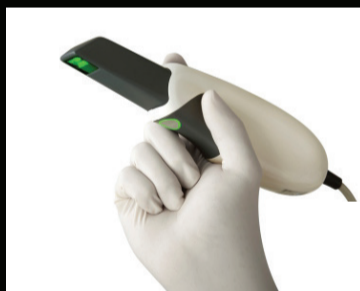Фиг. 12 Оценка на отстоянието на три нива.



Фиг. 13а Работен модел, на който се виждат дълбока захалпка и цервикалната част на латералния резец. б) Интраорална периапикална рентгенография, на която се вижда коренът на латералния горен резец и запазена кост апроксимално. в) Дълбочина на джоба 6 мм в областта на латералния резец, показател за вестибуларна загуба на кост.



CAD/CAM РЕШЕНИЯ
бърза,
лесна реконструкция
в едно посещение



СЪВМЕСТИМИ С CS 9000 3D
CS 8100 3D И CS 9300

Бизнес партньор за България - АЛБА ТМ
 1233 София, ул. Клокотница 35-37, вх. Г
 Тел. /Факс: 02-9314719, 02-8320067
 e-mail: carestream_albatm@abv.bg
 www.albatm.com