

# implants

international magazine of oral implantology

1 2012

## | special

Fattori di rischio estetici  
in implantologia post-estrattiva


## | tecnica clinica

Incremento del seno mascellare

## | expert article

Le malformazioni cranio facciali in età pediatrica

STESSA GEOMETRIA  
ESTERNA



CONNESSIONE  
TUBE-IN-TUBE™



CONNESSIONE  
CONICA

# CAMLOG RADDOPPIA

CAMLOG completa il collaudato e affermato Sistema Implantare CAMLOG® con il Sistema Implantare CONELOG® provvisto di connessione conica impianto-abutment. Ora esistono quindi due opzioni, ma un evidente aspetto in comune: stessa geometria esterna SCREW-LINE per due sistemi implantari: CAMLOG e CONELOG.

# Nuove prospettive per **formazione e aggiornamento professionale**

La presentazione di una nuova rivista suscita sempre una certa curiosità nei lettori e – permetteteci di dirlo – una nota di orgoglio nella redazione e in tutti coloro che con il loro contributo ne hanno permesso la nascita. Quello che vorremmo trasmettervi in queste poche righe è ciò che *implants* vuole rappresentare nell'ambito del programma editoriale e formativo che Tueor, società del gruppo internazionale Tribune Group, propone per il 2012.

Affiancandosi all'ormai consolidato tabloid *Implant Tribune*, *implants* approfondirà le tematiche più attuali nell'ambito di tutti gli aspetti legati all'implantologia da un punto di vista clinico e di ricerca, accogliendo contributi nazionali e internazionali, per dare al lettore una panoramica il più possibile ampia delle tecniche e dei materiali che permettono di ottenere il successo a lungo termine del trattamento.

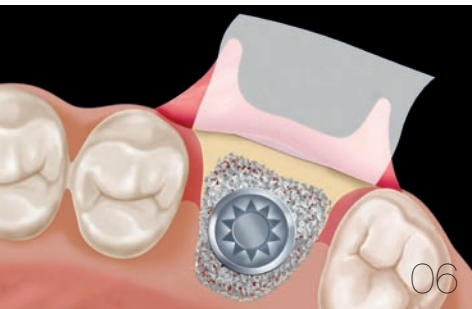
In ambito formativo, *implants* pubblicherà articoli che permetteranno l'acquisizione di crediti CE, contribuendo così all'ottenimento dei requisiti necessari per l'aggiornamento professionale. Mantenendo fede allo spirito internazionale che contraddistingue l'editore, già su questo numero appare un articolo che permette di acquisire crediti ADA. Il questionario per l'ottenimento dei crediti è disponibile online sul sito [www.dtstudyclub.com](http://www.dtstudyclub.com).

E qui si presenta l'occasione per annunciarvi un'altra novità. Infatti, la piattaforma di formazione a distanza *DT Study Club*, apprezzata e costantemente visitata da professionisti di tutto il mondo, da quest'anno sarà presente anche in versione italiana, proponendo webinar, workshop e simposi con lo stile della Live Education, consentendo l'acquisizione di crediti formativi in modo pratico e senza sottrarre tempo alla vostra attività professionale.

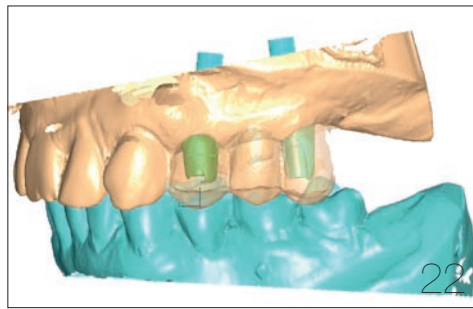
E ancora: nei prossimi mesi, *implants* sarà affiancata da altre novità editoriali dedicate al mondo del CAD CAM, dell'odontoiatria digitale e di discipline mediche di interesse anche odontoiatrico. Insomma: restate con noi! Il 2012 promette di essere un anno impegnativo, ma anche ricco di stimoli e occasioni per rendere ancora più determinante il ruolo della professione odontoiatrica nella tutela della salute dei pazienti.

\_ La redazione

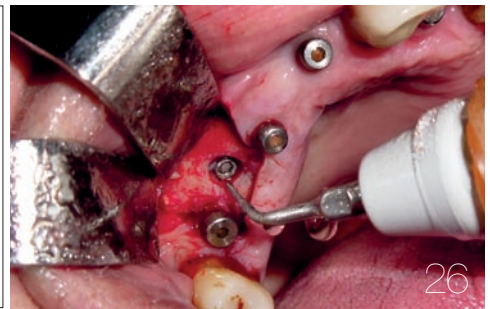




06



22



26

**editoriale**

- 03 Nuove prospettive per **formazione** e **aggiornamento professionale**

**special**

- \_ impianti post-estrattivi
- 06 **Analisi critica** dei fattori di rischio estetici in **implantologia post-estrattiva**  
\_M. Capelli, M.A. Deflorian, R. Scaini, F. Galli, A. Parenti, L. Fumagalli, F. Zuffetti, T. Testori

**articolo C.E.**

- \_ fallimenti implantari
- 16 **Eziologia** dei diversi tipi di **insuccesso** in **implantologia orale**  
\_D.M. Almog

**case report**

- \_ implantoprotesi
- 22 **Protesi parziale fissa** supportata da impianti  
Presentazione di un caso clinico  
\_D. Lops

**tecnica clinica**

- \_ chirurgia piezoelettrica
- 26 **Rimozione di impianti endossei fratturati** con l'ausilio di un dispositivo piezoelettrico  
\_G. Tarquini
- \_ innesti ossei
- 32 **Incremento del seno mascellare** con **osso suino corticospongioso collagenato**  
\_P. Palacci, U. Nannmark

**expert article**

- \_ chirurgia intracranica
- 36 **Le malformazioni cranio facciali** in un grande ospedale pediatrico  
\_L. Genitori, C. Mortellaro, M. Scagnet, F. Mussa, R. D'Avenia, P.Armi, F. Giordano, G. Spinelli, M. Raffaini, C. Sanger

**eventi**

- \_ osteology 2012
- 42 **L'importanza dell'approccio multidisciplinare**  
**Osteology Rimini 2012**

**l'intervista**

- \_ Tiziano Testori
- 43 **Alta Formazione in implantologia** al Galeazzi di Milano  
**Tiziano Testori presenta gli obiettivi del Master in implantologia orale**

**aziende**

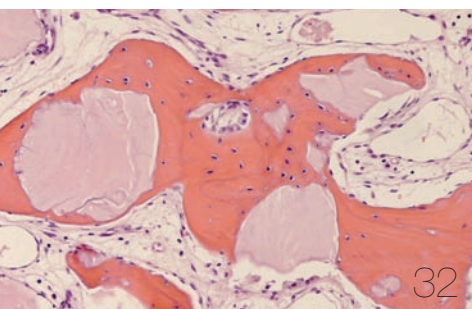
- 46 \_ news

**l'editore**

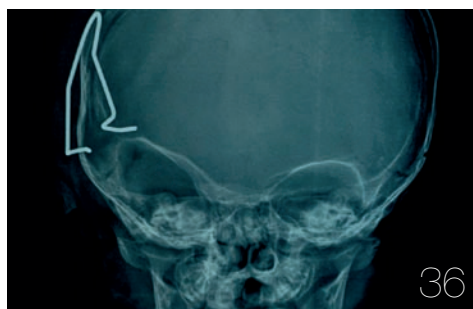
- 48 \_ norme editoriali
- 50 \_ gerenza

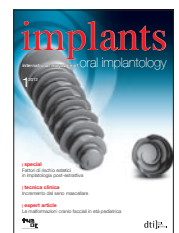

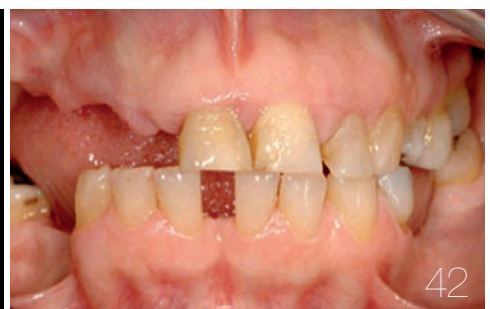Immagine di copertina cortesemente concessa da Intra-Lock System Europa SpA, [www.intra-lock.it](http://www.intra-lock.it)



32



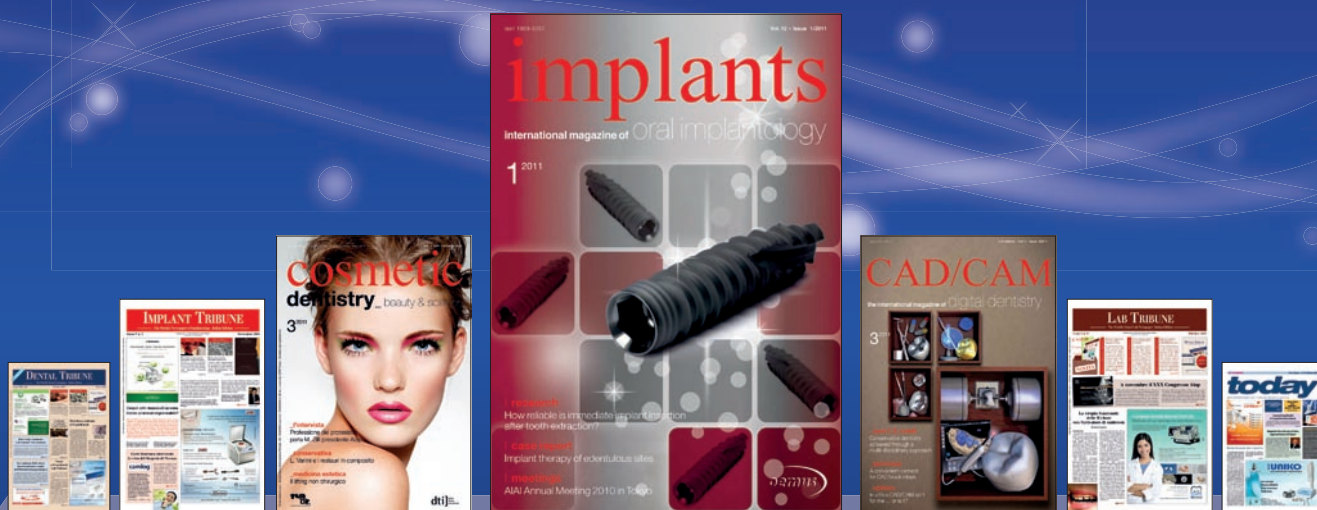36



42

CAMPAGNA ABBONAMENTI 2012

# Dental Tribune arricchisce la scelta per l'informazione Nasce *implants*



[www.dental-tribune.com](http://www.dental-tribune.com)

## implant pack



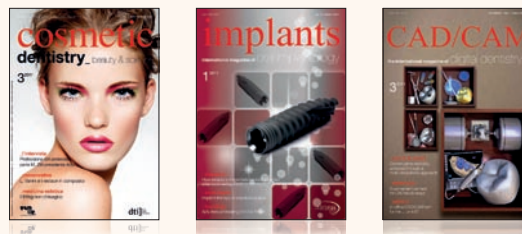L'aggiornamento completo sull'implantologia: attualità, aggiornamento clinico, ricerca, eventi e innovazioni tecnologiche.

**IL PACK COMPRENDE**

- 4 USCITE - Implant Tribune
- 2 USCITE - Implants

**50,00 euro**

## magazine full pack



L'aggiornamento multidisciplinare sui temi dell'estetica dentale, l'implantologia e le nuove risorse tecnologiche.

**IL PACK COMPRENDE**

- 4 USCITE - Cosmetic Dentistry
- 2 USCITE - Implants
- 2 USCITE - Cad/Cam

**70,00 euro**

# Analisi critica dei fattori di rischio estetici in implantologia post-estrattiva

**Autori** \_ M. Capelli\*, M.A. Deflorian\*, R. Scaini\*, F. Galli\*, A. Parenti\*, L. Fumagalli\*, F. Zuffetti\*, T. Testori\*, Italia

*\*Università degli Studi di Milano  
Dipartimento di Tecnologie per la  
Salute I.R.C.C.S. Istituto Ortopedico  
Galeazzi Reparto di Implantologia e  
Riabilitazione Orale Responsabile: Dr.  
Tiziano Testori Clinica Odontoiatrica  
Direttore: Prof. Roberto L. Weinstein*

## \_ Introduzione

Uno degli obiettivi clinici più difficili da ottenere in chirurgia implantare è la preservazione dei tessuti duri e molli in seguito alla perdita di uno o più elementi dentari. Dal punto di vista chirurgico, le moderne linee guida suggeriscono che l'adeguata simmetria e morfologia dei tessuti molli possono essere ottenuti mediante il corretto posizionamento tridimensionale dell'impianto, in modo da ottenere un profilo d'emergenza corretto del futuro restauro protesico. Si è pensato che l'inserimento di impianti post-estrattivi potesse mantenere il profilo dei tessuti molli, preservare la dimensione ossea, ridurre al minimo il periodo di edentulia e il tempo totale di trattamento<sup>(1-3)</sup>. Anche in seguito all'estrazione di elementi dentali con processi infettivi cronici periapicali il posizionamento di impianti post-estrattivi si è dimostrata una tecnica predicibile e ben documentata<sup>(4-6)</sup>. Tuttavia studi più recenti hanno messo in discussione la possibilità che l'inserimento di impianti post-estrattivi possa prevenire il riassorbimento osseo<sup>(7-8)</sup>.

Per minimizzare questo meccanismo fisiologico sono state proposte tecniche chirurgiche senza l'elevazione di lembi anche se un recente studio clinico ha dimostrato che l'inserimento di impianti post-estrattivi posizionati mediante l'elevazione di un lembo o con tecnica senza lembo può dare, in entrambi i casi, ottimi risultati<sup>(9)</sup>. L'inserimento di impianti in siti post-estrattivi spesso comporta una discrepanza tra il corpo implantare e le pareti alveolari residue. La guarigione dell'alveolo post-estrattivo comprende processi di riassor-

bimento e di apposizione osseo, dove il primo prevale sul secondo. Il riassorbimento è maggiore in presenza di ampi spazi perimplantari e in presenza di un biotipo parodontale sottile, ma la sola presenza di una corticale vestibolare spesso non risulta sufficiente a prevenire il riassorbimento osseo orizzontale<sup>(10)</sup>. Al fine di preservare il volume osseo sono state introdotte tecniche di innesto tra l'impianto e la parete alveolare<sup>(11)</sup>. Lo scopo di questo lavoro è definire quali sono i fattori di rischio che possono influire sul risultato estetico a lungo termine degli impianti post-estrattivi e presentare un nuovo parametro clinico-diagnostico.

## \_ Valutazione critica dei parametri clinici

L'inserimento di impianti post-estrattivi immediati (tipo 1) comporta vantaggi e svantaggi ma in generale è considerata una procedura chirurgica più complessa rispetto all'inserimento implantare di tipo 2 e 3<sup>(12)</sup> (Tab. 1).

Per ottenere una riabilitazione soddisfacente dal punto di vista estetico non è sufficiente armonizzare dimensione, forma, posizione e colore del restauro protesico agli elementi dentali adiacenti, ma è essenziale ottenere tessuti molli perimplantari sani e stabili nel tempo. Risulta quindi fondamentale, per ottenere buoni risultati a lungo termine, stabilire quali sono i fattori di rischio che possono compromettere il risultato finale. I principali fattori analizzati sono:

- 1 stabilità dei tessuti molli perimplantari;
- 2 spessore osseo vestibolare;

- 3 siti infetti alveolari;
- 4 posizione impiantare;
- 5 spazio perimplantare.

#### *Stabilità dei tessuti molli perimplantari*

È importante innanzitutto comprendere che i tessuti molli perimplantari si comportano diversamente rispetto ai tessuti parodontali.

Dal punto di vista anatomico la dimensione e la posizione dell'ampiezza biologica è la differenza più rilevante.

Studi clinici su modello animale e umano hanno dimostrato che la dimensione dell'ampiezza biologica perimplantare risulta 1 mm più lunga rispetto a quella misurata attorno agli elementi dentali<sup>(13)</sup>. Inoltre, la piattaforma impiantare è solitamente posizionata a livello crestale e determina, nella porzione interprossimale della mucosa perimplantare sana, la migrazione dell'ampiezza biologica in posizione sotto-crestale. Il rimodellamento osseo perimplantare comporta il riassorbimento osseo fino alla prima spira del corpo impiantare creando perciò un difetto circonferenziale agli impianti inseriti ad modum Branemark.

La posizione sotto-crestale dell'ampiezza biologica, il profilo interprossimale piatto e il rimodellamento osseo perimplantare possono quindi compromettere il risultato estetico. Numerosi studi clinici randomizzati controllati che analizzano l'inserimento impiantare post-estrattivo (tipo 1)<sup>(4-6,14,15)</sup> descrivono recessioni della mucosa vestibolare medie di 0,5-0,9 mm. La frequenza delle recessioni in impianti immediati (tipo 1) è elevata ed è maggiore di 1 mm nell'8-40% dei siti. Quasi un terzo dei siti analizzati mostra recessioni di 0,5 mm o più (Tab. 2). Lo spessore dei tessuti molli ha un ruolo rilevante nel resistere agli insulti chirurgici. Seibert e Lindhe<sup>(16)</sup> coniarono il termine biotipo parodontale al fine di descrivere le

diverse architetture gengivali basandosi sullo spessore bucco-linguale. Descrissero un biotipo parodontale spesso e piatto e un biotipo sottile e festonato. In implantologia i tessuti molli perimplantari sono differenziati in spessi, medi, e sottili<sup>(17)</sup> e ogni biotipo ha specifiche caratteristiche. Un recente studio di Nisapakultorn et al.<sup>(18)</sup> ha mostrato che il biotipo perimplantare è fortemente associato al margine di attacco vestibolare e che pazienti con biotipo sottile presentano minor riempimento della papilla interdentale e maggior rischio di recessioni gengivali (Tab. 3).

#### *Spessore osseo vestibolare*

È stato suggerito che il posizionamento impiantare post-estrattivo potesse preservare l'architettura alveolare, ma recenti studi su modello animale hanno chiaramente dimostrato che a seguito dell'estrazione degli elementi dentali le creste alveolari vestibolare e palatale vanno comunque incontro a un sostanziale riassorbimento<sup>(19)</sup>. Il riassorbimento dell'osso alveolare propriamente detto costituente la corticale interna dell'alveolo post-estrattivo avviene a seguito dell'estrazione dentale. Infatti, questa struttura ha la stessa derivazione embriogenetica del legamento parodontale e va incontro a un riassorbimento dovuto alla perdita di funzione. Essendo la sottile parete alveolare vestibolare costituita prevalentemente da osso alveolare propriamente detto, il suo riassorbimento esita riassorbimento verticale della parete ossea vestibolare. Lo spessore osseo vestibolare minimo per evitare il riassorbimento verticale deve ancora essere definito. In uno studio clinico Spray et al.<sup>(20)</sup> trovarono che la perdita ossea diminuiva significativamente quando lo spessore osseo vestibolare dopo l'inserimento impiantare era di 1,8-2 mm. In una recente pubblicazione, un panel di

**Tabella 1\_ Vantaggi e svantaggi clinici del posizionamento impiantare post-estrattivo.**

Vantaggi	Singola procedura chirurgica
	Tempo di trattamento ridotto rispetto al posizionamento impiantare tipo 3 e 4
	Buona disponibilità di spazio per il posizionamento impiantare
	Difetti marginali a 2-3 pareti con buon potenziale rigenerativo
Svantaggi	La morfologia dell'alveolo post-estrattivo può determinare la scorretta posizione impiantare
	La morfologia dell'alveolo post-estrattivo può determinare carenza di stabilità primaria
	Carenza di tessuti molli per la gestione del lembo e la chiusura per prima intenzione
	Rischio di recessioni vestibolari aumentato
	Complessità del trattamento aumentato rispetto all'inserimento tipo 2 e 3



Autori	Carico	Tempo di inserimento	Frequenza delle recessioni	Note
Wohrle 1998	Immediato	Tipo 1	14,3%-rec 1-1,5 mm	
Grunder 2000	Dilazionato	Tipo 1		Recessioni medie 0,6 mm
Kan et al. 2003	Immediato	Tipo 1		Recessioni medie 0,5±0,53 mm
Cangini 2005	Dilazionato	Tipo 1		0,2±1,5 mm Amelogenine 0,9±1,3 mm Membrane in collagene
Cornelini 2005	Immediato	Tipo 1		Recessioni medie 0,75 mm
Lindeboom 2006	Dilazionato	Tipo 1	8,7% rec. 1-2 mm 30% rec. < 1 mm	
Chen 2007	Convenzionale	Tipo 1	33,3% rec.	
Juodzbaly 2007	Dilazionato	Tipo 1	21,4% rec. 1-2 mm	
Kan 2007	Immediato	Tipo 1	34,8% rec. > 0,5 mm	
Evans e Chen 2008	Convenzionale	Tipo 1	45,2% rec. 0,5 mm 21,4% rec. 1 mm 19,1% rec. > 1,5 mm	Recessioni medie 0,9±0,78 mm
Buser 2011	Dilazionato	Tipo 2		Un sito con rec 0,5-1 mm

**Tabella 2**\_Studi clinici impianti post-estrattivi.

esperti in campo implantologico, ha elaborato delle linee guida per il posizionamento implantare in siti guariti nel settore estetico. Per l'ottenimento di un risultato ottimale dal punto di vista biologico ed estetico, la quantità ossea raccomandata vestibolare all'osteotomia deve essere di almeno 2 mm. Basandosi su questa consensus<sup>(21)</sup>, la comunità scientifica è concorde nell'affermare che lo spessore osseo vestibolare di almeno 2 mm è determinante per assicurare l'adeguato supporto dei tessuti molli ed evitare il riassorbimento della corticale vestibolare successivamente alla finalizzazione protesica. È possibile pensare che nel caso di impianti post-estrattivi, per ottenere un risultato stabile a lungo termine, sia necessario avere uno spessore osseo vestibolare persino maggiore a quello desiderato in un sito guarito, in quanto l'alveolo post-estrattivo deve ancora subire processi di rimodellamento.

Un recente studio clinico di Huynh\_Ba et al.<sup>(22)</sup> hanno dimostrato che solo la minor parte (6,5%) degli elementi dentali mascellari includendo incisivi, canini e premolari presentano uno spessore osseo vestibolare maggiore o uguale a 2 mm. Escludendo i premolari solo un sito (2,6%) di 39 analizzati mostrava uno spessore vestibolare di 2 mm (Tab. 4). L'analisi dei sei elementi frontali mascellari ha dimostrato che tutti i denti analizzati presentavano uno spessore osseo vestibolare inferiore a 1 mm e quasi nel 50% dei casi lo spessore è inferiore a 0,5 mm (Tab. 5). È stato stimato che la quan-

tità di osso alveolare propriamente detto nel campione analizzato vari tra 0,1-0,4 mm. La perdita dell'elemento dentale comporta dunque il riassorbimento dell'osso alveolare propriamente detto: quindi minore è lo spessore della corticale vestibolare più estesa sarà la perdita ossea<sup>(23)</sup>.

Lo spessore della cresta ossea vestibolare influenza anche l'entità del riassorbimento verticale. Ferrus et al.<sup>(10)</sup> dimostrarono che nei siti con corticale vestibolare più spessa di 1 mm, l'atrofia verticale media era modesta (-0,4 ±1,3 mm) mentre nei siti con spessore vestibolare minore di 1 mm l'atrofia verticale era di entità maggiore (-1,2 ±2,1 mm). Un altro aspetto clinico è rappresentato dall'integrità della corticale vestibolare. Kan e collaboratori<sup>(24)</sup> correlarono l'insorgenza di recessioni gengivali alla dimensione e alla forma delle deiscenze ossee vestibolari. Solo l'8,3% dei siti con deiscenze strette o a forma di V erano associati a recessioni di 0,5 mm o maggiori. La frequenza delle stesse recessioni associate ad ampi difetti a U e difetti che coinvolgevano gli elementi adiacenti erano del 42,8% e 100% rispettivamente. Per migliorare il risultato estetico e mantenere un'adeguata quantità di gengiva aderente nelle riabilitazioni implantari dei settori anteriori sono state proposte perciò procedure di aumento dei tessuti molli.

La domanda è se l'innesto di tessuto molle possa compensare il rimodellamento osseo e mantenere la corticale vestibolare nel tempo.



Autore	Sito	Campione	Follow-up	Risultati
Kan et al 2003	Mascellare anteriore	45 Pazienti 45 Impianti	1- anno	Dimensione della mucosa peri-implantare legata al biotipo peri-implantare
Cardaropoli et al 2006	Mascellare anteriore	11 Pazienti 11 Impianti	1- anno	Perdita ossea media di 1,6 mm dall'inserimento implantare alla protesizzazione; recessione della mucosa perimplantare media 0,6 mm. Rapporto tra spessore della mucosa e quantità di gengiva cheratinizzata = 1:1,5
Chen et al 2007	Mascellare anteriore e regione premolare	30 Pazienti 30 Impianti	3-4- anni	Recessioni mucose legate al posizionamento vestibolare degli impianti e non al biotipo parodontale
Evans and Chen 2008	Mascellare e mandibola anteriore e regione premolare	42 Pazienti 42 Impianti	19- mesi	Il biotipo parodontale sottile ha mostrato maggiori recessioni peri-implantari che quello spesso, tuttavia la differenza non è statisticamente significativa.
Romeo et al 2008	Mascellare e mandibola anteriore e regione premolare	48 Pazienti 48 Impianti	1- anno	Il biotipo spesso è associato a riempimento totale della papilla
Chen et al 2009	Incisivi Mascellari	85 Pazienti 85 Impianti	1- anno	Recessioni mucose maggiori del 10% si sono verificate nel 24% dei siti con biotipo sottile e nel 10,5% dei siti con biotipo spesso
Linkevicius et al 2009	Sconosciuto	26 Pazienti 64 Impianti	1- anno	La perdita ossea peri-implantare media è inversamente proporzionale allo spessore della mucosa peri-implantare
Linkevicius et al 2009	Sconosciuto	19 Pazienti 46 Impianti	1- anno	Siti con spessore gengivale iniziale < 2 mm presentano perdita ossea fino a 1,45 mm; perdita ossea peri-implantare maggiore nei siti con biotipo sottile rispetto a quelli con biotipo spesso
Nisapakultorn et al 2010	Incisivi mascellari	40 Pazienti i40 Impianti	—	Il margine di attacco vestibolare peri-implantare è strettamente legato al biotipo parodontale, il biotipo sottile è associato a una frequenza maggiore di recessioni

Uno studio recente<sup>(25)</sup> ha dimostrato che casi ad alta valenza estetica trattati mediante innesto sottoepiteliale di connettivo con tecnica a tunnel hanno subito minor riassorbimento osseo rispetto ai casi controllo non innestati (0,34 vs 1,063 mm). Un recente studio<sup>(26)</sup> ha cercato una correlazione tra il biotipo tissutale e la stabilità marginale della cresta ossea dopo inserimento impiantare.

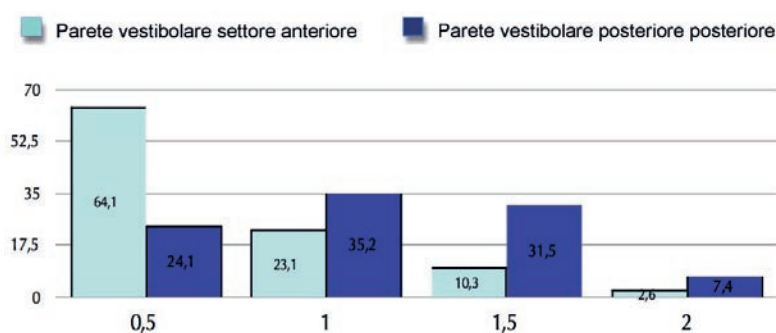
Nel biotipo sottile in cui lo spessore dei tessuti molli era inferiore a 2,5 mm sono state osservate perdite ossee fino a un massimo di

1,45 mm a un anno dal carico.

#### — Siti infetti alveolari

Spesso gli elementi dentali non più mantenibili mostrano processi infettivi periapicali e/o malattia parodontale. Alcuni autori hanno sconsigliato il posizionamento immediato di impianti in siti infetti<sup>(27)</sup> in quanto la preesistente patologia avrebbe potuto compromettere l'osteointegrazione e la malattia parodontale avrebbe influenzato negativamente la sopravvivenza impiantare<sup>(28)</sup>. Tuttavia studi più

**Tabella 3** Relazione tra biotipo tissutale e risultato estetico.



**Tabella 4** Distribuzione dello spessore della parete vestibolare.