

# DENTAL TRIBUNE

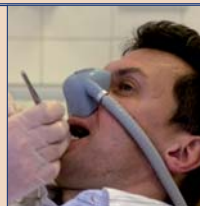The World's Dental Newspaper · Swiss Edition 

No. 11/2014 · 11. Jahrgang · 5. November 2014 · PVSt. 64494 · Einzelpreis: 3.00 CHF



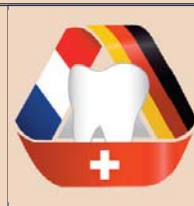## Revolution in der Zahnmedizin

Dank der adhäsiven Zahnmedizin ist heutzutage ein umfangreiches Behandlungsspektrum möglich. Viele neue Techniken haben die Zahnmedizin erobert. Von Dr. Brigitte Zimmerli, Burgdorf. ▶ Seite 4f



## Fünf Jahre Lachgassedierung

IfzL bietet seit über fünf Jahren sehr erfolgreich in Deutschland Zertifizierungsfortbildungen zur zahnärztlichen Lachgassedierung an. Stefanie Lohmeier und ihre Kollegen im Interview. ▶ Seite 9



## Dreiländertreffen

Der 47. Oberrheinische Zahnärztetag findet am 15. November in Freiburg im Breisgau statt und hat sich das Motto „Rund um das Osteon – Schnittstelle Biologie – digitale Planung“ gewählt. ▶ Seite 13

ANZEIGE

**MEIN POLIERER**

**KENDA DENTAL POLISHERS**

Made in Liechtenstein

www.kenda-dental.com  
Phone +423 388 23 11  
KENDA AG  
LI - 9490 VADUZ  
PRINCIPALITY OF LIECHTENSTEIN

## Gefahr durch die Dritten

Nächtliches Tragen der Prothese erhöht Risiko für Pneumonie.

TOKIO – Wer seine Dritten vernachlässigt, riskiert eine lebensbedrohliche Lungenentzündung. Wissenschaftler der Nihon University School of Dentistry in Tokio fanden heraus, dass Senioren, die ihre Prothese über Nacht im Mund behalten, ein doppelt so hohes Risiko haben, an einer Pneumonie zu erkranken, als jene, die den künstlichen Zahnersatz herausnehmen.

Besonders für ältere Menschen ist eine Lungenentzündung gefähr-

lich. Wissenschaftler haben nun einen engen Zusammenhang zwischen schlechter Mundgesundheit bei nächtlichen Prothesenträgern und einer einhergehenden Pneumonie herausgefunden. Die japanische Studie unter 524 Probanden im betagten Alter von 85+ untersuchte über drei Jahre hinweg die orale Gesundheit von Prothesenträgern. Analysiert wurden neben dem Hygieneverhalten auch die Blutwerte, der allge-

Fortsetzung auf Seite 2 →

## Ebola-Epidemie eindämmen

Henry Schein und seine Lieferpartner spenden Schutzausrüstung im Wert von über einer Million US-Dollar.



MELVILLE – Henry Schein, Inc. arbeitet eng mit der CDC Foundation und Partner-Hilfsorganisationen zusammen, darunter AmeriCares, Direct Relief, International Medical Corps und MedShare, um den Bedarf an medizinischen Hilfsgütern kon-

tinuierlich zu überwachen und zu beurteilen und den Ausbruch von Ebola in Westafrika zu bekämpfen. Henry Schein spendet Gesichtsmasken, Schutzhandschuhe und Kittel sowie Handdesinfektionsmittel, Schutzanzüge und andere PSA

im Wert von über einer Million US-Dollar. „Die von Ebola betroffenen Länder sehen sich vor eine eskalierende Gesundheitskrise gestellt und Henry Schein ist fest entschlossen, die Hilfsbemühungen zur Eindämmung

Fortsetzung auf Seite 2 →

## Oberkiefer aus dem 3-D-Drucker


Patient erhielt dank neuester Technik ein Stück Lebensqualität zurück.

BANGALORE – Bösartige Tumoren der Mundhöhle und Zunge stehen in der Häufigkeitsstatistik bei Männern weltweit an 7. Stelle. Im Zuge eines diagnostizierten Mundhöhlenkar-

liche Nachbehandlung stark erschwerte. Die Zahnärzte verweigerten ihm aus diesem Grund das Einsetzen eines Zahnersatzes, weil sich Abdruck und Herstellung als problema-

tion des Gesichts am Computer wurde eine Replik des Patientenmundes erstellt – inklusive vollständig bezahntem Ober- und Unterkiefer. Das Modell war in der Lage, natürliche Bewegungen des Mundes zu simulieren und ahmte beispielsweise das Öffnen und Schließen nach.

Auf Grundlage der 3-D-Kiefer-Replik konnte nun der Zahnersatz




zinoms wurden einem 41-jährigen Mann aus Bangalore unlängst grosse Teile des Oberkiefers entfernt. Die Exzision des Tumors führte zu starken Beeinträchtigungen im Mundhöhlen- und Gesichtsbereich. Unglücklicherweise erlitt der Betroffene infolge der anschliessenden Strahlentherapie einen Trismus, der das Öffnen und Schliessen des Mundes verhinderte und somit die zahnärzt-

tisch herstellten.

Normale Funktionen wie Sprechen, Schlucken und Atmen wurden zur Tortur. Auch sein äusseres Erscheinungsbild stellte für den Patienten eine starke psychische Belastung dar.

Das auf 3-D-Druck spezialisierte ansässige Unternehmen Oseto3d hörte von dem Patientenfall und nahm sich diesem an. Nach erfolgtem CT-Scan und einer 3-D-Rekonstruk-

tion des Gesichts am Computer wurde eine Replik des Patientenmundes erstellt – inklusive vollständig bezahntem Ober- und Unterkiefer. Das Modell war in der Lage, natürliche Bewegungen des Mundes zu simulieren und ahmte beispielsweise das Öffnen und Schließen nach.

Dieser ist heute wieder in der Lage, alltägliche Dinge des Lebens wie ein simples Lächeln mit Freude und ohne Schmerzen geniessen zu können. 

Quelle: ZWP online

ANZEIGE

*Streuli*  
pharma



Der «Local» Hero

streuli-pharma.ch



## Von Bern nach Lausanne

Prof. Dr. Michael Bornstein wechselt an das SMD.



Prof. Dr. Michael Bornstein

BERN – Das Centre de Stomatologie et de Médecine Dentaire (SMD) in Lausanne darf sich freuen: Auf den 1. November 2015 wird Prof. Dr.

Michael Bornstein die Leitung des SMD der medizinischen universitären Poliklinik (PMU) übernehmen. „Diese Wahl ist eine verdiente Anerkennung für seine Verdienste auf dem Gebiet der Radiologie und Stomatologie“, so Prof. Dr. Daniel Buser, Direktor der Klinik für Oralchirurgie und Stomatologie in Bern.

Michael Bornstein studierte bis 1998 Zahnmedizin an der Universität Basel, wo er 2002 auch promovierte. 2003 erhielt er den Fachzahnarzttitel in Oralchirurgie und Stomatologie.

Nach einem einjährigen Forschungsaufenthalt an der University of Texas in San Antonio bei Prof. Dr. David Cochran kehrte er 2005 an die zmk bern zurück und übernahm 2007 die Leitung der Station für zahnärztliche Radiologie und Stomatologie, habilitierte 2009 und wurde 2014 zum Assoziierten Professor befördert. [DT](#)

Quelle: SSO

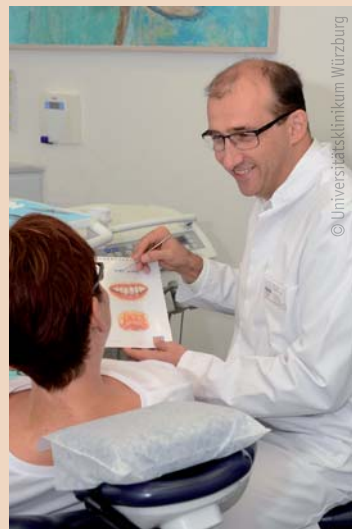## Von Basel nach Würzburg

Prof. Dr. Gabriel Krastl wird Chef der Poliklinik für Zahnerhaltung und Parodontologie des Uniklinikums Würzburg.

BASEL – Seit Anfang September dieses Jahres leitet Prof. Dr. Gabriel Krastl die Poliklinik für Zahnerhaltung und Parodontologie des Uniklinikums Würzburg. Der Nachfolger von Prof. Dr. Bernd Klaiber war zuletzt als Oberarzt der Klinik für Parodontologie, Endodontologie und Kariologie an der Universitätszahnklinik in Basel tätig.

2006 gründete er das interdisziplinäre Zahnunfallzentrum Basel mit Patienten aus dem gesamten deutschsprachigen Raum, das er bis zu seinem Wechsel nach Unterfranken zusammen mit Prof. Dr. Andreas Filippi leitete. Der 43-Jährige plant, auch an seinem neuen Arbeitsort eine vergleichbare Einrichtung aufzubauen. [DT](#)

Quelle: Universitätsklinikum Würzburg



Prof. Dr. Gabriel Krastl ist der neue Direktor der Poliklinik für Zahnerhaltung und Parodontologie des Uniklinikums Würzburg.

## Recycelte Prothese & Körperverletzung

Zahnarzt wehrt sich vor Gericht. Fall noch nicht endgültig geklärt.

DÜSSELDORF – Im Februar verurteilte das Amtsgericht in Düsseldorf einen Zahnarzt zu einer Geldstrafe in Höhe von 1'000 Euro, weil er einer Patientin ihre alte Prothese als neu verkauft habe und dafür 4'000 Euro abrechnete. Der verurteilte Zahnarzt ging jetzt am Landgericht in Berufung und wehrt sich gegen die Vorwürfe des Betruges und der fahrlässigen Körperverletzung.

Als die Oberkieferprothese der betagten Patientin nach zwei Jahren zerbrach und sie sich beim Praxisnachfolger des Angeklagten in Behandlung begab, stellte dieser den angeblichen Betrug in „Aus-Alt-mach-Neu-Manier“ fest. Der alte Praxisinhaber bestreitet jedoch vehement solch ein waghalsiges Vorgehen: „Sie war fast 20 Jahre Patientin bei mir – warum sollte ich so etwas machen?“, äußerte er sich bereits im Februar vor dem Richter, wie RP ONLINE berichtete. Nur vorübergehend habe er ihr im Herbst 2010 das alte Gebiss eingesetzt, da drei Zähne extrahiert werden sollten, um die neue Prothese einzusetzen. Dazu fehlte aber die Bereitschaft der Patientin. So habe er die alte Prothese aufgearbeitet und erneut eingesetzt. Wie ein Rechnungsbetrag von 4'000 Euro zustande kam, erklärte der Angeklagte mit der Feststellung, dass bereits ein neuer Zahnersatz für ca. 3'200 Euro angefertigt worden sei, aber durch Praxisübergabe an den neuen Inhaber scheinbar nie

eingesetzt wurde. Die Patientin müsse die neue Prothese nur aus der Praxis abholen.

Neben dem Betrug steht allerdings auch der Verdacht der fahrlässigen Körperverletzung im Raum: Laut Aussage der Patientin habe sie die zahnärztliche Empfehlung erhalten, die Oberkieferprothese nie herauszuneh-

men, was wiederum eine schwere Entzündung des Zahnfleisches nach sich zog. Auch gegen diese Aussage wehrt sich der beschuldigte Zahnarzt. Wie sich dieser Fall vor Gericht entwickelt und wie die Richter schlussendlich entscheiden, lesen Sie demnächst auf ZWP online. [DT](#)

Quelle: ZWP online



© Andrey\_Popov

### ← Fortsetzung von Seite 1 Ebola-Epidemie

des Virus zu unterstützen“, erklärt Stanley M. Bergman, Vorstandsvorsitzender und Chief Executive Officer von Henry Schein. „Es ist absolut notwendig, dass die medizinischen Einsatzkräfte die notwendige persönliche Schutzausrüstung erhalten, damit sie ihre heroische Arbeit sicher fortsetzen und Menschenleben retten können. Durch öffentlich-private Partnerschaften mit unserem Lieferantennetzwerk und Hilfsorganisationen stellen wir die für Bekämpfung dieser tödlichen Epidemie dringend benötigten Materialien bereit.“

Die angesichts des Ausbruchs der Ebola-Epidemie eingeleitete Notfallhilfe spiegelt einen wesentlichen Aspekt von Henry Schein Cares wider. Um die Einsatzfähigkeit bei Notfällen in aller Welt zu beschleunigen, liefert Henry Schein Cares regel-

mässig Produkte an internationale Hilfsorganisationen, damit deren Lager im Falle einer Katastrophe aufgestockt sind.

Zusätzlich zu den vom Unternehmen gespendeten medizinischen Produkten zur Bekämpfung des Ebola-Ausbruchs hat die Henry Schein Cares Foundation einen Ebola-Hilfsfonds eingerichtet. Diese Stiftung ist eine gemeinnützige Organisation nach 501(c)(3), die den weltweiten Zugang zur gesundheitlichen Versorgung unterstützt und fördert. Das von der Stiftung gesammelte Geld wird an Nothilfe leistende Organisationen gespendet.

Team-Schein-Mitarbeiter und andere können durch Spenden an den Fonds zu diesen Hilfsbemühungen beitragen. Henry Schein wird Spenden, die Team-Schein-Mitarbeiter in diesen Fonds einzahlen, verdoppeln. Alle Gelder werden über die

CDC Foundation und andere Hilfsorganisationen direkt und vollständig den Ebola-Hilfsmassnahmen zugutekommen. Bis zur Schließung des Fonds können Einzelpersonen und Unternehmen Geld- und Produktspenden leisten. Spenden per Kreditkarte werden über die Henry Schein Cares Foundation Website, [www.hscaresfoundation.org](http://www.hscaresfoundation.org) angenommen (Klicken Sie auf die Schaltfläche „Spenden“; Sie werden zu einer Abwicklungsseite für Kreditkarten geleitet und wählen dort den „Ebola Relief Fund“ [Ebola-Hilfsfonds]). Spendenschecks werden ebenfalls angenommen und sollten auf die „Henry Schein Cares Foundation“ ausgestellt werden. Tragen Sie als Verwendungszweck „Ebola Relief Fund“ ein und senden Sie den Scheck an: Ashley Lenz bei Henry Schein, Inc., 135 Duryea Road, Melville, N.Y., 11747. [DT](#)

### ← Fortsetzung von Seite 1 Gefahr durch die Dritten

meine Gesundheitszustand sowie Krankheitsverlauf und Sterberate im Zuge einer Lungentzündung.

Während des Studienzeitraumes wurden insgesamt 48 Fälle von Lungentzündung festgestellt, darunter 20 mit tödlichem Verlauf sowie 28 Krankenseinweisungen. Bei den Trägern, die ihre Dritten im Mund liessen, wurden neben vermehrtem Zahnbelag, Pilzbefall (*Candida albicans*) und Zahnfleischentzündungen zudem erhöhte Interleukin-6-Werte

festgestellt. Um die Mundschleimhaut vor Entzündungen und Pilzbefall zu schützen, ist die tägliche Reini-

gung von herausnehmbarem Zahnersatz daher unabdingbar. [DT](#)

Quelle: ZWP online

### Editorische Notiz Schreibweise männlich/weiblich

Wir bitten um Verständnis, dass – aus Gründen der Lesbarkeit – auf eine durchgängige Nennung der männlichen und weiblichen Bezeichnungen verzichtet wurde. Selbstverständlich beziehen sich alle Texte in gleicher Weise auf Männer und Frauen.

Die Redaktion



© studiovin

### DENTAL TRIBUNE

#### IMPRESSUM

Verlag  
OEMUS MEDIA AG, Holbeinstr. 29  
04229 Leipzig, Deutschland  
Tel.: +49 341 48474-0  
Fax: +49 341 48474-290  
kontakt@oemus-media.de  
www.oemus.com

Verleger  
Torsten R. Oemus

Verlagsleitung  
Ingolf Döbbecke  
Dipl.-Päd. Jürgen Isbaner  
Dipl.-Betriebsw. Lutz V. Hiller

Chfredaktion  
Dipl.-Päd. Jürgen Isbaner (ji), Vi.S.d.P.  
isbaner@oemus-media.de

Redaktionsleitung  
Majang Hartwig-Kramer (mhk)  
m.hartwig-kramer@oemus-media.de

Redaktion  
Marina Schreiber (ms)  
m.schreiber@oemus-media.de

Anzeigenverkauf  
Verkaufsleitung  
Dipl.-Betriebsw. Lutz V. Hiller  
hiller@oemus-media.de

Projektmanagement/Vertrieb  
Nadine Naumann  
n.naumann@oemus-media.de

Produktionsleitung  
Gernot Meyer  
meyer@oemus-media.de

Anzeigendisposition  
Marius Mezger  
m.mezger@oemus-media.de

Bob Schliebe  
b.schliebe@oemus-media.de

Lysann Reichardt  
l.reichardt@oemus-media.de

Layout/Satz  
Matthias Abicht

Lektorat  
Hans Motschmann  
h.motschmann@oemus-media.de

#### Erscheinungsweise

Dental Tribune Swiss Edition erscheint 2014 mit 12 Ausgaben (zwei Doppelausgaben 1+2 und 7+8), es gilt die Preistabelle Nr. 5 vom 1.1.2014. Es gelten die AGB.

#### Druckerei

Dierichs Druck+Media GmbH, Frankfurter Str. 168, 34121 Kassel, Deutschland

#### Verlags- und Urheberrecht

Dental Tribune Swiss Edition ist ein eigenständiges redaktionelles Publikationsorgan der OEMUS MEDIA AG. Die Zeitschrift und die enthaltenen Beiträge und Abbildungen sind urheberrechtlich geschützt. Jede Verwertung ist ohne Zustimmung des Verlages unzulässig und strafbar. Das gilt besonders für Vervielfältigungen, Übersetzungen, Mikroverfilmungen und die Einspeicherung und Bearbeitung in elektronischen Systemen. Nachdruck, auch auszugsweise, nur mit Genehmigung des Verlages. Bei Einsendungen an die Redaktion wird das Einverständnis zur vollen oder auszugsweisen Veröffentlichung vorausgesetzt, sofern nichts anderes vermerkt ist. Mit Einsendung des Manuskriptes geht das Recht zur Veröffentlichung als auch die Rechte zur Übersetzung, zur Vergabe von Nachdruckrechten in deutscher oder fremder Sprache, zur elektronischen Speicherung in Datenbanken zur Herstellung von Sonderdrucken und Fotokopien an den Verlag über. Für unverlangt eingesandte Bücher und Manuskripte kann keine Gewähr übernommen werden. Mit anderen als den redaktionseigenen Signa oder mit Verfasseramen gekennzeichnete Beiträge geben die Auffassung der Verfasser wieder, welche der Meinung der Redaktion nicht zu entsprechen braucht. Der Autor des Beitrages trägt die Verantwortung. Gekennzeichnete Sonderteile und Anzeigen befinden sich ausserhalb der Verantwortung der Redaktion. Für Verbands-, Unternehmens- und Marktinformationen kann keine Gewähr übernommen werden. Eine Haftung für Folgen aus unrichtigen oder fehlerhaften Darstellungen wird in jedem Falle ausgeschlossen. Gerichtsstand ist Leipzig, Deutschland.



NEU: CROSS ACTION®

Jetzt Gratisprobe† anfordern unter  
[www.dentalcare.com](http://www.dentalcare.com)

**Oral-B®**

powered by **BRAUN**

**PERFEKTER  
WINKEL**

FÜR EINE  
**ÜBERLEGENE  
REINIGUNG\***

16°  
Winkel

**ORAL-B® PRO 6000 MIT CROSS ACTION®**  
**EINE NEUE ERRUNGENSCHAFT IN DER 3D-TECHNOLOGIE**

Borsten in perfektem Winkel und alternierender Länge führen zu einer Verbesserung der Plaqueentfernung um 22% und zu einer Verminderung der Gingival-Blutung um 35%.\*\*

† So lange Vorrat reicht

\* Verglichen mit einer Standard-Handzahnbürste und Sonicare® Diamond Clean®.

\*\* Verglichen mit Sonicare® Diamond Clean® nach sechs Wochen Anwendung.

Sonicare® Diamond Clean® ist ein eingetragenes Warenzeichen der Philips Oral Healthcare, Inc.

**ORAL-B® - ELEKTRISCHE ZAHNBÜRSTEN**

SANFT. EFFIZIENT. GRÜNDLICH.

Die perfekte Fortsetzung Ihrer Prophylaxe

**Oral-B®**



# Adhäsive Techniken in der Zahnerhaltung

Patienten können heute wesentlich von neuen Techniken profitieren, die die Zahnhartsubstanz schonen. Von Dr. Brigitte Zimmerli, Burgdorf.

Mit der Entwicklung der adhäsiven Zahnmedizin wurde die Zahnmedizin revolutioniert. Die minimal-invasive Füllungstechnik wurde erst dank der adhäsiven Befestigung auf der Zahnoberfläche möglich. Die Patienten können heute stark von neuen Techniken profitieren, die die Zahnhartsubstanz schonen. Dabei ist nachvollziehbar, dass die Risiken für den Zahn umso kleiner sind, je schonender bei der Zahnversorgung vorgegangen wird. Der Erfolg der adhäsiven Restauration ist massgeblich abhängig von der richtigen Anwendung der Haftvermittler. Es ist im Rahmen des vorliegenden Artikels nicht möglich, alle Indikationsbeispiele für adhäsive Techniken zu erläutern. Es soll aber an ausgewählten Fällen gezeigt werden, was heute im Rahmen der adhäsiven minimalinvasiven Zahnmedizin möglich ist.

## Grundlagen

Damit die adhäsive Restauration funktioniert, ist die korrekte Anwendung des Haftvermittlers (Adhäsivs) entscheidend. Das scheint auf den ersten Blick trivial zu sein, ist es aber in der Praxis nicht. Denn die unterschiedlichen Produkte auf dem Markt müssen stets gemäss Packungsanweisung verwendet werden. Dabei sollte zwingend auf einige Details wie Einwirkzeit, Art des Verblasens etc. geachtet werden. Zusätzlich erschwerend kommt die Patientensituation dazu (Zugang, Trockenlegen etc.).

Man unterscheidet heute zwei Hauptgruppen von Adhäsivsystemen:

- Haftvermittler, bei welchen die Zahnoberfläche mit einer Säure geätzt und diese im Anschluss mit Wasserspray entfernt wird (Etch&Rinse-Systeme).
- Haftvermittler, bei welchen auf ein separates Ätzen mit Phosphorsäure verzichtet werden kann (selbstätzende Systeme oder Self-Etch-Systeme)



Ungeachtet dessen, was die Industrie verspricht, werden die besten Haftwerte auf Schmelz nach wie vor nach einer Ätzung mit Phosphorsäure erreicht. Deshalb gilt v.a. im ästhetischen Bereich: Schmelz immer ätzen, auch bei Haftvermittlern, bei welchen auf die Schmelzätzung verzichtet werden kann. Aber Achtung: Wenn zusätzlich Dentin exponiert ist, muss darauf geachtet werden, dass bei den selbstätzenden Systemen keine Phosphorsäure auf das Dentin gelangt, da sonst die Haftkraft deutlich abnimmt.

Bei der Haftung auf Dentin sind heute die Self-Etching-Systeme gut. Ihr Vorteil liegt v.a. darin, dass es zu weniger postoperativen Hyper-sensibilitäten kommt. Vorsicht ist einzig nach wie vor bei den Ein-

flaschensystemen gegeben. Die Self-Etching-Systeme, die aus einer einzigen Adhäsivkomponente (Einflaschensystem) bestehen, stellen eine enorm heterogene Gruppe dar, was den langfristigen Haftverbund angeht. Deshalb können diese Produkte nicht vorbehaltlos empfohlen werden.

Die Haftvermittlerflasche sollte vor Gebrauch kurz geschüttelt und das Adhäsiv stets frisch aus dem Behälter entnommen werden. Es empfiehlt sich, davon abzusehen, das Adhäsiv über Minuten in einem lichtgeschützten Behälter (z.B. Viviapad) zu lagern, bevor es gebraucht wird (Gefahr der Evaporation von Lösungsmitteln und allfälliger Phasenseparation des Adhäsivs). Bei Adhäsivsystemen und Kompositzementen, welche

im Kühlschrank gelagert werden, ist es von Vorteil, diese möglichst rasch ins Behandlungszimmer zu nehmen, da die Konversionsrate (Polymerisationsgrad) bei Raumtemperatur höher ist.

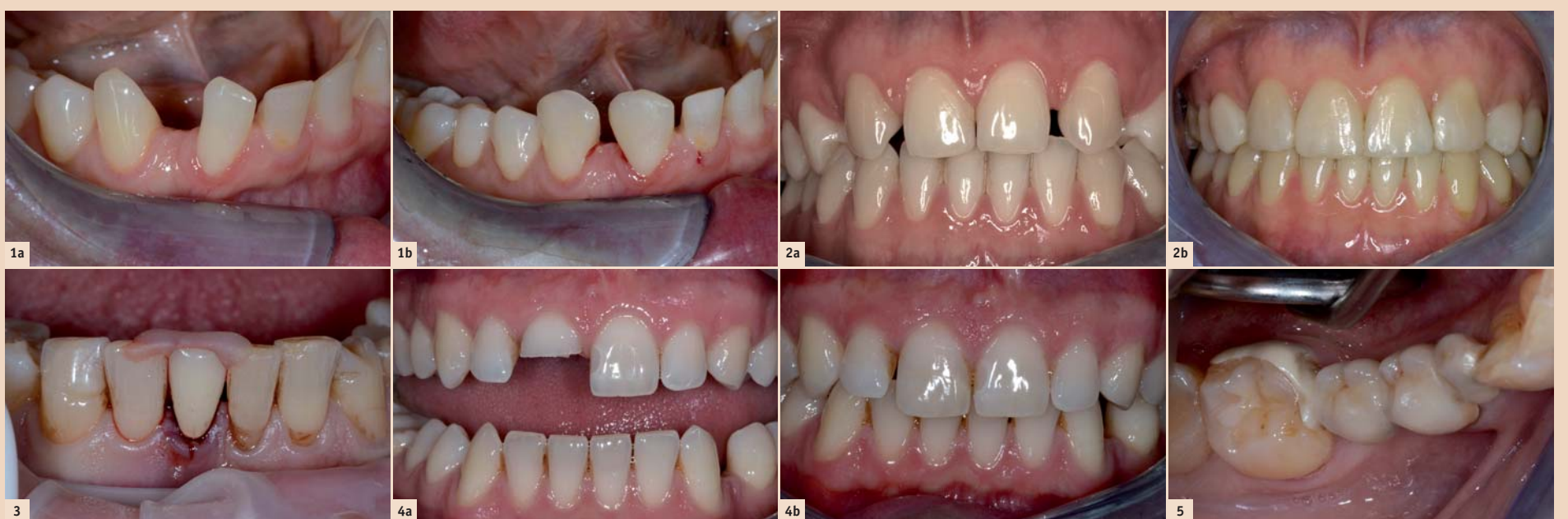Eine suffiziente Polymerisation des Haftvermittlers, Komposits und Kompositzements ist wichtig, um eine hochwertigere Restauration zu erhalten (bessere Haftkraft, weniger Verfärbung). Deshalb ist es empfohlen, den Lichtleiter kontinuierlich auf seine Sauberkeit und Unversehrtheit hin zu prüfen. Zusätzlich sollte die Lichtleistung der Polymerisationslampe regelmässig geprüft werden, um einen allfälligen Verlust der Lichtintensität rechtzeitig zu erkennen. „Kratztests“ oder ähnliche Methoden sind diesbezüglich nicht zuverlässig!

Ganz wichtig ist nach wie vor, dass das Arbeitsfeld gut isoliert ist, wobei der Kofferdam sicherlich die beste Lösung zur Trockenlegung ist. In gewissen Situationen leisten aber auch Wangenabhalter (z.B. Optra-gate) oder spezielle Watte-pads (z.B. DryTips) gute Dienste.

## Zahnverbreiterungen

Das beste Beispiel für minimal-invasive Zahnmedizin stellt sicherlich die rein additive Veränderung der Zahnform dar. Dabei wird die Zahnoberfläche nur gereinigt und das Adhäsiv ohne vorgängige Präparation des Zahnes aufgebracht. In jedem Fall muss in diesen Situationen der Zahnschmelz mit Phosphorsäure geätzt werden. Idealerweise wird ein Etch&Rinse-Adhäsiv verwendet. Bei der Applikation des Haftvermittlers ist entscheidend, dass das Adhäsiv in die Mikrostruktur des Zahnes penetrieren kann, bevor es ausgehärtet wird.

Je nach Situation kann das Kompositmaterial frei Hand geschichtet werden (**Abb. 1a und b**), oder man kann sich mithilfe der Formgestaltung erleichtern. Die Vorteile der rein additiven Formveränderung liegen auf der Hand: Die Veränderung ist reversibel und kann bei Nichtgefallen jederzeit geändert werden. Kommt es zu einem allfälligen Misserfolg, kann die Restauration einfach repariert werden. Gerade bei umfassenden Formveränderungen von Zähnen (z.B. bei Nichtanlagen) kann es sinnvoll sein, zunächst die Zähne mit Komposit zu versorgen und die Situation einige Jahre zu belassen, bevor dann später mit Keramikschalen die Zähne „definitiv“ versorgt werden (**Abb. 2a und b**). Mit diesem Vorgehen kann sich der Patient an das neue „Lächeln“ gewöhnen, und die Kompositfüllungen dienen als Vorlage für die definitive Gestaltung der Keramikarbeiten. ➔



**Abb. 1a:** Die Patientin stört sich an der grossen Lücke zwischen 43 und 42. Sie wünscht eine Lückenverkleinerung, hat aber nur eingeschränkte finanzielle Möglichkeiten. – **Abb. 1b:** Additive Zahnverbreiterung mit Komposit bei 43 mesial und 42 distal. – **Abb. 2a:** Junge Patientin (<30 Jahre) mit Nichtanlagen von 12 und 22. Wünscht ästhetische Verbesserung in relativ kurzer Zeit, da Auslandsaufenthalt ansteht (keine Kieferorthopädie und Implantation möglich). – **Abb. 2b:** Additive Zahnverbreiterung mit Komposit und Umgestaltung der Eckzähne zu seitlichen Schneidezähnen sowie der ersten Prämolaren zu Eckzähnen. – **Abb. 3:** Positionierschlüssel aus Kunststoff für 41, welcher nach Exzision mittels glasfaserverstärktem Komposit an den Nachbarzähnen befestigt werden soll. Genau gleich können auch Positionierschlüssel für Fragmente hergestellt werden. – **Abb. 4a:** Der Patient hat ein Frontzahntrauma (Kronenfraktur ohne Pulpabeteiligung) bei Zahn 11 erlitten. – **Abb. 4b:** Das Reattachment konnte dank des aufgefundenen Fragmentes sehr gut durchgeführt werden. Die „Restauration“ ist nahezu unsichtbar. – **Abb. 5:** Zirkoninlaybrücke von alio loco. Der linguale Adhäsivflügel ist lose. Zudem ist die Gerüstgestaltung lingual bis weit zum Margo gingivae geführt, sodass es zu einer chronischen Entzündung der Gingiva kommt.



# CANDIDA



## PARODIN PROFESSIONAL.

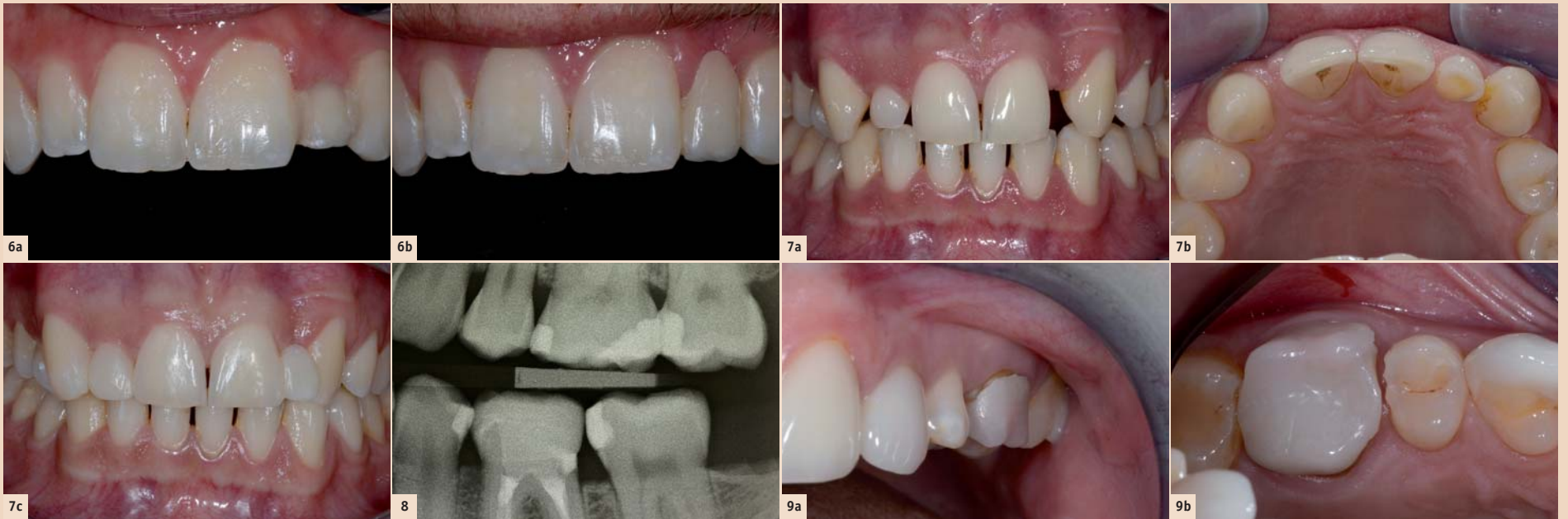INNOVATIVE  
ZAHNFLEISCHPFLEGE.

Innovative Wirkstoff-  
kombination mit Curcuma-  
Xanthoriza-Root-Extract.

Regeneriert und stärkt  
irritiertes Zahnfleisch.

Wirkung klinisch  
nachgewiesen.





**Abb. 6a:** Marylandbrücke für 22 von alio loco. Der Zahnersatz wirkt zu kurz und es kommt immer wieder zu Dezentrierungen der beiden Adhäsivflügel. – **Abb. 6b:** Die neue vollkeramische Klebebrücke ist nur noch einflügelig an 21 befestigt. Die Ästhetik ist auf Sprechdistanz sehr ansprechend. – **Abb. 7a:** Der Patient hat Nichtanlagen der seitlichen Schneidezähne. Dabei ist Milchzahn 52 in situ, während 62 nicht vorhanden ist. Der Patient ist in der Ausbildung und hat nur wenig finanzielle Mittel zur Verfügung. Eine kieferorthopädische Behandlung oder eine teure Sanierung kann sich der Patient nicht leisten. – **Abb. 7b:** Die asymmetrische Lückenverteilung und vor allem das enge Platzangebot bei der Lücke Regio 22 ist in der Palatinalansicht besonders deutlich. – **Abb. 7c:** Die Situation wurde so gelöst, dass 11 und 21 additiv nach distal und 13 nach mesial verbreitert wurden. Auch 52 wurde rein additiv verbreitert und verlängert. In Regio 22 wurde eine direkte faserverstärkte Kompositbrücke gemacht mit Attachment palatinal 21. Problematisch war das sehr enge Platzangebot, weshalb Zahn 22 nach distal aussen rotiert modelliert werden musste. Sicherlich ist es ästhetisch nicht perfekt gelöst, aber die Situation ist für den Patienten zurzeit zufriedenstellend. Grosser Vorteil der Behandlung ist, dass die ganze Versorgung rein additiv erfolgte und nichts präpariert wurde. Der Termin für die Dentalhygiene war noch ausstehend! – **Abb. 8:** Röntgenbild einer CEREC-Endkrone bei 36 aus Keramik. Deutlich zeichnet sich die PBE distal ab. Die Situation ist seit 6 Jahren stabil. Erkennbar ist das Knochenremodelling: Das Knocheniveau von 36 ist distal niedriger als mesial. – **Abb. 9a:** Die CEREC-Krone 26 wurde alio loco vor ca. 8 Monaten inseriert. Der deutlich abstehende Kronenrand sowie die suboptimale Oberflächenstruktur der Restauration fallen auf. – **Abb. 9b:** Die Okklusalanalysen bestätigen den Eindruck von vestibulär (Abb. 9a). Die CEREC-Krone weist nach mesial einen insuffizienten Kontaktpunkt auf. Zudem sind die Präparationsdefekte distal von 25 und mesial von 27 deutlich erkennbar. In diesem Fall musste die ganze Restauration entfernt und neu angefertigt werden. Zusätzlich mussten aufgrund der Präparationsdefekte Kompositfüllungen bei den Nachbarzähnen gelegt werden.

## Traumazähne: Reattachment

Es ist sinnvoll, den Patienten mittels Merkblättern oder mit entsprechenden Artikeln auf der Praxis-Homepage mitzuteilen, dass sie im Falle einer Zahnfraktur das abgebrochene Fragment feucht lagern und unbedingt alle abgebrochenen Zahnstücke in die Praxis mitbringen sollen. Die optisch schönste Zahnfüllung bei einem Trauma ist diejenige, die mit der eigenen Zahnhartsubstanz erfolgt.

Wenn man ein Zahnfragment erneut am Zahn befestigen will, kommen adhäsive Techniken zur Anwendung, wie sie beim Befestigen von Veneerschalen angewendet werden (in der Regel reichen rein lichthärtende Kompositmaterialien). Wichtig ist, dass das Fragment sicher reponierbar ist. Dazu muss das Teilstück einprobiert werden. Bei unklarer Positionierung kann es hilfreich sein, sich einen Positionierschlüssel über die Schneidekante mit einem Pattern Resin- oder Flowable-Material zu machen (**Abb. 3**). Das Fragment ist in der Regel einfacher zu positionieren, wenn die Kanten nicht präpariert oder abgerundet werden. Das Fragment muss für das Reattachement rehydriert sein. Die Literatur liefert

leider keine präzise Zeitangabe, wie lange das Bruchstück nach trockener Lagerung rehydriert werden muss, damit der Haftverbund gut funktioniert. Für die Praxis gilt, dass das Fragment möglichst rasch feucht gelagert wird, während der Patient für die Behandlung vorbereitet wird.

Der Zahn, aber auch das Zahnfragment, wird entsprechend den Vorgaben des Adhäsivsystems behandelt. Bei einem Adhäsivsystem mit hohem Füllanteil wird auf die Lichtpolymerisation vor der Befestigung des Fragmentes verzichtet und das Adhäsiv wird dann zusammen mit dem Zement oder Flowable (evtl. auch vorgewärmtes oder schallaktiviertes Komposit) zusammen ausgehärtet. Ist bei der Nachkontrolle die Klebefuge sichtbar, kann diese leicht anpräpariert und mit Kompositmaterial maschiert werden.

Die Wiederbefestigung von frakturierten Zahnfragmenten führt zu ästhetisch guten Ergebnissen und die Akzeptanz seitens des Patienten ist sehr hoch (**Abb. 4a und b**).

## Klebebrücken

Marylandbrücken hatten lange Zeit einen schlechten Ruf. Oftmals kam es zur einseitigen De-

zementierung und das Metallgerüst schimmerte gerne durch die Pfeilerzähne hindurch. Dank leistungsstarker Keramiken, aber auch durch die Weiterentwicklung von faserverstärkten Kompositen, haben die Klebebrücken einen neuen Aufschwung erfahren. Die minimal-invasive Technik und die Erkenntnis, dass im Frontzahnbereich einflügelige Brücken eine sehr gute Prognose haben, machen die Anfertigung von Klebebrücken in der Praxis interessant.

Eine gute Adhäsion ist v.a. bei Zirkondioxidkeramik nicht einfach zu erzielen. Eine Vorbehandlung mit Cojet und nachfolgender Silanisierung scheint die zuverlässigsten Haftwerte zu erzielen. Wichtig ist auch hier, dass die Trockenlegung während der Befestigung gewährleistet ist. Gerade im Unterkiefer müssen linguale „Klebararme“ als eher kritisch eingestuft werden, da die Einsicht für den Behandler meist eingeschränkt und die Trockenlegung erschwert ist (**Abb. 5**). Keramikklebebrücken im Frontzahnbereich können heute ästhetisch sehr gute Resultate erzielen (**Abb. 6a und b**).

Im Sinne von kostengünstigen Alternativen oder langzeitprovisorischen Lösungen können heute

mittels direkter Kompositklebebrücken Patienten neue Behandlungsmethoden angeboten werden (**Abb. 7a–c**). Dabei ist zu berücksichtigen, dass die Verarbeitung der Fasermaterialien (z.B. Everstick oder Dentapreg) nicht ganz einfach ist und eine entsprechende Fertigkeit vom Zahnarzt verlangt. Es ist durchaus möglich, diese faserverstärkten Kompositbrücken vom Zahntechniker herstellen zu lassen. Nachteilig ist einzig, dass man bei der indirekten Methode die Einschubrichtung berücksichtigen und allenfalls Zahnhartsubstanz wegpräparieren muss. Die Materialauswahl sollte mit dem Zahntechniker besprochen werden. Es ist entscheidend, dass die Glasfasern industriell mit der Kompositmatrix benetzt werden, da ansonsten eine Abplatzung des Verblendkompositis riskiert wird.

## Proximal Box Elevation (PBE)

Die Idee bei der sogenannten Proximal Box Elevation oder auch Marginal Elevation ist es, bei sehr ausgedehnten Defekten, den approximalen Kasten mit einem ersten Inkrement aus Komposit nach koronal zu verschieben, damit dann in einem zweiten Schritt die definitive Komposit- oder auch die Keramikrestauration (**Abb. 8**) unter optimalen Bedingungen gelegt werden kann. Im Falle der Kompositfüllung ist die Gestaltung des Kontaktpunktes vereinfacht, da der Keil dank PBE nicht die Matrize eindrückt. Bei der Keramikfüllung ist erstens die Darstellung des Präparationsrandes einfacher (z.B. bei CEREC-Restaurationen) und zweitens kann die Zementierung unter optimaler Trockenlegung erfolgen. Die Technik funktioniert in der Praxis durchaus – Grundvoraussetzung ist dabei, dass das erste Kompositinkrement unter suffizienter Trockenlegung erfolgt. Dies kann mit speziellen blutstillenden Pasten erfolgen oder auch unter Verwendung des Lasers. Zudem können relativ steife Matrizen gut in den Sulcus gelegt werden, um die

PBE durchzuführen. Obschon die biologische Breite bei dieser Technik unterschritten werden kann, scheint es bei adäquatem Randschluss möglich zu sein, ein langfristiges stabiles Resultat zu erzielen.

## Zusammenfassung

Die adhäsive Zahnmedizin macht nach wie vor grosse Schritte bezüglich Erweiterung des Behandlungsspektrums. Ziel bei allen vorgestellten Techniken ist es, möglichst viel Zahnhartsubstanz zu erhalten, auf unnötige endodontische Behandlungen und Stiftinsertionen zu verzichten und somit eine möglichst lange Lebensdauer des Zahnes zu ermöglichen. Die vorgestellten Techniken decken längst nicht das ganze Spektrum ab, sollen aber moderne Ansätze in der Zahnerhaltung aufzeigen.

Wie bei allen anderen zahnmedizinischen Fachgebieten gilt aber auch hier: Es liegt in der Fertigkeit und Indikationsstellung des Zahnarztes, ob die adhäsive Restaurationstechnik funktioniert. Die modernsten Techniken weisen Misserfolge auf, wenn man sich zu wenig Zeit für eine adäquate Behandlung nimmt oder die Grundkonzepte bei der Behandlung missachtet (**Abb. 9a und b**). [D](#)

## ANZEIGE

### ZWP online App

Zahnmedizinisches Wissen für unterwegs




[www.zwp-online.info](http://www.zwp-online.info)  
FINDEN STATT SUCHE. ZWP online

Kostenfrei

Großer Bilder-/  
Videofundus

Tägliche  
News

Umfangreicher  
Eventkalender



**Dr. Brigitte Zimmerli**  
Präsidentin Schweizerische  
Gesellschaft für Präventive,  
Restaurative und Ästhetische  
Zahnmedizin (SSPRE)

Zahnarztpraxis Braun & Zimmerli  
Bahnhofstr. 18a  
3400 Burgdorf  
Schweiz  
Tel.: +41 34 4230188  
[brigitte.zimmerli@bz dental.ch](mailto:brigitte.zimmerli@bz dental.ch)



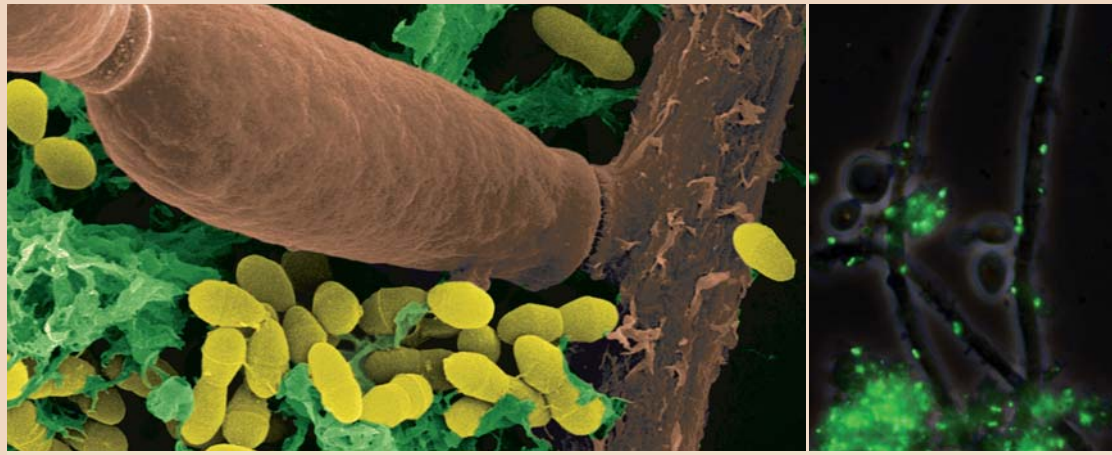# Pilz unterstützt Kariesbildung

Das Zusammenspiel verschiedener Pathogene entscheidet über deren Wirkung.

BRAUNSCHWEIG – *Streptococcus mutans* gilt als wichtigster Verursacher von Karies. Jedoch scheint das Bakterium keinesfalls alleine für die Entstehung von Löchern in den Zähnen verantwortlich zu sein. Wissenschaftler des Helmholtz-Zentrums für Infektionsforschung (HZI) in Braunschweig konnten nun zeigen, dass ein komplexes Zusammenspiel verschiedener Pathogene zur Entstehung von Karies führt. Ihre Ergebnisse veröffentlichten die Forscher im *ISME Journal*.

Viele Pathogene leben in der klebrigen Substanz, die *Streptococcus mutans* bildet, um auf den Zähnen Halt zu finden. Einer dieser Keime ist der Hefepilz *Candida albicans*.

„Wir haben uns das Zusammenspiel von *Streptococcus mutans* und *Candida albicans* genauer angeschaut und festgestellt, dass das Bakterium im Beisein des Pilzes seine Virulenz verändert“, sagt Prof. Irene Wagner-Döbler, Leiterin der Arbeitsgruppe „Mikro-



**Links:** Nahaufnahme eines Biofilms bestehend aus zwei humanen Krankheitserregern, dem Pilz *Candida albicans* und dem Karies fördernden Bakterium *Streptococcus mutans*. Die Produktion von extrazellulären polymeren Substanzen (EPS) des Bakteriums, die Karies auslösen können, wird durch den Pilz gestoppt. – **Rechts:** *S. mutans*-Zellen fluoreszieren grün. Sie tragen ein Gen für das grün fluoreszierende Protein und sind mit dem Promotor des Quorum-sensing gesteuerten alternativen sigma-factor *SigX* verbunden. Das Quorum-sensing-System wurde durch den Pilz induziert. © HZI/Rohde&Sztajer

bielle Kommunikation“ am HZI. Das Bakterium wird also in Anwesenheit des Pilzes schädlicher.

Die Pilze produzieren nach aussen Signalmoleküle, die beim Überschrei-

ten einer bestimmten Konzentration von Bakterien aufgenommen werden und verschiedene metabolische Reaktionen auslösen können. „Eine dieser Reaktionen ist die Aktivierung von Ge-

nen bei *Streptococcus mutans*, die zur Produktion zelleigener Antibiotika führen“, sagt Dr. Helena Sztajer, Ersterautorin der Studie. So kann *S. mutans* andere Bakterien erfolgreich bekämp-

fen und sich selbst einen Vorteil verschaffen.

Darüber hinaus ist das Bakterium in Anwesenheit des Pilzes eher in der Lage, fremdes Erbgut aufzunehmen. „So kann es sich neue Eigenschaften aneignen, wie beispielsweise Antibiotikaresistenzen“, sagt Sztajer. Auch die Produktion klebriger Substanzen, eine wichtige Voraussetzung für die Haftung von *S. mutans* und der anderen Bakterien auf dem Zahn, wird durch den Pilz unterdrückt.

Die Erkenntnisse der Forscher sind nicht nur im Hinblick auf Karies wichtig, sie bestätigen eine neue Sichtweise für die Untersuchung von Krankheiten. Suchte man früher meist nach einem einzigen Erreger als Verursacher einer Erkrankung, unterstützen die Ergebnisse der HZI-Forscher die These, dass das Zusammenspiel vieler verschiedener Mikroorganismen dabei eine Rolle spielt. [\[1\]](#)

Quelle: Helmholtz-Zentrum für Infektionsforschung

## Informationsbrille für Zahnärzte

Dental Glass – die virtuelle Patientenakte.

SETTEQUERCE – Die italienische Firma Gerhò stellte kürzlich die erste dentale Informationsbrille für Zahn-



ärzte vor. Dental Glass ist eine speziell zugeschnittene Version von Google Glass, die dem Behandler live Informa-

tionen zum Patienten bereitstellt. Die Brille ermöglicht so Einsicht in die komplette Patientenakte. Auch während der Behandlung werden neue Informationen direkt in die Kartei aufgenommen. Mit simplen Sprachbefehlen kann man sich ein Röntgenbild oder den Zahnstatus anzeigen lassen sowie während der Behandlung neue Fotos aufnehmen und der Akte hinzufügen. Der Hersteller Gerhò möchte die Brille vorerst auf dem italienischen Markt verbreiten und später in ganz Europa zur Verfügung stellen. Dazu laufen Verhandlungen mit Google, um eine grössere Menge an Brillen für den europäischen Markt zu ordern. [\[1\]](#)

Quelle: ZWP online

## H<sub>2</sub>O<sub>2</sub>-Konzentration im Fokus

Neue Studie zur Notwendigkeit medizinischer Bleachingpräparate.

FREIBURG IM BREISGAU – Vor Kurzem wurde an der Universität Freiburg eine wichtige Studie zur Zahnaufhellung erstellt: Erstmals wurde der Einsatz von Produkten zur Zahnaufhellung im Rahmen einer Literaturrecherche systematisch untersucht. Aktueller Hintergrund der Untersuchung ist die EU Kosmetik-Direktive mit ihrer Begrenzung von kosmetischen Zahnaufhellungsprodukten auf sechs Prozent H<sub>2</sub>O<sub>2</sub>. Die EU-Kommission und einige wenige EU-Länder sehen keine Notwendigkeit für höhere Konzentrationen – die grosse Mehrzahl der EU-Staaten (u. a. Österreich und Deutschland) vertreten ein Nebeneinander von Zahnaufhellungsprodukten für kosmetische Indikationen und Medizinprodukten mit höheren H<sub>2</sub>O<sub>2</sub>-Konzentrationen, vor allem für medizinisch indizierte Behand-

lungen. Die Zweckmässigkeit und Effizienz des Bleachings von Zahnverfärbungen ist auch bei schweren Fällen nicht zu bezweifeln; vor allem ist sie konservativer und weniger invasiv als restaurative Massnahmen. Obwohl auch niedrigere H<sub>2</sub>O<sub>2</sub>-Konzentrationen erfolgreich sein können, ermöglicht eine Behandlung mit hohen H<sub>2</sub>O<sub>2</sub>-Konzentrationen unter direkter Aufsicht des Zahnarztes Ergebnisse, die mit „Home-Bleaching“ nicht oder nur in deutlich längeren Zeiten zu erzielen wären; besonders gilt dies bei schweren Verfärbungen infolge von Krankheiten oder Traumen. Zugleich erhöht sich die Sicherheit für den Patienten, da alle Behandlungsschritte in der zahnärztlichen Praxis ablaufen und keine Aufhellungsmaterialien aus der Hand gegeben werden. [\[1\]](#)

Quelle: Ultradent Products

ANZEIGE

Streuli  
pharma



## Der «Local» Hero

Rudocain® und Rudocain® forte  
Das Lokalanästhetikum – Swiss made



Die potenten Lokalanästhetika mit dem bewährten Wirkstoff Articain zu attraktiven Preisen. Hergestellt in der Schweiz.

**Rudocain® / Rudocain® forte, Injektionslösung:** Z: Articaini hydrochloridum (40 mg/ml), Adrenalinum (5 µg/ml bzw. 10 µg/ml) ut Adrenalini hydrochloridum. I: Infiltrations- und Leitungsanästhesie in der Zahnheilkunde. D: Zangenextraktion von Oberkieferzähnen: vestibuläres Depot von 1.7 ml pro Zahn, gegebenenfalls Nachinjektion von 1–1.7 ml. Schnitt oder Naht am Gaumen; palatinales Depot von ca. 0.1 ml pro Einstich. Zangenextraktionen von Unterkiefer-Prämolaren: Terminalanästhesie von 1.7 ml pro Zahn, gegebenenfalls vestibuläre Nachinjektion von 1–1.7 ml. Empfohlene Maximaldosis Erwachsene: 7 mg Articain pro kg KG im Verlauf einer Behandlung. Bei Kindern von 4–12 Jahren soll die Dosis 5 mg/kg KG nicht überschritten werden. KI: Überempfindlichkeit gegenüber Wirk- und Hilfsstoffen, Lokalanästhetika vom Typ Säureamid und sulfithaltige Präparate; intravenöse Anwendung; Kinder unter 4 Jahren; schwere Störungen des Reizungs- oder Reizleitungssystems am Herzen; schwere Hypo- oder Hypertonie; paroxysmale Tachykardie; hochfrequente absolute Arrhythmie; Kammerengwinkelglaukom; dekompensierte Herzinsuffizienz; Hyperthyreose; Phäochromozytom; dekompensierte diabetische Stoffwechselerkrankung; Anästhesien im Endstrombereich; Patienten mit Asthma. VM: Sulfid-Überempfindlichkeit; Asthmastiker; Gabe von hohen Dosen; Cholinesterasemangel; schwere Nieren- oder Leberfunktionsstörung; Angina pectoris; Arteriosklerose; erhebliche Störungen der Blutgerinnung. IA: Trizyklische Antidepressiva; MAO-Hemmer; nicht-kardioselektive-Blocker; orale Antidiabetika; Halothan; Hemmstoffe der Blutgerinnung. UAW: Dosisabhängige zentralnervöse und / oder kardiovaskuläre Erscheinungen, Unverträglichkeitsreaktionen. Swissmedic: B. Vertrieb: Streuli Pharma AG, 8730 Uznach. Ausführliche Angaben entnehmen Sie bitte [www.swissmedicinfo.ch](http://www.swissmedicinfo.ch).

4012\_06\_2014\_d



# Motivation durch Teamzertifizierung

Das depotunabhängige Institut für zahnärztliche Lachgassedierung ist zu 100 Prozent auf Lachgaszertifizierungen spezialisiert.

Das IfzL bildete mit seinem „5-Sterne-Goldstandard“-Zertifizierungen bereits über 1.000 Zahnärzte und Praxisteams erfolgreich aus.

## Der Beginn

Am Anfang stand ein begeisterter Lachgasanwender, Zahnarzt aus Leidenschaft und enthusiastischer Trainer (Wolfgang Lüder), der mithilfe seiner Partnerin (Stefanie Lohmeier)

der Lachgassedierung in der Zahnheilkunde zu der Bedeutung verhelfen wollte, die ihr gebührt.

Sehr bald stellte sich heraus, dass die Lachgasanwendung in der Kinderzahnheilkunde und das Notfalltraining eine wesentliche Bedeutung für viele Kollegen hat, sodass weitere Mitstreiter, Spezialisten auf diesen Gebieten, für unser Team gewonnen werden konnten.

Nun sind schon ein paar Jahre vergangen, das Institut für zahnärztliche Lachgassedierung Stefanie Lohmeier ist einer der führenden Anbieter in Deutschland, und wir können auf eine Vielzahl von erfolgreichen Veranstaltungen zurückblicken.

Heute verfügt das Institut über ein Netz von Partnern, Zahnärzten und Dentaldepots, die als Schulungszentren eine feste Größe für das IfzL darstellen.

Stillstand ist Rückschritt, Verbesserungen und Neuerungen bringen uns täglich voran – so das Motto des Unternehmens.



Zahnarzt und IfzL-Schulungsleiter Wolfgang Lüder: „Patienten psychologisch überzeugen!“

Teammotivation ist eine entscheidende Voraussetzung für die Zukunftsfähigkeit der Zahnarztpraxis. Nur wenn jeder seine Arbeit gerne tut, kommt es zu Spitzenleistungen, Mitarbeiterzufriedenheit und einer festen Bindung der Mitarbeiter an die Praxis.

Zahnarzt Wolfgang Lüder, IfzL-Schulungsleiter und selber Praxisinhaber, gibt in den Teamzertifizierungen deshalb immer auch praktische Tipps zu Themen wie:

- Der Zahnarzt muss Unternehmer und innovativer Praxismanager sein.

- Der Engpassfaktor Zeit in der Zahnarztpraxis erfordert ein klares Zeitmanagement.
- Motivation braucht auch Lob und Anerkennung und klare Delegation.
- Persönliche Leistungsmaximierung erfordert auch Stressbewältigung, die durch den Einsatz der Lachgassedierung erfolgen kann (Entschleunigung statt Burn-out!).

## Informieren Sie sich über die motivationssteigernde „5-Sterne-Goldstandard“-Zertifizierung:

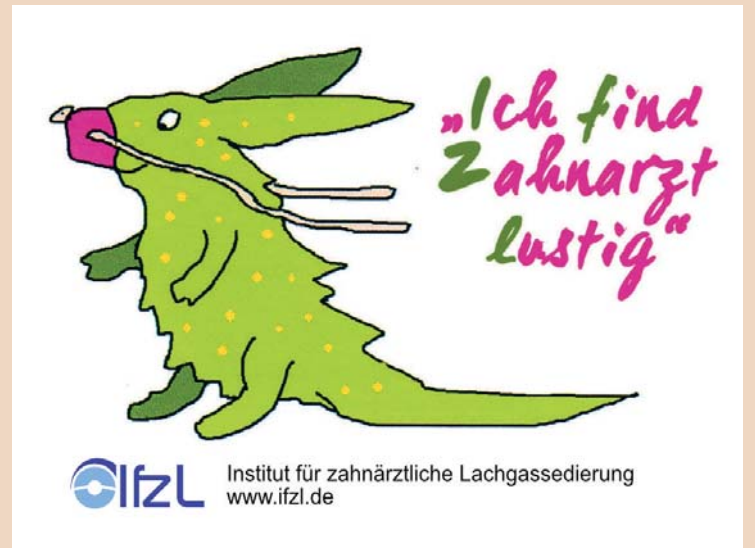IfzL – Institut für zahnärztliche Lachgassedierung  
Stefanie Lohmeier, Bad-Trißl-Str. 39  
83080 Oberaudorf, Deutschland  
Tel.: +49 8033 9799620  
info@ifzl.de



## Das Team im Blick

Die besonders effiziente Alternative bei der Implementierung der modernen Lachgassedierung in die Zahnarztpraxis ist die IfzL-Teamzertifizierung. Weitere aufwendige Nach-Zertifizierungen erspart man sich damit.

Interessant ist dabei immer wieder der Hinweis von Teilnehmern, dass die Zertifizierungsschulung neben dem Effekt, die Lachgasmethode zu erlernen, zugleich auch einen enormen Motivationsschub für die Praxis bringe. Ein interessanter zusätzlicher Aspekt der IfzL-Ausbildung ist also die leistungssteigernde Motivation des gesamten Teams.



# Lachgas in der Oralchirurgie

Das IfzL gab seinen Fortbildungsteilnehmern die Möglichkeit, den Praxisteil im Rahmen einer Live-OP mit einem Patienten mitzuerleben.

Lachgaszertifizierungen der „besonderen Art“ wurden im Juli in der oralchirurgischen Praxis von Priv.-Doz. Dr. Kai-Hendrik Bormann in Hamburg gezeigt. Besonders deutlich wurde dabei die angstlösende Wirkung der oralen Sedierung unter völlig realistischen Praxisbedingungen. Der Facharzt für Oralchirurgie Dr. Bormann im Gespräch über die Veranstaltung.



Priv.-Doz. Dr. Kai-Hendrik Bormann, Fachzahnarzt für Oralchirurgie mit Praxis in Hamburg und Oberarzt der Klinik und Poliklinik für Mund-, Kiefer- und Gesichtschirurgie, Medizinische Hochschule Hannover. Kontakt: www.bormann-praxis.de

**Herr Dr. Bormann, wie lange arbeiten Sie in Ihrer Praxis schon mit Lachgas, und was sagen Ihre Patienten?**

**Priv.-Doz. Dr. Bormann:** Wir haben schon vor 16 Monaten die Zertifizierung und die Geräteausstattung zusammen mit dem IfzL in unserer Praxis realisiert. Bisher gab es bei uns nur zufriedene Patienten, die hervorragend entspannt waren und sich jederzeit wieder unter Lachgas-sedierung behandeln lassen würden.

**Sehen Sie als Oralchirurg und implantologisch tätiger Zahnarzt besondere Vorteile?**

Ja, viele Patienten stehen den chirurgischen Eingriffen oft mit sehr gemischten Gefühlen gegenüber. Die Behandlung an sich verursacht dem Patienten psychischen Stress. Unter Sedierung verliert sich das völlig. Auch Patienten mit massivem Würge-reflex sind nun ohne sonst erforderliche Vollnarkose behandelbar. Und vor allem: Die Patienten sind einfach in der Entspannung viel ruhiger und dabei aber zu jedem Zeitpunkt voll ansprechbar und somit in der Lage „mitzumachen“. Das erleichtert unsere Arbeit sehr wesentlich.

**Was hat Sie dazu bewogen, in Ihrer Praxis die Live-OP im Rahmen einer Zertifizierungsschulung des IfzL anzubieten?**

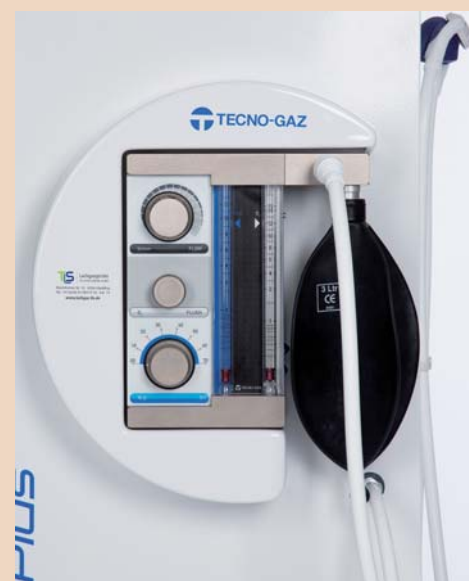Zunächst einmal das Team und die Kompetenz, die ich bei meiner eigenen Zertifizierung beim IfzL kennengelernt habe. Hinzu kommt, dass ich davon überzeugt bin, dass die Kollegen diese zukunftsweisende Lachgassedierung unter möglichst realistischen Bedingungen erlernen sollten. Erst wenn die angstlösende Wirkung beim Patienten und die dadurch bewirkte völlig entspannte Behandlung durch das Team live miterlebt werden, sind auch skeptische Kollegen von der Methode überzeugt. Zusammen mit dem Theorieteil während der Fortbildung gibt das den Kollegen die notwendige Sicherheit bei der Implementierung in ihrer eigenen Praxis.

**Was wurde bei der Live-OP konkret behandelt? Wie hat in diesem Fall die inhalative Sedierung konkret geholfen? War es ein „Angstpatient“?**

Bei meiner jungen Patientin wurde eine klassische Weisheits-zahnosteotomie durchgeführt. Wie das sehr häufig passiert, wurden zuvor in ihrem Bekann-tenkreis einige (oft übertriebene)

Szenarien ausgemalt und sie hatte sehr grosse Angst, zumal sie mit ihrem kariesfreien Gebiss noch nie ernsthaft behandelt wurde. Die erste Seite hatten wir bereits unter Sedierung behandelt, nun wollte sie es bei der zweiten Seite unbedingt wieder.

**Was sagen Ihre Patienten nach den Eingriffen unter Sedierung?**



Lachgasgerät (ohne Zubehör).

Bis auf eine Patientin, die die Wirkung als nicht so angenehm empfunden hat, sind alle sehr positiv überrascht. Nicht wenige sogar hoch begeistert und sehr dankbar, da sie so eine entspannte Behandlung lange Zeit vermisst haben. Vor allem die Tatsache, dass sie die Dauer des Eingriffs nicht beurteilen können, verwundert sehr viele Patienten.

**Gibt es Menschen, die das Lachgas nicht vertragen?**

Bei uns gab es noch keinen Fall, wir haben bisher etwa 50 Patienten mit Lachgas erfolgreich sediert. Stickoxydul wird ja nicht metabolisiert, sondern nur pulmonal eliminiert.

**Wann ist die Lachgassedierung kontraindiziert?**

Prinzipiell können fast alle gesunden Patienten mit Lachgas sediert werden, Kontraindikationen sind unter anderem Alkoholabusus, Mittelohrentzündung sowie Drogenmissbrauch.

**Vielen Dank für das informative Gespräch.**



# Lachgassedierung: Fünf Jahre – fünf Sterne

Stefanie Lohmeier und ihre Kollegen vom Institut für zahnärztliche Lachgassedierung (IfzL) stellten sich anlässlich des Jubiläums den Fragen der *Dental Tribune*.

OBERAUDORF – Seit über fünf Jahren bietet Stefanie Lohmeier vom IfzL nun schon sehr erfolgreich Zertifizierungsfortbildungen zur zahnärztlichen Lachgassedierung in Deutschland an. Grund genug, mit ihr (Institutsleitung IfzL), Wolfgang Lüder (Zahnarzt und Schulungsleiter) und weiteren Mitarbeitern des Instituts eine Zwischenbilanz zu ziehen.

**Dental Tribune:** Frau Lohmeier, aller Anfang ist schwer. Wie kam es vor fünf Jahren dazu, sich voll und ganz auf das hierzulande völlig neue Gebiet der Lachgassedierung zu konzentrieren?

**Stefanie Lohmeier:** Die Analyse bei Patienten und Zahnärzten ergab, dass der Wunsch nach einer entspannten Behandlungsmöglichkeit auch in Deutschland riesengross ist. Andere Länder, wie die USA, sind hier Vorbild gewesen. Ich bin davon überzeugt, dass die Methode jedem Zahnarzt eine ganz neue Dimension der Therapie ermöglicht.

**Sie sprechen nicht nur vom Nutzen für die Patienten?**

**Lohmeier:** Ja, denn es gibt in jeder Zahnarztpraxis den Wunsch, jeden Tag, bei jedem Patienten Bestleistungen zu erbringen. Dabei erleichtert die Option der Lachgassedierung die Arbeit für das Praxisteam enorm.

**Was war für Sie die grösste Herausforderung?**

**Lohmeier:** Das Wort „Lachgas“ war bei vielen Patienten und leider auch bei vielen Fachleuten negativ belegt. Man dachte immer nur an die längst überholte Lachgas-Analgesie, doch damit hat unsere neue Methode der zahnärztlichen Lachgassedierung nur noch die Substanz N<sub>2</sub>O gemeinsam, weil die Zielsetzung und die Vorgehensweise bei der Titrierung eine ganz andere ist: Eine langsame schrittweise Steigerung der Lachgaskonzentration mit dem Ziel der Beruhigung des Patienten, nicht der Schmerzausschaltung, sodass der Patient IMMER ansprechbar bleibt.

**Die Methode setzt sich nun schon seit Jahren auch in Deutschland immer mehr durch, Ihr Institut ist stark gewachsen, wie erklären Sie sich diesen Erfolg?**

**Wolfgang Lüder:** Inzwischen gibt es schon Tausende erfolgreiche Ausbildungsabschlüsse in Deutschland, Österreich und der Schweiz. Ich selbst habe in meiner Praxis schon mehr als 10.000 Lachgassedierungen durchgeführt. Und da liegt nach meiner Überzeugung der Grund für den Erfolg am IfzL: Wir zertifizieren nur mit erfahrenen Spezialisten und Praktikern, trainieren auf modernstem Gerät und bieten im praktischen Teil des Seminars viel Zeit, um sich im kleinen Teilnehmerkreis – immer in klinischer Umgebung auf dem Behandlungsstuhl – mit der für die meisten völlig neuen Materie vertraut zu machen. Es geht bei uns primär nicht darum, eine bestimmte Geräteausrüstung zu erwerben, sondern darum, möglichst viel Sicherheit und Vertrauen in die Methode zu



Fünf Jahre IfzL – Stefanie Lohmeier (Abb. 1) mit ihrem erfolgreichen Team: Wolfgang Lüder in einer Behandlungssituation (Abb. 2), Dr. Christel Forster (Abb. 3), Dr. Isabell von Gymnich (Abb. 4), Jule Deinhardt (Abb. 5), Malte Voth (Abb. 6) und Thomas Held (Abb. 7).

## „... die Option der Lachgassedierung erleichtert die Arbeit für das Praxisteam enorm.“

erlangen. Erst dann erhält man bei uns die notwendige Zertifizierung.

**Was bedeutet in diesem Zusammenhang der „5-Sterne-Goldstandard“?**

**Lüder:** Das ist für mich eine Selbstverpflichtung zur Qualität: Die angebotenen Schulungen müssen immer den neuesten und höchstmöglichen Anforderungen standhalten, nur dann sind sie der Goldstandard auf ihrem Gebiet. Und die

**Eine Frage zu Ihrem Spezialistenteam: Warum legen Sie darauf Wert, dass in den Komplettschulungen immer auch ein Anästhesist, ein Notfalltrainer und eine Kinderzahnärztin dabei sind?**

**Dr. Christel Forster, Anästhesistin:** Mir geht es darum, den Zertifizierungsteilnehmern die Sicherheit zu geben, dass sie alle Aspekte der Lachgassedierung aus anästhesiologischer Sicht kennen. In diesem

derungen. Mein Notfalltraining ist an den tatsächlichen Bedarf einer Zahnarztpraxis ausgerichtet und berücksichtigt die individuellen Möglichkeiten jedes Teams in besonderer Weise. Ich mache ein Team sicher und fit für den Notfall. Jeder Teilnehmer erhält ein gesondertes Zertifikat, anerkannt mit vier Fortbildungspunkten.

**Dr. Isabell von Gymnich, Kinderzahnärztin:** Kinder reagieren auf die Behandlung unter Lachgas anders

## „Inzwischen gibt es schon Tausende erfolgreiche Ausbildungsabschlüsse in Deutschland, Österreich und der Schweiz.“

fünf Sterne verdeutlichen die Inhalte unseres Gesamtpaketes. Erstens: ausführliche Kurse mit genügend Zeit für die Teilnehmer. Zweitens: durchgeführt von routinierten Spezialisten auf ihrem jeweiligen Gebiet. Drittens: die notwendige Theorie. Viertens: vor allem das intensive Hands-On-Training im Praxisteil. Und der fünfte Stern spiegelt unsere intensive und flexible Betreuung rund um die Ausbildung und auch nach dem Seminar wider.

Zusammenhang kläre ich auch über Kontraindikationen sowie die ASA Klassifizierung auf. Da alle IfzL-Fortbildungen selbstverständlich den aktuellen Empfehlungen der führenden Fachgesellschaften (DGAI, CED und ADA, sowie modifizierte Leitlinien der AAPD und EAP) entsprechen, ist mein Part ein „Must-have“.

**Malte Voth, Notfalltrainer:** Ernste Notfälle in der Zahnarztpraxis sind selten. Dinge, mit denen wir selten zu tun haben, stellen uns vor Herausfor-

als Erwachsene, auch die psychologische Patientenführung steht hier im Vordergrund. Da ich seit 15 Jahren die Lachgassedierung in meiner Praxis einsetze, kann ich hier viele Tipps geben und Tricks verraten.

**Warum gibt es neben den reinen Zertifizierungskursen, die deutschlandweit angeboten werden, bei Ihnen auch Team-Zertifizierungen, die in der jeweiligen Zahnarztpraxis stattfinden?**

**Lohmeier:** Da es in der Praxis vor allem auf Teamarbeit ankommt, brachte uns das vor einiger Zeit auf die Idee, das jeweilige Praxisteam gleich vor Ort am Arbeitsplatz zu schulen. Dann geht alles von Anfang an Hand in Hand und ist dadurch sehr effizient. Nachschulungen sind nie notwendig und die Zertifizierung bringt immer auch einen enormen Motivationsschub für die Mitarbeiter.

**Weshalb legen Sie Wert darauf, dass Ihr Institut „depotunabhängig“ ist?**

**Lohmeier:** Einfach gesagt: Wenn Sie den Führerschein machen wollen, dann gehen Sie auch nicht ins Autohaus, sondern zu einem Ausbildungsspezialisten, dem Fahrlehrer. Wir können so ganz unabhängig mit anerkannten Lachgasausbildnern und auch mit zahnärztlichen Fachgesellschaften – z.B. mit implantologischen Verbänden – zusammenarbeiten, ohne Rücksicht auf sonstige Zwänge. Und die Zahnarztpraxis hat den Vorteil, sich nicht an ein gegebenenfalls neues Depot binden zu müssen, nur weil die Lachgas-Implementierung mit uns realisiert wird.

**Wie bleiben Sie technologisch auf dem neuesten Stand?**

**Thomas Held, Lachgasgeräte TLS med-sedation GmbH:** Wir liefern in Zusammenarbeit mit dem IfzL ein automatisches Sedierungsgerät ohne Stromanschluss im Direktvertrieb vom einzigen europäischen Hersteller von Sedierungsgeräten. Dadurch sind wir nah am Kunden und können auf deren Anforderungen schnell reagieren. Das einfach bedienbare und zuverlässige Masterflux Plus-Lachgassystem wird in Zukunft komplett latexfrei produziert. Speziell zur IDS 2015 werden wir wieder innovative Produkte präsentieren. Auch die Minimierung der Raumluftbelastung ist uns wichtig und das hochwertige Metallchassis kann auch in Sonderfarben bestellt werden. Alle IfzL-Schulungsteilnehmer können das Lachgasgerät zu Vorzugskonditionen beziehen.

**Was sind Ihre Zukunftspläne?**

**Lohmeier:** Zufriedene, motivierte Zahnarztpraxen gibt es nur mit den qualitativ besten Schulungen auf unserem Gebiet. Doch Stillstand würde Rückschritt bedeuten und das heisst, dass wir technologisch, aber auch vom Ausbildungsangebot, noch einiges in Petto haben.

**Dann wünschen wir Ihnen weiterhin alles Gute dazu und bedanken uns für das sehr interessante Gespräch. ☒**

Anmeldung und Informationen:

**IfzL – Institut für zahnärztliche Lachgassedierung**

Stefanie Lohmeier  
Bad-Trißl-Str. 39  
83080 Oberaudorf  
Deutschland  
Tel.: +49 8033 9799620  
www.ifzl.de