

DENTAL TRIBUNE

The World's Dental Newspaper · German Edition

No. 12/2011 · 8. Jahrgang · Leipzig, 7. Dezember 2011 · PVSt. 64494 · Einzelpreis: 3,00 €



Orale Modetrends und Risiken

Jede Art von Mundschmuck birgt auch gewisse Gefahren. Bei Komplikationen ist ein multidisziplinäres Wissen des Teams gefordert. Von Dr. Brigitte Zimmerli, Schweiz.

► Seite 4ff



Erfolgsgeschichte aus Finnland

Planmeca – Ein sozial verantwortliches Unternehmen mit einer klaren Vision. Seit über 40 Jahren gehört es zu den Großen der Dentalbranche. Von Daniel Zimmermann, DTI.

► Seite 8



„Implantologie – Update Zürs 2012“

Vom 11. bis 18. Februar 2012 findet das 7. Internationale Wintersymposium der DGOI in Zürs am Arlberg statt. Unter anderem werden neue Therapiekonzepte vorgestellt.

► Seite 10

ANZEIGE

Calciumhydroxid-Creme Portionsblister

Cal de Luxe®

R-dental Dentalerzeugnisse GmbH
Informationen unter Tel. 0 40 - 22757617
Fax 0 800 - 733 68 25 gebührenfrei
E-mail: info@r-dental.com
r-dental.com

Zahnarzt an Spitze der freien Berufe

Dr. med. dent. Rolf Koschorrek wird BfB-Präsident.

BONN (jp) – Der CDU-Bundestagsabgeordnete und Zahnarzt Dr. med. dent. Rolf Koschorrek (55) aus Bad-Bramstedt, Schleswig-Holstein, wird künftig den Bundesverband der Freien Berufe (BfB) führen. Koschorrek sitzt seit 2005 als direkt gewählter Abgeordneter im Bundestag und ist derzeit CDU-Obmann im Gesundheitsaus-



Dr. med. dent. Rolf Koschorrek

schuss. Er ist Nachfolger von Dr. med. Ulrich Oesingmann (71). Koschorrek war bereits lange Jahre Vizepräsident im BfB. Oesingmann, um dessen Arbeit und Amtsführung es in den vergangenen Jahren mehrfach Diskussionen gab, hatte im Juni, bereits im Vorgriff auf sein BfB-Ausscheiden, sein Amt im Aufsichtsrat der apoBank niedergelegt. DTI

ANZEIGE

Fröhliche
Weihnachten
und ein erfolgreiches
neues Jahr

Das dentaltrade Team bedankt sich für die gute Zusammenarbeit und Ihr Vertrauen.
Wir wünschen Ihnen und Ihren Familien ein gesegnetes Weihnachtsfest und ein erfolgreiches neues Jahr.

[Hochwertiger Zahnersatz zu günstigen Preisen]

dentaltrade®
...faire Leistung, faire Preise

freecall: (0800) 247 147-1 · www.dentaltrade.de

Deutscher Zahnärztetag lehnt neue GOZ nicht rundweg ab

„Leitlinien“ für Diagnose und Therapie angemahnt. Fachzahnarzt für Allgemeine Zahnheilkunde verworfen. Von Jürgen Pischel.

GOZ allgegenwärtig

BdZA im Hintergrund.

Der Deutsche Zahnärztetag 2011, in diesem Jahr erneut als Gemeinschaftsveranstaltung von DGZMK, Bundeszahnärztekammer und KZBV in Frankfurt am Main, war geprägt von unendlichen GOZ-Diskussionen, dem Rücktritt von Dr. Michael Frank als BZÄK-Vizepräsident und dem Besuch des Bundesgesundheitsministers, der den anwesenden Ständevertretern eigentlich nur erklärte, dass Politik die Kunst des Machbaren ist und die nun beschlossene GOZ besser als gar keine Novellierung der Gebührenordnung sei. Die Auswirkungen der neuen Abrechnungsregeln bleiben abzuwarten – offensichtlich hingegen war es, dass der Bundesverband der Zahnmedizinischen Alumni in Deutschland (BdZA) anders als in den vergangenen Jahren in den Hintergrund rückte und beispielsweise nicht mehr an der Ausrichtung des Studententages beteiligt wurde. DGZMK und APW hatten entschieden, das Programm in diesem Jahr ausschließlich gemeinsam mit dem BdZM zu gestalten. Das Programm für die jungen Kolleginnen und Kollegen wurde keinesfalls inhaltlich schlechter – jedoch im Hinblick auf die Alumni-Kultur deutlich eintöniger. DTI Mehr zum Thema auf Seite 27 →

BONN/KREMS – Mit gerade einmal hochgerechnet 2.700 Teilnehmern und unter Einschluss der sowieso anwesenden Funktionäre der Hauptversammlungen der Zahnärztlichen Körperschaften und Verbände war der letzte Deutsche Zahnärztetag vom 9. bis 12. November mit seinem Kongressprogramm in Frankfurt am Main ein „Flop“, so ein hochrangiger Landeskammerfunktionär. Damit hat sich das Konzept „Zahnmedizin Interdisziplinär“ den Teilnehmern zu bieten und das Wissenschaftsprogramm unter weitgehender Ausschaltung der Fachgesellschaften „nach der Pfeife der Großsponsoren aus der Dentalindustrie“ unter Verantwortung von DGZMK und Quintessenz Verlag zu gestalten, als „Schlag ins Wasser erwiesen“, so aus Länderkammerfunktionärsicht. Auch das auf Wirtschaftlichkeit getrimmte Sponsoren- und Standort-Konzept sollte überdacht werden.

Berufspolitisch stellte auf dem Deutschen Zahnärztetag 2011 in Frankfurt der DGZMK-Präsident Prof. Dr. Dr. Henning Schliephake, dem Kongress-Schwerpunkt „Risikoerkennung und Risikomanagement“



Dr. Peter Engel, Präsident der Bundeszahnärztekammer.

folgend, die Erstellung von „Leitlinien“ für Diagnose und Therapie in den Vordergrund des DGZMK-Forderungskataloges. Schliephake erklärte dazu bei der Pressekonferenz, dass er es für

„problematisch hält“, die Zahnmedizin als Teil der Medizin zu betrachten und zu betreiben, aber bei Leitlinien als Zahnärzte eine Sonderrolle beanspruchen zu wollen. „Leitlinien“, so der DGZMK-Präsident, „haben in der Medizin und in der Zahnmedizin die Funktion, den Kolleginnen und Kollegen in der Praxis einen Handlungskorridor zu öffnen, der bei einer bestimmten Diagnose die therapeutisch sinnvollen, durch wissenschaftliche Evidenz belegten Maßnahmen empfiehlt“. Leitlinien stellen also keineswegs die befürchtete Einschränkung

der Behandlungsfreiheit dar, sondern „bieten vor allem für die Kolleginnen und Kollegen Unterstützung durch Behandlungsempfehlungen auf der Basis einer nachvollziehbaren Rationalen.“

Der Präsident der Bundeszahnärztekammer (BZÄK) Dr. Peter Engel sprach in seiner GOZ-Neu-Bewertung – (siehe auch Klartext Seite 2) von einem gewissen Erfolg, dass es gelungen sei, mit der Verhinderung einer Öffnungsklausel einen wichtigen Sieg errungen zu haben. Die Novelle stelle aber keinesfalls einen mutigen Reformschritt dar.

Fortsetzung auf Seite 2 →

ANZEIGE

Voll anatomisch Toll günstig:

99 €

Über die Vorteile von Zirkon-Kronen und -Brücken brauchen wir Sie wahrscheinlich nicht mehr aufklären – aber bestimmt wollen Sie etwas über die Vorteile unseres Angebotes wissen:

- 100% Zirkonoxid aus unserem Meisterlabor in Essen
- extra transluzentes Material, vor dem Sintern eingefärbt
- ohne Verblendung und ohne Chipping-Risiko
- 5 Jahre Garantie

Mehr Informationen gefällig? Dann rufen Sie uns doch einfach kostenlos an.

0800 8776226
www.kostenguenstiger-zahnersatz.de

imex
DER ZAHNERSATZ
Einfach intelligenter.



Die neue GOZ ist eine Schande

Jürgen Pischel spricht Klartext



Es kam, wie an dieser Stelle mehrfach prognostiziert: Auch mit einem FDP-geführten Gesundheitsministerium ist keine für Zahnärzte leistungsgerechte GOZ politisch machbar. Trotz all der FDP-Versprechen zum letzten Wahlkampf, wie den vollmundigen Erklärungen in der Koalitionsvereinbarung mit der Union, müssen die Zahnärzte nun ab 1. Januar mit einer GOZ-Neu leben, die weder eine Punkterhöhung nach 24 Jahren bringt, noch im Leistungskatalog den Stand der Wissenschaft widerspiegelt, und durch entsprechende „Nachverschlechterungen“ im Bundesrat wird nun auch das GOZ-Honorarvolumen budgetiert werden. Aller Optimismus der Zahnarztfunktionäre in BZÄK und KZBV wie einzelnen Verbänden, man habe die Öffnungsklausel zu Einzelverträgen der PKVen mit Zahnärzten verhindert, wird mit der GOZ-Budgetierung durch die Hintertür wieder ausgehebelt. Natürlich haben die schwarz-gelben Landesregierungen der Begrenzung der PKV-Leistungsausgaben zugestimmt, war doch die FDP immer der verlängerte Arm der privaten Versicherungen.

Vor allem wird den Zahnärzten damit das „Zauberwort“ zur Überwindung aller GOZ-Gebührenprobleme, nämlich

„Trennung von Liquidation und Erstattung“, in der Umsetzung noch schwieriger gemacht. Schaffen es die Zahnärzte über verstärkte Nutzung neuer Positionen, auch hochwertiger Füllungen und Zahnersatz wie aufwendigere Technologien, das Kostenerstattungs- und damit Honorarvolumen hochzutreiben, dann werden spätestens 2015 die Bewertungsziffern zahlreicher GOZ-Positionen herabgefahren werden. Aber auch die weiterhin geöffnete private Vereinbarung wird weiter bürokratisiert. So werden hochwertige Leistungen mit den Patienten künftig mit einem umfangreichen Therapie- und Kostenplan bestätigt werden müssen.

Nicht nur, dass mit der Angleichung zahlloser Leistungsbewertungen an den gesetzlichen Kassentarif die BEMATisierung der GOZ vorangetrieben wurde, wird mit der GOZ-Budgetierung auch das Leistungsgeschehen im privatrechtlichen Versorgungsbereich den sozialrechtlichen Steuerungsmechanismen angepasst. Damit wird, und das verschweigen bisher alle Funktionäre, das Fundament für die Einheitskasse aus GKV und PKV, wie sie der gesundheitspolitische Sprecher der CDU für 2020 spätestens angekündigt hat, gelegt. Nicht nur mit Links – wie auch immer zusammenge-würfelt –, auch mit Schwarz-Gelb steuern wir direkt in die staatsdominierte und sozial diktierte Gesundheitsversorgung.

Was bleibt den Zahnärzten? Alles zu nutzen, was es an Freiräumen derzeit noch gibt, alle Chancen ergreifen sich schlaue zu machen, wie die GOZ-Neu für das Praxisleben optimiert werden kann und vor allem zu erkennen, der Patient ist das Wichtigste für die Praxis und die bessere Leistung. Lernen Sie, mit dem Patienten richtig klarzukommen. Sicher, auch das wird immer schwieriger, aber die Angebote zur GOZ-Neu-Anwendung aus Kammern, Verbänden, Abrechnungsgesellschaften und, und ... sind bestens vorbereitet,

toi, toi, toi, Ihr J. Pischel

Budgetierung bleibt weitgehend festgeschrieben

Verbesserungen im Versorgungsstrukturgesetz für Frauen im Zahnarztberuf.

BONN/KREMS (jp) – „Ein Meilenstein“, so der Vorsitzende der Kassenzahnärztlichen Bundesvereinigung (KZBV), Dr. Jürgen Fedderwitz, sei das neue „Versorgungsstrukturgesetz“, das kurz vor Verabschiedung im Bundestag stehe, weil es die „starken Budgetobergrenzen für Zahnärzte lockern könnte“. Fedderwitz sieht, so auf der Pressekonferenz zum Deutschen Zahnärztetag, einen „Einstieg in den Ausstieg aus der Budgetierung“. Das Morbiditätsrisiko gehe „ein Stück weit auf die Krankenkassen über“ und die zahnärztliche Gesamtvergütung sei nicht mehr „allein an Grundlohnsummenorientierung und Beitragssatzstabilität gekettet“. Immerhin hatten die Zahnärzte 2008 „1,7 Mio. Patienten ohne Einkommen behandelt“, da Leistungen von rund 148 Mio. Euro, also rund 1,4 Prozent der Gesamtausgaben von 11 Mrd. Euro, für die Zahnärzte nicht vergütet worden sind.

Selbst die KZBV-Führung relativiert aber nun deutlich das bisher gezielte Aus für die Budgetierung mit den im Versorgungsgesetzentwurf definierten Budgetregulierungen, seit das Bundesfinanzministerium einge-

griffen hat. Denn aus der Angst des Finanzministers, Budgetüberschreitungen für die Kassen mit Steuerzuschüssen ausgleichen zu müssen,



Dr. Jürgen Fedderwitz, Vorsitzende der Kassenzahnärztlichen Bundesvereinigung.

wurde das Gesundheitsministerium gezwungen, in der Begründung zu § 85 SGB V eindeutig klarzustellen, dass für die Zahnärztebudgets auch „weiterhin Obergrenzen zu vereinbaren und deren Einhaltung sicherzustellen sind“. Spätestens das Bundessozialgericht wird auf Kassenforderung hin diese klare Budgetierungsformulierung rechtlich vollziehen.

Viele weitere zahnärztliche Forderungen werden im Versorgungsstrukturgesetz nicht erfüllt:

- Die GKV-Honorare im Osten werden nicht auf Westniveau angehoben, die Trennung bleibt bestehen.

- Die Zahnärzte sitzen im G-BA (Gemeinsamen Bundesausschuss Leistungserbringer Krankenkassen) weiterhin am Katzentisch, und für den zahnärztlichen Versorgungssektor wird kein eigenes Beschlussgremium eingesetzt.

Das Gesetz setzt Signale für eine bessere Vereinbarkeit von Familie und Beruf. Zahnärztinnen sollen sich zukünftig zwölf statt sechs Monate vertreten lassen können, wenn sie ein Kind bekommen. Will man sich als Zahnärztin oder Zahnarzt auf die Kindererziehung konzentrieren, kann man einen Entlastungsassistenten für bis zu drei Jahre und länger anstellen. Auch für die Pflege von Angehörigen kann man sich sechs Monate aus der Praxis lösen. Die Rahmenbedingungen müssen jedoch deutlich verbessert werden, damit auf lange Sicht genügend Zahnärzte und vor allem Zahnärztinnen den Schritt wagen, eine eigene Praxis zu eröffnen, um auch künftig eine wohnortnahe zahnmedizinischer Versorgung in der Fläche sicherstellen zu können. **DT**

ANZEIGE

Entsorgung von dentalen Abfällen

Ihr Weg mit enretec.

Umweltgerechte Entsorgung hat einen Namen. enretec.

Kostenfreie Servicehotline: 0800 367 38 32
www.enretec.de

←Fortsetzung von Seite 1 Leitartikel

Die GOZ-Alt wurde lediglich um wenige neue Positionen, so Engel, ergänzt.

Gerade die weiter rasch wachsende Dominanz von Frauen im Beruf des Zahnarztes erfordere, so Engel, deutlich bessere politische Rahmenbedingungen, um eine optimale „Vereinbarkeit der Ausübung des Berufes in der Praxis und Familie“ erreichen zu können. Dabei sollen Niederlassungsberatung, Wiedereingliederung, flexible Teilzeitmodelle, familienfreundliche Notdienstpläne oder gezielte Fortbildungsangebote berufstätige Mütter und Väter in der Zahnarztpraxis stärker unterstützen.

BZÄK-Präsident Engel bekräftigte weiterhin die erhobene Forderung nach einer Weiterentwicklung des Gemeinsamen Bundesausschusses (G-BA) von Krankenkassen und KVen/KZVen. Die Beteiligung der BZÄK könne den zahnmedizinischen Sachverstand im G-BA deutlich stärken, die Qualitätssicherung für den gesamten Berufsstand gewährleisten und fremde Einflüsse auf das Fach Zahnmedizin verhindern.

Der Vorsitzende der Kassenzahnärztlichen Bundesvereinigung (KZBV), Dr. Jürgen Fedderwitz, begrüßte die vorgesehenen Regelungen des Versorgungsstrukturgesetzes, das zum Jahresende den Bundestag passiert haben und Anfang 2012 in Kraft treten soll. „Mit diesem Gesetz wird ein Paradigmenwechseleingeleitet – es ist kein schnödes Kostendämpfungsgesetz wie viele Vorgänger. Jetzt kann das Vergütungssystem flexibilisiert und regionalisiert werden.“ Fedderwitz wies darauf hin, dass das Morbiditätsrisiko wieder den Krankenkassen übertragen werden soll, wo es hingehöre. Struktur und Zahl

der Versicherten würden nach dem Versorgungsstrukturgesetz endlich berücksichtigt und gleichrangig neben den Grundsatz der Beitragssatzstabilität gestellt. Er forderte die Politik auf,

Kabinettsentwurfs durch den Bundesrat ernsthaft geprüft: bei der „Evaluierungsklausel“ im § 12 GOZ-Orientierung der GOZ-Honorierung an dem vorgegebenen Leistungsvolumen aus



Bundesgesundheitsminister Daniel Bahr.

endlich mit der Umsetzung des von ihr anerkannten Betreuungskonzeptes für alte Mitbürger und Menschen mit Behinderungen zu beginnen: „Hier muss der Startschuss endlich fallen!“

Bundesgesundheitsminister Daniel Bahr gab im Rahmen der BZÄK-Bundesversammlung ein Statement ab, in dem er die Zahnärzteschaft auch über die Abwägungen zur GOZ-Novelle aus Sicht der FDP zu überzeugen suchte. Er stellte heraus, dass er die Forderungen der Zahnärzte verstehe, aufgrund der finanzpolitischen Lage allerdings andere Prioritäten setzen musste. Dabei habe er sorgfältig abgewogen, z. B. bei der Entscheidung, die Öffnungsklausel entgegen den Planungen seiner Vorgängerin Ministerin a. D. Ulla Schmidt nicht in die GOZ aufzunehmen. Er habe zudem die Änderungen des GOZ-

2011 – handle es sich um eine ergebnisoffene Prüfung. Bahr wollte keine direkte Budgetierung erkennen.

In einem weiteren Beschluss lehnte die BZÄK-Bundesversammlung jegliche Weiterarbeit an der aus der LZÄK Hessen geforderten Einführung eines „Fachzahnarzt Allgemeine Zahnheilkunde“ ab. Die Einführung eines „Fachzahnarzt für Allgemeine Zahnheilkunde“ würde das Staatsexamen abwerten und das Tor für weitere Fachzahnärzte öffnen.

Der Gemeinsame Beirat Fortbildung wird stattdessen beauftragt, weitere Konzepte für eine Stärkung des „Generalisten“ auszuarbeiten. Im Übrigen wird die Neuordnung der Approbationsordnung für das Zahnmedizinistudium als vordringlich angesehen. **DT**

DENTAL TRIBUNE

IMPRESSUM

Verlag
Oemus Media AG
Holbeinstraße 29, 04229 Leipzig
Tel.: 0341 48474-0
Fax: 0341 48474-290
kontakt@oemus-media.de
www.oemus.com

Verleger
Torsten R. Oemus

Verlagsleitung
Ingolf Döbbecke
Dipl.-Päd. Jürgen Isbaner
Dipl.-Betriebsw. Lutz V. Hiller

Chefredaktion
Dipl.-Päd. Jürgen Isbaner (ji), Vi.S.d.P.
isbaner@oemus-media.de

Redaktionsleitung
Jeannette Enders (je), M.A.
j.enders@oemus-media.de

Korrespondent Gesundheitspolitik
Jürgen Pischel (jp)
info@dp-uni.ac.at

Anzeigenverkauf
Verkaufsleitung
Dipl.-Betriebsw. Lutz V. Hiller
hiller@oemus-media.de

Verkauf
Nadine Naumann
n.naumann@oemus-media.de

Produktionsleitung
Gernot Meyer
meyer@oemus-media.de

Anzeigendisposition
Marius Mezger
m.mezger@oemus-media.de

Bob Schliebe
b.schliebe@oemus-media.de

Lysann Reichardt
l.reichardt@oemus-media.de

Layout/Satz
Franziska Dachscl

Lektorat
Hans Motschmann
h.motschmann@oemus-media.de

Erscheinungsweise
Dental Tribune German Edition erscheint 2011 mit 12 Ausgaben, es gilt die Preisliste Nr. 2 vom 1.1.2011. Es gelten die AGB.

Druckerei
Vogel Druck und Medienservice GmbH, Leibnizstraße 5, 97204 Höchberg

Verlags- und Urheberrecht
Dental Tribune German Edition ist ein eigenständiges redaktionelles Publikationsorgan der Oemus Media AG. Die Zeitschrift und die enthaltenen Beiträge und Abbildungen sind urheberrechtlich geschützt. Jede Verwertung ist ohne Zustimmung des Verlages unzulässig und strafbar. Das gilt besonders für Vervielfältigungen, Übersetzungen, Mikroverfilmungen und die Einspeicherung und Bearbeitung in elektronischen Systemen. Nachdruck, auch auszugsweise, nur mit Genehmigung des Verlages. Bei Einsendungen an die Redaktion wird das Einverständnis zur vollen oder auszugsweisen Veröffentlichung vorausgesetzt, sofern nichts anderes vermerkt ist. Mit Einsendung des Manuskriptes geht das Recht zur Veröffentlichung als auch die Rechte zur Übersetzung, zur Vergabe von Nachdruckrechten in deutscher oder fremder Sprache, zur elektronischen Speicherung in Datenbanken zur Herstellung von Sonderdrucken und Fotokopien an den Verlag über. Für unverlangt eingesandte Bücher und Manuskripte kann keine Gewähr übernommen werden. Mit anderen als den redaktionseigenen Signa oder mit Verfasseramen gekennzeichnete Beiträge geben die Auffassung der Verfasser wieder, welche der Meinung der Redaktion nicht zu entsprechen braucht. Der Autor des Beitrages trägt die Verantwortung. Gekennzeichnete Sonderteile und Anzeigen befinden sich außerhalb der Verantwortung der Redaktion. Für Verbands-, Unternehmens- und Marktinformationen kann keine Gewähr übernommen werden. Eine Haftung für Folgen aus unrichtigen oder fehlerhaften Darstellungen wird in jedem Falle ausgeschlossen. Gerichtsstand ist Leipzig.

Alle mit Symbolen gekennzeichneten Beiträge sind in der E-Paper-Version der jeweiligen Publikation auf www.zwp-online.info mit weiterführenden Informationen vernetzt.

Neue Beschichtungstechniken für Titanimplantate

Thüringer Forschungsverbund entwickelt Implantate mit bioaktiver Titanoxidschicht.

JENA – Durch eine spezielle Anwendung der plasmachemischen Oxidation ist es Thüringer Forschern gelungen, eine poröse, bioaktive Oberfläche auf Titanimplantaten zu erzeugen. Seine Ergebnisse veröffentlichte der Forschungsverbund kürzlich im Fachjournal Biomaterials.

In den Knochen eingesetzte Implantate und Prothesen, die dauerhaft im Körper verbleiben sollen, müssen vor allem eines: schnell und sehr fest mit dem Knochengewebe verwachsen, um starken mechanischen Belastungen standhalten zu können. Das gilt für die Verankerung künstlicher Hüft-, Knie- oder Schultergelenke ebenso wie für Zahnimplantate im Kieferknochen. „Aktuell sehen wir uns in der Orthopädie und Unfallchirurgie mit zwei zunehmenden Problemen konfrontiert: Erstens die frühzeitige Auslockerung von künstlichen Gelenken, und zweitens die fehlende Stabilität von Titanimplantaten im durch Osteoporose geschwächten Knochen“, sagt Dr. Michael Diefenbeck aus der Klinik für Unfall-, Hand- und Wiederherstellungschirurgie am Universitätsklinikum Jena. Beide Fragestellungen geht der Unfallchirurg mit Titanimplantaten

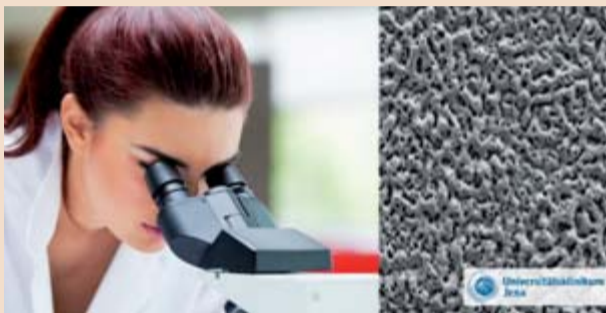an, die über eine neuartige Oberfläche verfügen.

Entwickelt und getestet wurde die neue Implantatoberfläche im interdisziplinären Verbund mit Wissenschaft-

In einer vorklinischen Studie konnten die Wissenschaftler an einem Tiermodell zeigen, dass die Implantate mit der neuen Oberfläche sich um ein Mehrfaches stabiler im Knochen verankern als herkömmliche Titanimplantate mit verschiedenen Oberflächen. Sowohl bei den mechanischen Belastungstests als auch bei histologischen Untersuchungen zur Neubildung von Knochengewebe direkt an der Implantatoberfläche erwies sich die bioaktive Titanoxidschicht als deutlich besser.

Mit ihren bisherigen Erfahrungen wollen die Wissenschaftler die neuen Implantate anschließend auch klinisch testen. „Sie könnten zum Beispiel bei osteoporosebedingten Brüchen oder notwendigen Versteifungen zum Einsatz kommen“, so Diefenbeck. Die verantwortungsvollen klinischen Studien werden noch etwa fünf Jahre in Anspruch nehmen, bevor die neuen Implantate den Patienten zugute kommen. [\[1\]](#)

Originalliteratur: Diefenbeck M, Mückley T, Schrader C, Schmidt J, Zankovych S, Bossert J, Jandt KD, Faucon M, Finger U. The effect of plasma chemical oxidation of titanium alloy on bone-implant contact in rats. Biomaterials (2011), doi:10.1016/j.biomaterials.2011.07.046. Quelle: Universitätsklinikum Jena



Elektronenmikroskopische Aufnahme der porösen, bioaktiven Titanoxidoberfläche. (Foto: Universitätsklinikum Jena)

lern des INNOVENT e. V. in Jena, des Instituts für Materialwissenschaft und Werkstofftechnologie an der Friedrich-Schiller-Universität Jena und des Implantatherstellers Königsee Implantate GmbH. Die spezielle Außenschicht ist um ein Vielfaches dicker als die Titanoxidschicht auf herkömmlichen Implantaten oder Endoprothesen. „Wir konnten auf den Implantaten eine Titanoxidmatrix realisieren, die eine feinporige Oberfläche besitzt und in die Kalzium und Phosphor eingelagert ist“, erklärt Dr. Christian Schrader, INNOVENT e. V. „Die Poren sollen das Anwachsen und Verankern von Knochenzellen, Osteoblasten am Implantat verbessern, und die bioaktiven Elemente deren Stoffwechsel beschleunigen.“

Mit Nanoforschung der Karies auf der Spur

Untersuchungsergebnisse über die Auswirkung von Karies auf die menschlichen Zähne.

BASEL – Forscher der Universität Basel und des Paul Scherrer Instituts konnten im Nanomaßstab zeigen, wie sich Karies auf die menschlichen Zähne auswirkt. Bei Karies, der häufigsten Zahnerkrankung, greifen von Bakterien produzierte Säuren die Zähne an und lösen die in Zahnschmelz, Zahnbein (Dentin) und Wurzelzement vorhandenen Mineralien heraus. Solange der äußere Zahnschmelz intakt ist, lassen sich erste Schadstellen durch Fluoridpräparate und durch eine gute Zahnhygiene in begrenztem Maß remineralisieren.

Was beim Zahnschmelz noch teilweise funktioniert, gilt aber nicht für das Zahnbein: Sind die Bakterien und Säuren einmal tiefer ins Dentin eingedrungen, muss der Zahnarzt die betroffene Stelle weiträumig mit dem Bohrer entfernen, bevor der Zahn mit einer Füllung rekonstruiert werden kann.

Das Zahnbein besteht nicht nur aus keramischen Komponenten, sondern enthält etwa zu einem Fünftel

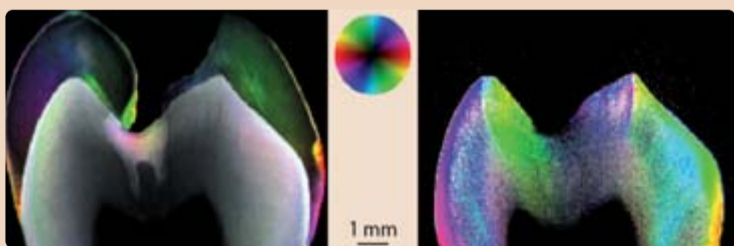
auch organisches Material. Bereits früher wurde vermutet, dass diese organischen Bestandteile – insbesondere bestimmte Struktureiweiße (Kollagen) – von einer Schädigung unberührt bleiben und dass ihre Struktur Ausgangspunkte für eine

streuung (Scanning Small-Angle X-ray Scattering, SAXS) bezeichneten Verfahrens. Bei der Untersuchung stellten sie fest, dass die Kariesbakterien zunächst nur die keramischen Komponenten des äußeren Zahnschmelzes und des darunterliegenden Zahnbeins zerstören. Hingegen bleibt in einem frühen bis mittlerem Kariesstadium ein erheblicher Teil des kollagenen Grundgerüsts des Zahnes erhalten.

Die Wissenschaftler vermuten deshalb, dass ihr Verfahren

künftig nicht nur die Entwicklung biomimetischer Zahnfüllungen ermöglichen wird, sondern auch Kariesbehandlungen, welche auf dem unbeschädigten Kollagengerüst aufbauen und die Remineralisierung des geschädigten Dentins, beispielsweise mit Nanopartikeln, erlauben. [\[1\]](#)

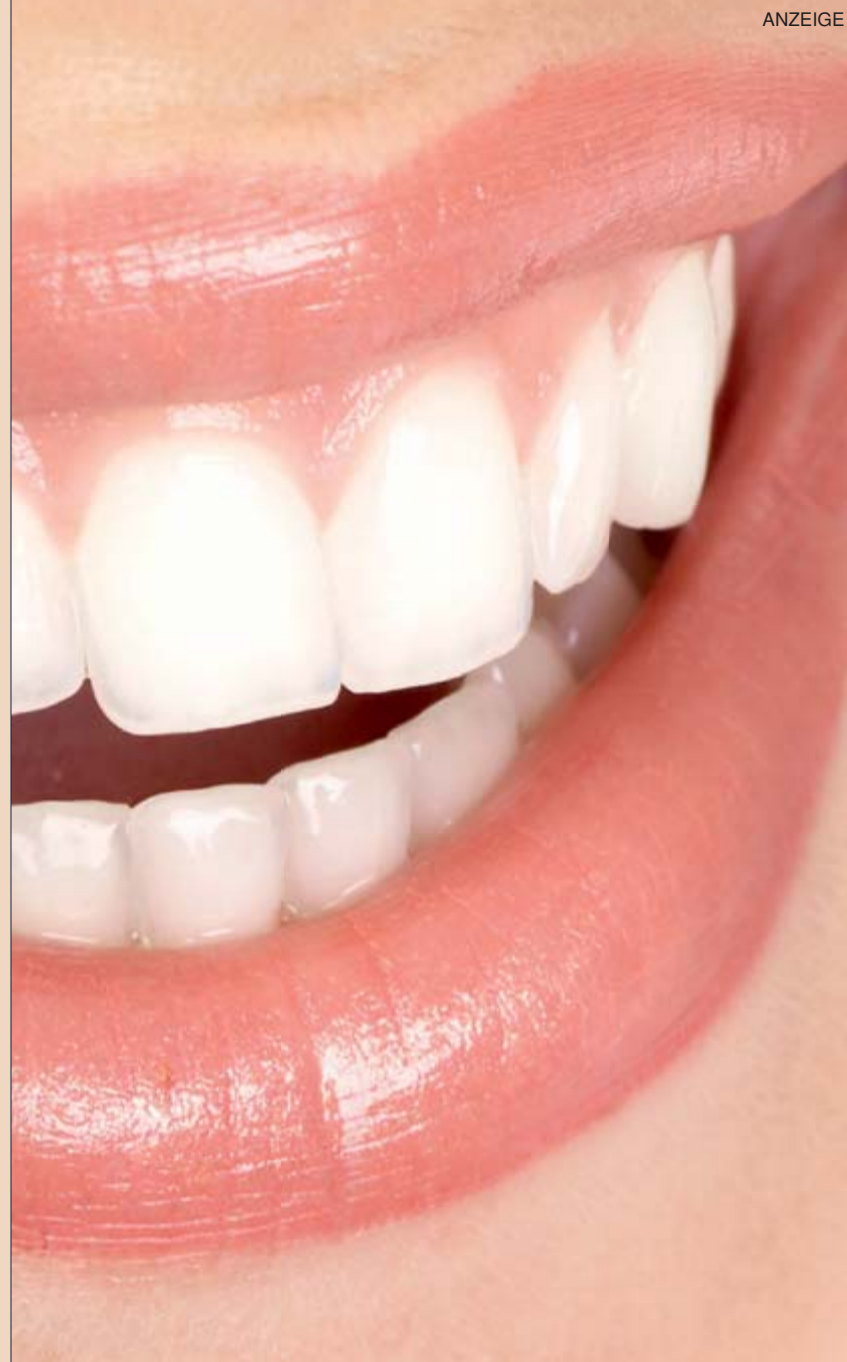Originalliteratur: Hans Deyhle, Oliver Bunk, Bert Müller; Nanostructure of healthy and caries-affected human teeth; Nanomedicine: Nanotechnology, Biology, and Medicine (in press) | doi: 10.1016/j.nano.2011.09.005



Links keramische Komponenten und rechts Kollagen. Während man die kariöse Schädigung der keramischen Komponenten im Zentrum der Zahnscheibe deutlich erkennen kann, ist diese im Kollagen unsichtbar. (Foto und Text: Universität Basel)

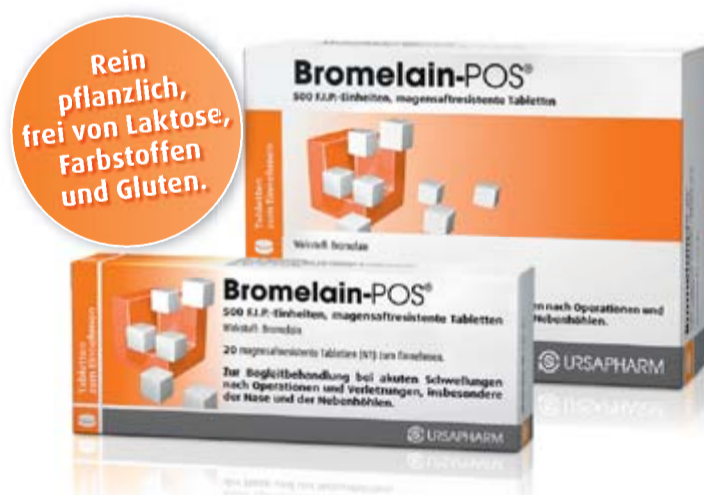Remineralisierung bieten könnte. Um diese Hypothese zu überprüfen, nutzten die Forscher um Prof. Bert Müller vom Biomaterials Science Center der Universität Basel eine Röntgenstrommethode, um die Kollagendichte von gesunden und kariösen Zahnstellen miteinander zu vergleichen.

Dazu zersägten die Forscher gesunde und kariöse Zähne in dünne Scheibchen von 0,2 bis 0,5 Millimeter und untersuchten sie mithilfe eines als ortsaufgelöste Kleinwinkelröntgen-



Bromelain-POS® wirkt spürbar schnell.

- für eine beschleunigte Abschwellung
- für frühere Schmerzfreiheit
- für eine sichere Implantateinheilung



Bromelain-POS®. Wirkstoff: Bromelain. **Zusammensetzung:** 1 überzogene, magensaftresistente Tablette enthält Bromelain entsprechend 500 F.I.P.-Einheiten (56,25-95 mg). Mikrok. Cellulose; Copovidon; Maltodextrin; Magnesiumstearat; hochdisp. Siliciumdioxid; Methacrylsäure-Methylmethacrylat-Copolymer (1:1) mittleres MG 135.000; Methacrylsäure-Ethylacrylat-Copolymer (1:1) mittleres MG 250.000; Diethylphtalat; Talkum; Triethylcitrat. **Anwendungsgebiete:** Begleittherapie bei akuten Schwellungszuständen nach Operationen und Verletzungen, insbesondere der Nase und der Nebenhöhlen. **Gegenanzeigen:** Überempfindlichkeit gegenüber Bromelain, Ananas oder einem der sonstigen Bestandteile. **Bromelain-POS®** sollte nicht angewendet werden bei Patienten mit Blutgerinnungsstörungen sowie bei Patienten, die Antikoagulantien oder Thrombozytenaggregationshemmer erhalten. **Nebenwirkungen:** Asthmaähnliche Beschwerden, Magenbeschwerden und/oder Durchfall, Hautausschläge, allergische Reaktionen. **Stand:** März 2011

 **URSAPHARM**

Industriestraße, 66129 Saarbrücken, www.ursapharm.de

Orale Modetrends und ihre Folgen: Eine multidisziplinäre Herausforderung

Mit der gesellschaftlichen Akzeptanz von Piercings im Mund- und Gesichtsbereich steigen auch die Anforderungen bezüglich Informationsvermittlung und spezieller Mundhygieneinstruktionen durch das zahnärztliche Team. Bei Komplikationen ist ein multidisziplinäres Wissen des Teams gefordert. Von Dr. Brigitte Zimmerli, Schweiz.



Der Wunsch nach Verschönerungsmaßnahmen im Mundbereich findet sich in der frühesten Menschheitsgeschichte. So wurden zum Beispiel bei den Inkas die Zähne mit Lapislazuli-Steinchen im Sinne der heutigen Skyces verschönert oder es finden sich mit der Pfählung der Unterlippe bei gewissen lateinamerikanischen Urstämmen Vorläufer der heutigen Piercings. Auch rituelle Perforationen, wie sie in Asien angetroffen werden, oder Lippenteller in Afrika, stehen der heutigen Piercingkultur sehr nahe. Es finden sich Formen von oralen Tätowierungen in menschlichen Urkulturen, so zum Beispiel in Afrika, wo sich gewisse Volksgruppen das Zahnfleisch dunkel einfärben. Sogar der Wunsch nach „Dracula-Eckzähnen“ ist nicht so modern, wie das weitläufig angenommen wird. Auch hier finden sich Kulturen, die mit primitivsten Methoden die Frontzähne zuspitzen, um ihrem Gesicht einen kriegerischen Ausdruck zu verleihen. Es gibt demzufolge in der modernen Gesellschaft kaum einen Mundschmuck, der keine Verwandtschaft zu einer frühen menschlichen Kultur hat. Vielleicht einzige Neuentwicklung im Bereich Mundschmuck ist das Einbringen von Leuchtkörpern in die Mundhöhle. Diese Zierde ist vor allem bei Discobesuchern gefragt.

Der vorliegende Artikel versucht einen aktuellen Überblick über Mundschmuckarten zu vermitteln. Zudem werden mögliche Risiken und Komplikationen, die durch das Tragen von Mundschmuck erfolgen, aufgezeigt.

Motivation für Mundschmuck

Die Motivation zur Eingliederung von Mundschmuck ist sehr vielfältig. Während früher gewisse Körperveränderungen im Mundbereich für die Status- und Gruppenzugehörigkeit wichtig waren, will man heute mit der Mundzierde entweder die eigene Schönheit betonen oder aber provozierend auf andere Menschen wirken. Nicht selten wird Mundschmuck in der späten Pubertät eingesetzt, um den Schmuck als Abgrenzung zu den Eltern zu tragen. Es gibt zahlreiche Untersuchungen, die versuchen, den Zu-

sammenhang von psychischen Eigenschaften und Piercings zu analysieren. Es zeigt sich, dass Piercingträger eher eine Tendenz zur Extrovertiertheit, zu Genuss- und Suchtmittelabusus haben und im Allgemeinen risikofreudiger sind, z.B. was die Ausübung von Risikosportarten betrifft. Die Auswahl von Mundschmuck ist heute vielfältiger denn je. Eine Übersicht bezüglich aktuellen Mundschmuckarten und deren Risiken findet sich in **Tabelle 1**.

Allgemein rechtliche Informationen zu Mundschmuck

Jeder Mundschmuck, sofern er festsitzend eingegliedert wird, stellt einen Eingriff in die körperliche Integrität dar. Deshalb braucht es bei minderjährigen Personen für die Eingliederung von Mundschmuck, sei es die adhäsive Befestigung von künstlichen Diamantchen (Skyces) beim Zahnarzt oder sei es das Setzen eines Piercings im Tattoo- und Piercingstudio, die Einwilligung des Erziehungsberechtigten.

Tattoo- und Piercingstudios unterliegen in der Regel der nationalen Gesetzgebung. Darin werden die Richtlinien für die Hygienepläne der Studios und auch Qualitätsstandards für Tätowierfarben festgehalten. Die Kontrolle dieser Richtlinien stellt sich als schwierig heraus. Im Oktober 2011 wurde erneut eine Stichprobenkontrolle von Tätowier- und Permanent-Make-up (PMU-)Farben in der Schweiz vorgenommen. Dabei mussten zahlreiche Farben als mangelhaft bis gesundheitsschädigend eingestuft werden (**Tabelle 2**).

Der Piercer sollte einen Gesundheitsfragebogen haben und spezifisch nach möglichen Risikoerkrankungen wie Herzfehler fragen. Da der Piercer nicht über eine medizinische Ausbildung verfügt, ist es ihm in der Schweiz untersagt, Lokalanästhetika zu verwenden. Deshalb wird bei der Piercingsetzung höchstens mit Eis gekühlt, wobei die meisten Patienten berichten, dass z.B. das Zungenpiercing ohne Verwendung von Anästhetika gesetzt wurde und der Vorgang relativ schmerzfrei sei. Offensichtlich reicht der „Adrenalinschub“ aus, dass die Schmerzen kurzzeitig nicht sehr intensiv wahrgenom-

men werden. Einige Patienten empfinden die Eingliederung des Schmuckstückes sogar als anregend.

Informationen zu oralen Piercings

Die allgemeinen Risiken, bezüglich Nebenwirkungen bei Piercingsetzung, werden oftmals nicht richtig eingeschätzt. Bei einer Umfrage von Krause und Mitarbeitern im Jahre 2000 bei 273 Personen, die mindestens ein Piercing im Kopfbereich hatten (total 699 Piercings; Ohrfläppchen ausgeschlossen), wurde eine wesentliche Häufung von Komplikationen festgestellt. Neun Personen mussten wegen dem Piercing hospitalisiert werden, 42 Personen suchten den Arzt auf, 38 Patienten erhielten ein Rezept ausgestellt und 18 erhielten ein Arztzeugnis. Dass aufgrund dieser Zahlen deutsche Ärzte ein totales Piercingverbot bei Minderjährigen fordern, ist deshalb nicht weiter verwunderlich. Dabei muss ergänzt werden, dass heute jedes fünfte Mädchen bis einjährig in Deutschland bereits gepierct ist. Die häufigsten Stellen sind die Ohrfläppchen, wobei die Anzahl gepiercter Nasenflügel steigend ist.

Im Mundbereich können zu den allgemeinen Komplikationen, die bei Piercings auftreten können, zusätzliche Risiken festgestellt werden. Mehrere Arbeiten konnten zeigen, dass Zungenpiercings die Gefahr von Zahnfrakturen speziell im Frontzahnbereich deutlich erhöhen (**Abb. 1**, Seite 6). Dabei gilt, dass je länger der Steg des Schmuckstückes ist und je anteriorer das Piercing gesetzt wurde, umso höher ist das Risiko für Zahnschäden. Wird das Piercing frisch gesetzt, wird meistens ein längerer Steg gewählt, da die Zunge direkt nach der Piercingsetzung stark anschwellen kann. Nach einer Abheilphase von ca. zwei Wochen kann das Einheilpiercing durch ein kürzeres Schmuckstück ersetzt werden. Wichtig ist, dass der Zahnarzt versucht, den Patienten auf mögliche „Habits“ zu sensibilisieren. Bei Zungenpiercings kann häufig beobachtet werden, dass der Patient auf dem Schmuckstück herumkaut. Dieses Herumkauen führt nicht nur zu Schäden an der Zahnhartsubstanz, sondern wenn der Patient eine bevorzugte Stelle hat, wo er das Piercing zwischen die Zähne hält, dann kann das Piercing wie eine kieferorthopädische Apparatur funktionieren und zu Diastemabildung führen.

Das Lippenpiercing besteht meistens aus einer Auflage oral und einem Kugelverschluss extraoral. Es werden im Lippenbereich aber auch Ringe angetroffen. Die Bewegungen der Auflage über Zahn und Zahnfleisch führt zu

Mundschmuck	Lokale Komplikationen	Systemische Komplikationen*
Skyce	Debonding, Verfärbung Randbereich	Aspiration, Verschlucken
Dazzler & Twinkles	Debonding, Verfärbung Randbereich, erhöhte Plaqueakkumulation um Schmuckstück	Aspiration, Verschlucken
Echter Edelstein	Debonding, Verfärbung Randbereich, Verletzung Zahnoberfläche durch Präparation	Aspiration, Verschlucken
Zahntattoo	Löst sich selbst sehr rasch ab	Verschlucken, Aspiration unwahrscheinlich
Piercing	Schmerzen, Blutung, Infektionen, Zahnfrakturen, Gingivarezessionen, Narbenbildung	Endokarditis, Tetanus, Artikulationsbehinderung, Schluckbeschwerden, Infektionskrankheiten (HIV, Hepatitis etc.), Aspiration, Verschlucken
Tätowierung	Schmerzen, Schwellung, Infektionen	Infektionskrankheiten
Permanent-Make-up	Schmerzen, Schwellung, Infektionen	Infektionskrankheiten, allergische Reaktionen
Lip-Stickers	Sehr limitierte Haltbarkeit, eingeschränkte Lippensensibilität	
Caps & Grillz	Entzündungen Gingiva, Zahnfrakturen, Rezessionen	Aspiration, Verschlucken
Leuchtkörper	Zahnfrakturen, Rezessionen Gingiva (nur bei längerem Tragen)	Allergische Reaktionen, Verletzungen durch Bestandteile Tray
Dracula-Zähne aus Komposit	Verletzungen Lippe, Abfrakturen Komposit, Verfärbungen	

* Eine allergische Reaktion ist grundsätzlich auf alle Fremdmaterialien in der Mundhöhle möglich und wurde deshalb in der Tabelle nicht spezifisch aufgeführt.

Tabelle 1: Mundschmuckarten und ihre Risiken (eine Auswahl).

Anzahl untersuchte Proben	Beanstandet	Anwendungsverbot
gesamt	190	96 (51 %)
Tätowierfarben	167	88 (53 %)
PMU-Farben	23	8 (35 %)

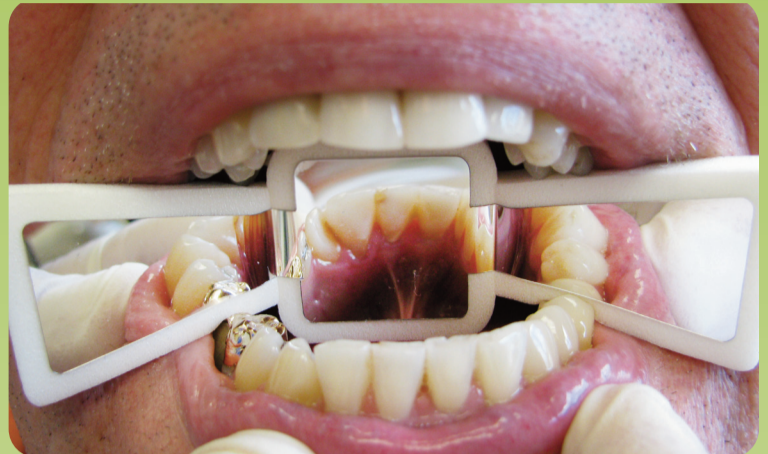Beanstandungsgründe	Gesamt	Tätowierfarbe	PMU*
Deklaration unerlaubte Stoffe	21	21	-
Analyseresultate	59	57	2
Erhöhter Nitrosamin-Gehalt	17	15	2
Nicht deklarierte Inhaltsstoffe	98	90	8
Falsche Deklaration	83	79	4

*PMU: Permanent-Make-up

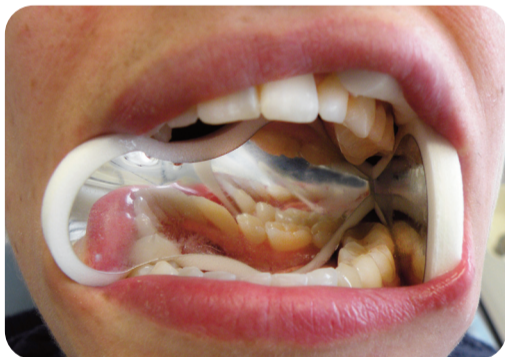Tabelle 2: Stichprobenkontrolle von Tätowier- und Permanent-Make-up-Farben 2011 (nach Dr. U. Hauri, Kantonales Laboratorium Basel/CH; Kampagne der Kantonschemiker).

centrix[®]

WIR BRINGEN LICHT INS DUNKEL!



CENTRIX **IsoVue**[™] Spiegelhilfe aus Hartschaum



- Verspiegelte Oberfläche die die Kavität erhellt
- Zungen-, Wangen- und Lippenretraktion für einen größeren Arbeitsbereich.
- Weiche Kanten = erhöhter Patientenkomfort – und der Mund bleibt offen!
- Verbesserte Feuchtigkeitskontrolle durch Speichelabsorption um den Zahn herum.

IsoVue Spiegelhilfen verbessern Sicht und Produktivität

Centrix stellt die IsoVue Spiegelhilfen vor, die mehr Licht auf den Behandlungsbereich werfen.

Mit IsoVue haben Zahnärzte und Prophylaxekräfte die Option einer klaren Sicht auf die Zähne und den Behandlungsbereich, auch wenn Sie alleine arbeiten. Nach der Behandlung lässt sich IsoVue ganz einfach entfernen und wird entsorgt. Hoch flexibel und biegsam ist IsoVue in zwei Formen, Anterior und Quadrant, und in je drei Größen lieferbar.

Bestellen Sie noch heute telefonisch unter 0800 2368749:

Anteriorform:

REF 370260 / € 56,95 zzgl. MwSt	IsoVue Anterior Starter Kit, 60 Stück (20 S, 20 M, 20 L)
REF 370261 / € 36,95 zzgl. MwSt.	IsoVue Anterior S, 40 Stück
REF 370262 / € 36,95 zzgl. MwSt.	IsoVue Anterior M, 40 Stück
REF 370263 / € 36,95 zzgl. MwSt.	IsoVue Anterior L, 40 Stück

Quadrantenform:

REF 370264 / € 56,95 zzgl. MwSt	IsoVue Quadrant Starter Kit, 60 Stück (20 S, 20 M, 20 L)
REF 370265 / € 36,95 zzgl. MwSt.	IsoVue Quadrant S, 40 Stück
REF 370266 / € 36,95 zzgl. MwSt.	IsoVue Quadrant M, 40 Stück
REF 370267 / € 36,95 zzgl. MwSt.	IsoVue Quadrant L, 40 Stück



Centrix, Inc.
Andreas Lehmann
Schlehdornweg 11a
50858 Köln
Telefon: 0800centrix (0800 2368749)
Telefax: 0221 530978-22
koeln@centrixdental.com

centrix[®]

Macht Zahnheilkunde einfacher.SM



einer chronischen Traumatisierung des Gewebes. Dadurch können lokale Rezessionen bei der Auflagefläche beobachtet werden (Abb. 2). Einzelne Studien behaupten, dass das Risiko durch die Verwendung eines Kunststoffverschlusses minimiert werden könnte.

Zahnfrakturen und Rezessionen stellen einen irreversiblen Schaden dar. Während die Zahnfraktur durch restaurative Maßnahmen behandelt werden kann, stellt die Rezessionsdeckung sehr hohe Anforderungen an den Behandler, wobei der Beizug eines Spezialisten in Parodontologie meist unumgänglich ist.

Kann der Patient motiviert werden, das Schmuckstück zu entfernen, zeigt sich, dass bei der Piercingstelle eine Narbe verbleibt. Bei der Zunge ist der Narbenzug meist nicht weiter störend und stellt sich als kleines Bläschen auf der Zungenunterseite dar. Die Piercings um den Lippenbereich hinterlassen hingegen eine ästhetisch kompromittierende Eindellung auf der Haut (Abb. 3).

Der Patient sollte unbedingt auf mögliche Risiken und Komplikationen bei oralen Piercings hingewiesen werden. Er sollte ebenfalls über Mundpflege

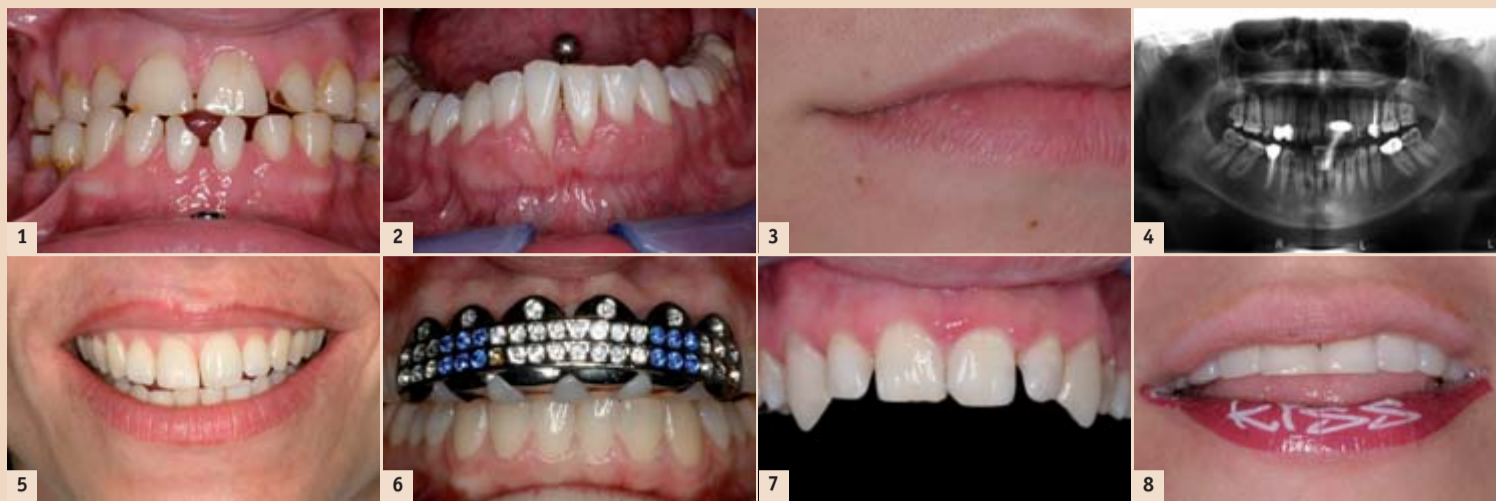

Abb. 1: Deutliche Abfraktionen mesial 31 und 41 infolge Trauma durch das Zungenpiercing. – Abb. 2: Zungen- und Lippenpiercingträger. Die Rezessionen labial 41 und 31 sind auf die Traumatisierung durch das Lippenpiercing zurückzuführen. – Abb. 3: Narbenbildung unterhalb der Unterlippe rechts. An dieser Stelle hat die Patientin während mehrerer Jahren ein Piercing getragen. – Abb. 4: Das Zungenpiercing wurde bei der Anfertigung des Röntgenbildes nicht entfernt und zeichnet sich als helle Struktur im Bereich der Frontzähne ab. – Abb. 5: Die Patientin ließ sich nach einem Unfall und daraus resultierender Narbenbildung im Oberlippenbereich die Konturen des Lippenrots mit Permanent-Make-up-Farben nachziehen. Die Farbe wurde dabei mehrmals in die obere Hautschicht eingebracht. Das Bild zeigt ein Zwischenschritt dieser kosmetischen Behandlung. – Abb. 6: Oberkiefer-Grill, der aus dem Internet bestellt wurde. Der weiße Kunststoff, der auf der Zahnreihe aufliegt und das Metallgitter befestigt, wird in heißem Wasser weich gemacht und dann auf die Zahnreihe gepresst. – Abb. 7: Eckzahnverlängerung im Oberkiefer mit Komposit. Der Patient ließ sich die Aufbauten bereits ein paar Tage später wieder entfernen, da der Arbeitgeber (und die Lebenspartnerin) diese Mundzierde nicht akzeptierten. – Abb. 8: Unterlippe mit Lippen-Sticker (Hersteller: Violent Lips) mit Aufschrift. Die Oberlippe wurde noch nicht „geschminkt“.

und Pflege des Mundschmuckes (regelmäßige extraorale Reinigung) aufgeklärt werden. Zudem muss darauf geachtet werden, dass der orale Mundschmuck bei der Anfertigung von Röntgenbildern entfernt wird, damit die Diagnostik nicht eingeschränkt wird (Abb. 4).

Tätowierungen und Permanent-Make-up

Tätowierungen im Mundbereich werden in Europa nur selten angetroffen. Intraoral findet sich als häufigstes Motiv ein Schriftzug auf der Unterlippeninnenseite. Die Risiken von Tätowierungen liegen zum einen bei einer möglichen Übertragung von Infektionskrankheiten, sofern sich der Tätowierer nicht an die Hygienerichtlinien hält, und zum anderen in der Gefahr von Schäden, die durch die Tätowierfarbe ausgelöst werden (Allergien, Freisetzung toxischer Substanzen).

Die Anwendung von Permanent-Make-up findet in Europa breitere Anwendung als das intraorale Tattoo. Zum einen wird Permanent-Make-up aus rein kosmetischen Gründen angewendet, zum anderen können mit dieser Technik Narben im Lippenbereich auskorrigiert werden (Abb. 5). Zwar schneiden die Permanent-Make-up-Farben in der Testung von 2011 wesentlich besser ab als die Tätowierfarben, es darf aber nicht vergessen werden, dass besonders in roten Farben häufig allergisierende Substanzen (Nickel, Zinn) und bedenkliche Zusatzstoffe (Quecksilbersulfid) gefunden werden.

Die Anwendung von Permanent-Make-up findet in Europa breitere Anwendung als das intraorale Tattoo. Zum einen wird Permanent-Make-up aus rein kosmetischen Gründen angewendet, zum anderen können mit dieser Technik Narben im Lippenbereich auskorrigiert werden (Abb. 5). Zwar schneiden die Permanent-Make-up-Farben in der Testung von 2011 wesentlich besser ab als die Tätowierfarben, es darf aber nicht vergessen werden, dass besonders in roten Farben häufig allergisierende Substanzen (Nickel, Zinn) und bedenkliche Zusatzstoffe (Quecksilbersulfid) gefunden werden.

Ausgefallener Mundschmuck

Neben den oben genannten Varianten von Mundschmuck sind weitere Verschönerungen der Mundhöhle möglich. Caps und Grillz finden sich vor allem in der Hip-Hop-Szene. Bekannte Künstler lassen sich einzelne goldhaltige Hülsen (Caps) anfertigen, die sie über die Zahnreihe stülpen. Es werden auch Frontzahngitter (Grillz) mit vielen Strasssteinen angepasst. Während die Künstler sich den Mundschmuck viel Geld kosten und den Schmuck beim Zahntechniker professionell anfertigen lassen, müssen Jugendliche zu der günstigeren Boil-and-Bite-Technik zurückgreifen (Abb. 6). Durch die schlechte Passung und die Gewebetraumatisierung steigt auch die Verletzungsgefahr. Während in Europa die Caps und Grillz keine große Verbreitung haben, musste die amerikanische Zahnärztesgesellschaft schon Informationsblätter verfassen, die über die Risiken wie Zahnfleischverletzungen oder Zahnfrakturen informieren. Einzelne amerikanische Schulen haben gar Verbote erlassen, damit die Grillz nicht während den Schulstunden getragen werden.

Der Wunsch nach spitzen und raubtierähnlichen Eckzähnen ist nicht erst nach den Twilight-Filmen entstanden. Besonders in der Gothic-Szene sind solche Zahnveränderungen zu beobachten. Die Formveränderung des Eckzahnes kann dank der Adhäsivtechnik heute einfach gemacht werden (Abb. 7). Der Patient muss aber auf


mögliche Lippenverletzungen und den daraus resultierenden Hackbiss aufmerksam gemacht werden. Zudem kann der festsitzende Mundschmuck nicht entfernt werden, was nicht von jedem Arbeitgeber geduldet wird.

Beliebt bei Partygängern und besonders im ostasiatischen Raum vertreten sind LED-Zahnapplikationen, die die Zähne in der Nacht zum Leuchten bringen. Ob es speziell sinnvoll ist, eine Batterie vorübergehend im Mundraum zu platzieren, bleibt hier offen. Diese Schienen zeigen nur eine mäßige Passung auf, die Sprachbildung ist behindert und zum Essen und Trinken sollten die Schienen unbedingt entfernt werden. Die Gefahr von Zahnabfrakturen ist auch bei einer kurzen Tragezeit gegeben.

Neuester Modetrend, der in verschiedenen Zeitschriften präsentiert wurde, sind Lippen-Kleber, die anstelle von Lippenstift getragen werden (Abb. 8). Die Haltbarkeit der Kleber wird auf vier bis sechs Stunden limitiert. Essen und Trinken mit nur vorsichtigem Mundabwischen ist mit diesem Mundschmuck möglich. Jedoch führt bereits ein breites Lachen zu Rissbildung auf der Stickeroberfläche und die Lippen-sensibilität ist deutlich eingeschränkt.

Zusammenfassung

Jede Art von Mundschmuck ist mit gewissen Risiken verbunden. Der Patient sollte darauf aufmerksam gemacht und insbesondere über die zum Teil erhöhten Anforderungen an die Mundpflege informiert werden. Es muss festgehalten werden, dass die meisten Patienten die möglichen Komplikationen bei Mundschmuck zu gering einschätzen. Mundschmuck stellt deshalb heute das zahnärztliche Team vor multidisziplinäre Herausforderungen. **DI**



Kontakt
Dr. med. dent. Brigitte Zimmerli
 Klinik für Zahnerhaltung,
 Präventiv- und Kinderzahnmedizin
 Freiburgstr. 7, 3010 Bern, Schweiz
 Tel.: +41 31 6322580
 Fax: +41 31 6329875
 brigitte.zimmerli@zmk.unibe.ch
 www.zmk.unibe.ch

ANZEIGE



1 PS GENÜGT

EMS SWISS INSTRUMENT PS – ORIGINAL PERIO
 SLIM INSTRUMENT ZUR ANWENDUNG
 BEI DEN MEISTEN ZAHNSTEINENTFERNUNGEN

Multifunktional, von höchster Schweizer Präzision und vor allem „Best interproximal and subgingival access“ (CRA – Clinical Research Association, USA): Mit diesen Qualitäten und Auszeichnungen eignet sich diese Ikone unter den Ultraschallinstrumenten für praktisch 90% aller Anwendungen bei der Zahnsteinentfernung.



Das EMS Swiss Instrument PS wurde als erstes seiner Art entwickelt – mit der Kompetenz des Erfinders der Original Methode Piezon – und ist heute das unvergleichliche Resultat permanenter Weiterentwicklung. Im Zusammenwirken mit dem Original Piezon Handstück steht es für praktisch schmerzfreie Behandlung.

Die Behandlungsergebnisse und das Instrument selbst zeigen den Unterschied: Nur die feinste Instrumentenoberfläche ermöglicht feinste Zahnoberflächen.



- > No-Name Ultraschallinstrument vs. Original EMS Swiss Instrument PS
- > Zahnoberfläche behandelt mit Instrument X vs. behandelt mit Original Methode Piezon inkl. EMS Swiss Instrument PS

EMS Swiss Instruments sind die wohl meistkopierten Ultraschallinstrumente der Welt – das bedeutet Anerkennung, aber vor allem Risiko. Denn nur das Original hält, was es verspricht: beste Behandlungsergebnisse und lange Lebensdauer bei optimaler Ausschöpfung der Original Methode Piezon.

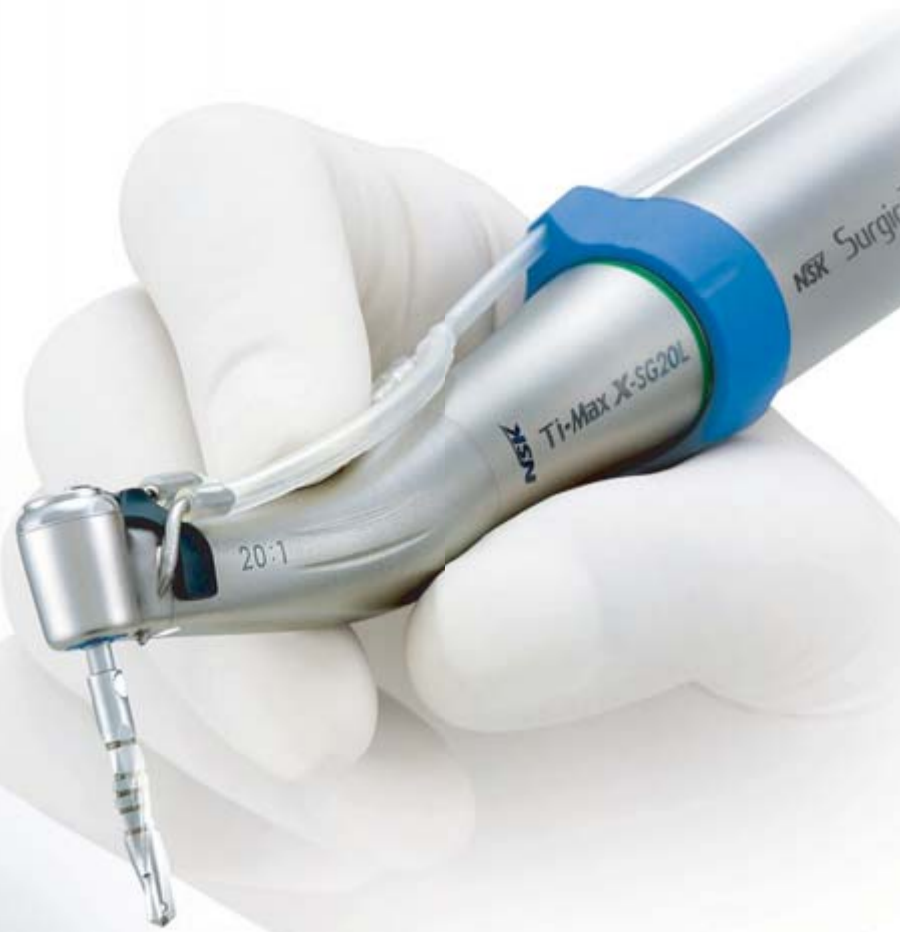



> Das Ergebnis der grossen EMS-Internet-Umfrage zum Thema Prophylaxe zeigt: Über 93% aller teilnehmenden Zahnärzte sind sich darüber im Klaren, dass sie mit kopierten Instrumenten kein Geld sparen. Rund 80% wissen: Die Behandlungsergebnisse mit dem Original EMS Swiss Instrument PS sind besser.

ALLE UMFRAGEERGEBNISSE UNTER WWW.EMS-SWISSQUALITY.COM

NSK



Surgic Pro

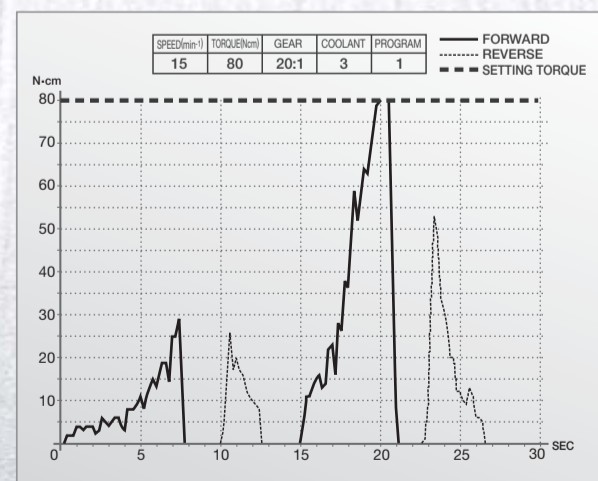
Die erste Wahl für Profis

Leistung, Sicherheit & Präzision. Keine Kompromisse.

Mit dem Surgic Pro stellt NSK schon die fünfte Generation chirurgischer Mikromotor-Systeme vor. Seit Anbeginn der dentalen Implantologie entwickelt NSK seine Chirurgiegeräte konsequent weiter, um den stets steigenden Anforderungen seitens der professionellen Anwender gerecht zu werden.

Surgic Pro – entwickelt und hergestellt ohne jegliche Kompromisse in puncto Zuverlässigkeit, Lebensdauer, Drehmomentgenauigkeit und Kraft. Ein unentbehrlicher Partner und Garant für optimale Ergebnisse.

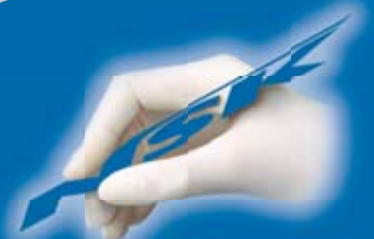- Kraftvolles Drehmoment (bis zu 80 Ncm)
- Breites Drehzahlpektrum
- Der kleinste und leichteste Mikromotor für die Chirurgie
- LED-Beleuchtung (32.000 LUX)
- Herausragende Lebensdauer und Zuverlässigkeit
- Mikromotor autoklavierbar und thermodesinfizierbar
- Optional: Datenspeicherung und -output (USB) zur Dokumentation (Surgic Pro+)



Surgic Pro+ Datenoutput:
Als Bitmap- oder csv-Datei.
Keine weitere Software
erforderlich.

Licht	MODELL: Surgic Pro+ (USB Data) REF: Y1001932	€ 4.555,-*
Licht	MODELL: Surgic Pro optic REF: Y1001933	€ 4.200,-*
Ohne Licht	MODELL: Surgic Pro non-optic REF: Y1001934	€ 3.200,-*

*Alle Preise zzgl. MwSt.



Nordische Meister der Zahnheilkunde

Eine sozial verantwortliche Firma mit einer klaren Vision zu sein, ist eine Sache. Über 40 Jahre lang an der Spitze der Dentalwelt mitzumischen, eine andere. Der finnische Dentalhersteller Planmeca scheint beide Kategorien zu erfüllen. Ein Beitrag von Daniel Zimmermann, DTI.

HELSINKI/LEIPZIG – Zu einer Zeit als Computer den Eintritt in ein neues industrielles Zeitalter versprochen, verbaute das in den 1970er-Jahren gegründete Unternehmen bereits erste Mikroprozessoren in Dentaleinheiten. Seitdem hat diese Idee nicht nur eine neue Ära für zahnmedizinisches Equipment eingeleitet, sondern auch jahrzehntelang Standards für eine gesamte Branche geprägt.

Man mag der Versuchung erliegen, Planmeca aufgrund dessen lediglich auf Dentaleinheiten, wie dem neuen ergonomisch-geformten Compact i oder dem derzeitigen Aushängeschild Sovereign, zu reduzieren. Über die Jahre hinweg hat die Firma jedoch auch eine Reihe von technisch ausgereiften Dentalröntgengeräten und Softwareanwendungen auf den Markt gebracht, die ihr nicht nur breite Marktakzeptanz beschert haben, sondern inzwischen auch in ungewöhnlichen Orten wie Militärbasen der US-Armee anzufinden sind. Heute generiert die Planmeca-Gruppe mit ihren sechs Tochtergesellschaften nach eigenen Angaben jährlich einen Umsatz von 700 Millionen Euro, was sie in einer Liga mit Industriegeößen wie Sirona Dental System oder KaVo spielen lässt.

Es erscheint ungewöhnlich, dass diese Erfolgsgeschichte bis heute von einem eher unscheinbar erscheinenden Industriebezirk zehn Kilometer östlich von Helsinki's Zentrum aus gesteuert wird. Dort hat das Unternehmen kürzlich



Firmengründer und Präsident Heikki Kyöstila neben einem Kontrollcomputer, mit dem sich die automatisierte Lagerhalle bedienen lässt. (Foto: Torsten Oemus, DTI)

Lösungsorientierte Denkweise und die Leidenschaft, Arbeitsabläufe bei zahnmedizinischen Behandlungen immer weiter zu perfektionieren.

terung begonnen und sind trotz der extremen Bedingungen im Winter im Zeitplan geblieben,“ fasst Präsident und Inhaber Heikki Kyöstila gegenüber *Dental Tribune* die letz-

Zusammenspiel verschiedener Produkte und Anwendungen unter dem sogenannten „Digital Perfection Integration“-Banner, um Daten und Ergebnisse aus verschiedenen bild-

integriertes 3-D-Gesichtsscansystem, das realistische 3-D-Gesichtsfotografien allein oder in Kombination mit einem CBVT-Scan erstellen kann. Laut dem Planmeca Vizeprä-

Als fahrbare Cart-Version und mit offener Schnittstelle für diverse CAD/CAM-Systeme, ermöglicht das Gerät Behandlern die komplette intraorale Situation eines Patienten zu erfassen und als dreidimensionales Modell abzuspeichern.

Alle diese Daten kommen anschließend in der Romexis-Software zusammen, die seit Kurzem um eine eigenständige Applikation für Apple's iPhone- und iPad-Geräte erweitert wurde. Behandler sollen damit nicht nur die Möglichkeit haben, zwei- und dreidimensionale klinische Bilder via mobilen Geräten weltweit abzurufen und auszutauschen, sondern verfügen damit auch erstmals über eine eigenständige mobile Anwendung zum Rendering von 3-D-Oberflächen.

Neben den zahlreichen klinischen Vorteilen markieren diese Neuheiten für Kyöstila vor allem einen Neubeginn. Seiner Ansicht nach hängt die Zukunft seiner Firma von einer lösungsorientierten Denkweise sowie der Leidenschaft ab, Arbeitsabläufe bei zahnmedizinischen Behandlungen immer weiter zu perfektionieren.

„Wir glauben an die Idee, dass es bei der Planung und Herstellung von neuen bahnbrechenden Produkten stets darauf ankommt, auf die Bedürfnisse der Kunden einzugehen“, fasst er zusammen. „Das genaue Beobachten von Arbeitsabläufen in der Praxis hilft uns die Bedeutung kleinster Details zu erkennen, die letztendlich den Unterschied für den Endbenutzer ausmachen.“ [DTI](#)



Außenansicht der vergrößerten Produktionsstätte mit großer Glasfassade. (Foto: Planmeca, Finnland)



Die neuen Räumlichkeiten sind zusammen größer als sieben Fußballfelder. (Foto: Planmeca, Finnland)

seine Produktionsstätten auf eine Fläche erweitert, die mehr als sieben Fußballfeldern entspricht. Hinter den neu glänzenden Glasfassaden, die den nordisch-klaren Himmel an Sonnentagen reflektieren, verbergen sich neben Verwaltungsbüros eine emsige Produktion mit vollautomatisierter und moderner Robotertechnik ausgestatteten Lagerhalle im Erdgeschoss.

„Wir haben erst im April letzten Jahres mit den Plänen für die Erwei-

ten 18 Monate zusammen. „Mit den neuen Produktionsstätten können wir jetzt auf die gestiegene Nachfrage unserer Produkte noch effektiver und schneller reagieren.“

Der 65-jährige Hobbygolfer sieht eine erfolgreiche Zukunft für das Unternehmen voraus, das er neben dem Medizintechnikzulieferer Planmed seit 1971 leitet. Das Herzstück der zur letzten Internationalen Dental-Schau in Köln vorgestellten Produktoffensive ist ein

gebenden Verfahren besser und effektiver zusammenzuführen. Laut der Firma sollen Behandlern besonders in der präoperativen Phase so mehr klinische Informationen und damit Behandlungsoptionen zur Verfügung stehen.

Im Hardwarebereich führte das Unternehmen dafür zwei neue Versionen seines Röntgengerätes ProMax 3D ein, die um die Volumengrößen 34 x 42 mm bis 16 x 16 cm erweitert wurden. Neu ist auch ein

sidenten für den Bereich Digitales Röntgen, Helianna Puhlin-Nurminen, reduziert das System nicht nur die Strahlungsbelastung für die Patienten erheblich, sondern sichert auch bessere klinische und ästhetische Ergebnisse in Bereichen wie der Kieferorthopädie oder der maxillofazialen Chirurgie.

Die Abnahme intraoraler Abdruckdaten kann mit dem Planmeca PlanScan-Scanner nun auch direkt über die Dentaleinheit erfolgen.

Planmeca exportiert seine Produkte derzeit in über 100 Länder. Neben der Firma mit dem gleichen Namen und Plandent umfasst die Firmengruppe auch den Instrumenthersteller LM Instruments, Triangle Future Systems und Opus Systemer, welche Software für das Praxismanagement vertreibt. Weitere Informationen sind für Sie auf der Firmenwebsite www.planmeca.com erhältlich.



sticky granules

Neu

easy-graft® CLASSIC 250

- Ideal für Socket Preservation im Prämolaren- und Frontzahnbereich.
- Eine effiziente Defektdeckung als Membranäquivalent.

«the swiss  rock...»

bionic

easy-graft® 250
CLASSIC

soft aus der Spritze
im Defekt modellierbar
100% synthetischer Knochenersatz
härtet in situ zum stabilen Formkörper

Das β -TCP Composite für alle Applikationen!

Vertrieb Deutschland

paropharm
Ihr Partner für Swiss Quality

paropharm GmbH
Julius-Bührer-Straße 2
78224 Singen
Telefon 0180 137 33 68
www.paropharm.de

Nemris
Dental Evolution

Nemris GmbH & Co. KG
Marktstraße 2
93453 Neukirchen b. Hl. Blut
Telefon 09947 90 418 0
www.nemris.de

DS
DENTAL

Degradable Solutions AG
Wagistr. 23, CH-8952 Schlieren
Telefon +41 43 433 62 60
dental@degradable.ch
www.degradable.ch

synthetic bone graft solutions - Swiss made