



<p>עד כמה החלל צריך להיות נקי ד"ר מיכל דקל - שטינקלר</p> <p>עמ' 10</p>	<p>פנל מומחים דילמות בפריודונטיה פרופ. חיים טל</p> <p>עמ' 8</p>	 <p>Tooth or implant Prof. Liran Levin</p> <p>עמ' 6</p>	<p>Predictable perfect impressions Dr. Mirela Feraru, Dr. Galit Talmor, Prof. Nitzan Bichacho</p> <p>עמ' 3</p>	
---	--	--	---	---

רפואת השיניים בישראל, הווה ועתיד רב-שיח בחסות 'דנטל טריביון' ישראל



משתתפי הרב-שיח משמאל לימין: עו"ד יפה זגדון, פרופ' ישראל קפה, ד"ר יצחק חן, פרופ' ארזון וייס, פרופ' אהרון פלמון, ד"ר טניה קצף, ד"ר אלדד הלפט, פרופ' בני פרץ

מנחה: פרופ' בני פרץ עורך 'דנטל טריביון' ישראל

משתתפים: ד"ר יצחק חן, יו"ר הר"ש; פרופ' ארזון וייס, ראש בית הספר לרפואת שיניים ע"ש מוריס וגבריאליה גולדשלגר, אוניברסיטת תל אביב; פרופ' אהרון פלמון, דיקן הפקולטה לרפואת שיניים, האוניברסיטה העברית והדסה; פרופ' ישראל קפה, יו"ר המועצה המדעית של הר"ש; ד"ר אלדד הלפט, נגיד אחוות אלפא אומגה ישראל; ד"ר טניה קצף, מזכירת המערכת; עו"ד יפה זגדון, מנהלת הפרויקט.

פרופ' בני פרץ בפתיחת המפגש:

אנו שמחים לפתוח את הרב-שיח הראשון בחסות ה'דנטל טריביון' הישראלי בנושא עתיד רפואת השיניים בישראל. הטריביון כשמו כן הוא, ואנו רואים בו כמה מקצועית להעלות דעות בנושאים הקרובים לחברים.

הפורום המשותף בדיון כולל את נציגי החותמים על אמנת הפורום הישראלי לרפואת שיניים, שנחתמה בשנת 1999 בין בתי הספר לרפואת שיניים בישראל, המועצה המדעית, הר"ש ואחוות אלפא אומגה. אני מאמין שרב-שיח זה הינו בבחינת יריית פתיחה למפגשים קבועים בהם ילובנו סוגיות הקשורות למקצוע. בכונתנו להזמין בעתיד לדיונים מעל כמה זאת נציגים של משרד הבריאות, קופות החולים, צה"ל וגופי מפתח נוספים שיש להם נגיעה לעניינינו.

הפורום שם לפניו את המטרות הבאות:

1. לשמור על רפואת השיניים כערך עליון, לשפר בהתמדה את רמתה

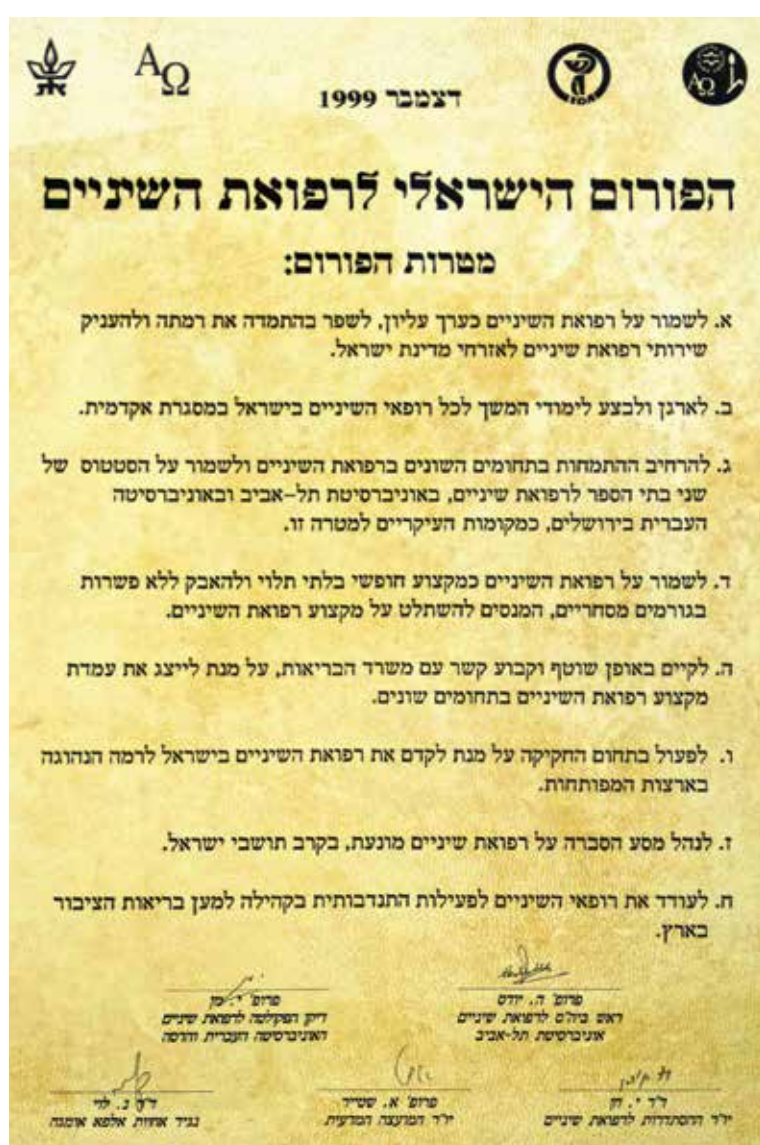ולהעניק שירותי רפואת שיניים נאותים לאזרחי מדינת ישראל.

2. לארגן ולבצע לימודי המשך לכל רופאי השיניים בישראל במסגרת אקדמית.
3. להרחיב התמחות בתחומים דנטליים שונים ולשמור על הסטטוס של שני בתי הספר לרפואת שיניים, באוניברסיטת תל אביב ובאוניברסיטה העברית בירושלים, כמקומות העיקריים למטרה זו.
4. לשמור על רפואת השיניים כמקצוע חופשי בלתי תלוי ולהיאבק ללא פשרות בגורמים מסחריים המנסים להשתלט עליו.
5. לקיים באופן שוטף וקבוע קשר עם משרד הבריאות, על מנת לייצג את עמדת מקצוע רפואת השיניים בתחומים שונים.
6. לפעול בתחום החקיקה על מנת לקדם את רפואת השיניים בישראל לרמה הנהוגה במדינות המפותחות.
7. לנהל בקרב תושבי ישראל מסע הסברה בכל הקשור לרפואת שיניים מונעת.
8. לעודד את רופאי השיניים לפעילות התנדבותית בקהילה למען בריאות הציבור בארץ.

כסעף ראשון ברב-שיחה הנני לבקש מכל אחד מהנוכחים להצהיר על כוונותיו, לבטא את מי ומה הוא מייצג ואת התיחסותו למטרות האמנה.

ד"ר חן: הקמת הפורום הינה הישג גדול לשעצמו. נציגי הגופים החתומים הכירו בצורך לפעול יחד, כאשר לפני כן כל גוף פעל לעצמו. בזכות הפורום פתרנו בצורה מוצלחת בעיות ומשברים רבים, כולל משברים

שעברו בשנים האחרונות בתי הספר לרפואת שיניים. בעבודה משותפת הצלחנו לשמור על האקדמיה ונמשיך לפעול יחד למען המטרות, גם אם לעתים יש בינינו חילוקי דעות פנימיים. בין הסעיפים החשובים באמנה אפשר למנות את השאיפה לשמור על רפואת השיניים כמקצוע חופשי ובלתי תלוי. ההסתדרות לרפואת שיניים פועלת לשיפור המצב התעסוקתי-כלכלי של חבריה בכל המישורים האפשריים. כך, במאבק עיקש, הצלחנו לקבל את הסכמתו של שר הבריאות להסיר למינימום את הדרישות להון עצמי וערבויות לצורך הקמת התאגיד הייעודי לרפואת שיניים. הפעלת תאגיד זה תאפשר גם למרפאות פרטיות לספק טיפולי שיניים חנים לילדים במסגרת חוק בריאות ממלכתי. ברם אולם, למרות ההתקדמות במשא ומתן עם שר הבריאות לא הוקם עד היום התאגיד הייעודי! משרד הבריאות הקים מחסום חדש: ביטול הדרישה לרישום אקטיבי, שמשמעותו שכל ילד הזכאי לטיפול במסגרת החוק יירשם בקופת החולים אליה הוא משתייך או בתאגיד, ובכל מקרה לא יאבד את זכויותיו בקופ"ח. פירושו של דבר שקופות החולים ימשיכו לקבל כספים עבור כל הילדים החברים בהן ללא קשר לקבלה או אי קבלת הטיפול הדנטלי. בפועל, בהנחה שרק 30-40% מהילדים מגיעים לקבלת טיפול במרפאת שיניים, נוצרות בקופות החולים רזבות. לעומת זאת, בתאגיד המדובר יירשמו רק הילדים הזקוקים לטיפול - והעברת התקציבים תהיה בהתאם. לא נוכל להסכים לכך ואנו ממשיכים



אמנת הפורום הישראלי לרפואת שיניים

המשך והתעדכנות מתמדת בידע המקצועי. אלפא אומגה מסייעת גם להקלות המתקשות לקבל טיפולי שיניים מסיבות כלכליות או חסרות ביטוח בריאות, וזאת באמצעות חינוך לבריאות וכן בטיפולי שיניים. הנני רואה בדאגה את עתיד הרופאים

להיאבק על תנאים שוויוניים. **ד"ר הלפט:** אחוות אלפא אומגה משתנה עם השנים. לאחרונה מושם דגש על 'תיקון עולם' באמצעות עזרה כלכלית לסטודנטים נזקקים, סיוע לרופאים צעירים להשתלב בשוק כמו גם סיוע לרופאים ותיקים בלימודי

בעידן בו עלויות הטיפולים כמו גם השימוש בטכנולוגיות מתקדמות ושיטות חדשות, ירקיעו שחקים. התארגנויות אלו יאפשרו לרופאי השיניים הפרטיים לספק לאוכלוסיה רפואת שיניים איכותית ברמה גבוהה ביותר ובעלויות סבירות. תפקיד האקדמיה בעת הזו היא לחנך את הסטודנט לעבודת צוות יעילה הן מבחינת הזמן והן מבחינת איכות הטיפול והטכנולוגיות. כאשר לשילוב רפואת השיניים בסל הבריאות, ד"ר חן העלה נקודות יקבלו מענה במהרה. אחת הנקודות המרכזיות שלא מקבלות מענה הולם בסל הבריאות היא מניעה ראשונית ושניונית, כמו גם רפואת שיניים מותאמת אישית. אנו מחויבים לפעול על מנת שהמחוקק יתמחר נכון את טיפולי המניעה ברפואת שיניים ויבקר את יישומם, כשם שהדבר נעשה במקצועות רבים ברפואה הכללית.

סיכום

פרופ' פריץ: במפגש זה נגענו במקצת מהסוגיות הקשורות לרפואת השיניים בישראל ובמטרות שהפורום הציב לעצמו. ד"ר חן הדגיש את חשיבות רפואת השיניים כמקצוע חופשי ואת חשיבות ההקמה של תאגיד ייעודי שיספק טיפולי שיניים פרטיים במסגרת סל הבריאות; ד"ר הלפט ציין את חשיבות העזרה לאוכלוסיות נזקקות ואת תמיכת אחרות אלפא אומגה ברופאים צעירים וותיקים; פרופ' קפה הדגיש את חשיבות קידומה של הפריפריה וחיזוק ההתמחויות; פרופ' פלמון הדגיש את חשיבות החינוך הדנטלי והמחקר ופרופ' וייס ביקש לאמץ גם את זווית הראייה של המטופלים בדורות הבאים ולהשפיע כבר היום על הטיפול הדנטלי שניתן להם. כן הדגיש את חשיבותם של טיפולי המניעה ברפואת שיניים. ■

בחידושי המקצוע. לרופא שיניים שלומד ומתעדכן ערך מוסף. על הלימוד המתמיד להישמר גם במסגרת התאגידים השונים, וכך יישמר גם הקשר האישי בין המטופל לרופא השיניים. אשר לרפואת שיניים ושילובה בסל הבריאות, יש לאפשר גם לאוכלוסיות חלשות לקבל טיפולי שיניים ולהגדיל את סל הבריאות בתחום.

פרופ' קפה: ברור שיהיו שינויים, ועלינו לשאוף להיות חלק מהרפואה בארץ, לוודא שמקומו של רופא השיניים יהיה זהה למקומו של רופא משפחה ובמקביל להרחיב את מספר המומחים. עם הקידמה שיש היום לא מספיקה הכשרה של שש שנים ואני סבור שיש צורך בהתמחויות נוספות. זה עוד לא קרה. ייתכן שהשינויים ייקחו יותר מעשר שנים.

פרופ' פלמון: כנאמן לתפקידי באקדמיה מחובתי-חובתנו לראות את העתיד ולהיערך לו. השינויים יהיו בשני תחומים: ראשית, טכנולוגיות חדשות יהיו זמינות ויחייבו בהתאם שינוי בדרכי עבודה. שנית, יחול שינוי בתפיסה הטיפולית. כיום הטיפולים הינם בעיקרם מכניים, ללא הבנת תהליך המחלה והטיפול בו, וזאת בשונה מהרפואה הכללית. עלינו להיערך לטיפולים חדשים שעדיין אינם מוכרים לנו. האתגר שלנו באקדמיה הוא לתת תשובה לרופאים באמצעות לימודי המשך, נושא שעד היום לא ניתן לו דגש מספיק.

פרופ' וייס: עלינו למצוא את הדרך להפוך את לימודי ההמשך לחובה ולשמור על התעדכנות מתמדת. אנשי מקצוע שלא ממשיכים ללמוד ואינם מתעדכנים דורכים במקום ובסופו של דבר נסוגים לאחור. זאת ועוד: רופאי שיניים שיעבדו לכד במרפאות פרטיות לא ישרדו כלכלית, ומכאן שעליהם להתייעל ונראה על כן התארגנויות של קבוצות רופאים לשם עבודה משותפת. התארגנויות כאלו יהיו צורך קיומי

לנכדינו שיתבגרו, ולהשפיע על רמת רפואת השיניים שתינתן להם בעוד שניים-שלושה עשורים. מה שנקבע היום, אם כמעשה ואם במחדל, יקבע את איכות רפואת השיניים בארץ לדורות הבאים.

פרופ' בני פריץ: איך אתם רואים את רפואת השיניים בישראל בעוד עשר שנים, ובהקשר של הכנסת טיפולי שיניים לסל הבריאות?

ד"ר חן: הכנסה של טיפולי שיניים לילדים עד גיל 14 לסל הבריאות היא דבר חיובי ובאה להגיש את רפואת השיניים לאוכלוסיות חלשות שלא היו מגיעות לכך לפני כן. עם זאת, ראוי לציין כי לאחר שש שנים מהחלת חוק ביטוח בריאות ממלכתי ילדים יכולים לקבל את הטיפול אך ורק במרפאות השיניים של קופות החולים ומטבע הדברים רופאי השיניים העצמאיים נפגעים. קיימת כאן פגיעה בחופש העיסוק ונמנעת מהאזרח האפשרות לבחור היכן לטפל בשיניו. הר"ש שואפת להקמת התאגיד הייעודי ברפואת שיניים, שיאפשר גם לחבריה העצמאים לתת במסגרת החוק שרותים באותם תנאים של קופות החולים. הר"ש פועלת בנושא מול משרד הבריאות ומשרד האוצר, יש התקדמות ומכשולים רבים הוסרו. ולגבי השאלה איפה רפואת השיניים בעוד עשר שנים: לאור ההתפתחות העצומה בטכנולוגיות ובשיטות הטיפול, וכדי שנוכל להיות תחרותיים מול גופים מסחריים, חשוב לרופא השיניים להיות עצמאי להתמיד בקשר עם רופאי שיניים מומחים. בכך ניתן יהיה לספק פתרונות מורכבים ומיטביים למטופלינו. חשוב לזכור שאין תחליף לרופא שיניים אישי, ואין גוף מסחרי שיכול להתחרות ביחס אישי ומתמיד בין רופא שיניים למטופל.

ד"ר הלפט: בהמשך לדבריו של ד"ר חן, קיימת חשיבות רבה ללימודי המשך והתעדכנות של רופאי השיניים

הצעירים, שברובם נטולי הכשרה לניהול עסק, התנהלות מול רשויות המיסים, פרסום וכיו"ב. יצוין שאחרות אלפא אומגה מסייעת בהעברת קורסים והשתלמויות בנושאים אלה.

פרופ' קפה: כל המטרות שצוינו כאן הן נכונות וראויות. חשובה השמירה על רפואת השיניים כמקצוע חופשי ולא פחות חשוב שרופאי השיניים יתוגמלו כראוי על עבודתם. ראוי להדגיש היבט נוסף, קידום הפריפריה. לשם כך יש לעבוד עם משרד הבריאות.

פרופ' פלמון: בתי הספר מהווים את התשתית להשכלה, למחקר ולעזרה לקהילה. תחומים אלה משולים לכלים שלובים: כל תחום חשוב לעצמו וחשוב השילוב ביניהם. בתי הספר מספקים את לימודי רפואת השיניים, את ההתמחויות השונות ואת לימודי ההמשך. החינוך הדנטלי שמעניקים בתי ספר אלה שם דגש על עזרה לקהילה, כאשר הסטודנטים מכוונים לעזור לזולת תמיד, גם אם אינם מקבלים תשלום על כך. בתי הספר עוסקים במחקר, אחד הבסיסים בפיתוח 'כלי עבודה' חדשים לקהיליית רופאי השיניים.

פרופ' וייס: אני מברך על הקמת הפורום. הידברות בין אנשי מקצוע בעמדות מפתח, שיכולים להשפיע, הינה מבורכת. רפואת השיניים לא קיבלה את מקומה הראוי בין מקצועות הרפואה. שתי המחלות הזיהומיות הנפוצות ביותר באדם הן עששת ומחלת חניכיים, הן משפיעות על איכות החיים של מרבית האוכלוסיה בעולם ולמרות זאת רפואת השיניים בעמדת נחיתות. ויש לכך נסיבות היסטוריות: בימי הביניים היה הטיפול בחלל הפה נתון בידי ספרים ובלנים ורק בסוף המאה ה-19 ניתנו לראשונה, באוניברסיטת הרווארד בארה"ב, תארי ד"ר ברפואת שיניים. עלינו לפעול כדי להעמיד את רפואת השיניים בשורה אחת עם שאר מקצועות הרפואה. אני מבקש לשמש 'קול' לדור הצעיר,

חדשות ה-FDI ה-FDI קובע הגדרה אוניברסלית חדשה לבריאות הפה (Oral health)

של בריאות הפה ותודגש העובדה כי תחום זה אינו עוד מבודד, כי אם מוטמע במכלול מרכיבי הבריאות. בשלב הבא מתוכנן ב-FDI להפיץ את הגדרת בריאות הפה החדשה כדי ליצור כלי מדידה סטנדרטי חדש, שיכול יהיה להיות מיושם במדינות רבות כבר ב-2017 ויאפשר הערכה של צרכי הפרט והקהילה, שמצדם יניעו פיתוח מדיניות לטובת בריאות הפה. ■

הוועדה נועצה במגוון רחב של עדים ובכלל זה מטופלים, רופאי שיניים, נציגי ארגונים של רפואת שיניים בעולם, נציגים מעולם הרפואה הקהילתית, מהאקדמיה, מהממשל, מתעשייה ומהביטוח. פרופ' גליק ופרופ' וויליאמס טוענים כי ההגדרה החדשה המוצעת משיקה להגדרות בהן משתמשים ארגוני רפואת שיניים רבים בעולם כמו גם ארגון הבריאות העולמי, ועל כן "אינה בגדר רבולוציה, אלא אבולוציה". באמצעות ההגדרה החדשה תעלה המודעות העולמית להיבטים השונים

מוגבלת רק לכך. בריאות הפה מהווה מאז ומעולם מרכיב יסוד בבריאות הגופנית והנפשית של האדם. הינה מושפעת מהערכים והגישות של האדם והסביבה, משקפת את המאפיינים הפיזיולוגיים, החברתיים והפסיכולוגיים שלו, החיוניים לאיכות חייו וכך גם את הניסיון, התפיסות ויכולת ההתאמה שלו לנסיבות. ההגדרה החדשה נקבעה במסגרת ועדה מיוחדת, בראשה עומדים פרופ' מייקל גליק ופרופ' דייוויד וויליאמס.

ארגון הבריאות FDI קבע הגדרה חדשה למונח בריאות הפה, המכלילה אותו כחלק אינטגרלי מהבריאות הכללית. ההגדרה אושרה על ידי יותר מ-200 ארגוני רפואת שיניים בעולם ותופץ בקרוב לקהיליה המקצועית כולה. על פי ההגדרה החדשה, בריאות הפה הינה רב תחומית וכוללת את היכולת לדבר, לחייך, לטעום, לגעת, ללעוס, לבלוע ולהעביר מגוון רחב של רגשות באמצעות הבעות פנים בביטחון, ללא כאבים או אי נוחות וללא מחלות של הקומפלקס הקרניו-פציאלי, ואינה

DENTAL TRIBUNE ISRAEL
EDITOR-IN-CHIEF:
Prof. Benjamin Peretz
bperetz@post.tau.ac.il
PROJECT MANAGER:
Adv. Yaffa Zagdon
GENERAL SECRETARY:
Dr. Tanya Katzap

Published by The Israel Dental Association
www.ida.org.il
Tel: +972-3-6283707
Fax: +972-3-5287751
EDITORIAL BOARD:
Dr. Meir Adut
Prof. Nitzan Bichacho
Prof. Gabi Chaushu
Prof. Nardi Caspi
Dr. Nathan Fuhrmann
Prof. Haim Tal
Prof. Israel Kaffe
Prof. Yossi Nissan
Prof. Aharon Palmon
Prof. Micha Peled
Prof. Moti Sela
Prof. Adam Stabholz
Prof. Ervin Weiss
DESIGNER:
Michal Hirsh
PRODUCTION:
New York New York (Israel) Ltd.

PUBLISHER:
Torsten OEMUS
GROUP EDITOR/MANAGING EDITOR DT AP & UK:
Daniel ZIMMERMANN
newsroom@dental-tribune.com
CLINICAL EDITOR:
Magda WOJTKIEWICZ
ONLINE EDITOR:
Claudia DUSCHEK
ASSISTANT EDITORS:
Anne FAULMANN,
Kristin HÜBNER
COPY EDITORS:
Sabrina RAAFF,
Hans MOTSCHMANN
PRESIDENT/CEO:
Torsten OEMUS
CFO/COO:
Dan WUNDERLICH
MEDIA SALES MANAGERS:
Matthias DIESSNER
Peter WITTECZEK
Maria KAISER
Melissa BROWN
Weridiana MAGESWKI
Hélène CARPENTIER
Antje KAHNT
MARKETING & SALES SERVICES:
Nicole ANDRAE
ACCOUNTING:
Karen HAMATSCHEK
BUSINESS DEVELOPMENT:
Claudia SALWICZEK
EXECUTIVE PRODUCER:
Gernot MEYER

Published by DT Asia Pacific Ltd.
DENTAL TRIBUNE INTERNATIONAL
Holbeinstr. 29, 04229,
Leipzig, Germany
Tel.: +49 341 48474-302
Fax: +49 341 48474-173
info@dental-tribune.com
www.dental-tribune.com

DENTAL TRIBUNE
— The World's Dental Newspaper - United Kingdom Edition —

All rights reserved. Dental Tribune makes every effort to report clinical information and manufacturer's product news accurately, but cannot assume responsibility for the validity of product claims, or for typographical errors. The publishers also do not assume responsibility for product names or claims, or statements made by advertisers. Opinions expressed by authors are their own and may not reflect those of Dental Tribune International. Scan this code to subscribe our weekly Dental Tribune AP e-newsletter.

Revisiting the channeled - putty/wash technique for predictable, flawless perfect impressions

Dr. Mirela Feraru
Dr. Galit Talmor
Prof. Nitzan Bichacho

Abstract

A prerequisite for any long-lasting indirect restoration is a perfect marginal fit, which requires a precise impression.

This article describes a technique of polyvinyl siloxanes impression making, originally implemented with condensation-type silicones known also as the "correcting impression technique" (1). The technique provides a predictable perfect impression and minimizes drastically the need for remakes. This article describes the channeled-putty/wash technique highlighting its advantages and pitfalls.

Introduction

A perfect impression should capture, in an un-deformed manner, the entire configuration of the prepared tooth as well as some of the pristine tooth structure peripherally to the finishing line. Even though digital scanning popularity is increasing, traditional impressions utilizing elastomeric materials still dominate the market (2, 3). The advantages of digital scans over physical elastomeric material impressions are obvious

for dentists and laboratory communication purposes, yet current digital scans have limitations and also due to the pricing of the technology, traditional impressions still dominate the dental market, nonetheless the tendency towards digital intra-oral scanning is clear. One can reasonably assume that once the necessary physical tissue retraction will be digitally resolved - their popularity will drastically increase. The accuracy of elastomeric material impressions is influenced by the properties of the materials used, as well as the implemented technique. The elastomeric impression materials most commonly used in the last decades for accurate impression are polyvinyl siloxanes (PVS) and polyethers (PE). Due to their optimal resistance to deformation, accuracy, good dimensional stability, tear resistance, the option for a putty- wash technique and their pricing, PVS are still the material of choice for most dentists (4) and putty/wash is the most popular technique.

This article addresses a different PVS impression technique for the two-step putty/wash method. A common problem in elastomeric materials impressions is air entrapment at the interface of the preparation margins and the impression material, which results

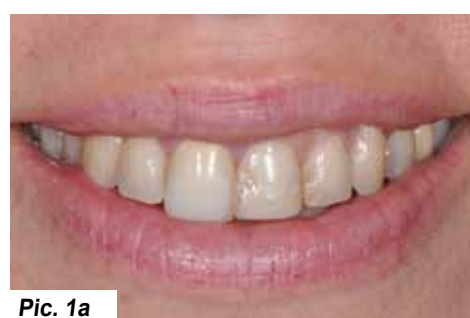in an incomplete and deficient impression. Several techniques have been described to deal with this phenomenon (injection pattern of the light body, simultaneous cord removal with the light body injection, utilizing air spray, etc.) but the step of injecting the light body material surrounding the teeth into their sulci has been a challenge for the majority of clinicians. Hence the more abutments to be captured - the more stressed the clinician becomes, due to unpredictable results caused by the risk of air entrapment. This problem occurs irrespective of whether the clinician employs a single medium-body impression, a double mix (putty+light or heavy+light) technique or a traditional two-step putty/wash technique. The following described technique eliminates the need for the intra-oral light body injection and utilizes instead the set putty as a perfect vehicle/matrix to transfer the light body into all the subgingival abutments areas with no voids. Another prerequisite of the two-step impression technique is the need to eliminate (or minimize) the stress that occurs in the set putty during its reinsertion. To do so, one should create enough space in the putty for the light body material. There are several ways (5, 6) to obtain sufficient space, including using a 2 mm controlled

relief (which usually is achieved by the use of the provisional crowns) or the use of a polyethylene spacer. Here we describe a step-by-step, two-step impression technique utilizing PVS and venting channels in the set putty, with no preliminary spacer, resulting in consistent, accurate, flawless and predictable perfect impressions.

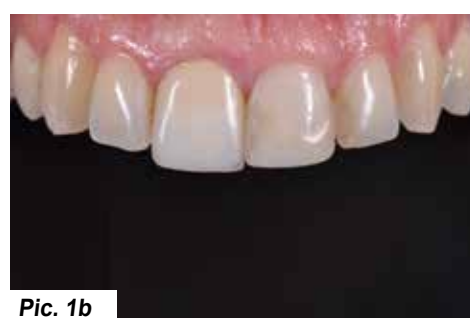Gingival management

Regardless of the technique or material used, a major factor for the success of impression making is the gingival manipulation. The intra-sulcular finishing line, which corresponds to the majority of clinical situations, requires proper gingival deflection in order to provide space for the impression material to embrace its whole circular profile and some pristine tooth structure beyond it. During this procedure, one must avoid an irreversible damage to the connective tissue attachment. A careful inspection of the tissues should be first conducted. The tissue should show no signs of inflammation and care should be taken not to damage it during tooth preparation, provisional restorations fabrication and during the impression procedure. The waiting period between the teeth preparation and the impression timing is site specific dependent

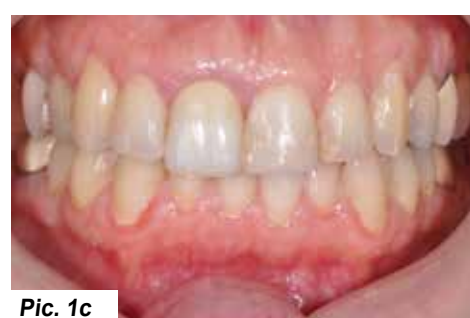and is left up to the clinician's discretion. Whenever an injury occurs to the periodontal tissues during preparation, it should be left to heal completely before the impression procedure. Positioning a cord in a traumatized tissue might cause further damage and bleeding, hindering impression making. Furthermore, an aggressive insertion of a cord might also cause irreversible damage to the periodontal tissues, especially of the thin and highly scalloped biotype. The same injury might also occur when oversized retraction cords are brutally inserted into the sulcus, which might induce indeed an impressive tissue retraction, but at the price of irreversible detrimental changes of the gingival margin's position (i.e., iatrogenic gingival recession). Therefore, a preliminary routine mapping of the sulcus and the resultant proper selection of cords size and their positioning is mandatory. According to the position of the preparation margins, a decision regarding the use of a single, or a double-cord technique should be taken, keeping in mind that for a juxtagingival preparation - a single cord is usually sufficient to ensure the slight apicalization of the gingival margins needed for sufficient exposure of the finishing line to the impression material.



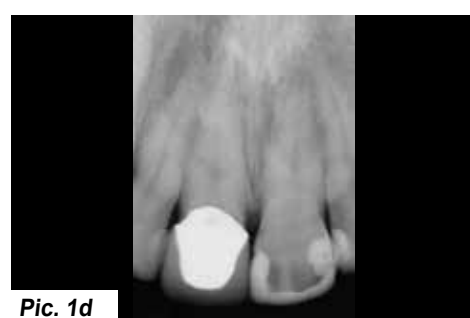Pic. 1a



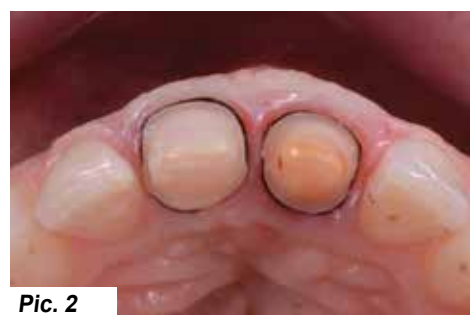Pic. 1b



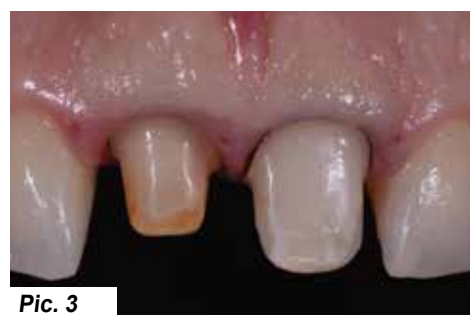Pic. 1c



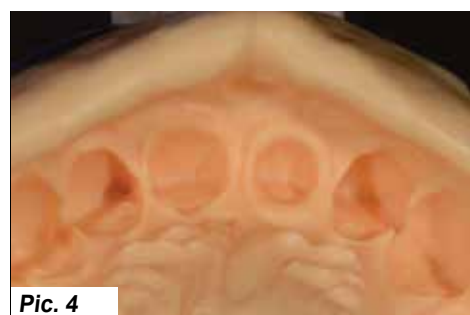Pic. 1d



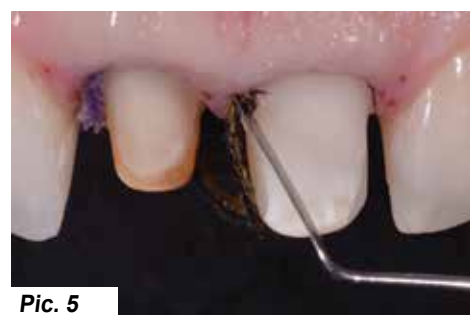Pic. 2



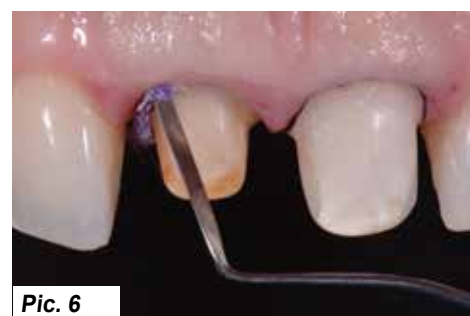Pic. 3



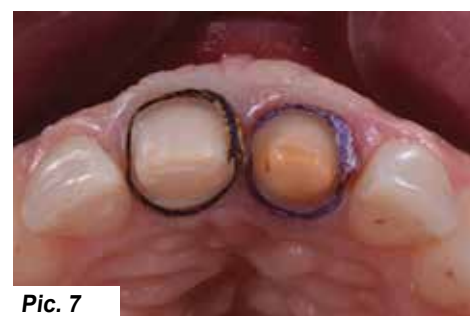Pic. 4



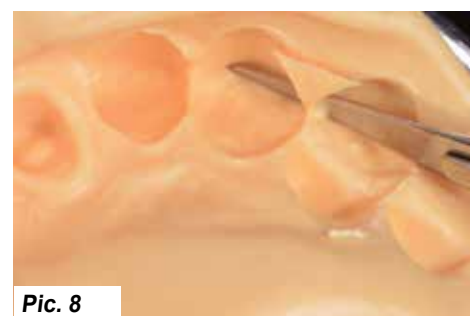Pic. 5



Pic. 6



Pic. 7

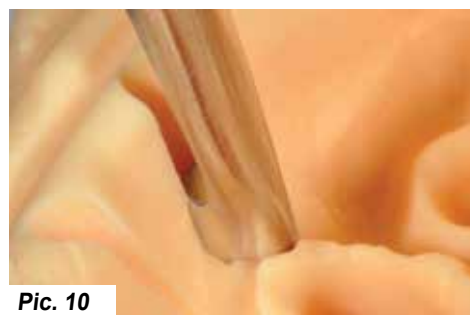


Pic. 8

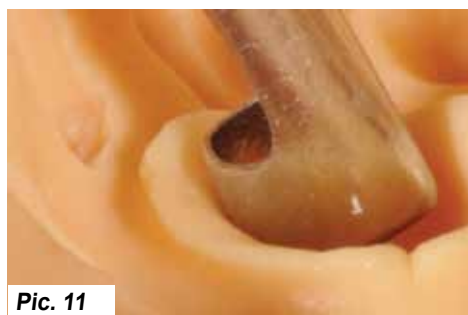


Pic. 9

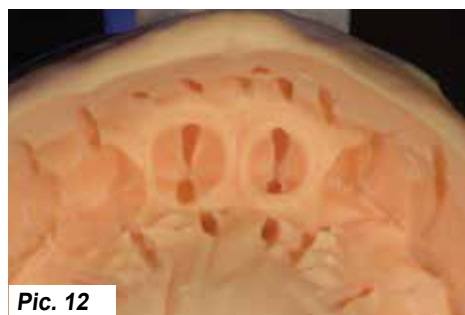
Pic. 1a-d: Preoperative view of the anterior dentition prior to interdisciplinary ortho-perio-pros full mouth rehabilitation treatment. Defective restorations, crooked teeth and a traumatized soft tissue are evident. **Pic. 2:** Incisal mirror view - Tooth #11 (8) was prepared for a full crown. #21(9) was prepared for a circumferential veneer. A first cord was inserted a-traumatically. **Pic. 3:** Facial view of the prepared teeth when the first cord is placed intra-crevicularly. **Pic. 4:** A P.V.S. Putty impression was taken over the teeth with no separation medium, while the first cord is in place; **Pic. 5, 6:** Insertion of the second superficial wider diameter cords was performed with gentle rolling movements strokes; **Pic. 7:** Incisal mirror view - The second cords in place deflecting the free gingiva laterally; **Pic. 8:** The interdental 'papillae' were cut away and removed from the set putty to eliminate all undercuts; **Pic. 9:** This carving is performed using a Putty Cut (Zhermack clinical) or Deta-Cut core removal knife (Detax Dental GmbH & CO.KG) (pic. 10;11).



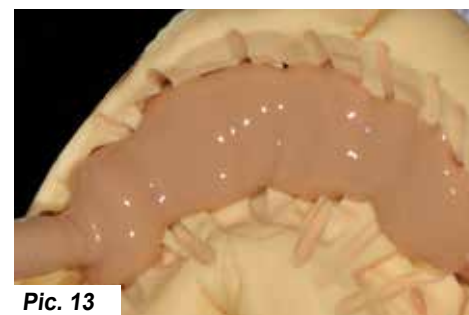Pic. 10



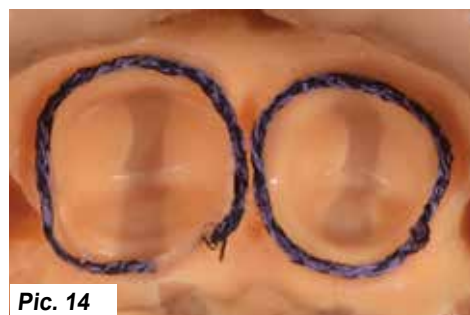Pic. 11



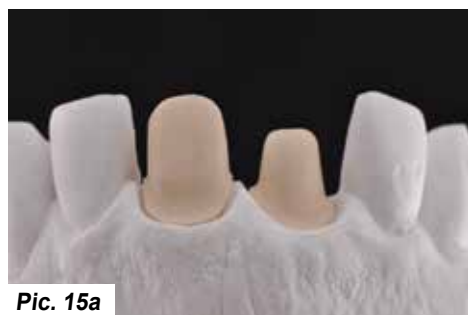Pic. 12



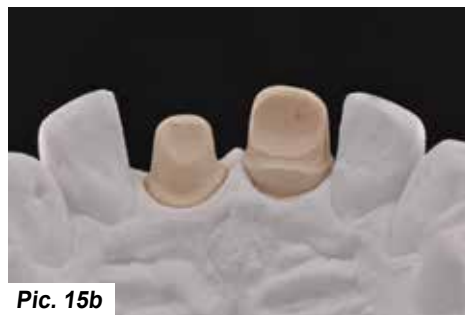
Pic. 13



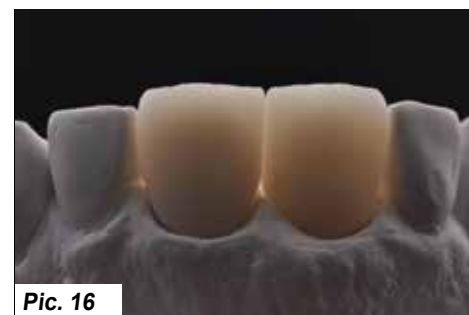
Pic. 14



Pic. 15a



Pic. 15b



Pic. 16

Pic. 10: Channels were cut through the putty in vertical directions buccal and palatal to all teeth; **Pic. 11:** Channels were cut also at the buccal and lingual internal walls of the prepared teeth impression; **Pic. 12:** The modified putty is almost ready for reinsertion after all undercuts were removed and the escape channels created. Remaining debris from the cut putty material should be still removed. **Pic. 13:** The light body was injected over the putty. No need for intra-oral light body administration. At this stage the superficial cords were removed and the tray was then reinserted over the teeth, to its original position; **Pic. 14:** Final impression. Note the first deeper cords attached to the light body beyond the preparations margins (finishing lines). No need to detach them from the impression material. Only the loose parts should be cut away with caution; **Pic. 15a:** A buccal view of the alveolar ('Geller') master model. **Pic. 15b:** Palatal view – note the different position of the preparation margins of the prepared teeth; **Pic. 16:** e.max monolithic stained restorations on the master model.

Cord insertion is recommended not only to temporarily deflect the tissue laterally and retract it apically, but also as a security measure to remove thin remnants of torn impression material that might have been entrapped in the narrow sulci after the impression tray removal, which are inconspicuous to detect. Such remnants might result in a foreign body reaction of the tissue resulting in an inflammation and periodontal destruction.

The Double-cord technique

In the double-cord technique - the free gingiva and papillae should be properly and efficiently deflected in order to obtain an accurate and fully detailed blueprint of the prepared teeth. The size of the chosen cords depends on the tissue biotype and on the preparation depth into the sulcus. The first apically located cord is in general of smaller diameter and will remain in place during the entire procedure. The purpose of the first cord is to retract the tissue in an apical direction, to seal the sulcus from crevicular fluid seepage and to block (and then remove) any entrapped torn remnants of impression material upon removal of the impression. It is recommended to start rolling the cord gently from the interproximal area, where the depth of the sulcus is larger and the tissue (papilla versus free gingival margin) is stiffer, which allows the cord to be initially fixed easier. It is also recommended by the authors to roll the cord gently with very light strokes, beyond the finishing line, by utilizing a very thin flexible spatula that ensures its delicate insertion without exerting any unnecessary pressure. The tip of a thin spatula should be located over the cord, close to the tooth structure, and not in the middle of the cord width, to enable a controlled and easy sliding in a semi-rolling movement into the sulcus. There is no need to impregnate the first cord with a hemostatic solution (particularly

if multiple abutments are to be treated) since the hemostatic or astringent solutions kept in contact with the tissue for a long time, might cause an adverse effect on the periodontal tissues (7, 8). The cord is inserted either dry or wetted with sterile saline solution. If the clinician decides to impregnate the cord with a hemostatic/astringent solution it should be kept in the sulcus no longer than 15 min, in order to avoid any damage to the periodontal tissues (9, 10).

The second superficial cord is impregnated in most cases with hemostatic/astringent solution or gel and is placed at the level of the finishing line, so that its superficial part must always be visible after insertion. The superficial cord is typically thicker than the first cord and is aimed to laterally deflect the gingiva and to create enough space for the light body impression material to embrace and capture the preparation margin. In cases where the superficial cord is not completely visible – predominantly in the interproximal areas – an additional cord should be placed to deflect that part of the tissue away from the prepared tooth, and to prevent the collapse of the papillae tips. No rebound of the gingiva over the second cord should be allowed since it might block the light body material from penetrating areas apically to that tissue. After the insertion of the cord (or cords) a sufficient space should be created for the light body impression material to accommodate it. The width of the crevicular space obtained for the light body is influenced also by the time the second superficial cord remains in the sulcus. To create a minimum width of 0.2 mm - the cord should remain in the gingival crevice for at least 4 min prior to its removal before the impression (11, 12). This minimum width is necessary to ensure the minimal thickness of the light body required to prevent tearing of the material

upon removal (regardless of the chosen technique) (13).

The Clinical steps

A case of two central maxillary incisors, as part of an interdisciplinary full mouth rehabilitation - one prepared for a crown and the second for a circumferential veneer is demonstrated, in order to describe the technique (Pic. 1). In cases in which multiple abutments need to be imprinted, a definitive path of insertion/removal of the set putty is mandatory in order to facilitate reinsertion of the tray loaded already with the set putty with no pressure on the putty material. Strict moisture control and cleansing the teeth from any temporary cements or debris is imperative (14). First, the teeth are properly cleansed with chlorhexidine solution (Ultrascrub, Ultradent Products, Inc. USA). In addition, an optional hemostatic solution might be used in some situations in order to arrest occasional local gingival bleeding (Viscostat, Ultradent Products, Inc. USA). The teeth are then thoroughly washed with copious amount of water and dried. The cords are chosen according to the previously performed mapping procedure.

Step 1: In order to expose the margins of the preparation, a small diameter first cord was chosen and gently inserted (000 Ultrapack, Ultradent Products, Inc. USA) (Pics. 2, 3).

After the first cord was placed, an initial impression (putty material, Zhermack, Spa, Italy) of the teeth was taken with a rigid stock tray, with no separation medium - directly over the teeth (Pic. 4).

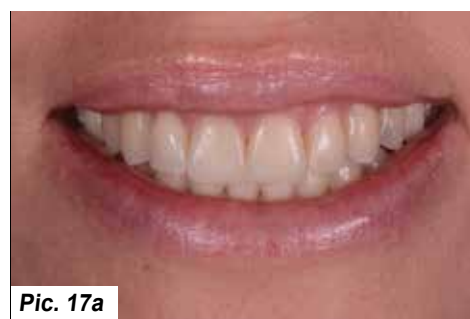Step 2: The diameter of the second cord should be chosen according to the degree of deflection needed, taking under consideration the gingival biotype. Due to the difference in the positioning of the

finishing line of the two treated teeth into the sulcus, two different diameters for the second cords were chosen. For tooth #11(8) being prepared for a full crown, that would need more deflection of the soft tissues in order to expose the preparation margin, a #0 cord size (Ultrapack, Ultradent Products, Inc. USA) was chosen. For tooth # 21(9) that was more minimally prepared for a circumferential veneer, a thinner cord #00 would ensure the necessary deflection (Pics. 5-7). The cords selected deflected the tissues horizontally and provided enough space for an easy penetration of the light body impression material. The insertion of the second cords followed the initial putty impression right after its removal. The cords were impregnated with a hemostatic-buffered aluminum chloride solution (Hemodent Gingival retraction cord, Premier Dental Products, U.S.A).

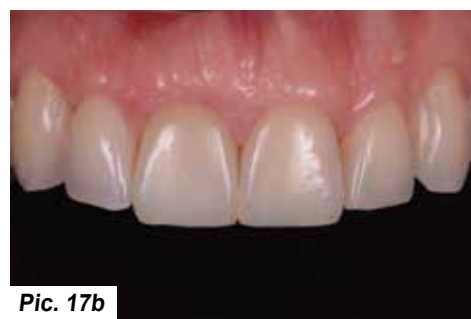Step 3: Modifications should then be made at the set putty. These alterations are imperative in order to create adequate space and routes of venting escapement for the light body material later on, but moreover - to enable its reinsertion to the same exact place over the teeth, with no disturbance of any undercuts. These modifications included cutting out all the undercuts of the interproximal gingival embrasures (Pic. 8) utilizing a 15C blade scalpel (or an 11 blade or any similar sharp knife). The interproximal release should ensure an easy and one-way insertion path of the set putty, which is crucial for avoiding distortions, pressure and even a possible folding or tearing of thin areas of the putty material. Then channels were carved in order to allow for the excess of the wash material to be vented away later and to avoid unnecessary hydraulic pressure that might disturb a proper seating of the loaded tray. This carving is performed using

a Putty Cut (Zhermack clinical) (pic.9) or a Deta-Cut core, removal knife (Detax Dental GmbH &CO. KG) (pic. 10;11). The channels at the set putty were performed both externally to and within the areas of the abutments, at their axial and occlusal walls (Pics. 10-12). While doing so - special attention is required to avoid damage to the finishing line, captured already partially in the set putty. Following, an insertion verification test of the set putty tray was done to check the adequate release of the putty material from all undercuts and to indicate some landmarks of the tray relative to the jaw, to enable a precise and rapid insertion of the light body loaded tray at the following second impression step.

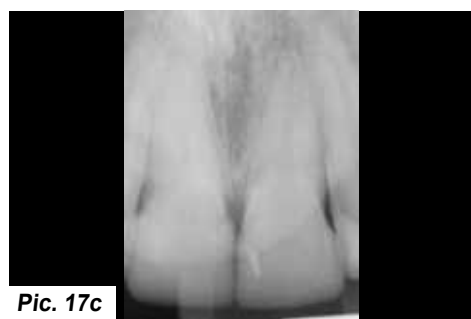
Step 4: The second cord was gently removed and at the same time the low-viscosity light body PVS material was injected onto the set putty (Pic. 13). The loaded tray was then reinserted intraorally and placed over the prepared teeth and brought to a full seat, while the first deeper cords remained in place. The tray seating should be firm and straightforward utilizing the previously determined landmarks for its accurate positioning. After the setting of the light body material, the tray was removed. In order to break any vacuum seal between the set PVS and the intraoral tissues, before the tray removal, it is recommended to insert the tip of the triple syringe internal to the putty flange and blow in delicate air pressure in several locations. The impression was checked for any voids, distortions or other defects and was found to be flawless. Circumferential margin details should extend beyond the preparation margins. Often, the first cord might be removed along with the impression, which should not cause any problem for the technician as long as it is attached to the material and remains beyond



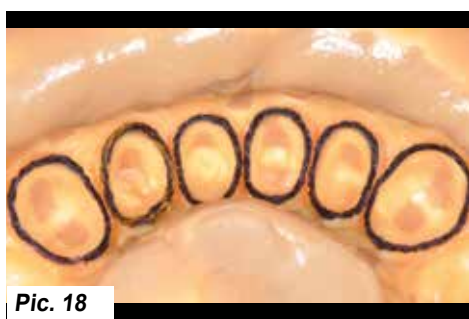
Pic. 17a



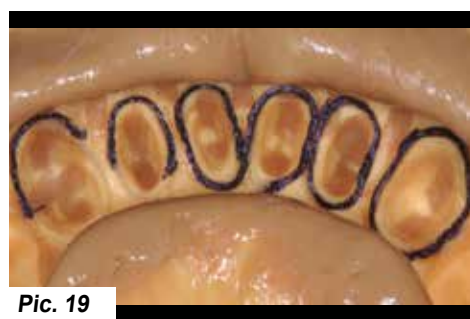
Pic. 17b



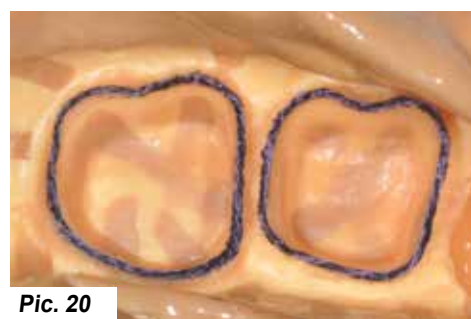
Pic. 17c



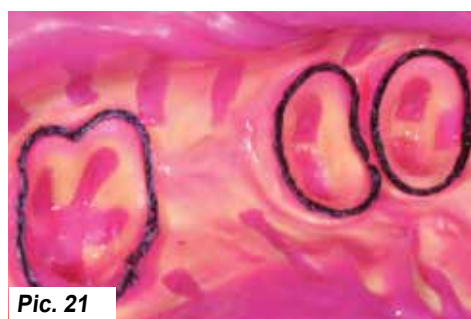Pic. 18



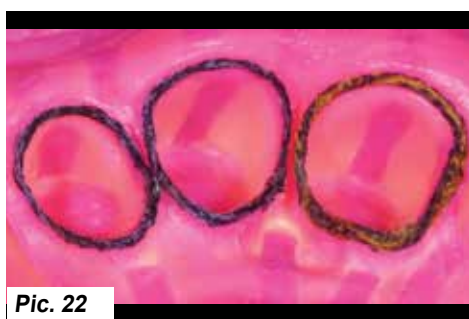Pic. 19



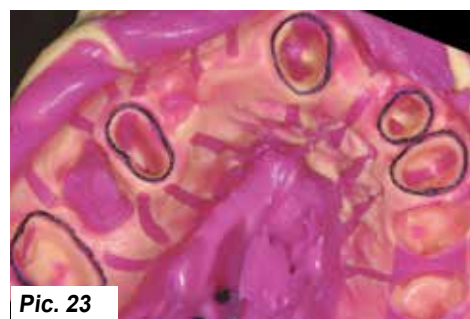
Pic. 20



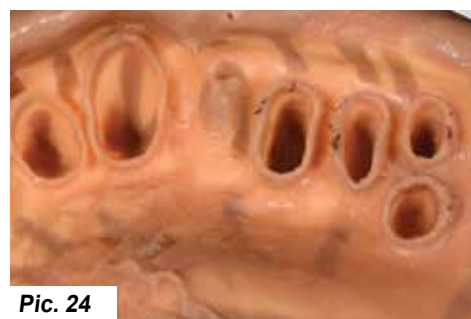Pic. 21



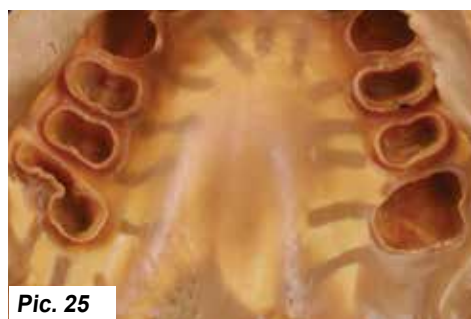Pic. 22



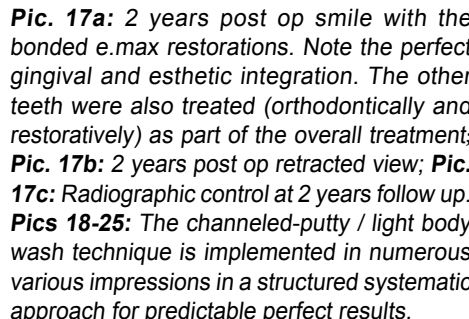
Pic. 23



Pic. 24



Pic. 25



Pic. 26

Pic. 17a: 2 years post op smile with the bonded e.max restorations. Note the perfect gingival and esthetic integration. The other teeth were also treated (orthodontically and restoratively) as part of the overall treatment; **Pic. 17b:** 2 years post op retracted view; **Pic. 17c:** Radiographic control at 2 years follow up. **Pics 18-25:** The channeled-putty / light body wash technique is implemented in numerous various impressions in a structured systematic approach for predictable perfect results.

the margins of the prepared teeth (Pic. 14). A loose non-attached cord should be gently removed or partially cut using delicate, sharp scissors. In the case of the cord remaining at the sulcus bottom - it should be gently removed with the aid of a dental explorer and tweezers. The impression was then poured with a dental plaster to be used as a working model (Pics. 15a, b) on which the technician, Vincenzo Musella, DDS, MDT, Modena, Italy, produced two e.max restorations – monolithic and externally stained - (Pic. 16) that were later adhesively bonded to the teeth, under a rubber dam isolation (Pics. 17a-c).

Discussion

Various studies (1-4), confirm the single-step technique with PVS or PE to produce very accurate impressions; Several in vitro studies (8-11) have shown that the two-step putty/wash technique performed with PVS resulted in very accurate stone dies when a 2 mm relief was left in the preliminary putty impression. The use of a spacer during the preliminary putty impression has been also shown to provide as accurate results as the single-step technique (5). The accuracy of a two-step impression technique depends also on the ability to reduce the stress generated in the set putty during its reinsertion, and on the ability to provide sufficient space for the light body material. These steps are mandatory so that the pressure exerted on the set putty is as minimal as possible, in order to prevent any distortion, as upon its removal - the set putty will revert to its original dimensions. The technique described in this article utilizes undercuts elimination as well as venting channels in the set putty, to ensure just a minimal space for the light body and to enable free

flow of all excess material. This minimizes the pressure exerted on the light body by the set putty. The light body material is not injected intra-orally but rather chairside, onto the set putty at the tray - which facilitates dramatically this delicate step. After insertion it fills the putty channels and captures the configuration of the prepared teeth up to the area of the deeper first cord, resulting in an accurate bubble-free perfect impression, in a simple and controlled manner. This technique may be more time consuming than the one step, due to the time required for the modification of the set putty. However, the technique described is not as sensitive as the traditional one-step and wash techniques, particularly when several teeth are to be treated. The light body material is more easily injected only onto the set putty chairside, rather than around the teeth intraorally. For these reasons the risk of air entrapment in the final impression, as might happen with the one-step or the traditional wash techniques, is eliminated. The set modified putty serves as a perfect matrix to direct and guide the light body to all areas between the putty and teeth structures, and to fill it, in its entirety, with no voids. The channeled – putty/wash technique has been utilized successfully by the authors, along with the various traditional techniques, for more than 30 years, for all indications of prepared teeth impressions, with excellent accurate results and with minimal adverse effects to the periodontium, in thousands of such impressions (Pics. 18-25). One should follow up meticulously each step of the described technique to avoid any uncontrolled effects. There is a learning curve to this technique, mainly due to the correct preparation/ modification of

the set putty, prior to its reinsertion, and due to the individual force applied when sitting the light body loaded putty during the second insertion step. It should be stressed that this type of impression ends up in some very thin volumes of the light body and in some areas it might be completely missing, but the relief of the putty and the created channels enable a stress free venting of the light body excess, that results in perfectly accurate clinical results, as experienced by the authors.

Conclusion

Traditional elastomeric material impressions are still the technique of choice for most dentists, PVS being the most popular. The putty/ wash technique has been reported to be preferred by most dentists when prepared teeth have to be imprinted. However, impressions are troublesome, mainly due to voids at the abutment margins and due to insufficient gingival deflection that prevents the material from reaching the whole apical area of the teeth. This article re-visits a previously described technique originally utilized for condensation-type silicones, that has been modified and matched to modern PVS. The technique is simple to use and, when applied properly, causes no harm to the surrounding periodontium and provides consistent voids-free, predictable, accurate and flawless perfect impressions of prepared teeth.

Acknowledgment

The authors thank Vincenzo Musella, DDS, MDT, from Modena, Italy, for an outstanding collaboration and for the artistic ceramic creations presented here.

References

1. Radicev I. Knife for groove cutting for escaping of the

- excessive correction silicon in two-phase two-layer impression with silicones. Stomatologia (Sofia) 1989; 71(1): 69-71.
2. Ting-shu Su, Sun Jian. Intra-oral digital impression technique: a Review. Journal of Prosthodontics 2014; 9.
3. Seelbach P, Brueckel C, Wostmann B. Accuracy of digital and conventional impression techniques and workflow. Clinical Oral Investigations 2012; 10.
4. Fradeani M, Barducci G. Esthetic rehabilitation in fixed prosthodontics, Quintessence 2008; 2.
5. Nissan J, Gross M, Shifman A, Assif D. Effect of wash bulk on the accuracy of polyvinyl siloxane putty-wash impressions. Journal of Oral Rehabilitation 2002; 4: 357-361.
6. Nissan J, Laufer BZ, Brosh T, Assif D. Accuracy of three polyvinyl siloxane putty-wash impression techniques. Journal of Prosthetic Dentistry 2000; 83: 161-165.
7. Kopac I, Cvetko E, Marion L. Gingival inflammatory response induced by chemical retraction agents in beagle dogs. Int J Prosthodont 2002; 5(1): 14-19.
8. Hung SH, Purk JH, Tira DE, Eick JD. Accuracy of one-step versus two-step putty wash addition silicone impression technique. Journal of Prosthetic Dentistry 1992; 67(5): 583-589.
9. Idris B, Houston F, Claffey N. Comparison of the dimensional accuracy of one- and two-step techniques with the use of putty/wash addition silicone impression materials. Journal of Prosthetic Dentistry 1995; 74(5): 35-541.

10. Caputi S, Varvara G. Dimensional accuracy of resultant casts made by a monophase, one-step and two-step, and a novel two-step putty/light-body impression technique: an in vitro study. Journal of Prosthetic Dentistry 2008; 99(4): 274-281.
11. Nissan J, Rosner O, Bukhari MA, Ghelfan O. Pilo R-Effect of various putty-wash impression techniques on marginal fit of cast crowns. Int.J Periodontics and Restorative Dent 2013; 33(1): 37-42.
12. Franco EB, Da cunha LF, Herrera FS, Benetti AR. Accuracy of single – step versus 2 step double-mix impression technique ISRN Dent 2011.



Dr. Mirela Feraru D.M.D. *



Dr. Galit Talmor D.M.D. *



Prof. Nitzan Bichacho D.M.D. **

* Private Clinic, Tel Aviv, Israel
 ** Head - RE Goldstein Center of Esthetic dentistry, Dept. of Prosthodontics, Hadassah Faculty of Dental Medicine and the Hebrew University, Jerusalem; Private Clinic, Tel Aviv, Israel

Tooth or implant: what do you prefer?

Prof. Liran Levin

Head, Division of Periodontology,
School of Dentistry, Faculty
of Medicine and Dentistry
University of Alberta, Canada

Perio-prosthetic implant treatment plan is usually based on tooth prognosis evaluation and its comparison to the anticipated long-term implant survival. Different approaches for determining tooth prognosis were described in the literature. Over the past decade, the use of osseointegrated implants as a foundation for prosthetic replacement of missing teeth has become widespread. However, there is an increasing trend toward replacing diseased teeth with dental implants.

When planning a treatment, the first step should be treating the disease. Proper diagnosis followed

by the appropriate treatment for disease control must come before planning the reconstructive phase. Only after achieving a stable and disease-free conditions, the next step of the treatment should be planned. Unfortunately, nowadays, many times we are drawn to initiate a 'definitive' treatment plan before controlling the disease. This leads frequently, to extraction of teeth that we would have saved and treated in the past in favor of placing implants. An implant should be a tool to replace a missing tooth and must not be a major consideration in the decision to extract a tooth. Proper periodontal and dental treatment should be performed first in order to try and keep our patients' own dentition and only after all our reasonable efforts failed, we should turn to the alternative of extraction and replacement of the tooth. Tooth extraction should be regarded as amputation of an organ and not

as a routine, unpreventable, way of treatment (1). Furthermore, careful look at the available tooth prognosis evaluation systems, it seems that we cannot really predict tooth prognosis in a good way, and too frequently we underestimate our ability to treat and maintain teeth (2). This, together with the lack of real long-term good evidence for implant success without complications (3) and with the raising awareness to peri-implant disease (4) should serve as a warning sign for us to try better to preserve the natural dentition. It should be kept in mind that extraction of a tooth will always be possible along the road, however, once extracted, there is no way back.

We, as dental professionals, should avoid basing our treatment planning on thoughts and beliefs and stick as much as possible to evidence based practice. We

should also do our best to treat and cure our patients rather than fixing and replacing their organs with prosthetic appliances (5).

Quintessence International 2013; 44: 643.
5. Levin L. Cure – don't just fix. Quintessence International 2016; 47: 179. ■

Reference

1. Levin L. Give Teeth a Chance. Quintessence International 2013; 44: 383.
2. Halperin-Sternfeld M, Levin L. Do We Really Know How to Evaluate Tooth Prognosis? A Systematic Review and Suggested Approach. Quintessence International 2013; 44: 447-456.
3. Levin L, Halperin-Sternfeld M. Tooth preservation or implant placement: A Systematic Review of Long Term Tooth and Implant Survival Rates. The Journal of the American Dental Association (JADA) 2013; 144: 1119-1133.
4. Levin L. Peri-implantitis: The disease of the future.



Prof. Liran Levin

אנשים בכנס?
השתתפו בהרצאות 'חודות' שיתקיימו במסגרת כנס הסתדרות רפאי השניים השנתי בתאריכים 8-9 בדצמבר

לרפא או להרוס? (הרצאה - סדנא מעשית)
Dr. Raimond van Duinen Holland

שחזור חוקים, אמנים ובימוסים בעזרת גלאס יונמור: הדור החדש המשיך של גלאס יונמור הוא ביו מימס, חזק, אסתטי, ללא התכוונוס אסמכר עבודה ללא שכבות השימוש בחומרים אלה ישנה את רגישות הטיפולים שלו ברמות שניים מ'לקדוח ולסדוס' ל'לאסוס ולרפא' עם פחות קרחתם ופחות סימלי שורש. בשיטת עבודה דגולה החוסר נמצא בקצה היסוד של לעמוד בכוחות המוסכלים על שחזור CLASS בשיניים אחרות. אך בעזרת טכניקת הקשפה כשמה, בעזרת מכשיר הקציה LED ניתן לשפר את התכוונוס המסכנות של החומר בעזרת מדיהסיה על כנת שרדוסר וכל לעמוד בכוחות הלעיסיים בשיניים אחרות במהלך הסדנא יתנו טיפים מעשיים לגבי יצירת נקודת סאק, הקשפה החומר בחום וקבלת שחזור אסין בזמן קצר.

אדהיה וצמנטציה ברפואת שיניים-מורה נבוכים
Dr. Fayçal Iratni, GC Europe

האדהיה והצמנטציה הן פעולות בסיסיות חסר פחות ברפואת השיניים. מאידך, עם מעבר לרפואת שיניים יחד אסתטיקה ישנו כיום מגוון רחב יותר של סוגי הרבקות מחמרים שונים ומעמים רבות יסון התלבטויות. אצל רופא השיניים באיה רבון, נכון לבחור להרבה הסכסססס.

סדנא הרצאה יהיה לעשות סדר בנושא ולסייע לרופא להבין את העקרונות שולמים יחד את סוג הרבק המתאים לאינדיקציה הסתאססס.

SAF technology in theory & practical work
ד"ר אלון עמית

• הרצאה-מיוסולת על מערכת ה-SAF, בדוש על היבטים טכניים ויישומים קליניים • הסלמת מעשיות לשימוש במערכת ה-SAF בטיפולי שורש, כולל שימוש בתעלות מורכבות ושימוש בטיפולי שורש חוזרים • הסבר מפורט והדרכה על כל שלבי הטיפולי.

זמן השישי 8.12.16
09:30-11:30 "לרפא או להרוס?" Dr. Raimond van Duinen / אדהיה וצמנטציה ברפואת שיניים-מורה נבוכים / Dr. Fayçal Iratni / SAF technology in theory & practical work 14:00-15:00 ד"ר אלון עמית

זמן השישי 9.12.16
09:00-10:00 אדהיה וצמנטציה ברפואת שיניים-מורה נבוכים / Dr. Fayçal Iratni / SAF technology in theory & practical work 10:00-11:00 ד"ר אלון עמית

ההרצאות ייערכו במלון הילטון סמוך לסתחם התערוכה. ההרשמה מראש - מספר המקומות מוגבל.
לפרטים ולהרשמה: 03-7979603

SAF SYSTEM
Self Adjusting File - SAF
מערכת ייחודית לטיפול שורש באמצעות פוצרים ממונעים, עם מערכת שטיפה סימולטנית

הכנה מדויקת ושמרנית של חלל תעלת השורש באופן תלת מימדי
המבנה החלול של המוצר מקנה לו גמישות רבה ומאפשר את הכנת התעלה בהתאמה מרבית, לשימור דנטין בריא ולהבטחת שרידות השן.

ניקוי וחיטוי יעילים משמעותית מכל שיטה אחרת
השטיפה הסימולטנית במהלך הכנת התעלה מאפשרת להשיג רמת נקיון גבוהה במהירות וביעילות, כפי שהוכח בעשרות מחקרים.

רמת בטיחות גבוהה
הימנעות מיצירת מיקרו-סדקים, סיכוי מזערי לשבירת המוצר בתוך התעלה, ללא סכנת יציאת חומר שטיפה מחוד השן.

ReDent NOVA
Minimally Invasive Endodontics
www.redent.co.il

osada ENDO

osada
Making The Best Better
4 Koifman st. Tel Aviv 68012
Tel. 03-7979620, 054-5663612
Fax. 03-5161982
E-mail: info@osada.co.il
www.osada.co.il

Composi-Tight 3D XR
המערכת המושלמת ליצירת נקודות מגע בשחזור EQUIA (גלאס יונמור) וקומפוזיט

סט ראשוני במבצע אטרקטיבי!

1. הכנס סטריצי 2. הכנס פרוי פלסטיק 3. חזק את המבצעת מעל הסרי

Composi-Tight 3D XR
מאפשר ביצוע מושלם של נקודת מגע אפילו במשק בעייתי.

Garrison
Dental Solutions

osada CLINIC

רשמים מהכנס החצי שנתי של האיגוד הישראלי לרפואת חניכיים

מאת ד"ר מאיר אדוט

מומחה לפריודונטיה, יו"ר לשעבר של האיגוד ויו"ר הוועדה ללימודי ההמשך בהסתדרות לרפואת שיניים בישראל

באמצע ספטמבר השנה נערך במרכז הקונגרסים 'אוניו' בקרית שדה התעופה, הכנס החצי שנתי של האיגוד הישראלי לפריודונטיה ואוסאואינטגרציה. נושא הכנס היה 'צעדים קטנים להצלחה גדולה' והוא אורגן על ידי ועד האיגוד, בראשות יו"ר הכנס ומזכירת האיגוד ד"ר נירית תגר-גרין. את האירוע כיבדו בנוכחותם כ-300 רופאי שיניים, בהם מרצים מחו"ל ומאהרץ, כמיטב המסורת של האיגוד. במסגרת הכנס הוצגה במקום תערוכה דנטלית גדולה, בה ניתן היה להיחשף לחידושי החברות המובילות

בשוק הדנטלי. חסויות לכנס נתנו החברות 'אורל בי', 'דיבידנט', 'מיס', 'דקסל פארמה', 'אלפא ביו', 'אי בי דנטל', 'קולגייט', 'בוטיס' ו'כצט'.

ההרצאות בכנס

- פרופ' פרנצ'סקו קאירו מאוניברסיטת פירנצה, איטליה, העביר שתי הרצאות קליניות מצוינות על כירורגיה מוקו-ג'ינג'יבלית (פריודונטלית פלסטית) ברצסיות סביב שיניים וסביב שתלים דנטליים באזורים האסתטיים.
- ד"ר רונית קגן, מומחית בכירורגית פה ולסתות מהמרכז הרפואי מאיר בכפר סבא, שפכה אור על סיבוכי הסינוסיטיס בהקשר של שיניים ושתלים דנטליים. כמו כן הציגה את הטיפול המשולב בסיבוכים על ידי כירורג פה ולסת ומומחה אף אוזן וגרון בחדר הניתוח.
- ד"ר גיא כרמלי וד"ר רן הרצברג,

להגן עליהם במקרים בהם מוגשת נגדם תביעה בגין רשלנות רפואית (בגיליון זה מתפרסמת רשימה העוסקת ומרחיבה בנושא).

- ד"ר ערן פרונט, פריודונט מומחה מהמרכז הרפואי פוריה, חלק את נסיונו, כולל כשלונותיו, בטיפול ברצסיות פריודונטליות. מעניין היה לראות את השימוש ברקמת שומן לצורך כיסוי רצסיות נרחבות.

ולקינוח: פאנל מומחים

הכנס ננעל בפאנל מומחים שעסק בהצגת דילמות קליניות, נכחו בו כל המרצים בכנס והוא התנהל בהנחיית פרופ' חיים טל, ראש המחלקה לפריודונטיה והשתלות דנטליות בבית הספר לרפואת שיניים באוניברסיטת תל אביב. פאנל המומחים והמרצים נתנו את הפרשנות האישית והשונה שלהם לפתרונות הקליניים.

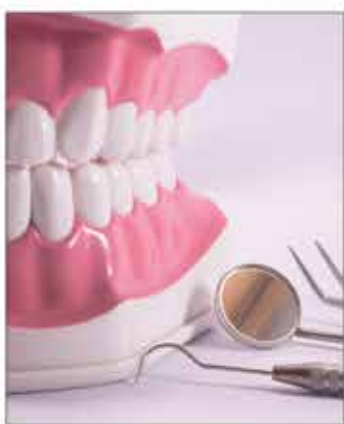וכבר מתכוננים לכנס השנתי
ועד האיגוד לרפואת חניכיים, הכולל את יו"ר הוועד ד"ר שי פרנקנטל, היו"ר בעבר ד"ר אורלי ניר שפירא, סגנית היו"ר ד"ר טלי שקרצ'י וגזבר האיגוד ד"ר רון לב, מזמינים את החברים לכנס השנתי של האיגוד שייערך ב-1-2 בפברואר 2017, בימים ד-ה, במלון 'דיויד אינטרקונטיננטל' בתל אביב.

בכנס יקחו חלק המרצים המובילים בעולם לצד מרצים ישראלים מעולים. כבר הבטיחו את השתתפותם כירורג פה ולסתות פרופ' דניאל בוזר, הפרוטיקאית פרופ' אירנה סילר שתעסוק ברפואת שיניים דיגיטלית, והפריודונטים פרופ' סנדרו קורטליני ופרופ' מאוריצי טונטי, ראש המחלקה לרפואת פה וחניכיים בבית הספר לרפואה של אוניברסיטת קונטיקט, ארה"ב.

להתראות בכנס השנתי! ■

הכנס מזמין להרשם לקורס:

טיפול פריודונטלי מקיף מרצה: פרופ' (ארה"ב) יעקב שילוח



בעוד דלקת חניכיים כרונית היא מחלה דלקתית נפוצה מאד, צורתה החמורה משפיעה רק על אנשים רגישים עם גורמי סיכון לפגיעה חידקית. בשנים האחרונות הרתבנו את הידע שלנו לגבי השפעות טרמי הסיכון באטיולוגיה ופרוגנוזה של מחלות חניכיים ואת השפעת מצב בריאות הפה על מחלות סיסטמיות. מאמץ גדול הושקע בעבר על ההשפעות של מחלות סיסטמיות על הפריודונטיס. ההריון ומחלת הסוכרת הן דוגמאות טובות לכך. עם זאת, נתונים עדכניים מצביעים על אינטרקציה דו-סטרית ועל כך שדלקת חניכיים עלולה להשפיע על מהלך ההריון ועל כמה מהמחלות הסיסטמיות הנפוצות. תחום חדש של מחקר ברפואת שיניים הקרוי "רפואה פריודונטלית" בוחן את הקשר הזה.

המטרה הכללית של הקורס היא להציג נושאים בעלי עניין לרופאי שיניים כלליים המעוניינים לשלב היבטים רבים של פריודונטיה בעבודתם היום יומית במרפאה. הקורס יכלול הן גישה טיפולית שאינה כירורגית עבור מתרפאים עם מחלות חניכיים קלות ובמיוחד והן התערבויות כירורגיות לסילוק כיסים, הארכה של הכתר וכן הסרת אבנית והקצעת שורשים כירורגית.

הקורס כולל הרצאות עיוניות ותרגול מעשי על לסתות כבשים ועל מודלים ייחודיים.

הקורס יערך בתאריכים 15-16 בינואר, 2017
במרכז ההשתלמויות IDS, קייפמן 4 ת"א

לפרטים נוספים ולהרשמה חייגו:
03-7979600/3

IDS
International
Dental Studies

ישראל
הצוות הארצי

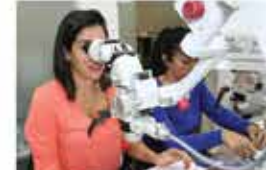
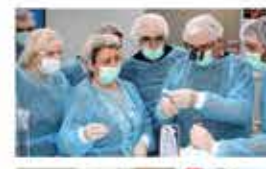
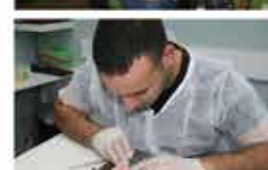מהיום חברי הר"ש נהנים מ-20% הנחה בכל הקורסים והסדנאות!

מרכז IDS שם לו למטרה לאפשר לרופאי השיניים להשתלם ולהתעדכן בתחומי הרפואה השונים בעזרתם של טובי המרצים מהארץ ומחו"ל. ב-IDC ציוד מתקדם ואבזור המאפשר מתן דגש על יישום פרקטי של שיטות העבודה. החל מעבודה תחת מיקרוסקופים משוכללים, שימוש בסורקים ובלייזרים וכלה בניתוחים ובעבודה על מודלים ופנטומים.

ב-IDC מגוון רחב של קורסים בכל תחומי רפואת השיניים. נושאי הקורסים ותכני השיעורים נבחרו בקפידה. יצרנו שילוב של ידע עיוני ומעשי, מתוך חשיבה שההתנסות המעשית היא זו שתאפשר לך להטמיע טכניקות עבודה מיוחדות, בעזרתן המתרפאים שלך יקבלו טיפול טוב יותר ועמיד יותר לאורך זמן.

אם את/ה חבר/ת הסתדרות רופאי השיניים, אנו מזמינים אותך אלינו, למרכז ההשתלמויות הוותיק והמוביל בישראל לרפואת שיניים ולהנות מהנחה של 20% ברישום לקורסים* שיעידו אותך קדימה.



* לקורסים המאשרים עד 2000 ש"ח בשנה

פאנל מומחים:

דילמות ורב שיח מומחים שהתקיים במסגרת הכנס החצי שנתי של האיגוד הישראלי לפריודונטיה ואוסאואינטגרציה, ספטמבר 2016

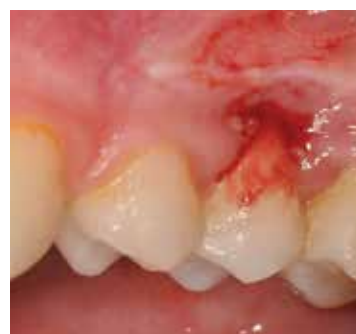מנחה: פרופ' חיים טל

ראש המחלקה לפריודונטיה, בית הספר לרפואת שיניים ע"ש מוריס וגבריאלה גולדשלגר, אוניברסיטת תל אביב

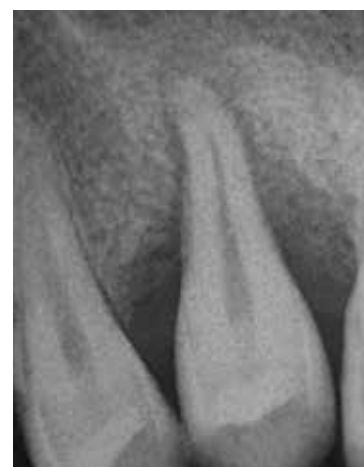בכנס החצי-שנתי, שעסק בנושא 'צעדים קטנים להצלחה גדולה', הוקדש פרק מיוחד להעלאת דילמות מקצועיות בפני פאנל מומחים. בפני חברי הפאנל ובנוכחות קהל משתתפי הכנס, הוצגו שלושה מקרים, לכל אחד מהם יותר מאפשרות טיפול אחת. חברי הפאנל הוזמנו להציע הצעות טיפול מנומקות. המקרה הראשון המוצג כאן הובא להצגה ודיון ע"י המנחה וכולל תמונת מצב בעת קבלת מטופל לבדיקה ראשונה, תכנית טיפול ראשונה, סיכום טיפול ומעקב, שני המקרים הנוספים הובאו לדיון על ידי הנהלת הכנס והם כוללים רק את תמונת המצב הראשונה ונתוני הבדיקה, כאשר הדילמות והרב-שיח יבואו אחר כך. יצוין כי המקרים מוצגים כאן באדיבות האיגוד הישראלי לפריודונטיה ואוסאואינטגרציה.

מקרה ראשון

נער בן 13, בריא בדרך כלל, עוסק בספורט ימי, הופנה למרפאה על ידי רופא שיניים מומחה לילדים לשם הערכת מצב של שן #14. חוות דעת שהביא עמו ממומחה לפריודונטיה המליצה על עקירת השן לשם הפסקת ההרס הפריודונטלי והתקנת שומר מקום עד הגיע הנער לבגרות סקלטלית, אז ניתן יהיה לבצע שיקום (כתר) הנתמך על גבי שתל. בדיקה קלינית הראתה דלקת אקוטית, נסיגת חניכיים חמורה, דימום בבדיקת מחדר, ניידות דרגה II, כיסים בעומק משתנה של 6-8 מ"מ, אובדן תאחיה של 8-11 מ"מ, ללא כאבים (תמונה 1). בתצלומי רנטגן ניכר אובדן עצם היקפי מתקדם (תמונה 2).

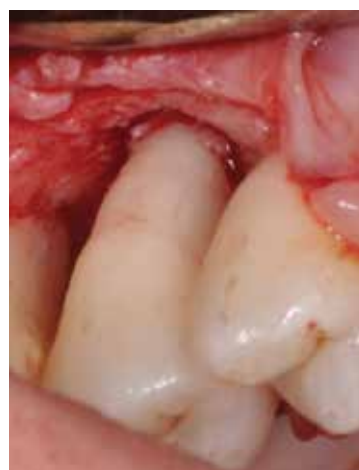

תמונה 1: בצילום ניתן לראות דלקת אקוטית, נסיגת חניכיים חמורה, דימום בבדיקת מחדר, ניידות דרגה II, כיסים בעומק משתנה של 6-8 מ"מ, אובדן תאחיה של 8-11 מ"מ, ללא כאבים



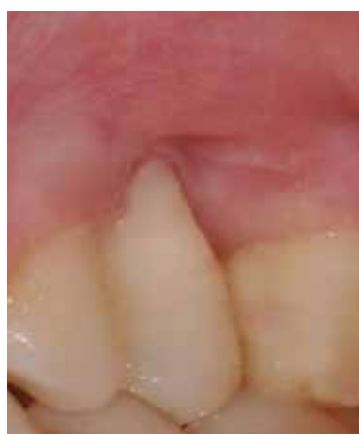תמונה 2: בתצלום הרנטגן ניכר אובדן עצם היקפי מתקדם

תכנית הטיפול שהוצעה נועדה לשמר את השן ככל האפשר, וזאת במטרה להגיע לשלב בו ניתן יהיה לבצע בבטחה את השתל. על פי ההמלצה יימשך הטיפול השמרני כל עוד המדדים מצביעים על חוסר התקדמות של ההרס הפריודונטלי. המשך או התחדשות ההרס יזמינו הערכה מחדש. הטיפול כלל הנחיות ברורות לשמירה על היגיינה תוך שימוש באבזרים תואמים. נקבע שסילוק אבנית והקצעה או הטריית שורשים, וכן ביצוע שתל רקמת חיבור המיועד לייצר רצועת חניכיים בוקלית, יבוצעו בישיבה אחת (תמונה 3).



תמונה 3: ניתוח הטריה / הקצעה והשתלת שתל חניכיים חפשי

כיום, בגיל 17 (תמונה 4), נצפה שיפור ניכר בכל המדדים: השן יציבה ומציגה ניידות פיזיולוגית, עומק מחדר 2-3 מ"מ, גובה ממוצע של חניכיים מקורנות 2-3 מ"מ. הוחלט בשלב זה לא לבצע עקירה או השתלה.

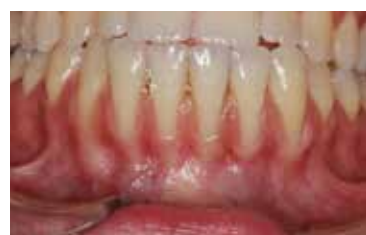

תמונה 4: ניכר שיפור בכל המדדים

מקרה שני

אשה בת 25, בריאה בדרך כלל, הגיעה למרפאה שמונה שנים לאחר טיפול אורתודונטי. המטופלת העידה על התפתחות של נסיגות חניכיים (רצסיות) רבות במהלך השנה האחרונה והביעה דאגה רבה מהתופעה. מבחינתה, חזרה על טיפול אורתודונטי אינה באה בחשבון. לאחרונה החלה

סובלת מרגישות לקור וחום. בבדיקה קלינית נמצאו רצסיות בוקליות חמורות מסוג מילר דרגות II / I באספקט הבוקלי של שיני הלסת התחתונה, חניכיים (ביטייפ) דקות ביותר כאשר עיקר הנסיגה בין הניבים, כולל (תמונה 5).



תמונה 5: תצלום קליני המראה נסיגת חניכיים בצד הלביאלי של הניבים והחותרות התחתונות

נקודות שהועלו על ידי חברי הפאנל: רצסיות הן עניין מולטיפקטוריאלי. הובעה דאגה מכך שרצסיות מסוג זה קשות לטיפול היות שאין רקמה מקורנת (Keratinized tissue). השארת המצב ללא טיפול אפקטיבי עלולה להחמיר את רגישות השורשים לקור וחום, מה שעלול להוביל לצורך בטיפולי שורש.

הצעות לטיפול:

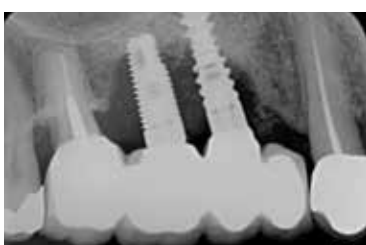1. הוצע להגדיל את רוחב החניכיים באמצעות שתל ריקמה רכה, אם בטכניקת התעלה, או באמצעות שתל רקמת חיבור או שתל חניכיים חופשי. 2. כן הוצע לקחת מטבעי לימוד ולחזור ולבדוק את המטופלת כעבור שישה חודשים כדי לראות אם חל שינוי כלשהו, ואז להחליט אם לבצע subgingival CT graft וכיסוי של הנסיגות, ולו חלקי. בעקבות ההצעות לטיפול הובע חשש מירידת הפפילה לאחר ניתוח והיווצרות 'משולשים שחורים' בין השיניים. כן הוצעה שאלת ההיבט המשפטי: מה נכון עשות - ביצוע פעולה כירורגית או השארת המצב כמות שהוא. - עורכת הדין אילנה מושכל מחב' הביטוח 'מדנס' השיבה: אין כאן מצבים של שחור-לבן. זהו מקרה

קלאסי של אפשרות רב-טיפולית. יש להציג למטופלת את מגוון האפשרויות ולהניח לה לבחור בחירה מושכלת ומונחית.

הוחלט להסביר למטופלת את כל אופציות הטיפול ולהמליץ בשלב ראשון על ביצוע שתל חניכיים חופשיים, כדי להגדיל את כמות הרקמה המקורנת.

מקרה שלישי (תמונה 6).

אשה בת 54, מעשנת בעברה. מהיסטוריה הרפואית שלה נלמד ששמונה שנים לפני הבדיקה הנוכחית עברה אירוע של סרטן שד. כיום אינה מעשנת ואינה נוטלת תרופות.



תמונה 6: תצלום רנטגן המצביע על אובדן עצם חמור ומתקדם סביב שתלים בעמדות #14, #15/16.

נקודות שהועלו על ידי חברי הפאנל: השתלים בשיניים 14, 15 נכשלו. לאור היסטוריית המחלה ראוי לברר אילו תרופות קיבלה המטופלת בעבר בכלל וביפוספונטים בפרט. ידוע שביפוספונטים עלולים לגרום להופעה מאוחרת של תופעות ספוגה.

הצעות לטיפול:

1. הוצאת השתלים, אוגמנטציה והמשך בהתאם לתוצאות. 2. ביצוע גשר כטיפול זמני עד לריפוי, או אפילו לשקול גשר קבוע כטיפול סופי. 3. בעת הוצאת השתלים לקחת ביופסיה מהרקמה הרכה שסביבם, כדי לשלול גרורות.

הוחלט, חרף המחלוקות, על הוצאת השתלים והתקנת גשר זמני. ■

כנס IADR/PER, ירושלים 2016

שימוש יתר בסוכר:

אתגרים בהערכת תכניות לקידום בריאות הציבור

כנס ה-IADR/PER השנתי של האיגוד העולמי למחקר דנטלי התקיים השנה בספטמבר בבנייני האומה בירושלים. בכנס הוצגו בין השאר אתגרים בהערכת תכניות לקידום בריאות הציבור לגבי סוכר. המרצה, פרופ' ריצ'רד וואט מהמחלקה לאפידמיולוגיה ובריאות הציבור של אוניברסיטת לונדון, ציין בתחילת דבריו את הסכנה שבצריכת סוכר על בריאות הציבור ודיבר על השמנת יתר וסוכרת סוג 2, הקשורות לצריכת סוכר גבוהה. בהמשך ציין את האתגרים העתידיים.

פרופ' וואט הראה כי צריכת הסוכר

מהו טווח ההתערבות האפשרי בתכניות לקידום הבריאות?

גם כאן הראה פרופ' וואט תרשים פעולה מורכב הכולל שש פעימות: 1. לייצר וליבא פחות מזונות מכילי סוכר. 2. על התעשייה למצוא דרכים להפחית את כמות הסוכר במוצריה, או לפחות למצוא תחליפי סוכר נטולי קלוריות. 3. להטיל מיסים על מוצרים המכילים סוכר ולמצמצם את גודל המנות במזונות מכילי סוכר. 4. לשווק פחות מזונות מכילי סוכר. 5. לצאת במסע פרסום שייתן לאזרחים מידע ויעלה את המודעות הציבורית

אתגרים בהערכת תכניות לבריאות הציבור

גם כאן מתקיימת מערכת רבת גורמים, הערוכים במעין משוואה שמרכיביה אינם קלים או פשוטים. ראשית יש לוודא מי יפיק תועלת מהתכנית ומי יקח בה חלק. לאחר מכן יש לבחון את מידת יעילותה בפועל. בשלב הבא יש לבחון אילו מערכות יוכלו לאמץ את תכניות המניעה וכמובן ליישמן בצורה קבועה. השלב האחרון,

שאינו נופל בחשיבותו מהאחרים, הוא שלב התחזוקה והשימור. ברמה הבינלאומית, הצלחת תכניות מניעה מורכבות מסוג זה תלויה במדיניות בהן הן מבוצעות, כיצד ועל ידי מי. יש להכיר בקשיים שבהשגת שינוי בהתנהגות בריאותית ובצורך בהתערבות רב מערכתית. בארגון הבריאות העולמי טוענים כי השימוש במחקרים מבוקרים אקראיים בלבד להערכת יחזומות לקידום בריאות אינו מתאים, מטעה ואף יקר במרבית המקרים. על קובעי המדיניות לתמוך בשימוש בשיטות מגוונות להערכת קידום הבריאות.

לסכנות שבסוכר.

6. לצרוך פחות סוכר.

לכל דבר יש חלופה... חוץ ממך!

פוליסת אובדן כושר עבודה ייחודית לרופאי השיניים

יתרונות התכנית:

- הגדרת עיסוק ספציפית וכן מתן כיסוי לכל העיסוקים הרפואיים
- אובדן כושר עבודה מורחב, פיצוי חלקי החל מאובדן כושר עבודה בשיעור של 25%
- תקופת המתנה מקוצרת: בעת אשפוז 24 שעות ו-14 יום בלבד במקרה תאונה או מחלה - ייחודי !!!
- פיצוי כפול במקרה של אי יכולת להפעיל את הקליניקה הפרטית (ועד 10,000 ₪) למשך שנה
- אין קיזוז מרווחי הקליניקה בעת הפעלתה באי כושר עבודה - הפיצוי ישולם במלואו
- פיצוי מוגדל, 150% מהפיצוי הנרכש במקרה תאונה למשך שנה
- כיסוי להידבקות במחלת האידס
- הפיצוי בפוליסה הוארך לגיל 70
- פרמיה קבועה ומוכרת כהוצאה לצרכי מס הכנסה
- 6 חודשים חינם בתום 5 שנות תשלום
- במקרה סיעוד תקוצר תקופת ההמתנה בפוליסה ל- 7 ימים בלבד וינתן פיצוי כפול (ועד 10,000 ₪) למשך שנה
- אפשרות לרכוש פיצוי נוסף בסך 100,000 ₪ עקב נכות מקצועית וצמיתה בכל עיסוק - חינם בשנה ראשונה
- הרחבה עתידית ללא הצהרת בריאות! אפשרות להגדלת סכום הביטוח ב- 20% ללא הגבלת גיל כל שנה עד לתקרת שכר של 30,000 ₪

לפרטים צרו קשר בטל: 03-6380387 או ibensimon@madan.es.com



להורדת אפליקציית מדנס סרקו

רח' השלושה 2 ת"א, 6706054
www.madan.es.com
madan.es@madan.es.com



התנאים הקובעים, הינם תנאי הפוליסה (ניתן לפנות במייל לקבלת עיקרי הפוליסה) ט.ל.ח.