

# DENTAL TRIBUNE

The World's Dental Newspaper · Turkish Edition

İSTANBUL, TEMMUZ-AĞUSTOS 2011

ISSN: 1304-6098

Fiyatı: 10,00 YTL

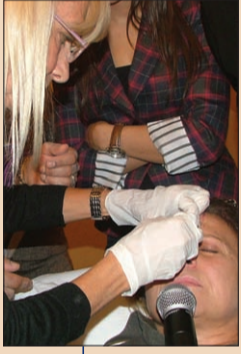
CİLT: 8 SAYI: 4

## Kısa Kısa

### Londra'da Botoks ve Dermal Dolgu Kursu

Vesta tarafından 24 - 29 Kasım 2011 tarihleri arasında Londra'da Botoks ve Dermal Dolgu Kursu düzenlenecek. Diş hekimlerine yönelik düzenlenen eğitimde Dr. Xavier Goodarzian, botoks ve dermal dolgu üzerine kurs verecek. Birebir uygulamalı olarak gerçekleştirilecek

'botulinum toksin temel eğitimi, botulinum toksin ileri seviye eğitimi, dermal dolgu temel ve ileri seviye eğitimi' eğitimlerinde katılımcılara her dört eğitim için ayrı ayrı sertifikalar ve ders notları



verilecek.

Eğitim ve seyahat programı şu şekilde olacak: İlk gün İstanbul'dan Londra'ya hareket, ikinci gün botulinum toksin temel eğitimi, üçüncü gün botulinum toksin ileri seviye eğitimi, dördüncü gün dermal dolgu temel ve ileri seviye eğitimi, beşinci gün serbest zaman, altıncı gün Londra'dan İstanbul'a hareket.

Katılmak isteyenler için eğitim fiyatı 2.652 Avro'dur. Ayrıca 950 Avro daha ödeyerek seyahat paketine de (gidiş dönüş uçak bileti, Londra'da 4 yıldızlı otelde 5 gece konaklama, sabah kahvaltuları, havaalanı otel arası transferler)sahip olabilirsiniz. Access, Wings, Fish, Bonus, Asyacard, Denizbank kredi kartlarına 3 taksit, diğer kartlara 2 taksit yaptırabilirsiniz.

### DIŞSIAD üyeleri iftar yemeğinde buluştu

Diş Malzemeleri Sanayici ve İşadamları Derneği (DIŞSIAD), her yıl geleneksel olarak gerçekleştirdiği iftar yemeğini bu yıl, 18 Ağustos 2011 Perşembe günü Samatya Develi Restaurant'da verdi. Geçen yıllara oranla yüksek katılımın olduğu iftar yemeğinde Develi Restaurant tarafından hazırlanmış menü sunuldu. İftar yemeğine, DIŞSIAD Başkanı Yüksel Akyol'un yanı sıra Orhan Sevinç, Erol Soydan, Zeki Akbaş ve Seyfettin Öztürk ve çok sayıda üye katıldı.

www.dental-tribune.com

## Haber & Yorum



### Bego'dan Almanya'da kurs

Bego, 4-7 Temmuz 2011 tarihleri arasında Almanya Academia Dental 'de ileri düzeyde freze tekniklerini içeren 'İskelet - Protez ve Lazer Teknikleri' kursu düzenledi. Modelleme yöntemlerinde yeni teknikler ve döküm aşamasında hassas noktalar üzerinde duruldu.

→ Sayfa 3

## Röportaj

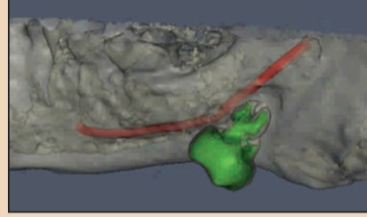


### Lazerin önemi artacak

Dental İstanbul Kongresi'nde "Lazerin Diş Hekimliği Pratiğinde Kullanımı" konusunda sunum yapacak olan Prof. Dr. Giovanni Olivi ile günümüzde lazerin kullanımını, lazerin gelecekteki konumu ve diş hekimleri ile hastalar için lazerin önemini konuştu.

→ Sayfa 4

## Yenilik & Uygulama



### Üç boyutlu tomografi

Görüntüleme sistemleri dentomaksillofasiyal bölgenin incelenmesinde kullanılan önemli tanı ve tedavi planlama araçlarıdır. Yaygın olarak kullanılan periapikal radyografi, panoramik radyografi ve geleneksel tomografi görüntünün yalnızca iki boyutlu analizine olanak verirler.

→ Sayfa 6

## Ajanda



### İmplantolojinin gelişimi

İmplantolojinin gelişimi kongresi Antalya'da yapılacak Astra Tech tarafından 25-26 Kasım 2011 tarihlerinde Antalya Gloria Golf Resort Hotel'de "İmplantolojinin evrimsel gelişimi - Hangi noktadayız; hangi noktaya kadar gidebiliriz?" başlıklı 3. bilimsel sempozyum düzenlenecek.

→ Sayfa 12

## İmplantoloji ve cerrahi eğitimi

VESTA tarafından üç modül olarak organize edilen İmplantoloji ve Cerrahi Eğitimi'nin ilki 23-25 Eylül 2011 tarihlerinde Grand Cevahir Otel ve Kongre Merkezi'nde büyük bir katılımı gerçekleştirildi.

Dental Tribune Türkiye  
Sesil Kocar

VESTA tarafından üç modül olarak organize edilen İmplantoloji ve Cerrahi Eğitimi'nin ilki 23-25 Eylül 2011 tarihlerinde gerçekleştirdi. Yüksek oranda katılımın gerçekleştiği eğitim, Prof. Dr. Serhat Yalçın ve Prof. Dr. Yasemin Kulak Özkan tarafından dönüşümlü olarak verildi. Kursun ilk günü katılımcılara teorik bilgiler anlatılarak koyun kafası üzerinde implant yapımı gösterildi. İkinci gün, diş hekimlerine implantoloji ile ilgili bilgiler verildi. Kursun son günü ise eğiti-

me katılan hekimler, fantom çene üzerinde implant uygulaması yaptı. Kurs bitiminde katılımcılara sertifikaları dağıtıldı.

Eğitimlerin devamı 22-23 Ekim 2011'de (Modül 2) İstanbul Cevahir Otel'de, diğeri ise 12-13 Kasım 2011 (Modül 5) Viyana'da yapılacak. 'İmplantoloji ve Cerrahi Eğitimi' konulu Eğitimde Prof. Dr. Serhat Yalçın, Prof. Dr. Yasemin Kulak Özkan ve Dr. Norbert Fock kurs verecek. İkinci modülde 'İleri Cerrahi ve İmplantoloji Eğitimi' üçüncü

→ DT Sayfa 2



## Diş hekimleri kahvaltıda buluştu



Dental Tribune Türkiye  
Sesil Kocar

Türkiye'de diş hekimliği sektörünün önde gelen firması olan Güney Diş, 11.09.2011 Pazar günü İstanbul'un Avrupa ve Anadolu yakasındaki diş hekimleri ile bir araya geldi. Bilgi Üniversitesi Santral İstanbul Kampusu'nda gerçekleştirilen etkinliğe yaklaşık 600 davetli katıldı.

→ DT Sayfa 2

İSTANBULSİZİ ÇAĞIRIYOR

www.dentalistanbul.com

DIŞ HEKİMLERİ  
DIŞ TEKNİSYENLERİ  
YARDIMCI PERSONELLER  
FİRMA TEMSİLCİLERİ

di DENTAL İSTANBUL'11  
KONGRE | SERGİ | SEMİNER  
22-23 EKİM 2011

dti

VYG

← DT Sayfa

1'den: Lazer Eğitim Semineri



modülde ise 'Kadavra Uygulamalı Cerrahi ve İmplantoloji' konuları işlenecek.

Katılımın beklediğinden fazla olduğunu ve diş hekimlerinin implantoloji alanında kendilerini geliştirmeleri açısından eğitimin büyük bir fırsat sunduğunu belirten Prof. Dr. Serhat Yalçın, eğitimle ilgili şunları söyledi: "Eğitim çok güzel geçti. Öncelikle grup çok ilgiliydi. İmplantı çok az yapan ya da yeni başlamak isteyen arkadaşlarla kurs boyunca, önce temel cerrahi bilgilerimizi tazeledik. Sonra implant uygulaması ve protez uygulamalarından bahsettik. Eminim herkes cerrahi bilgilerinin tazelenmesi sayesinde implantı çok daha cesaretle yapma imkânı bulacaklardır. Grup çok heyecanlı ve ilgiliydi. Bundan dolayı daha zevkli bir kurs oldu. Katılım yüksek oranda, 25 kişi. Arkadaşların çoğu hem yeni cerrah hem de kadavra kursuna ka-

tılmak isteyen arkadaşlar. Dolayısıyla bu eğitim, bir bütün halinde olduğu için çok daha faydalı oldu."

Kursun interaktif bir şekilde geçmesinden ve diş hekimlerinin öğrenme ve uygulama isteğinin yüksek olduğundan duyduğu memnuniyeti dile getiren Prof. Dr. Yasemin Kulak Özkan ise şunları söyledi: "Bu kursta implant uygulamalarında yapılacak protez tipleri hakkında bilgi vermeye çalıştım. Ölçü yöntemleri, hangi vakalarda hangi tip protez uygulanacağı konusunda detaylı bilgi vermeye çalıştım. Kursta katılım beklediğimden daha fazlaydı. Katılımcılar oldukça hevesliydi. Bir tam gün teorik anlattım; son gün de sabah implant cerrahisi, öğleden sonra da yapılan implantların üstüne protez uygulaması, ölçü alımını anlattım. Katılımcıların da memnun kaldığı inancındayım." DT

← DT Sayfa

1'den: Güney diş, hekimleriyle buluştu

Sektörde 60 yılı aşkın süredir faaliyet gösteren Güney Diş, İstanbul'daki diş hekimlerini kahvaltıda buluşturdu. 11 Eylül Pazar günü saat 11:00'de başlayan etkinlik, akşam 18:00'e kadar devam etti. Santral İstanbul'da düzenlenen etkinlikte katılımcılar bir taraftan açık havada kahvaltı yapmanın keyfini çıkarırken diğer yandan da Güney Diş'in düzenlediği ve çeşitli hediyelerin dağıldığı çekilişlere katıldılar.

Organizasyon hakkında görüştüğümüz Güney Diş Satış ve Pazarlama Direktörü Emre Uyguner, İstanbul'daki diş hekimleriyle bir araya gelmek amacıyla etkinliği düzenlediklerini belirtti. Uyguner konuyla ilgili şunları söyledi: "Hekimlerimizle birlikte klinik ortamda zaten çok defa bir araya geliyoruz. Hekimlerimizle doğal programlarımız, ilişkilerimiz gereği pek çok programa, pek çok aktiviteye ka-



tılıyoruz. Bugün ise klinik ortamından uzaklaşarak diş hekimlerimizle sosyal bir ortamda bir araya gelmek istedik. Aynı zamanda hekimlerimize kendi meslektaşlarıyla klinik ortamı dışında sosyal ortamda bir araya gelecekleri bir ortam hazırlamak istedik. Bu faaliyetin en önemli sebebi budur. Farklı bir organizasyon yapmak, açık havada ke-

yifli bir Pazar gününü beraber geçirmek istedik."

Güney Diş tarafından katılımcılara daha iyi vakit geçirmeleri için çeşitli aktiviteler de sunulduğunu söyleyen Uyguner, "Müzik var, sohbet var, keyif var. Çocuklar için eğlence var, animatörler var, oyunlar var. Aynı zamanda alışveriş yapma fırsatı ve çekilişlerimiz de var. Hekimlerimize dağıtacağımız hediyelerimiz var. 6 saat boyunca her saat başı birer çekiliş yapıyoruz. Ufak hediyelerden başlayıp gittikçe değeri artan armağanlar veriyoruz. Saat 6'daki en son çekilişimizde de hekimlerimize endodontik set hediye ediyoruz" dedi.

Organizasyona sadece İstanbul'da çalışan hekimlerin davet edildiğini söyleyen Uyguner, İstanbul dışında çalışan hekimler için de farklı faaliyetler planladıklarını belirtti. Uyguner, "Daha farklı günlerde farklı şekillerde faaliyetler gerçekleştirmeyi planlıyoruz. Türkiye'nin her yerinden tüm diş hekimlerini bu organizasyonda buluşturabilmek olası değil. Ancak İstanbul'daki hekimler için de iyi bir havayı, iyi bir ortamı yakalamak üzere böyle etkinlikler düzenlemeyi planlıyoruz. Geleneksel hale de getirmek istiyoruz. Güney Diş, 60 yılı aşkın süredir sektörde hizmet veren bir kuruluş ve hekimlerimizle yıllardır aramızda oluşan bir dostluk var. Bunu pekiştirmeyi hedefledik. Bizim hekimlerimizle aramızda interaktif bir girişim var. Onların talep ettikleri ürünleri biz getiriyoruz. Bu anlamda da onların istekleri doğrultusunda hareket ediyoruz. Yenilikçi ürünleri Türk diş hekimlerinin kullanımına sunuyoruz. Onlar bizim dostlarımız. Dostlarımızı ağırlamak için buradayız. Onlar bize 60 yılı aşkın bir süredir destek veriyorlar. Biz de bugün onlara teşekkür etmek için böyle bir organizasyon düzenledik. Bu pazar gününü hekimlerimizle beraber geçirelim istedik" dedi. DT



## DENTAL TRIBUNE

The World's Dental Newspaper - Turkish Edition

### Dental Tribune International

Yayıncı: Torsten Oemus

Grup Editörü  
Daniel Zimmermann  
d.zimmermann@dental-tribune.com  
Tel.: +49-341/4 84 74-107

Editörler  
Claudia Salwiczek, Anja Worm

Editöryal Asistan  
Yvonne Bachmann

Baskı Editörleri  
Sabrina Raaff  
Hans Motschmann

Pazarlama ve Satış Yönetici Başkanı  
Peter Witteczek  
p.witteczek@dental-tribune.com

Finans Yönetici Bşk. Yrd.  
Dan Wunderlich  
d.wunderlich@dental-tribune.com

#### Uluslararası Yayın Kurulu

Dr. Nasser Barghi, Ceramics, U.S.A.  
Dr. Karl Behr, Endodontics, Germany  
Dr. George Freedman, Esthetics, Canada  
Dr. Howard Glazer, Cariology, U.S.A.  
Prof. Dr. I. Krejci, Conservative Dentistry, Switzerland  
Dr. Edward Lynch, Restorative, Ireland  
Dr. Ziv Mazor, Implantology, Israel  
Prof. Dr. Georg Meyer, Restorative, Germany  
Prof. Dr. Rudolph Slavicek, Function, Austria  
Dr. Marius Steigmann, Implantology, Germany

Lisans Danışma  
Jörg Warschat  
j.warschat@dental-tribune.com

Muhasebe  
Manuela Hunger  
m.hunger@dental-tribune.com

Pazarlama & Satış Servisi  
Nadine Parczyk  
n.parczyk@dental-tribune.com

Ürün Müdürü  
Bernhard Moldenhauer  
b.moldenhauer@dental-tribune.com

Üretim Müdürü  
Gernot Meyer  
g.meyer@dental-tribune.com

İlan Ürün Müdürü  
Marius Mezger  
m.mezger@dental-tribune.com

Tasarımcı  
Franzi Dachsel  
f.dachsel@dental-tribune.com

### Dental Tribune Türkiye

Yayıncı: Vestiyer Yayın Grubu

Sahibi  
Bülent Manav

Editör  
Prof. Dr. Cem Şener

Yayın Kurulu  
Prof. Dr. Ateş Parlar  
Prof. Dr. Ender Kazazoğlu  
Prof. Dr. Haldun İplikçioğlu  
Prof. Dr. Faruk Haznedaroğlu  
Doç. Dr. Enis Güray

Sorumlu Yazışleri  
Müdürü  
Mehmet Yıldızhan

Yayın Hazırlık  
Sesil Kocar

Tercüme  
Ali Murat Kökat

Reklam  
Mehmet Yıldızhan

Grafik  
Hakan Zengin

Abone  
İlhan Köse

Dağıtım  
Saime Özekici, Mehmet Özbilen

İdare Yeri  
Meridyen Plaza, Çırpıcı Yolu No:1/525 54175  
Merter / İstanbul / Türkiye

Telefon  
+90 212 481 02 20

Faks  
+90 212 481 02 46

web  
www.vestiyer.com.tr / www.dentiss.com

e-posta  
bilgi@vestiyer.com.tr

Basım Yeri  
Şan Ofset, Cendere Yolu, Ayazağa/İstanbul  
Tel: 0212 289 24 24

#### Bölge Ofisleri

Holbeinstr. 29, 04229, Leipzig, Germany  
Tel: +49-341-48474-502 Faks: +49-341-48474-175  
Internet: www.dental-tribune.com E-mail: info@dental-tribune.com

Asya Pasifik  
Yonto Rasio Communications Ltd Room A, 26/F, 589 King's Road,  
North Point, Hong Kong Tel.: +852-5115-6177 Fax: +852-5115-6199

Dental Tribune America, LLC  
116 West 25rd Street, Ste. 500 New York, NY 10001 USA


© 2011, Dental Tribune International GmbH • Bütün hakları saklıdır.

Dental Tribune klinik bilgileri ve yapımcıların haberlerini doğru olarak yayımlar, fakat ürün talebinin geçerliliğinden ve dizgi hatalarından sorumlu değildir. Ayrıca, yayıncı ürün isimlerinden, isteklerinden ya da reklamverenler tarafından verilen beyanlardan sorumlu değildir. Yazarların görüşleri onlara aittir ve bunlar Dental Tribune International'ı yansıtmaz.

Dergi Adı Dental Tribune Türkiye, Yayın Türü Süreli - Yaygın, Basım Tarihi: 14.07.2011

Abone ücreti: 1 Yıllık (6 Sayı) 60,00 TL

■ Dental Tribune Türkiye, Dişhekimliği Dergisi abonelerine ücretsiz olarak gönderilir.



# Bego'dan Almanya'da Freze ve Lazer Kursu



Bego, 4-7 Temmuz 2011 tarihleri arasında Almanya Academia Dental 'de ileri düzeyde freze tekniklerini içeren 'İskelet - Protez ve Lazer Teknikleri' kursu düzenledi. Modelleme yöntemlerinde yeni teknikler ve döküm aşamasında hassas noktalar üzerinde durulan kursta tüm katılımcılar, firma tarafından sunulan ürünler aracılığıyla kendi

modellerini geliştirme ve bu modeller üzerinde çalışma imkanı buldu.

Kursiyerlere revetmana ve alçığa alınan modellerin hassasiyetleri üzerinde ipuçları ve geniş kapsamlı bilgiler ışığında yeni teknikler sunuldu. Bunun yanı sıra döküm esnasında yaşanan sorunların giderilmesi ve cilanın model üzerindeki yapısal

dengesinin oluşturulması anlatıldı. Bego'nun kardeş firması Bego Implant tarafından da implant teknikleri, planlamalar ve cerrahi operasyonlarda doku uyumları ile implant ürünleri hakkında eğitim verildi.

Kursun son günü ise katılımcılara master teknisyenler nezinde tören düzenlenerek sertifikaları teslim edildi. **DT**

## YP Temel Eğitim Semineri



Sektördeki nitelikli eleman açığını gidermeye yönelik olarak tasarlanmış ve diş hekimi yardımcı personelinin meslek hayatında en çok ihtiyaç duyacağı 14 bölümden oluşan eğitimlerin 25.'si, 15-16 Ekim 2011 tarihlerinde İstanbul'da gerçekleştirilecek.

VESTA Eğitim Koordinatörü Dr. Mustafa Bekerecioğlu tarafından verilecek olan seminerde; yardımcı personelin (YP) rolü, diş hekimi muayenehanesinin işlevi, diş hekimliğinin tarihi, dişin anatomisi, diş hekimliğinde uzmanlık dalları, dişlerle ilgili kullanılan terimler, hasta kayıtları, kullanılan temel alet, cihaz ve sarf malzemeleri, hekim-yardımcı personel senkronize çalışması, anestezi, ilkyardım, ofis yönetimi gibi konuların üzerinde durulacak. **DT**

## İdealdent'ten implantoloji eğitimi



"İmplantolojide, implant uygulaması amaç değil araçtır, asıl amaç iyi bir protez yapmaktır" düşüncesinden hareket eden İdealdent Temmuz ayı içinde yepyeni bir implantoloji eğitimi düzenledi. Diş hekimlerinin teknisyenleri ile birlikte katılabildikleri seminer, 15 Temmuz 2011 Cuma günü Royal Crown Plaza İstanbul Asia'da yapıldı.

Günboyu süren seminerin sabah bölümünde Meister Teknisyen Jörg Lermer, "Hasta ihtiyaçlarına göre farklı protetik terapi konseptleri" ve "Kişiye özel yaklaşım" konularında iki sunum gerçekleştirdi. **DT**

# Safe Implant ©

İmplantolojinin özgürleşmesi için hep birlikte.

Tel: 0033 148 057 188

Safe Shark veya Regular iyileşme başlığı + dayanak, keşfetmeniz için 80 €

= 80 €

www.implantdiscount.com'dan çok özel

### Tam Sistem

Safe Implant ©

49 €'dan başlayan fiyatlarla

Yeni Safe Shark Evo ©

Uyumlu olduğu markalar:

- Zimmer Dental ©
- Nobel Replace ©
- Branemark ©
- Dentium ©
- Safe Implant ©
- Staubmann ©
- Alpha Bio ©
- MIS ©
- Adin ©
- VS...

12 - 55 Euro

# Lazer gelecekte çok daha önemli bir konumda olacak

Prof. Dr. Giovanni Olivi, İtalya

Dental İstanbul Kongresi'nde "Lazerin Diş Hekimliği Pratiğinde Kullanımı" konusunda sunum yapacak olan Prof. Dr. Giovanni Olivi ile günümüzde lazerin kullanımını, lazerin geleceğini ve diş hekimleri ile hastalar için lazerin önemini konuştuk.

**Kısaca kendinizi tanıtır mısınız?**

İtalya'da Cenova Üniversitesi Diş Hekimliği Fakültesi'nde Endodonti profesörüym ve aynı üniversitede Dişhekimliğinde Lazer Master programında profesör ve yönetim kurulu üyesi olarak Endodonti, Restoratif, Endodonti ve Pediatrik dişhekimliği dersleri veriyorum; Roma'daki muayenehanemde Estetik, Endodonti, Restoratif ve Pediatrik diş hekimliği pratiği yapıyorum.

**Özellikle Avrupa ve dünyada bugünün diş hekimliği hakkındaki düşünceleriniz nelerdir?**

Diş hekimliği bugünün çok ayrılmış ve sofistike hale gelmiş mesleklerinden; ama tüm diş hekimleri pratikte lazer teknolojisini kullanma imkanı bulduğunda bu mesleğin yüzü değişecek.

**Dental İstanbul'da yapacağınız sunumla ilgili bilgi verirsiniz?**

Kongredeki sunumumda, kolay ya da zor bütün diş hekimlerinin yapabileceği günlük çalışmalarımı sunacağım. Fakat her şey lazerle yapılmıştır. Ayrıca bir tekniği değerlendirmemin tek yolu olan kısa ve uzun vadeli bir takibin altını çizeceğim. Sonuçlar şaşırtıcı olacak.

**Lazer diş hekimliğinin geleceği hakkında ne düşünüyorsunuz?**

Bilim adamları ve klinisyenler tarafından araştırmacılar ve yeni ve ileri düzey kullanıcılar için sürekli eğitim / öğretim lazerleri doğru şekilde kullanmanın temelidir. Böyle olursa gelecek çok güzel olacak.

**Türkiye'deki meslektaşlarınızı uygulamalarında lazer kullanımına teşvik etmek için**



**neler söyleyebilirsiniz? Lazeri almaları için en önemli nedenler neler olabilir?**

Lazer yeniliğinin zamanlaması harika! Pratisyen ve uzman diş hekimlerinin daha iyi endodonti, periodontoloji ve restoratif

tedavi tekniklerine ihtiyaçları var. Tüm diş hekimliği alanları lazer kullanımından yarar sağlayacak; bir çocuk hasta düşünün, çocuklukta bir erken çürük veya pulpotomi ya da bir ortodonti sırasında yumuşak doku prosedürünü anestezi olmadan güvenli ve kolay şekilde yapabilir misiniz?

**Özel muayenehane pratiğinde (yumuşak ve sert doku için) lazerden beklentiler neler olabilir?**

Lazer teknolojisini hastalarımıza sunmanın avantajları yapılan zaman ve paraya yatırımının çok üzerindedir. Hastalara lazer ile daha minimal invaziv, terapötik ve gelişmiş iyileşme zamanı (biostimulation yoluyla) sunulur ve doğru kullanılırsa daha az agresif kavite preparasyonları yapılabilir. Diş hekimleri, daha az zamanda ve daha iyi sonuçlarla endodonti ve periodontoloji pro-

sedürleri gerçekleştirebilir. Bu, hem hastalar ve hem de diş hekimleri için birer kazançtır.

**Bir lazer cihazının etkinliği nasıl değerlendirilmelidir? Bildiğiniz gibi, dünyada çok sayıda lazer üreten firmalar var. Farklı lazerleri ve farklı lazer üreticilerini karşılaştırırken hangi parametreler önemlidir?**

Diş hekimliği için çok sayıda lazer cihazları var. Ancak sadece birkaç tane marka üstün teknolojiye sahip. Farklı tedaviler için değişik uç seçenekleri, yumuşak ve sert dokular için farklı parametre seçenekleri, termal etkileşimi minimum indirmek için çok kısa darbe süresi seçeneği, ve son olarak ama en önemli kriterim, lazer gibi tüm gelişmiş teknolojik cihazlar için iyi bir distributor firma desteği olmasıdır. [DT](#)

## Lingua tekniğinin uygulanmasına yönelik özel kurslar düzenliyoruz

Ortodontik ürünlerle de Türkiye piyasasında yerini alan 3M Ünitek, son zamanlarda özellikle Incognito markası ve Lingua teknikleri ile kendinden bahsettiriyor. Yaklaşık iki yıldır Türkiye pazarında faaliyet gösteren 3M Ünitek'in Orta Avrupa ülkelerinden sorumlu İş Geliştirme Müdürü Andrey Shavyrin ile 3M Ünitek'i ve Lingua Sistemi'nin avantajlarını konuştuk.



**Kendinizi ve 3M Ünitek'i tanıtır mısınız?**

3M Ünitek'te 10 yıldır çalışıyorum. İlk Rusya'da başladım; daha sonra Eski Sovyet ülkelerinden sorumlu oldum. Şu anda Ünitek'in Orta Avrupa'daki iş geliştirmelerinden sorumluyum. Ayrıca yaklaşık 5 yıldır 15 ülke-

nin de firma sorumlusuyum. Bütün bu ülkelerin Ünitek iş geliştirmeleri için çeşitli stratejileri belirlemede görevliyim. Türkiye de bu ülkeler içerisinde. Ünitek, 3M'den bağımsız olarak 1948 yılında Kaliforniya civarında kurulan bir firma ve sadece ortodontik sektörde braketler

vs. üretimi yapıyor. Ancak 1980'lerde 3M tarafından satın alındıktan sonra 3M Ünitek ismini aldı ve günümüzde de bu isimle faaliyet gösteriyor.

**Incognito markasının pazardaki yeri nedir?**

Bu, kişiye özel yapılan bir teknik olduğundan bizim için süper lüks kategorisindeki ürün olarak değerlendiriliyor. Ürün, aramıza iki sene önce katıldı. Dolayısıyla bu kişiye özel tekniğinden dolayı da premium. Ürünü firmadan, üreticiden iki yıl önce satın aldık. Bu teknolojiyi geliştirmek için ürün üzerinde çalışmaya devam ediyoruz ve sürekli yatırım yapıyoruz. Dolayısıyla yaklaşık iki yıldır da tüm 3M Ünitek'i, aklınıza gelebilecek ürünler içerisinde en yukarıda konumlandığımız bir ürün grubu olarak değerlendiriyoruz. Incognito tedavisi, 1990'lardan beri var. Ancak 3M'in de katkısıyla bu tedavi daha da geliştirildi.

**Türkiye pazarında ne kadar süredir faaliyet gösteriyorsunuz?**

Geçen seneden beri Türkiye pazarındayız. Incognito tedavisi yapılabilmesi için ortodontistlerin ayrı bir tercih kapsamı programına tabi tutulması gerekir. İlk kez geçen sene 2009'un sonunda bu kurs düzenlendi ve Türkiye'de şu anda 44 ortodontist bu tedaviyi yapabiliyor. O yüzden pazara yeni girdiğini söyleyebiliriz. Lingua teknik olduğu için gerçekten ortodontistlerin de bu alanda uzmanlığının gelişmiş olması gerekir. Tekniği gerçekleştirmek için ürünle ilgili uzmanın da bu konuda eğitim alması önplandadır.

**2009'da verdiğiniz kurstan sonra yine böyle bir etkinlik düzenlediniz mi?**

Sadece Türkiye'de değil, Avrupa'nın birçok kentinde bu tarz kurslar vermeye çalışıyoruz. Aynı zamanda Türkiye'de de bu tarz kurslara devam edeceğiz. Kurslarımız iki gün olarak planlanıyor. Daha sonra sertifika almış olan doktorlara daha pratiğe yönelik çalışmalar yapılıyor. Hem vakalar paylaşıyor hem de teknik konusunda sertifikalan-

mış kişileri geliştirmeye yönelik çalışmalar yapılıyor.

**Türkiye'de ortodontistler tarafından ne kadar biliniyor-sunuz?**

Aslında ortodontistler bu konuda bilince sahipler; ama bu kurslar Lingua tekniğinde yapıldığı için, tüm ortodontistler kurslara katılmadığı için ve daha özelleştirme gereken tedavi istediğinden her hekim yapmıyor. Ama genel anlamda hepsinin bu konudan haberdar olduğunu söyleyebilirim.

**Türkiye'de önümüzdeki günlerde Incognito ile ilgili orta ve uzun vadeli planlarınız nelerdir?**

Orta ve uzun vadede sadece işin ortodonti tarafı değil, aynı zamanda hastaların veya potansiyel olarak bu ürünü kullanmak isteyenlerin de bilinçlenmesi gerekiyor. Bu yüzden önümüzdeki senelerde de bununla ilgili ağırlıklı bir iletişim kampanyaları yapmayı planlıyoruz. Bundan

← DT Sayfa X



sonrasında çok daha aktif olarak talebi arttırabilirsek, içeriğine çok güvendiğimiz bir ürün olduğu için bilinirliği artar diye düşünüyorum.

**Lingua teknikleri ile ilgili yurtdışında eğitim almış bir hekim bu kurslara katılmadan da ürünü kullanabiliyor mu?**

Evet, tabii ki. Ama yine de bu sertifikasyon kursunu tamamlayıp o belgeyi alması gerekiyor. Incognito tedavisini uygulayabilmeniz için mutlaka bir ortodontist doktoru olmanız gerekiyor. Ortodontistler bu kurslara katılarak teknik üzerinde çalışabilirler.

**Hekimin mutlaka ortodontist mi olması gerekiyor? Ortodonti yapan serbest çalışan diş hekimleri de var.**

Tavsiye etmiyoruz; çünkü bu kolay bir iş değil. Oldukça zor ve uzmanlık gerektiren bir konu olduğu için öncelikle ortodontinin temellerini bilen bir hekimin olmasını tercih ediyoruz. Bazı ülkelerde ortodontik tedavi yapmak için diş hekimlerine izin veren devletler oldu; ancak şu an Türkiye'de böyle bir şey yok. Bu çok uzmanlık isteyen bir şey. Çok basit vakalarda serbest diş hekimleri tarafından bu işlem bazı ülkelerde yapılabiliyor; ancak çok önerdiğimiz bir olay değil. Daha çok bir ortodontistin yapmasını öneriyoruz. Çünkü ortodonti uzmanları bazı vakaları kendi içlerinde paylaşabiliyorlar. Daha zor vakalarda uzmanlara yönlendirebiliyorlar. Biz de ağırlıklı olarak bu alt yapının oluşmasını istiyoruz.

**Bu sistemin en büyük avantajları nelerdir?**

Diğer paket sistemleri ile karşılaştıracak olursak, tamamen hastaya yönelik dizayn edilen bir sistem. Hastanın ağızına göre yapılıyor. Sistem sayesinde ortodontistler de rahatça tedavi uygulayabiliyor. Ayrıca hastanın dişleri için oldukça etkili, çok fazla verimli ve önceden de öngörülebilir bir teknik oluyor. Diğer tedavilerde ortodontist başından sonuna kadar bir tedavi planı oluşturuyor. Bu planda ise tedavi, işlemin başında hastaya göre otomatik olarak bilgisayar tarafından şekillendiriliyor. Bu açıdan da hastanın hangi aşamalardan geçeceği biliniyor ve ona göre davranılabiliyor. İkinci olarak da bu tel dışarıdan görünmüyor; çünkü dişlerin arkasından gidiyor. Estetik anlamda tedavinin en büyük özelliklerinden biri de bu. Üçüncü olarak altından yapılıyor. Altından yapılması materyal olarak çok önemli. Çünkü bu şekilde anti-alerjen


oluyor. Özellikle dişlerin arkasından yapılan bir tedavi olduğu için ve klinik olarak da dişlerin arkasından daha kuvvetli tutunabilme özelliğine sahip olduğu için bu tedavi avantaj sağlıyor. Braketlerin tabanı diş yüzeyine açılı bir şekilde yaklaşıyor. Buradaki alışım sayesinde çok ince bir şekilde braket yüzeyi üretilerek hastanın bu anlamdaki konforu sağlanıyor; yani tellerin içeride olup konuşma, dil yaralama gibi hastayı kötü etkileyecek tedavilere karşı bütün olasılıklar kalkıyor. Konuşma adaptasyonu

bu aşamada genellikle sorgulanıyor; ancak konuşmayı engellemiyor. Bununla ilgili olarak tedaviyi yapan hekimlerimizin söylediği 1-2 haftayı geçmediği ve sonrasında da hastanın günlük yaşamına normal bir şekilde devam ettiği.


**Dünya çapında kaç hastaya Lingua tekniği uygulandı?**

Almanya'da bir senede 6000 civarında hastada bu tekniği kullandık. Ama dünya çapında bakacak olursak 12 bin hastada kullanıldığını söyleyebiliriz.


Özellikle Amerika'da daha yoğun kullanılan bir sistem. Bunun dışında ismini veremediğimiz birçok ünlüye de uygulandı. Türkiye'de özellikle trendleri takip eden lüks ürün tüketimi yüksek olan gençlerin de bu ürünü tüketme potansiyeli yüksek. Sadece eksiklik, bundan haberdar olmamaları. Bizim de burada görevimiz ürünün bilinirliğini arttırmak. Sosyal medya, dergi, gazete, internet vasıtasıyla çeşitli kampanyalarla markamızı tanıtmayı hedefliyoruz. Böylece insanlara daha çok ulaşacağız. DT



# Win a free trip to New York City with Dental Tribune!



Greater New York Dental Meeting®  
WWW.GNYDM.COM




The Global Dental Tribune Awards to celebrate excellence in dentistry. They will recognise outstanding individuals and teams that have made a unique and substantial contribution to improving dental care, whether in clinical practice, health policy, dental education, dental research or the dental industry.

Applications will be judged by a jury of renowned opinion leaders from all parts of the world. The winners will receive a free economy flight to New York City to join us at the Award Ceremony, which will be held at the Greater New York Dental Meeting on November 28, 2011.

All Dental Tribune readers are cordially invited to submit their applications online without registration fees by October 21, 2011.

For preregistrations and your online application please go to:

[awards.dental-tribune.com](http://awards.dental-tribune.com)



# Dentomaksillofasiyal bölge görüntülemesinde kullanılan üç boyutlu bilgisayarlı tomografi sistemleri

Dt. Yeliz Güven, Prof. Dr. Oya Aktören, Prof. Dr. Koray Gençay

## Özet

Görüntüleme sistemleri dentomaksillofasiyal bölgenin incelenmesinde kullanılan en önemli tanı ve tedavi planlama araçlarıdır. Günümüzde yaygın olarak kullanılan periapikal radyografi, panoramik radyografi ve geleneksel tomografi gibi görüntüleme sistemleri görüntünün yalnızca iki boyutlu analizine olanak verirler. Bu geleneksel yöntemler ile elde edilen bilginin miktarı incelenen alanın üç boyutlu anatomisinin iki boyutlu bir görüntü içine sıkıştırılmasından dolayı sınırlı kalmaktadır. Bu sınırlamaları gidermek amacıyla üç boyutlu görüntüleme sistemleri geliştirilmiştir.

Üç boyutlu görüntüleme sistemleri dişhekiminin normal olmayan durumları anlama yeteneğini geliştirerek ve daha iyi bir tedavi planlamasına olanak vererek dentomaksillofasiyal bölge sorunlarının tanısında kesin ve ayrıntılı bilgi sunarlar; bu da bu sistemleri geleneksel iki boyutlu radyograflere tercih edilebilir kılmaktadır. Bu derleme yazısının amacı dişhekimliğinin çeşitli alanlarında kullanılan üç boyutlu bilgisayarlı tomografi sistemlerini tanıtmak ve karşılaştırmalı olarak incelemektir.

## Anahtar kelimeler

Üç boyutlu görüntüleme, konik ışınlı bilgisayarlı tomografi, dentomaksillofasiyal görüntüleme.

Görüntüleme sistemleri dentomaksillofasiyal bölge anatomik yapılarının ve patolojik değişikliklerinin incelenmesinde kullanılan en önemli tanı ve tedavi planlama araçlarıdır. Günümüzde yaygın olarak kullanılan periapikal, panoramik ve sefalometrik radyografler; geleneksel bilgisayarlı tomografler yalnızca iki boyutlu görüntü analizine olanak sağlamaktadırlar. Bu geleneksel yöntemler ile elde edilen bilginin miktarı incelenen yapıların üç boyutlu anatomilerinin tek perspektiften iki boyuta

indirgenmelerine bağlı olarak sınırlı kalmaktadır (21,25). Perspektif problemleri, yansıma etkileri, çevre dokuların superpozisyonları, görüntü artefaktları ve hareket kısıtlılığı bu sistemlerin dezavantajları olarak sayılabilmektedir (15).

Son yıllarda tedavi yöntemleri ve ameliyat tekniklerinde devam eden gelişmelere bağlı olarak, daha kesin tanı ve daha ayrıntılı operasyon öncesi tedavi ve ameliyat planlaması olanağını sağlayan ve incelenen bölgelerin anatomik ve patolojik yapılarının doğru ve üç boyutlu görüntülemesini yapabilen sistemlerin geliştirilmesine yönelik çalışmalar artmıştır (20).

Kafa-yüz bölgesinin incelenmesinde kullanılan üç boyutlu görüntüleme teknikleri şu şekilde sınıflandırılabilir: (1) Basit ve kolay uygulanabilir teknikler (3B sefalometrik radyografi, 3B oklüzogram, lazer tarama) (2) Özel cihazların kullanımını gerektiren ileri teknikler (3B ultrasonografi, 3B manyetik rezonans görüntüleme, 3B bilgisayarlı tomografi) (3) Bilgisayar destekli üretim işlemleri (stereolithografik biyomodelleme) (4) Belirtilen tekniklerden 2 ya da daha fazlasının birlikte kullanıldığı sistemler (20).

Bu makalede dişhekimliğinde kullanımı giderek yaygınlaşan üç boyutlu bilgisayarlı tomografi sistemlerinin incelenmesi amaçlanmıştır.

## Üç Boyutlu Bilgisayarlı Tomografi

Bilgisayarlı tomografi vücudun istenilen bölgesinin kesit şeklinde bir bölümünden geçen x-ışınlarının attenuasyonlarının (absorbe edilebilme değeri) dedektörlerle ölçülerek bilgisayar yardımı ile görüntü oluşturulmasıdır (5). Esas olarak tıbbi kullanım için geliştirilmiş; dişhekimliğinde tanı ve tedavi planlamasın-

daki kullanımı maliyetinin yüksek olması, tarama ve görüntü işleme sırasında geçen sürenin uzun olması, ince dental yapıların görüntülenmesi ya da küçük apikal ve alveoler lezyonların saptanması için uzamsal çözünürlük eksikliğinin olması ve yüksek radyasyon nedenleri ile sınırlı kalmıştır (11,19,21,29). Geleneksel bilgisayarlı tomografideki bu sorunların giderilmesi amacıyla *konik ışınlı bilgisayarlı tomografi ya da dental volumetrik tomografi (DVT)* olarak adlandırılan bir görüntüleme sistemi geliştirilmiştir. İncelenen bölgenin görüntüsü radyasyon kaynağının iki boyutlu bir dedektör üzerine düşmesi ile elde edilir. Bu sayede tek bir bölgenin görüntüsünü oluşturmak için çok sayıda kesitsel tarama yapıp bunları birleştiren geleneksel BT'lerden farklı olarak konik ışınlı BT'lerde radyasyon kaynağının görüntülenecek olan bölgenin etrafında tek bir tur dönüşü ile işlem tamamlanmış olur (11,19).

## Konik Işınlı Bilgisayarlı Tomografinin Çalışma Prensipleri

Konik ışın tekniğinde X-ışını kaynağı ve bunun tam karşısındaki dedektör hastanın başının çevresinde senkronize bir biçimde dönerken 360° lik tarama yapılır. Belirli derece aralıklarında "ham" görüntüler olarak isimlendirilen işlenmemiş görüntüler elde edilir. Bu görüntülerin herbiri lateral sefalometrik radyografi görüntülerine benzerdir. Bu ham görüntülerin tümü birden görüntü datasını oluşturur. Dönme hareketinin tüm aşamalarını göz önünde bulundurarak yüksek matematiksel çözünümlü yazılım programları ile bu görüntü daterinin-

dan üç boyutlu hacimsel veriler elde edilir (4,25).

Geleneksel radyograflerde görüntü piksel adı verilen iki boyutlu resim elemanlarından oluşur. Üçüncü boyuta geçildiğinde pikseller hacim kazanır ve voksel adı alırlar. Her vokselin organizmadaki karşılığı olan bölgenin x-ışınımı absorbe edebilme değerine göre bir sayısal karşılığı vardır. Bilgisayarlı tomografi görüntüleri tüm voksellerin oluşturduğu bir matriksten (sayısal haritadan) ibarettir. Bu sayısal harita, görüntüleme biriminde değerlendirilerek voksel tek tek gri tonlarda renklendirilir (8,28).

Bilgisayarlı tomografide yapıların yoğunlukları, -1000 ile +1000 arasında değişen rakamlarla temsil edilen bir gri skalada ele alınmıştır. Bu skala, cihazı geliştiren İngiliz fizikçi Godfrey Hounsfield'in adıyla anılmaktadır. Hounsfield skalasında saptanan rakamsal veriler Hounsfield Ünitesi (HU) olarak anılır. Burada yapının yoğunluğunu belirleyen faktör, maddenin x ışınımı absorbe etme özelliği ile ilgilidir. X-ışınımı fazla absorbe eden kemik, kalsifikasyon ve taş gibi yapılar beyaz görülür ve yüksek HU değerleri verirlerken (80 - 100 HU), su orta derecede (0 HU), yağ sıfırın altında (-80 HU) hava ise skalanın en altında değerleri (-1000 HU) oluşturmaktadır. Normalde 20 gri tonu ayırt edebilen insan gözünün bu yüksek yoğunluk farkı gösteren görüntüleri istenilen ayarda algılayabilmesi için piksellerdeki rakamsal değerler üzerinde oynanarak yapılan ayarlamalar ile görüntü üzerinde yoğunluk farklılıkları istenilen şekilde ortaya konabilmektedir. Bu ayarlamalar pencereleme olarak adlandı-

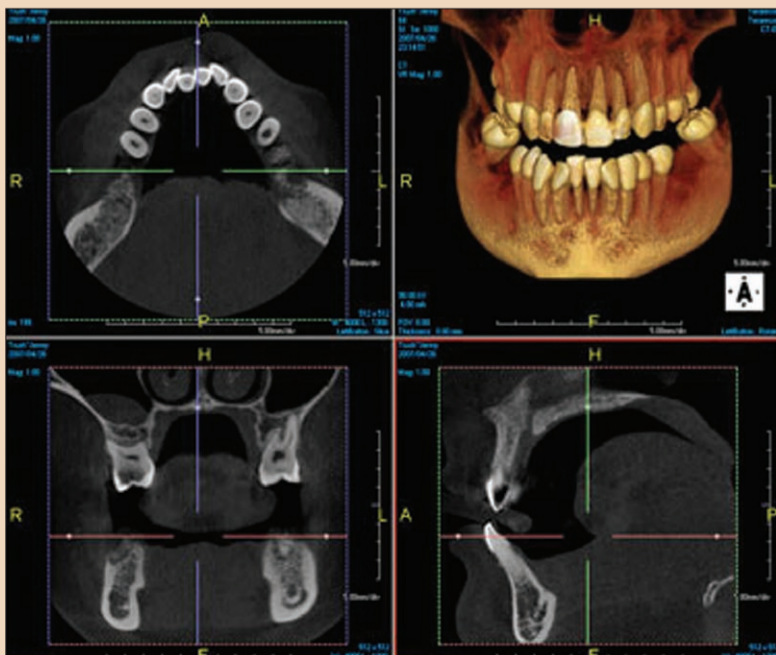
rılmakta ve pencerelemenin merkezi pencere seviyesini (WL: window level) gösterirken, Hounsfield skalasında pencereleme yapılan aralık ise pencere genişliğini (WW: window width) göstermektedir. İncelenen bölge her vücut bölgesinde ilgilenilen yapılar ve farklı yoğunluklara göre pencereleme yapılarak görüntü detaylı olarak incelenmektedir. Bu işlemler rekonstrüksiyon ya da reformasyon olarak adlandırılmaktadır. Konik ışınlı BT ile sagittal, aksiyal, koronal ve çapraz kesit görüntüleri gibi iki boyutlu görüntülerin yanı sıra, üç boyutlu kemik ya da yumuşak doku görüntüleri elde edilebilmektedir (Resim1)(5,12,25).

## Konik Işınlı Bilgisayarlı Tomografinin Avantajları

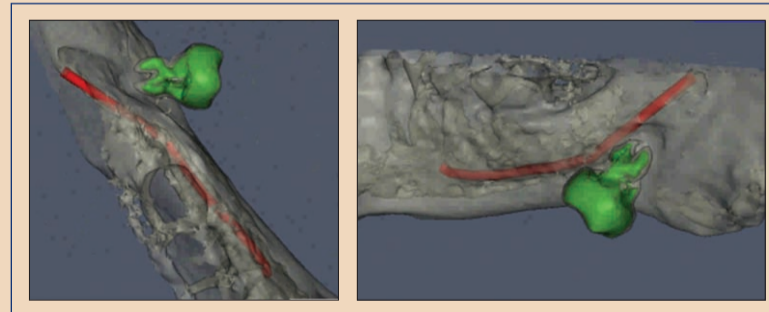
Konik ışınlı BT yüksek kontrasta sahip yapıların özellikle de kemiğin incelenmesinde net görüntüler elde edilmesine olanak sağlamaktadır. Klinik pratikte konik ışınlı BT teknolojisini kullanan geleneksel BT ile karşılaştırıldığında maksillofasiyal görüntüleme açısından önemli avantajlar sağlamaktadır (25).

**1. X ışını demetinde sınırlama:** X-ışını demetinin yalnızca incelenen bölgeye doğrultulması ile ışınlanan alanın boyutu da az olmakta ve böylece alınan radyasyon dozu minimum düzeyde kalmaktadır. Bir kısım konik ışınlı BT cihazları ile tek bir çene ya da 2-3 dişi içeren bir bölge gibi daha küçük alanlarda tarama yapmak üzere ayarlamalar yapılabilen iken, diğer konik ışınlı BT cihazlarında hedeflenen görüntü ne olursa olsun tüm kafa-yüz bölgesinin taranması gerekmektedir (21,25).

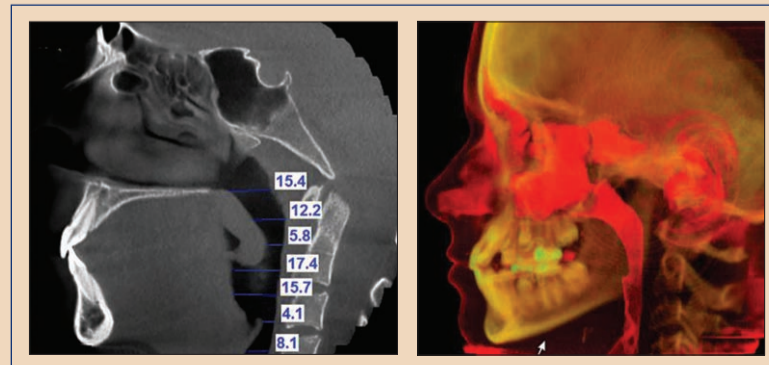
**2. Görüntünün doğruluğu:** Hacimsel veri seti vokselvolum element olarak bilinen ve her biri farklı derecelerde x-ışını emilimine sahip küçük kübik yapıları kapsamaktadır. Bu voksellerin boyutları görüntünün çözünürlüğünü belirler. Geleneksel BT'lerde vokseller anizotropiktir yani aksiyal kesit kalınlığı vokselin en uzun kenarını belirler. Voksel yüzeyleri kenarları 0,625 mm olan karelerden oluşurken,



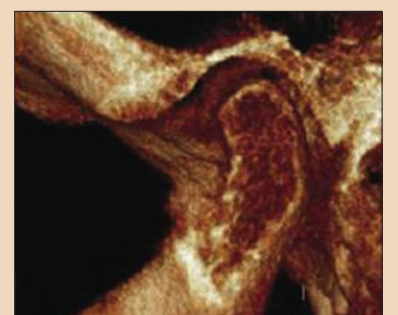
Resim 1: Konik ışınlı BT ile 2 boyutlu koronal, aksiyal, sagittal kesit görüntüleri ile 3 boyutlu görüntüler aynı anda elde edilebilmektedir.



Resim 2: Gömük yirmi yaş dişinin mandibular kanal ile ilişkisinin 3 boyutlu görüntüleri.



Resim 3: Konik ışınlı BT ile solunum yolunun hacimsel ölçümleri yapılabilmektedir.



Resim 4: Kondil-fossa ilişkisinin konik ışınlı BT görüntüsü.

← DT Sayfa 6

derinlikleri 1mm-1cm arasında değişmektedir. Konik ışın BT'lerde ise vokseller izotropiktir yani 3 boyutta da eşittir ve kenar boyları 0,4 mm ile 0,125 mm arasındadır. Kenar boylarının küçük olması küçük ölçümlerin yapılabilmesine, voksellerin izotropik olması ise yapılan ölçümlerin farklı düzlemlerde aynı doğru sonuçları vermesine olanak sağlar (3,17,25).

**3. Hızlı Tarama Süresi:** Konik ışın BT'de ham görüntünün tümü tek bir dönüş ile elde edildiğinden tarama 10-70 sn. gibi kısa bir sürede tamamlanır. Bu tam bir dönüş sırasında devamlı bir ışın alınımı söz konusu olmayıp, cihazın atım aralığına göre ayrı ayrı, küçük pozlamalar yapıldığından gerçek ışın alınımı süresi tarama süresinden daha az olup 2-7 sn. civarındadır. Tıbbi bilgisayarlı tomografilerde ise tarama ve ışın alınımı süresi çok daha uzundur. Hızlı tarama süresi daha az sayıda ham görüntü elde edilmesi anlamına gelmekte buna karşın hastanın hareket-siz bir şekilde kalması gereken süre kısa olduğundan hareket artefaktları azalmaktadır. Görüntülerin yeniden yapılandırılması için gereken süre konik ışın BT cihazları için değişkendir, ama genellikle 5 dakikadan daha azdır (21,23).

**4. Maksillofasiyal görüntülemeye özgü görüntü modelleri:** Medikal bilgisayarlı tomografi verilerine ulaşım ve işlem yapma BT çalışma istasyonları dışında olası değildir. Bu verilerin kişisel bilgisayarlarda kulanılmak üzere tasarlanmış programlara uygun formatlara dönüştürülebilmesine karşın; bu süreç yüksek maliyet ve tam süresini uzatan bir ara aşama gerektirmektedir. Konik ışın BT'lerden elde edilen verilerin rekonstrüksiyonu kişisel bir bilgisayar yardımı ile kolayca yapılabilmektedir. Ayrıca yazılımın doğrudan kullanıcı tarafından satın alınması ya da çeşitli satıcı firmalardan tek kullanımlık izinlerin sağlanması ile de isteyen her kullanıcının bu yazılımlara erişim şansı bulunmaktadır. Bu da klinisyene kliniğinde görüntülerin gerçek zamanlı analizini yapmasına ve birçok düzlemde görüntülemesine olanak sağlamaktadır. Konik ışın BT'lerden elde edilen hacimsel veri seti izotropik olduğundan tüm hacim hastanın anatomik özelliklerinin yeniden düzenlenmesini sağlayacak şekilde yeniden uyumlandırılabilir (23).

**5. Azalmış görüntü artefaktı:** Üretici firmaların geliştirdikleri artefakt azaltıcı ya da düzeltici yazılımsal algoritmalar ile metallerin oluşturduğu görüntü artefaktları önemli derecede azalmıştır (17,23).

**6. Konik ışın BT'nin geleneksel BT'lere göre bir diğer avantajı ise radyolog yardımı olmaksızın dişhekimisi tarafından uygulanabilmesi ve değerlendirilmesinin yapılabilmesidir (9).**

### Konik Işınlı Bilgisayarlı Tomografinin Sınırlamaları

**1. Yumuşak doku tiplerinin tanımlanması ve belirlenmesi:** Benzer doku tipleri (örneğin kaslar) benzer yoğunluk değerleri ile tanımlanmaktadır. Bu nedenle birbirine yakın kas gruplarının tam olarak birbirinden ayrılması oldukça güç olmaktadır. Masseter kası gibi yüzeysel kaslar izlenebilirken, daha derin kasların izlenmesi oldukça güç olmaktadır. Bu tip eksiklikler alternatif görüntüleme düzlemlerinin kullanılması ya da

daha ince kesitlerin kullanılması ile minimuma indirgenebilmektedir. Örneğin uygun pencereleme ayarları ile görüntülenmesi istenmeyen yağ ve deri yapıları filtrelenerek mandibular kasların topografisi çizilebilir. Yumuşak dokularda manyetik rezonans görüntülemenin bilgisayarlı tomografiye göre üstünlüğü kabul edilmiş olmasına karşın, birbirine yakın yüz kaslarının tanımlanması ve belirlenmesinde her iki görüntüleme tekniğini karşılaştıran sınırlı sayıda araştırma bulunmaktadır (2).

**2. Radyasyon dozu:** Röntgende olduğu gibi, BT incelemelerinde de başlıca risk iyonize ışın kullanılmasıdır. Pediyatrik popülasyonda tüm yaşamları süresince tekrarlayan bilgisayarlı tomografi incelemelerine bağlı olarak göz önünde bulundurulması gerekenler canlı dokuların x ışınlarına duyarlılıklarında artış, radyasyona bağlı kanserin ortaya çıkabileceği daha uzun yaşam süresine sahip olma ve belirli organlarda kanser riskinin birikmesi olarak ifade edilebilir (6).

Dişhekimliğinde tam amaçlı tüm görüntüleme yöntemlerinde ALARA (As Low As Reasonably Achievable) prensibine uygun davranmak gerekmektedir. Bu kurala göre, olabilecek en az radyasyon miktarıyla, tanıya yönelik olarak olabilecek en fazla görüntü kalitesini elde edebilmek amaçlanır. Ancak burada "minimum" radyasyon miktarından değil, "optimum" miktardan bahsedilir. Çok az miktarda radyasyon kullanmak daha sağlıklı

→ DT Sayfa 8

dti | Dental Tribune International

# Dental Tribune for iPad – Your weekly news selection

Our editors select the best articles and videos from around the world for you every week. Create your personal edition in your preferred language.

ipad.dental-tribune.com

## DENTAL TRIBUNE

— The World's Dental Newspaper —

← DT Sayfa 7

bir uygulamadır ama bu miktarda tanı değeri olmayan görüntüler elde edildiği için hastayı defalarca x-ışınına maruz bırakmak söz konusu olmaktadır (2).

Çeşitli konik ışın BT tarayıcılarının medikal amaçlı BT tarayıcıları ile radyasyon dozları bakımından karşılaştırılması, karşılaştırma esnasında farklı radyasyon birimlerinin kullanılması nedeni ile karmaşık bir duruma gelebilmektedir. Radyasyon dozimetrisinde basitçe 3 te-

mel doz birimi bulunmaktadır. Bunlar radyasyon emilim dozu, eşdeğer doz ve efektif dozdur. Farklı araştırmalarda vücudun farklı bölümlerinin maruz kaldığı dozları karşılaştırmada efektif doz kullanılmaktadır (16,21).

Konik ışın BT'lerde efektif doz geleneksel medikal BT'lere göre daha düşüktür. Farklı konik ışın BT makineleri marka ve bunların kurulum ayarlarına göre farklı efektif dozlara sahiptir. Efektif doz tek bir panoramik radyografi için 54µSv, tüm ağız periapikal radyografiler için

150µSv, geleneksel BT'lerde ise 2600 ile 6000 µSv arasındadır. Konik ışın BT cihazlarında efektif doz ise 45- 650 µSv arasında değişmektedir (11).

### Konik Işın Bilgisayarlı Tomografinin Uygulama Alanları

#### 1. Endodontik uygulamalar

Geleneksel radyografiler röntgen filmi ya da dijital sensörler üzerine düşen iki boyutlu görüntüler ile sınırlı kalmaktadır. Konik ışın BT ya da diğer adı ile dental volumetrik tomog-

rafi klinisyene geleneksel radyografilerden elde edemeyeceği önemli bilgiler sunmaktadır. İlgilenilen bölgeyi üç boyutlu görüntüleyebilme ile geleneksel radyografilerde kaçınılmaz olan superpozisyonlar elimine olmaktadır. DVT'nin çok önemli bir avantajı da geleneksel radyografiler ile karşılaştırıldığında yapılan ölçümlerin üç boyutlu geometrik doğruluğunun olması olarak ifade edilmektedir (3,21)

DVT'de periapikal hastalıkların göstergesi olan kök ucundaki radyolusens değişiklikler gele-

neksel radyografilere göre daha erken saptanmaktadır. Bu şekilde endodontik lezyonun erken dönemde teşhis ve tedavisinin yapılması ile endodontik tedavide başarı yüzdesi daha geç planlanan bir tedaviye göre oldukça artmaktadır. Lofthag-Hansen ve ark. periapikal patolojilerin tanısında intraoral radyografiler ile DVTleri karşılaştırmışlar ve DVT ile inceledikleri 42 dişin herbirinde en az bir periapikal saptarken aynı dişleri periapikal radyografi ile incelediklerinde 35 tanesinde lezyon gözlemişlerdir. Ayrıca tek tek kökleri değerlendirdiklerinde geleneksel radyografiler ile 53 lezyon saptarken DVT ile 33 kökte daha lezyon belirlemişlerdir (14).

Geniş periapikal lezyonlu dişlerde periapikal kist ya da granulomaların ayırıcı tanısında DVT ile geleneksel biyopsi yöntemi karşılaştırılmış, DVT görüntülerindeki periapikal lezyonların gri skalaya göre yapılan ölçümleri ile granülom ve kistlerin ayırıcı tanısında kullanılabilirliği belirtilmiş ve DVT'lerin biyopsiye göre klinik olarak daha doğru ve daha yararlı olduğu sonucuna ulaşılmıştır (24).

Gerek geleneksel BT gerek DVT periradikuler endodontik cerrahi planlamasında kullanılmıştır. Üç boyutlu görüntüleme ile kök uçlarının inferior dental kanal, mental foramen ve maksiller sinüs gibi önemli anatomik yapılara komşulukları izlenebilmektedir. Velvart ve ark. medikal BT kullanılan her olguda kök uçlarının inferior dental kanal ile ilişkisinin saptanabildiğini, geleneksel radyografilerde ise bu oranın %40'tan az olduğunu belirtmişlerdir (27). DVT'lerde çok daha az radyasyon ile benzer sonuçlar elde etmek mümkün olacaktır. Rigolone ve ark. DVT'lerin üst birinci büyük azı dişlerinin palatinal köklerinin periapikal mikrocerrahisinde önemli bir rol oynayabileceği sonucuna ulaşmışlardır. DVT ile kortikal kemik ile palatinal kök ucu arasındaki mesafe ölçülebilmekte ve kökler arasında maksiller sinüsün varlığı saptanabilmektedir (22).

Cerrahi operasyon öncesi kortikal kemik kalınlığı, süngerisi kemik şekli, fenestrasyon, üst ve alt çene şekilleri ile periapikal cerrahisi planlanan dişlerin köklerindeki eğrilikler belirlenebilmektedir. Farklı açılardan alınmış periapikal radyografilerde dahi izlenemeyen kök kanalları 3 boyutlu görüntülerden alınan aksiyal kesitlerde görülebilmektedir. Periapikal lezyonun gerçek boyutu, lokalizasyonu, derecesi ve tam olarak hangi kökten kaynaklandığı belirlenebilmektedir (21).

DVT ile yapılan tek bir tarama ile tüm alveolar ve luksasyon yaralanmalarının niteliği ve şiddeti saptanabildiğinden DVT dentoalveolar travmaların tanısında yararlı olmaktadır. DVT'nin yatay bir kök kırığının saptanmasında kullanılması ile farklı açılardan birçok kez periapikal radyografi alınması gerekliliği ortadan kalkmakta ayrıca kırık hattının lokalizasyonu hatasız olarak saptanabilmektedir (26).

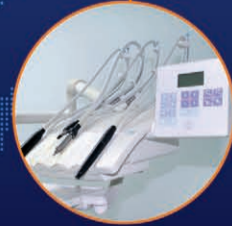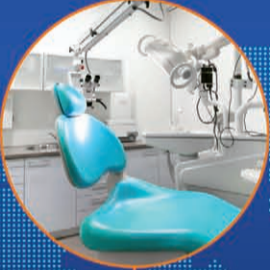DVT'nin endodontik uygulamalardaki en önemli alanların-

## Post and search for jobs & classifieds worldwide on the largest media platform in dentistry!

Our global online classifieds and career sections are the best solution for filling job vacancies or selling and purchasing equipment for the dental office. Your postings will be available to over 650,000 dental professionals, all readers of the Dental Tribune newspapers, which are published in more than 25 languages worldwide.

For more information and free posting opportunities please go to:

[www.dental-tribune.com](http://www.dental-tribune.com)



# DENTAL TRIBUNE

— The World's Dental Newspaper —



← DT Sayfa 8

dan biri tedavi sonuçlarının değerlendirilmesinde yarattığı farklılıklar olacaktır. Ayrıntılı DVT incelemeleri endodontik tedavi sonuçlarının değerlendirilmesinde daha objektif ve dolayısıyla daha doğru saptamalar yapma olanağı sunmaktadır. DVT ile elde edilen görüntüler geometrik olarak doğru ölçüdedir ve geleneksel film ya da dijital periapikal radyografilerde sıklıkla gözlenen komşu anatomik yapıların superpozisyonları ya da dişlerdeki distorsiyonlar gibi olumsuzluklar oluşmamaktadır. Geleneksel radyografilerde iyileştiği gözlenen ve kök kanal dolumu yapılmış olan dişler DVT ile görüntülendiklerinde genişlemiş periodontal ligaman aralığı ya da periapikal radyolüzenslik gibi periapikal hastalık belirtilerinin devam ettiği gözlenebilir. Bu da endodontik olarak tedavi edilmiş ve geleneksel radyografiler ile de iyileştiği gözlenmiş dişlerin kuron restorasyonlarının yapımına geçilmesi bakımından önemlidir (21).

DVT ile alınan radyasyon dozunun geleneksel periapikal radyografilere oranla daha yüksek olması, maliyetinin yüksek olması ve ancak belirli görüntüleme merkezlerinde bulunması gibi nedenler ile DVT endodontik uygulamalarda periapikal radyografilerin yetersiz kaldığı ve tanı ve tedavi planlamasında daha ileri tetkiklerin gerekli olduğu durumlarda tercih edilmelidir (21).

## 2. Ortodontik Uygulamalar

DVT teknolojisi ile bir dakikadan kısa bir sürede gerekli tüm radyografik görüntülerin elde edilmesi mümkün olmaktadır. Periapikal, panoramik, sefalometrik ve oklüzal radyografiler, TME serileri ve rutin radyografi makineleri ile elde edilemeyen birçok kesitsel görüntüler ile sağ ve sol taraftan ayrı ayrı sefalometrik radyografi görüntüleri izlenebilmektedir (11).

1. *Alveol kemiğinin değerlendirilmesi:* Alveol kemiği yalnızca dişin distal ya da mesial tarafından değil tüm açılardan incelenebilmektedir. Bu da dişlerin bukkolingual hareketleri sırasında (kavisin genişletilmesi ya da kesicilerin labiale hareketinde) varolan kemik genişliğinin saptanmasına ve bukkal ve lingual yüzeylerde fenestrasyon ve dehisens gibi defektlerin değerlendirilmesine izin vermektedir.

2. *Dişlerin eğimleri ve tork kuvveti:* Dişlerin aksiyal eğimlerinin üç boyutlu değerlendirilmesi modellerden elde edilen bilgiye ek bilgi sağlamaktadır.

3. *Gömük diş pozisyonları:* Gömük dişlerin gerçek pozisyonları ve bitişik oldukları kökler ve diğer anatomik yapılar ile ilişkileri saptanıp cerrahi ya da ortodontik hareket planlaması yapılabilmektedir (Resim 2).

4. *Yumuşak doku ilişkileri:* Dudak uzunluğu lateral radyografilerle ölçülebilmekte iken ağız genişliği ölçülememektedir. Üç boyutlu veri kaydı ağız köşelerinin dentisyonla ilişkilerini değerlendirme olanağı sağlayabilmektedir. Ayrıca yanak kalınlığı ve dolgunluğu da diş kavsi genişliği ve fasiyal estetik ile il-

gili olarak incelenebilen parametrelerdir.

5. *Solunum yolu analizleri:* Konik ışın BT teknolojisi solunum yolunun üç boyutlu ve hacimsel incelenmesine izin vererek büyük bir ilerleme sağlamıştır (Resim 3). Ağız solunumu yapanlarda, adenoid hipertrofisi ya da uyku apnesi olanlarda solunum yolunun hacimsel ölçümleri yapılabilmektedir (8).

DVT'nin dudak-damak yarıklı hastalarda kullanımı tam ve tedavi planlamasında büyük kolaylık sağlamaktadır. Bu hastalarda


yan kesici dişlerde şekil bozuklukları, konjenital olarak eksik ya da fazla yan kesici dişler ve yarık bölgesinde gömük köpek dişleri görülebilmektedir. Dudak damak yarıklı hastaların bu tipik bulguları alveol kemiği grefti ihtiyacının ve zamanının belirlenmesinde ve ortodontik tedavi planlaması yapılırken yarık bölgesindeki dişlerin morfolojilerinin ve prognozlarının değerlendirilmesinde önemlidir (18).

## 3. Çene-yüz cerrahisi uygulamaları

Üç boyutlu bilgisayarlı tomografiler kraniyofasiyal malformasyonların ya da kazanılmış defektlerin tanı ve cerrahi öncesi tedavi planlamasında tercih edilebilmektedir. Maksillofasiyal malformasyonlar kazanılmış ya da konjenital olabilmektedir. Kazanılmış malformasyonlar travma ya da tümörlerin cerrahi rezeksiyonu sonucu oluşmaktadır. Konjenital malformasyonlar simetrik ya da asimetrik yapıda olabilmektedir. Ortodontistler ve maksillofasiyal cerrahlar maksillofasiyal deformitelerin standart

incelemesinde standart olarak oklüzal analizler ve klinik fotoğraflar ile birlikte lateral ve antero-posterior sefalogramları kullanılmaktadır. Lateral sefalogramlar asimetrik maksillofasiyal deformitelerde anormal tarafın yüzün diğer kısmına doğru superpoze olması nedeni ile yetersiz kalmakta ve bu durumda üç boyutlu BT incelemelerinin tercih edilmesi gerekmektedir (1). Malformasyonlar dışında baş ve boyun kanserlerinin cerrahi ön-

→ DT Sayfa 10



**EMS**  
ELECTRO MEDICAL SYSTEMS

[EMS-SWISSQUALITY.COM](http://EMS-SWISSQUALITY.COM)

# SAVE CELLS

## NEW EMS SWISS INSTRUMENTS SURGERY - SAVING TISSUE WITH NEW INNOVATIONS IN IMPLANT DENTISTRY

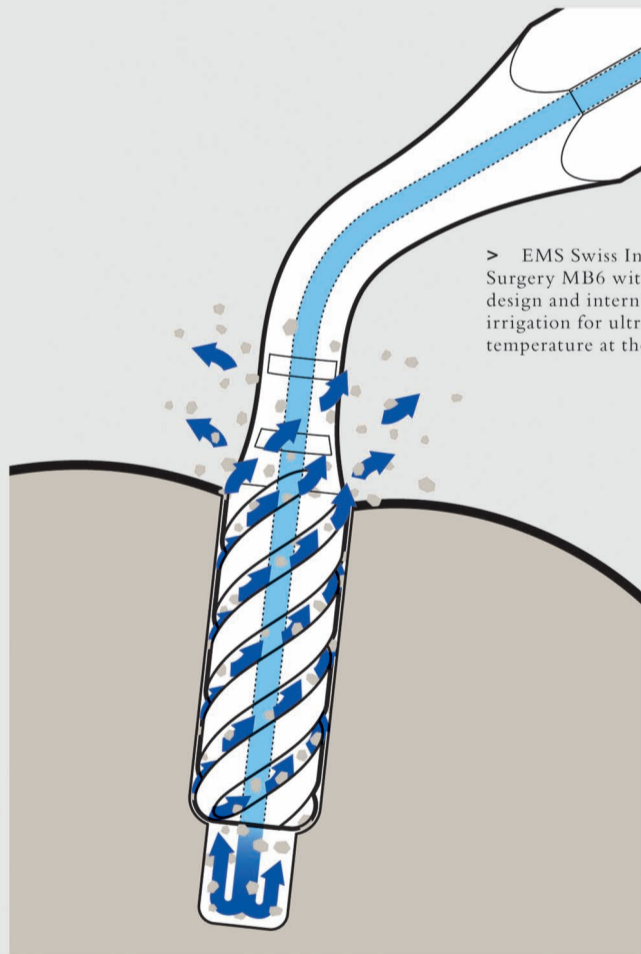
The inventor of the Original Piezon Method has won another battle against the destruction of tissue when dental implants are performed. The magic word is dual cooling – instrument cooling from the inside and outside together with simultaneous debris evacuation and efficient surgical preparations in the maxilla.

**COOLING HEALS**  
A unique spiral design and internal irrigation prevent the instrument's temperature from rising during the surgical procedure. These features combine effectively to promote excellent regeneration of the bone tissue.

EMS Swiss Instruments Surgery MB4, MB5 and MB6 are diamond-coated cylindrical instruments for secondary surgical preparation (MB4, MB5) and final osteotomy (MB6). A spiral design combined with innovative dual cooling makes these instruments unique in implant dentistry.

**CONTROL SAVES**  
Effective instrument control fosters atraumatic implant preparation and minimizes any potential damage to the bone tissue.

**PRECISION REASSURES**  
Selective cutting represents virtually no risk of damage to soft tissue



> EMS Swiss Instrument Surgery MB6 with unique spiral design and internal instrument irrigation for ultralow temperature at the operative site

(membranes, nerves, blood vessels, etc.). An optimum view of the operative site and minimal bleeding thanks to cavitation (hemostatic effect!) further enhance efficacy.

The new EMS Swiss Instruments Surgery stand for unequaled Swiss precision and innovation for the benefit of dental practitioners and patients alike – the very philosophy embraced by EMS.

For more information >  
[www.ems-swissquality.com](http://www.ems-swissquality.com)

