

Milchzahntrauma

Trotz seiner hohen Prävalenz führt das Milchzahntrauma ein relatives Schattendasein in der Endodontie. Ao. Univ.-Prof. Dr. Kurt A. Ebeleseder zeigt eine Behandlungsstrategie auf. **▶ Seite 4f**



Auf globaler Ebene aktiv

Zu Besuch in der MIS-Firmenzentrale in Israel: Dem 1995 gegründeten Familienunternehmen ist der Aufbau einer weltweit anerkannten Marke gelungen. CEO Idan Kleinfeld im Gespräch. **▶ Seite 8**



Digitalisierung im Fokus

Das World Dental Forum findet im Oktober 2015 in Hongkong statt und legt einen Schwerpunkt auf Alltagsfragen, die die Digitalisierung der Zahnmedizin mit sich bringen. **▶ Seite 10**

ANZEIGE

STARK IM POLIEREN!



KENDA
 DENTAL POLISHERS



www.kenda-dental.com
 Phone +423 388 23 11
 KENDA AG
 U - 9490 VADUZ
 PRINCIPALITY OF LIECHTENSTEIN

Hoffnungsträger

Brokkoli beugt Mundkrebs vor.

PITTSBURGH – Forscher aus Pittsburgh, USA, haben einen Stoff entdeckt, der bei der Prävention von Mundkrebs sowie Krebs im Kopf- und Halsbereich helfen könnte. Das Antioxidans Sulforaphan zeigte sich im Versuch mit Mäusen vielversprechend.

Im Versuch verabreichten die Forscher einer Gruppe von krebsanfälligen Mäusen über sieben Monate hinweg das Anti-Krebs-Extrakt aus Brokkoli, einer Kontrollgruppe nicht. Es zeigte sich, dass die Mäuse, die Sulforaphan

erhielten, seltener, und wenn dann schwächer, an Krebs im Kopf-Hals-Bereich und im Mund erkrankten.

Im Organismus aktiviert Sulforaphan das Protein NRF2. Dieses reguliert die Genexpression, die für entzündungshemmende Vorgänge verantwortlich ist. In früheren Studien wurde bereits nachgewiesen, dass Sulforaphan gegen andere Krebserkrankungen, aber auch Arthrose, vorbeugend wirkt. **DT**

Quelle: ZWP online

Mehr Sicherheit für Patienten

Schweiz passt Medizinprodukteverordnung an strengere EU-Anforderungen an.

BERN – Der Bundesrat will sicherstellen, dass Medizinprodukte in der Schweiz den gleich hohen Schutz bieten wie in Europa, und Schweizer Medizinprodukte weiterhin freien Zugang zum EU-Markt haben. Er hat deshalb beschlossen, per 15. April 2015 die Medizinprodukteverordnung (MepV) anzupassen.

Nichtkonforme Medizinprodukte in der Schweiz und der EU haben in den vergangenen Jahren zu kritischen Situationen für Patienten geführt. Als Reaktion darauf hat die EU-Kommission angeordnet, die Überwachung von Medizinprodukten zu erhöhen. Dies betrifft in einem ersten Schritt die Konformitätsbewertungsstellen (KBS). Diese prüfen, ob Produkte die Anforderungen an Sicherheit und Gesundheit erfüllen und auf den Markt gebracht werden dürfen. Medizinprodukte werden im EU-Raum seit Anfang 2014 strenger begutachtet, zugleich wurde die Beaufsichtigung der KBS durch die Behörden gestärkt und harmonisiert.

Die Schweiz ist über ein Abkommen in das europäische System des Marktzugangs für Medizinprodukte und deren Überwachung eingebunden. Mit der Anpassung der Medizinprodukteverordnung (MepV) gleicht die Schweiz ihre Bestimmungen den strengeren Anforderungen der EU an. Damit wird garantiert, dass die Schweizer Produkte auch künftig die gleich hohen Ansprüche an die Patientensicherheit erfüllen und auf dem europäischen Markt ohne Hindernisse verkauft werden können.

Einige KBS können die strengen Anforderungen nicht erfüllen und haben deshalb ihre Tätigkeit im Bereich der Medizinprodukte-Zertifizierung bereits aufgegeben oder dies angekündigt. Die von diesen KBS betreuten Zertifikate werden in der Folge widerrufen. Die betroffenen Medizinproduktehersteller müssen sich somit an eine andere KBS wenden, wenn sie ihre Produkte weiterhin auf dem schweizerischen und europäischen Markt anbieten wollen. Die



Schweizerische Heilmittelbehörde Swissmedic hat die Hersteller bereits auf die rechtlichen Vorgaben und Neuerungen hingewiesen.

In einem nächsten Schritt soll das Abkommen zwischen der Schweiz und der EU angepasst werden. Ziel ist die Zusammenarbeit zwischen Swissmedic und den entsprechenden EU-Behörden bei Inspektionen sowie den Informationsaustausch zu stärken. **DT**

Quelle: Bundesamt für Gesundheit

Frauen und Ausländer

FMH-Ärztstatistik 2014 belegt einen Schweizer Trend.

BERN – Der Frauenanteil unter der in der Schweiz berufstätigen Ärzteschaft ist auch 2014 angestiegen.

Dieser Trend beeinflusst u.a. die Entwicklung der Altersstruktur und des Arbeitspensums. Der Anteil an

Medizinalpersonen mit einem ausländischen Arzt Diplom nahm ebenfalls zu: Beinahe jeder dritte Arzt stammt inzwischen aus dem Ausland. Um diesem Wandel gerecht zu werden und längerfristig die medizinische Versorgung in der Schweiz sicherstellen zu können, sind deshalb Massnahmen wie die weitere Erhöhung von Studienplätzen sowie die Schaffung attraktiver Lebens- und Arbeitsbedingungen auch für Teilzeit-Arbeitende und Wiedereinsteigende notwendig. 2014 waren 34'348 Ärzte in der Schweiz berufstätig. Dies sind 1'106 mehr als im Vorjahr. Die Zunahme der Ärztezahl ist hauptsächlich den Frauen zu verdanken. Obwohl die Männer mit 60,4 Prozent immer noch in der Überzahl sind, steigt der Frauenanteil in den vergangenen Jahren kontinuierlich an.

Altersstruktur und Arbeitspensum


Dieser Trend wirkt sich auch auf die Altersstruktur der Ärzteschaft aus: In der Altersklasse unter 35 Jahre sind Frauen deutlich in der Überzahl. Ab 40 Jahre sind dann wieder mehr Männer als Frauen

Fortsetzung auf Seite 2 →



© Syda Productions

ANZEIGE



Streuli
 pharma

Wenn Alltägliches unerträglich wird ...

Neuer Professor für Implantologie in Zürich

Ronald E. Jung zum ausserordentlichen Professor an der UZH ernannt.

ZÜRICH – Der Universitätsrat der Universität Zürich hat an seiner Sitzung vom 7. April 2015 PD Dr. Ronald E. Jung zum ausserordentlichen Professor ad personam für Implantologie der Universität Zürich ernannt.

Prof. Dr. Ronald E. Jung, geb. 1970, wurde auf den 1. Mai 2015 zum ausserordentlichen Professor ad personam für Implantologie am Zentrum für Zahnmedizin der Medizinischen Fakultät ernannt. Prof. Dr. Jung studierte Medizin und Zahnmedizin an der UZH und absolvierte 1995 die eidgenössische Prüfung in Zahnmedizin. Nach Tätigkeiten als Assistent und Oberassistent, u.a. an der Klinik für Mund-, Kiefer- und Gesichtschirurgie sowie der Klinik für Kronen- und Brückenprothetik, Teilprothetik und zahnärztliche Materialkunde (KBTM) der UZH, wurde er 2005 zum stellvertretenden Direktor der KBTM ernannt. 2006 war Prof. Jung für ein Jahr Visiting Associate Professor am Department of Periodontics des Health Science Center der University of Texas in San Antonio. Zwei Jahre



Prof. Dr. Ronald E. Jung

später erhielt er die Venia Legendi in Zahnmedizin an der UZH. Zudem hat er 2011 seine PhD an der Universität Amsterdam, ACTA dental school, Holland, erworben. Prof. Jung war ferner 2013 als Visiting Associate Professor an der Harvard School of Dental Medicine in Boston tätig. [DZ](#)

Quelle: Universität Zürich

Schnell und aktuell

ZWP online im Rekordhoch.

LEIPZIG – Der März – ein Monat der Rekorde. Schloss die IDS mit einem Rekordergebnis ab, so tut es ihr Deutschlands grösstes dentales Nachrichten- und Informationsportal gleich und verzeichnet für den IDS-Monat erstmals knapp 240'000 Besuche und mehr als 535'000 Seitenaufrufe. Im Vergleich zum IDS-März im Jahr 2013 bedeutet dies einen Anstieg um 65 Prozent.

Die News-Plattform für Zahnärzte, Zahntechniker, Kieferorthopäden und das gesamte Praxispersonal berichtete tagtäglich live von der dentalen Leit-

messe in Köln und überzeugte mit Aktualität und Schnelligkeit. Vor Ort wurden Videocontent, Bildergalerien, 360grad-Touren und der tägliche IDS-Newsletter produziert. Sie gaben einen umfassenden Einblick in das Messtreiben und gestalteten die Berichterstattung für die ZWP online-Leser als äusserst informativ und lesenswert.

Welche Themen und News darüber hinaus bei den Lesern grossen Anklang fanden, zeigt das aktuelle Dashboard auf statistik.oemus.com. [DZ](#)

Quelle: ZWP online

Luzerner Zahnarzt verliert Zulassung

Gericht sieht mangelnde Vertrauenswürdigkeit.

LUZERN – Weil er eine Gefahr für seine Patienten darstellt, entzog das Kantonsgericht Luzern kürzlich einem selbstständigen Zahnarzt das Recht zu praktizieren und verurteilte ihn zusätzlich zu einer Geldstrafe in Höhe von 10'000 Franken.

Eigentlich wollte der Luzerner Dentist seine Praxis erst im Juni dieses Jahres aufgeben, doch nun ging alles schneller als ursprünglich geplant. Der Grund: Verstösse gegen Berufspflichten und der Verlust der Vertrauenswürdigkeit, urteilte das zuständige Gericht. Der Angeklagte muss seine Praxis somit sofort schliessen. Dieser Tatsache versuchte er in Form einer Verwaltungsbeschwerde entgegenzuwirken, da er die Praxis ordnungsgemäss und mit entsprechendem Vorlauf an einen Nachfolger übergeben wollte. Mit diesem Ein-



spruch hatte er allerdings keinen Erfolg. Die Richter sahen in seiner Tätigkeit eine Gefahr für die Patienten und entschieden nun, ihm die Bewil-

ligung sofort zu entziehen. Das Urteil ist noch nicht rechtskräftig. [DZ](#)

Quelle: ZWP online

← Fortsetzung von Seite 1: „Frauen und Ausländer“

berufstätig. Es ist aber davon auszugehen, dass sich der wachsende Frauenanteil künftig noch stärker in der Altersstruktur widerspiegeln

Ärztliche Funktionen

Geschlechtsspezifische Unterschiede bestehen auch in der ausgeübten ärztlichen Funktion. Einzig auf der Stufe der Assistenzärzte überwiegt mit 57,4 Prozent der

Arbeitszeitmodelle

Um den steigenden Frauenanteil in der Ärzteschaft und die damit zu erwartende grössere Nachfrage nach Teilzeitarbeit gerecht zu werden, sind neue Arbeitszeitmodelle zu schaffen. Ausschlaggebend ist hier die verbindliche und koordinierte Zusammenarbeit zwischen den Leistungserbringern innerhalb eines Fachgebiets, aber auch interdisziplinär und interprofessionell.

Ausländeranteil

Neben dem Frauenanteil ist auch der Anteil der Ärzteschaft mit einem ausländischen Arzt diplom 2014 gestiegen – von 29,1 auf 30,5 Prozent. Damit stammt mit 10'478 Personen fast ein Drittel der in der Schweiz berufstätigen Ärzte aus dem Ausland.

Die grosse Mehrheit der ausländischen Medizinalpersonen stammt aus den Nachbarländern, wobei Deutschland allein die Hälfte stellt (5'972 von 10'478). Das macht deutlich, dass das hohe Niveau der medizinischen Versorgung in der Schweiz einzig dank dem ausländischen Fachpersonal aufrechterhalten werden kann.

Dies erfordert Massnahmen auf politischer Ebene, wie beispielsweise die weitere Erhöhung von Medizinstudienplätzen. Um die medizinische Versorgung der Bevölkerung auch in Zukunft sicherzustellen, sind jährlich rund 1'300 Abschlüsse notwendig. [DZ](#)

Quelle: www.fmh.ch



wird. Die Ärztinnen prägen auch die Entwicklungen im Arbeitspensum – im ambulanten Sektor bevorzugen sie vermehrt Teilzeitarbeit, im stationären Sektor ist Teilzeitarbeit dagegen weniger verbreitet.

Frauenanteil, danach nimmt er kontinuierlich ab: von 43,7 Prozent bei den Oberärzten über 22,4 Prozent bei den leitenden Ärzten bis hin zu lediglich 10,9 Prozent bei den Chefärzten.

DENTAL TRIBUNE

IMPRESSUM

Verlag
OEMUS MEDIA AG, Holbeinstr. 29
04229 Leipzig, Deutschland
Tel.: +49 341 48474-0
Fax: +49 341 48474-290
kontakt@oemus-media.de
www.oemus.com

Verleger
Torsten R. Oemus

Verlagsleitung
Ingolf Döbbecke
Dipl.-Päd. Jürgen Isbaner
Dipl.-Betriebsw. Lutz V. Hiller

Chefredaktion
Dipl.-Päd. Jürgen Isbaner (ji), Vi.S.d.P.
isbaner@oemus-media.de

Redaktionsleitung
Majang Hartwig-Kramer (mhk)
m.hartwig-kramer@oemus-media.de

Redaktion
Marina Schreiber (ms)
m.schreiber@oemus-media.de

Anzeigenverkauf
Verkaufsleitung
Dipl.-Betriebsw. Lutz V. Hiller
hiller@oemus-media.de

Projektmanagement/Vertrieb
Nadine Naumann
n.naumann@oemus-media.de

Produktionsleitung
Gernot Meyer
meyer@oemus-media.de

Anzeigendisposition
Marius Mezger
m.mezger@oemus-media.de

Bob Schliebe
b.schliebe@oemus-media.de

Lysann Reichardt
l.reichardt@oemus-media.de

Layout/Satz
Matthias Abicht

Lektorat
Hans Motschmann
h.motschmann@oemus-media.de

Erscheinungsweise
Dental Tribune Swiss Edition erscheint 2015 mit 12 Ausgaben (zwei Doppelausgaben 1+2 und 7+8), es gilt die Preistabelle Nr. 6 vom 1.1.2015. Es gelten die AGB.

Druckerei
Dierichs Druck+Media GmbH, Frankfurter Str. 168, 34121 Kassel, Deutschland

Verlags- und Urheberrecht
Dental Tribune Swiss Edition ist ein eigenständiges redaktionelles Publikationsorgan der OEMUS MEDIA AG. Die Zeitschrift und die enthaltenen Beiträge und Abbildungen sind urheberrechtlich geschützt. Jede Verwertung ist ohne Zustimmung des Verlages unzulässig und strafbar. Das gilt besonders für Vervielfältigungen, Übersetzungen, Mikroverfilmungen und die Einspeicherung und Bearbeitung in elektronischen Systemen. Nachdruck, auch auszugsweise, nur mit Genehmigung des Verlages. Bei Einsendungen an die Redaktion wird das Einverständnis zur vollen oder auszugsweisen Veröffentlichung vorausgesetzt, sofern nichts anderes vermerkt ist. Mit Einsendung des Manuskriptes geht das Recht zur Veröffentlichung als auch die Rechte zur Übersetzung, zur Vergabe von Nachdruckrechten in deutscher oder fremder Sprache, zur elektronischen Speicherung in Datenbanken zur Herstellung von Sonderdrucken und Fotokopien an den Verlag über. Für unverlangt eingesandte Bücher und Manuskripte kann keine Gewähr übernommen werden. Mit anderen als den redaktionseigenen Signa oder mit Verfasseramen gekennzeichnete Beiträge geben die Auffassung der Verfasser wieder, welche der Meinung der Redaktion nicht zu entsprechen braucht. Der Autor des Beitrages trägt die Verantwortung. Gekennzeichnete Sonderteile und Anzeigen befinden sich ausserhalb der Verantwortung der Redaktion. Für Verbands-, Unternehmens- und Marktinformationen kann keine Gewähr übernommen werden. Eine Haftung für Folgen aus unrichtigen oder fehlerhaften Darstellungen wird in jedem Falle ausgeschlossen. Gerichtsstand ist Leipzig, Deutschland.

Editorische Notiz

Schreibweise männlich/weiblich

Wir bitten um Verständnis, dass – aus Gründen der Lesbarkeit – auf eine durchgängige Nennung der männlichen und weiblichen Bezeichnungen verzichtet wurde. Selbstverständlich beziehen sich alle Texte in gleicher Weise auf Männer und Frauen.

Die Redaktion



3-D-Druck „lebender“ Knochen

Freiburger Wissenschaftler wollen Gewebe mit eingebauten Blutgefässen drucken.

FREIBURG IM BREISGAU – Knochen mit eigenen Blutgefässen könnten künftig mit dem 3-D-Drucker hergestellt werden. Freiburger Wissenschaftler entwickeln jetzt ein Druckverfahren, das aus Zellen von Knochen und Blutgefässen funktionsfähige Knochen erzeugt. Die Gefässzellen sollen die Durchblutung des Gewebes verbessern, indem sie eine Verbindung zum Blutkreislauf des Patienten herstellen. Für die Entwicklung dieser 3-D-Druck-Methode erhalten die Wissenschaftler eine dreijährige Förderung der Deutschen Forschungsgemeinschaft (DFG). Sollte sich das Verfahren bewähren, könnten damit auch grössere Kunstgewebe gedruckt werden, bis hin zu ganzen Organen.

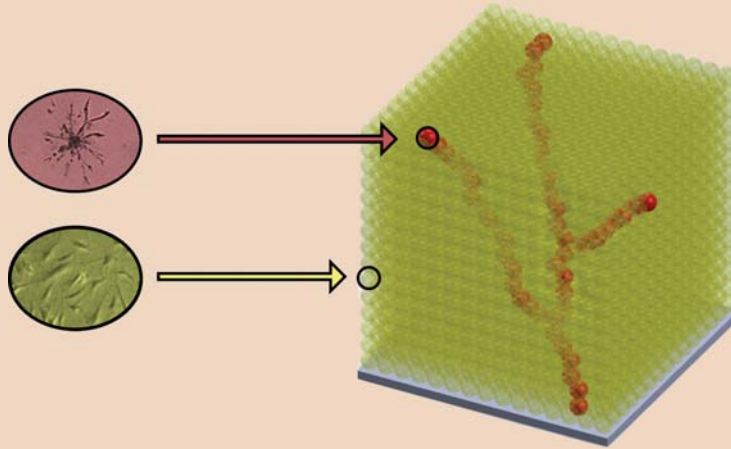
Gezielte Blutversorgung für künstliches Gewebe

„Bei der Entwicklung von künstlichem Knochengewebe ist die Frage der Blutversorgung noch immer weitgehend ungelöst. Dadurch ist so-

wohl die Grösse als auch der Typ des Gewebes stark beschränkt“, sagt Prof. Dr. Günter Finkenzeller, Forschungssektionsleiter an der Klinik für Plastische und Handchirurgie des Universitätsklinikums Freiburg. Er leitet das Projekt gemeinsam mit Dr. Peter Koltay, leitender wissenschaftlicher Mitarbeiter am Institut für Mikrosystemtechnik (IMTEK) der Universität Freiburg. Bekannt ist, dass sich die Blutversorgung eines künstlich erzeugten Gewebes durch sogenannte Endothelzellen verbessern lässt. Diese Zellen kleiden die Gefässe aus und können auch selbst neue bilden. Doch bisher stirbt ein Grossteil der Knochenzellen aufgrund von Sauerstoffmangel, bevor die Zellen Gefässe gebildet haben. „Unser Ansatz sieht vor, dass wir die Endothelzellen genauso wie die Knochenzellen per 3-D-Druck im Gewebe an die Stelle platzieren, wo sich die Gefässe ausbilden sollen“, sagt Prof. Dr. Finkenzeller. „Die Gefässe des künstlichen Gewebes könnten dann zeitnah nach

der Operation mit den Gefässen des umgebenden gesunden Gewebes zusammenwachsen und so die Blutver-

schaffen zu drucken. Dafür werden dem Körper Zellen entnommen, in einer



3-D-Knochenmodell

sorgung des Kunstgewebes sicherstellen“, erläutert der Wissenschaftler weiter.

Mit Spezialdruckern ist es bereits heute möglich, kleine und relativ ein-

nährlösliche Gewebeeinheiten zu drucken. Dafür werden dem Körper Zellen entnommen, in einer 3-D-Drucker in eine Trägermatrix eingebracht. Diese wird dann implantiert. „Der 3-D-Druck von lebendigem Hautgewebe könnte in fünf

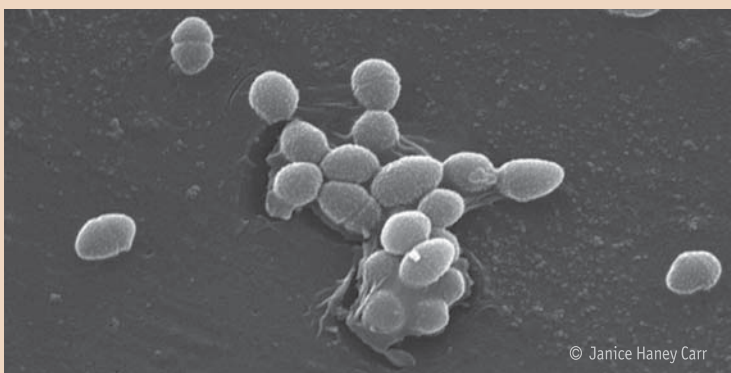
bis sieben Jahren klinisch Bedeutung erhalten“, sagt Prof. Dr. Finkenzeller. „Bei der Herstellung und Implantation von Knochengewebe wird es allerdings länger dauern, da dafür noch zentrale Fragen der Gewebeerzeugung geklärt werden müssen.“

„Das Forschungsprojekt könnte erheblich zum Fortschritt der Forschung und Technologie im Bereich der Gewebeerzeugung und des Tissue Engineering beitragen“, sagt Dr. Koltay. In einem ersten Schritt wird ein spezieller „BioPrinter“ gebaut. „Wir können schon heute Zellen lebend und schonend gezielt drucken“, sagt Dr. Koltay. „Jetzt müssen wir das Verfahren so anpassen, dass damit Knochenzellen und Blutgefässzellen verarbeitet werden können und diese einen funktionsfähigen Gewebeverband bilden.“ In einem späteren Schritt erfolgt dann die Überprüfung der Methode anhand chirurgischer Modelle. [DT](#)

Quelle: Universitätsklinikum Freiburg

Kampf gegen resistente Keime

Wissenschaftler entwickeln Therapie gegen Komplikationen nach Wurzelbehandlungen.



Elektronenmikroskopische Aufnahme von Enterococcus faecalis.

JERUSALEM – Antibiotikaresistente Keime stellen eine zunehmende Bedrohung bei medizinischen und zahnmedizinischen Eingriffen dar. Auch bei Wurzelbehandlungen kommt es im Nachgang oftmals zu Komplikationen durch bestehende Entzündungen, die das Bakterium *Enterococcus faecalis* (*E. faecalis*) verursacht. Israelische Wissenschaftler haben nun eine Möglichkeit gefunden, das Bakterium mithilfe von Bakteriophagen unschädlich zu machen.

Das derzeit effektivste Antibiotikum gegen *E. faecalis* ist Vancomycin. Ausschalten kann es das Bakterium jedoch nicht. Eine Alternative zum Antibiotikum stellt die Therapie mit Phagen dar. Die Forscher der Zahnmedizinischen Fakultät der Hebrew University of Jerusalem nutzten den Phagen EFDG1, um *E. faecalis* gezielt anzugreifen. Dieser infiziert den V583-Strang des Bakteriums. Dieser Strang zeigte sich als immun gegenüber Vancomycin. Um herauszufinden, wie effizient diese Therapie ist, haben sie *E. faecalis* nicht nur in einer Flüssigkultur, sondern auch im Biofilm mit EFDG1 behandelt. In beiden

Formen zeigte sich diese Behandlung vielversprechend. Die verwendeten Phagen gewannen die Wissenschaftler aus Abwässern einer Jerusalemer Wasseraufbereitungsanlage.

Weiterhin untersuchten sie anhand von Massenspektrometrie Gewebeproben, die mit der Phagentherapie behandelt wurden, um sicherzugehen, ob eine Behandlung am Menschen auch sicher wäre. Sie kamen zu dem Ergebnis, dass das Genom von EFDG1 keine für den Menschen schädlichen Gene enthält.

Infektionen mit *E. faecalis* sind für den Menschen lebensgefährlich. Sie können die Ursache für Endokarditis oder eine Bakteriämie sein. Die gezielte Ausschaltung mithilfe von Phagen wäre eine sehr gute Möglichkeit, Infektionen nach einer Wurzelkanalaufbereitung zu behandeln. Die ausführlichen Ergebnisse der Studie werden im April im Fachmagazin *Applied and Environmental Microbiology* unter dem Titel „Targeting *Enterococcus faecalis* biofilm using phage therapy“ erscheinen. [DT](#)

Quelle: ZWP online

ANZEIGE

CURAPROX

tough
WHITENING
ZAHNPASTA
mit
AKTIVKOHLE

WHITE
IS BLACK

Putz Dir die
ZÄHNE WEISS
und schütze dich
DOPPELT GEGEN
KARIES.



TAKE BLACK GET WHITE

Milchzahntrauma: weniger kann mehr sein

Kinderzahnheilkunde oder Endodontie – die Behandlungsstrategie nach einem Milchzahntrauma. Von ao. Univ.-Prof. Dr. Kurt A. Ebeleseder, Graz, Österreich.



Trotz seiner hohen Prävalenz (bis zu 50 Prozent wurden publiziert) führt das Milchzahntrauma ein relatives Schattendasein in der Endodontie. Ein Grund hierfür ist sicherlich, dass es eher als kinderzahnheilkundliches Thema denn als endodontisches gesehen wird, und ein zweiter Grund ist, dass Erfolge im Erhalt von Milchfrontzähnen wegen deren früher Exfoliation prinzipiell keine Langzeitrelevanz besitzen.

Verletzungsmuster und Diagnostik

Betrachtet man den traumatisierten Milchfrontzahn für sich, so zeigt dieser sämtliche aus der bleibenden Dentition wohlbekannte Verletzungsmuster, nur die Prävalenz bestimmter Verletzungen ist eine andere: Mit lateraler Dislokation, Intrusion und Avulsion dominieren im Milchgebiss die schweren Verletzungen, worin sich die Unvor-

hersehbarkeit des Sturzes für das Kind und seine noch mangelnde Fähigkeit zur adäquaten Reaktion ausdrücken. Zahnfrakturen finden sich deutlich seltener als im bleibenden Gebiss, was auf die zumeist kürzere Wurzel und den breiteren PDL-Spalt zurückzuführen ist. Der Milchzahn fängt somit den Stoss hauptsächlich über eine Dislokation ab, ohne zu frakturieren. Eine traumatisch eröffnete Pulpa ist daher im Milchgebiss deutlich seltener anzutreffen als im bleibenden. Kronenabbrüche in Gingivahöhe kommen häufiger vor, sind aber zumeist die Folgen einer Early Childhood Caries mit profunder Demineralisierung und vergleichsweise geringem Trauma (Abb. 1).

Mitverletzungen bleibender Zahnanlagen können nur selten direkt belegt werden; die hierfür nötige Anfertigung zusätzlicher Röntgenaufnahmen setzt eine entsprechende Kooperation des Kindes voraus. Zu-

dem entzieht sich der weiche, noch verformbare Anteil dem Röntgenbild, nachdem er nicht oder nur wenig mineralisiert ist. Um den Zusammenhang zwischen der Milchzahnverletzung und der Schädigung des bleibenden Zahnes zu beweisen, muss ein kurz nach dem Unfall angefertigtes, die fragliche Zahnanlage vollständig darstellendes Ausgangsröntgen mit einem späteren Bild verglichen werden, das dann ggf. eine entsprechende anatomische Veränderung (Knick, Einziehung) aufweist. Hierbei sollten nicht nur der direkte Nachfolger des verletzten Milchzahnes, sondern auch dessen Nachbarn begutachtet werden, weil sich die Erschütterung durch den Aufprall wie eine Welle im Kiefer ausbreitet.

Erstversorgung

Im Gegensatz zum Trauma im bleibenden Gebiss sind beim Milchzahntrauma drei Aspekte zu beachten:

- die Kooperation des Kindes
- die Folgen von Verletzung und Behandlung auf die bleibende Dentition.

Wird das Milchzahntrauma nicht von vornherein in Allgemein-anästhesie behandelt, so stellt sich als

erste Frage die der Lokalanästhesie. Schon der Einstich kann für ein Kleinkind derart schmerzhaft sein, dass hinterher keine adäquate Kooperation mehr zu erwarten ist. Die Kernfrage lautet also: Welche Eingriffe bieten sich an, welche davon sind unbedingt nötig und was davon ist ohne Anästhesie machbar?

Reposition und Schienung

Die meisten Milchzahntraumata führen zu einer Dislokation von Zähnen resp. Zähnen und Knochen nach palatinal. Eine Reposition ist nötig, wenn durch die Dislokation ein verkehrter Überbiss generiert wird. Eine sofortige Reposition ist erforderlich, wenn bei Belastung Störungen der Oralfunktionen oder der Wundheilung zu erwarten sind. Das Ergebnis einer solchen manuellen Reposition bedarf zumeist einer äusseren Fixation, die mittels Draht und Flowable-Komposit erzielt werden kann. Nach Reinigung, Ätzung, Spülung und Trocknung (mittels Sauger) aller zur Schienung vorgesehener Flächen sollte der Draht zunächst an den Pfeilerzähnen anpolymerisiert werden, bevor die schon mit Bonding und Flowable versehenen dislozierten Zähne in einem Arbeitsschritt ohne Anästhesie an die Schiene herangeführt und dort durch Polymerisation fixiert werden (Abb. 3). Achtung: Das

Softstart-Programm in der Lampe kann die Polymerisation deutlich verzögern! Es empfiehlt sich, die Lampe bereits vor der entscheidenden Sekunde einzuschalten.

Sind Zähne (zumeist mitsamt Alveolarfortsatz) nach labial verkippt, so sollte die Schiene zuerst an den dislozierten Zähnen und im Zuge der Reposition an den Pfeilerzähnen fixiert werden.

Zwei Alternativen bieten sich zu „Reposition und Schienung“ an:

- die Extraduktion der dislozierten Zähne oder die orthodontische Reposition. Extrudierte Milchzähne verleiten zur Entfernung, weil sie ja schon so gut wie extrahiert erscheinen. Dabei wird übersehen, dass der Zahn palatinal noch an der Gingiva fixiert ist, was bei einer Entfernung ohne Anästhesie dann doch einiges an Schmerzen verursacht.
- Die zweite Alternative ist die orthodontische Reposition. Man lässt die Situation erst einmal so heilen, wie sie ist, und verordnet dazu eine zu tragende Repositionshilfe (Abb. 2). Dies kann z. B. auch ein Schnuller sein oder ein Holzspatel, auf den nach dem Prinzip der schiefen Ebene gebissen wird.

Von intrudierten Milchfrontzähnen ist bekannt, dass sie mit Fehlbil-

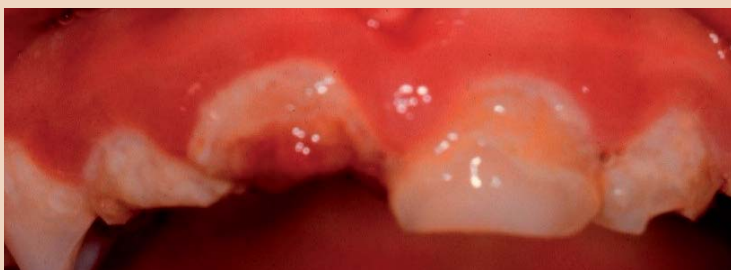

Abb. 1: Early Childhood Caries (ECC) als Hauptursache für eine Kronenfraktur.



LEGENDÄR. FARBE 34.

Create the best

DEMNÄCHST
ERHÄLTlich



AESTHETIC BLUE / AESTHETIC RED
HIGH-END PRODUKTE FÜR DIE PROTHETIK

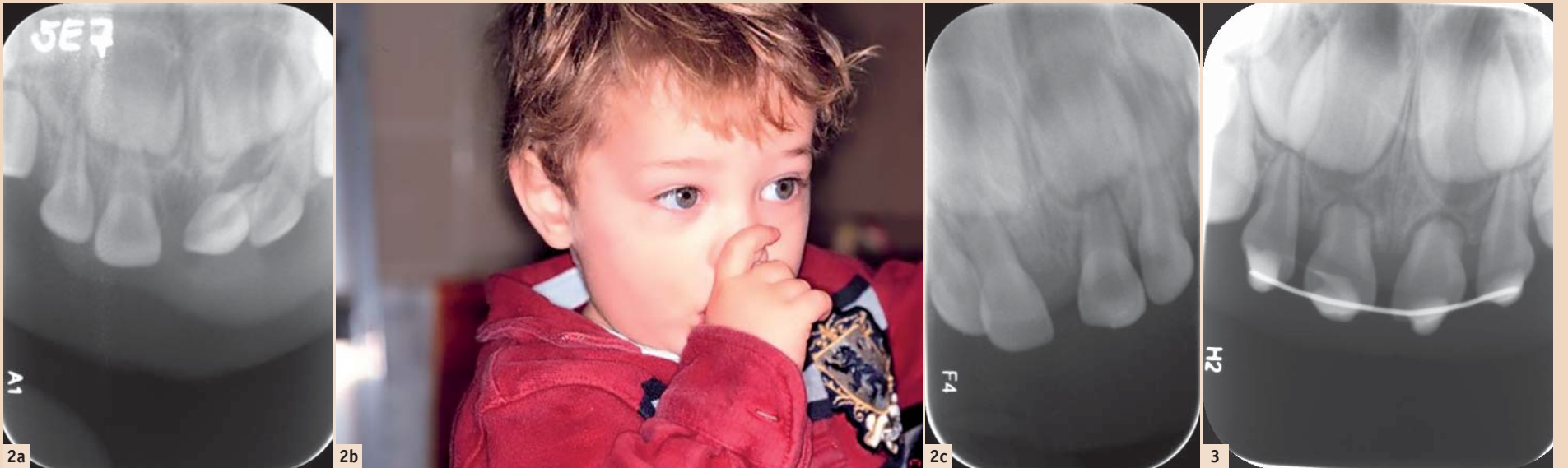

Abb. 2: „Orthodontische Reposition“ durch Daumenlutschen. **a)** Sieben Tage nach Sturz eines dreijährigen Patienten. Der Zahn 61 ist deutlich lateral disloziert. **b)** Der Patient ist Daumenlutscher, was zur Protrusion des retrudierten Zahnes führen könnte. Es wird entschieden, unter laufender Kontrolle die spontane Entwicklung abzuwarten. **c)** Bei der Kontrolle nach sieben Wochen findet sich der Zahn in akzeptabler Position. Ein zusätzlicher Eingriff erscheint nicht nötig. – **Abb. 3:** Stabilisierung des Repositionsergebnisses durch eine Draht-Komposit-Schiene für 2–3 Wochen.

lungen der bleibenden Nachfolger assoziiert sein können. Nicht bekannt ist, ob diese Fehlbildungen mehr von der Intrusion selbst stammen oder mehr von der Belassung des Milchzahnes in der intrudierten Position. Auch die Extraktion eines intrudierten Milchzahnes könnte in

kann durchaus auch bei intrudierten Milchzähnen ein vorsichtiges Ja zu „Belassung und Warten auf Re-Eruption des Milchzahnes“ ausgesprochen werden.

Avulsierte Milchzähne sollen wegen der Gefährdung der bleibenden Zahnanlage durch den Repositionsvorgang und wegen der kompli-

bedarf das umgebende Weichgewebe einer Naht.

Pulpaüberkappung

Wegen der geringen Fähigkeit der Milchzahnpulpa zur Reizdentinbildung ist eine Überkappung der traumatisch eröffneten Pulpa wenig aussichtsreich. Bei guter Koopera-

Milchzahnpulpa als Möglichkeit für deren Persistenz verbleibt. Der Autor bevorzugt Cefalexin systemisch und CHX 0,1 % lokal.

Nachsorge

Schienenentfernung

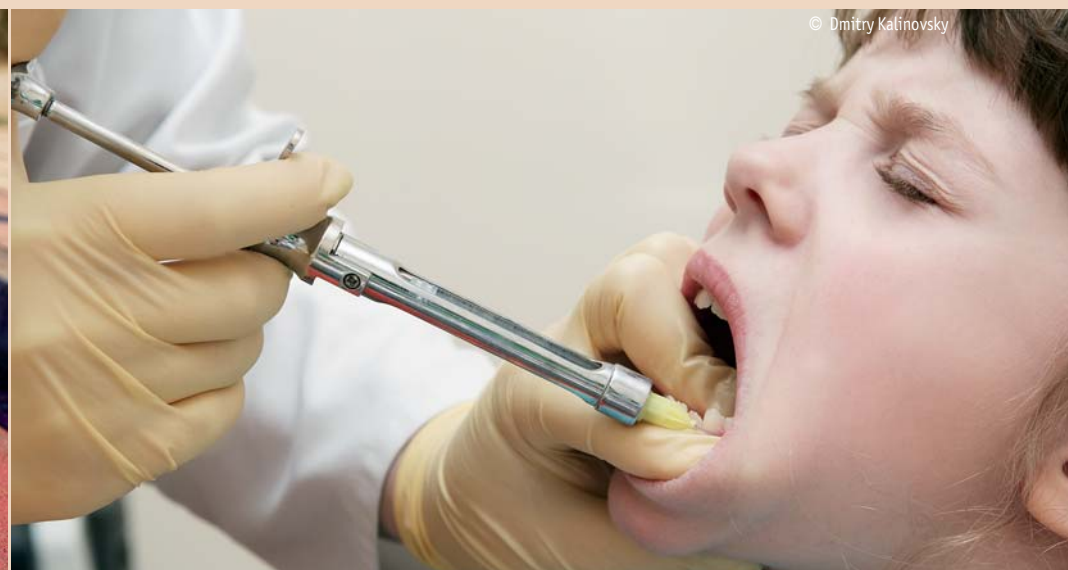Reduzierte Arbeitsbedingungen

Röntgenkontrolle

Diese stellt das wichtigste Tool in der Nachsorge von Milchzahntraumata dar. Sie informiert den Behandler über den Stand der Milchzahnsorption, das symmetrische Weiterwachsen der bleibenden Zahnanlage und sich anbahnende Eruptionsstörungen.



© David Pereira



© Dmitry Kalinovsky

Abhängigkeit von der angewandten Luxationstechnik zusätzliche Schäden an der bleibenden Zahnanlage verursachen. In einer eigenen Studie fanden sich bei 17 von 27 bleibenden Zähnen ohne Extraktion des intrudierten Vorgängers Formveränderungen (zumeist Knicke, die sich durch die Intrusion allein erklären liessen) in der Krone, und nur ein Zahn war so stark missgebildet, dass er extrahiert werden musste. Somit

zierten Nachsorge nicht replantiert werden.

Nähte

Nähte benötigen immer eine vorangehende Anästhesie. Sie sind dann unumgänglich, wenn Dehiszenzen drohen. Bei vertikalen Schleimhautrissen am Alveolarfortsatz ist dies nicht der Fall, sodass hier Nähte unterbleiben können. Je stabiler das Repositionsergebnis, umso weniger

tion ist die Pulpotomie Mittel der Wahl. Bei eingeschränkter Kooperation kann versucht werden, die gesamte Frakturfläche zu desinfizieren und mit SÄT und Flowable-Komposit vor weiterer Kontamination zu schützen.

Antibakterielle Begleittherapie

Sie soll die Verschleppung von Mikroorganismen in die Wunde minimieren, sodass im Idealfall nur die

und schwächere Haftwerte am Milchzahnschmelz beschränken die Haltedauer einer Draht-Komposit-Schiene auf wenige Wochen. So noch vorhanden, stellt die Entfernung nach zwei bis drei Wochen kein technisches Problem dar.

Wurzelkanalbehandlung

Pulpanekrosen an Milchfrontzähnen können klinisch symptomfrei (keine Schwellung bzw. Fistel) bleiben, wenn das Zahnsäckchen des Nachfolgezahnes mit beschleunigter Resorption reagiert. In solchen Fällen kann der „kontrollierten Nichtbehandlung“ der Vorzug gegeben werden (**Abb. 4**). Bei kooperativen Kindern und klinischer Symptomatik ist eine Wurzelkanal-desinfektion und -füllung mittels resorbierbarem Kalziumhydroxids indiziert.

Extraktion


Sie ist dann umgänglich, wenn die klinische Symptomatik ein Zuwarten ausschließt und ein zahn-erhaltender Eingriff nicht aussichtsreich erscheint. Voraussetzende Extraktionen sollten unterbleiben und der Natur die Möglichkeit der frühzeitigen Exfoliation offengelassen werden.

Fazit

Zusammenfassend kann gesagt werden, dass Milchzahntraumata weniger invasiv antherapiert werden können als entsprechende Verletzungen im bleibenden Gebiss. Weitere Informationen zu diesem Thema und allgemein zum Thema „Zahntrauma“ werden bei der 10. Österreichischen Fachtagung für Zahntrauma am 29. und 30. Mai 2015 in Salzburg präsentiert (<http://user.medunigraz.at/kurt.ebeleseder/>). **DT**

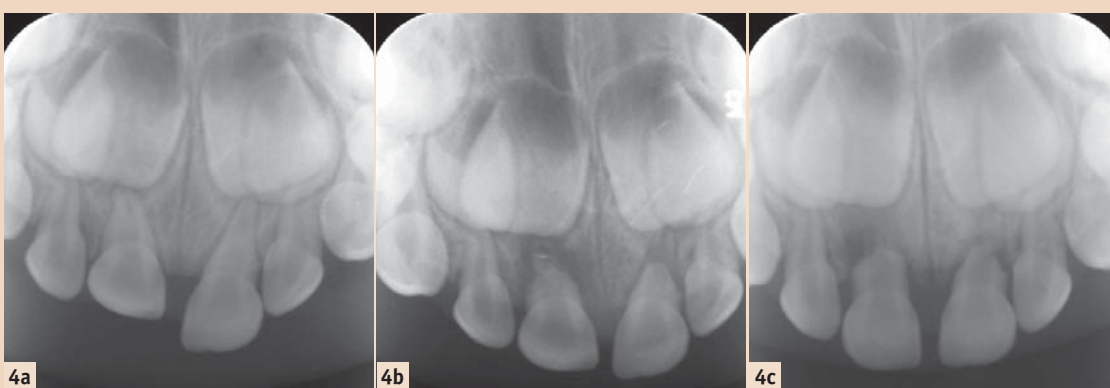

Abb. 4: „Kontrollierte Nichtbehandlung“ bei einem dreijährigen Patienten. **a)** Situation einen Tag nach dem Trauma: eine laterale Dislokation des Zahnes 51 ist evident. Es besteht kein verkehrter Überbiss. **b)** Spontane Reposition des Zahnes 51 nach sechs Wochen. Die Wurzel ist von einer breiten Resorptionszone umgeben, die direkten Kontakt zum Zahnsäckchen hat. An Zahn 61 zeigt sich eine Wurzelfraktur, die sich auf dem Initialröntgen nicht abgebildet hat. Aufgrund fehlender klinischer Symptome wird die „kontrollierte Nichtbehandlung“ fortgesetzt. **c)** Zwölf Wochen nach dem Trauma erscheint der Apex des Zahnes 51 resorbiert und die Alveole teilweise knöchern aufgefüllt. Der Zahn ist weiterhin klinisch symptomfrei, mit Ausnahme erhöhter Beweglichkeit. Der Zahn 61 ist ebenfalls symptomfrei und klinisch fest.

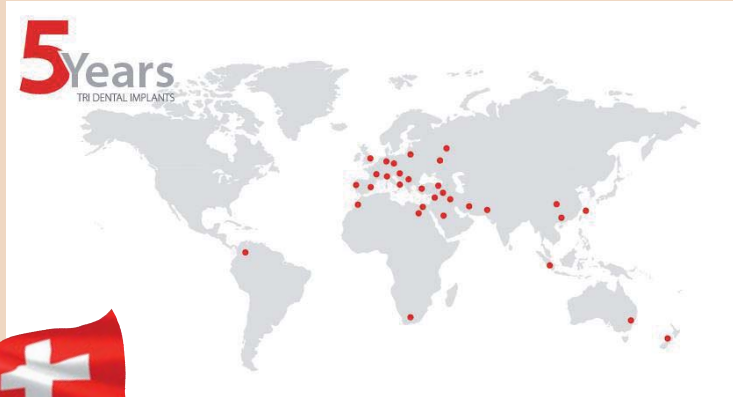

**ao. Univ.-Prof.
Dr. Kurt A. Ebeleseder**

Universitätsklinik für Zahn-,
Mund- und Kieferheilkunde
Graz
Abteilung Zahnerhaltungskunde
Auenbruggerplatz 6A
8036 Graz, Österreich
Tel.: +43 316 385-13967

Unternehmen auf Wachstumskurs

TRI Dental Implants mit fünf neuen Partnern.



BAAR – Das rasante Wachstum von TRI Dental Implants hält weiter an. Im April dieses Jahres vermeldete das Schweizer Unternehmen, das an der IDS 2015 seinen fünften Geburtstag mit einem Feuerwerk an neuen Produkten feierte, dass neue Partner in Kroatien, Katar, Tschechien, den Benelux-Staaten und in den Vereinigten Arabischen

Emiraten gewonnen werden konnten!

Die Erschliessung der neuen Märkte erweitert die Präsenz von TRI Dental Implants in nunmehr 35 Ländern und zeigt, dass weltweit Schweizer Qualität gepaart mit kostengünstigen Implantatlösungen zu einer steigenden Nachfrage führt. [DT](#)

Quelle: TRI Dental Implants

World's Most Ethical Companies®

Auszeichnung würdigt ethische Management- und Geschäftspraktiken von Henry Schein.

MELVILLE – Henry Schein, Inc., wurde vom Ethisphere Institute, das bei der Festlegung und Verbesserung von Standards für ethische Geschäftspraktiken eine globale Vorreiterrolle einnimmt, zu einem der World's Most Ethical Companies® 2015 ernannt.

Die Auszeichnung wird Organisationen verliehen, die entscheidenden Einfluss auf die Betriebsführung

schöpfung für unsere wichtigsten Interessengruppen, zu welchen unsere Kunden, Lieferanten, Mitglieder des Schein-Teams, Investoren und die Gesellschaft zählen. Unser aufrichtiges Bestreben, ein Unternehmen mit höheren Zielen und herausragenden ethischen Standards und Geschäftspraktiken zu sein, bildet seit mehr als acht Jahrzehnten die Basis für das Geschäftsmodell von Henry



Stanley M. Bergman, Chairman und CEO von Henry Schein.

genommen haben, indem sie auf allen Unternehmensebenen Ethik und Transparenz fördern.

„Wir fühlen uns geehrt, dass Ethisphere uns 2015 erneut zu den World's Most Ethical Companies gezählt hat“, sagte Stanley M. Bergman, Chairman und CEO von Henry Schein, Inc. „Diese Auszeichnung spiegelt unseren Erfolg bei der Umsetzung weltweit herausragender Geschäftsstandards wider, ebenso wie unsere Errungenschaften bei der Sicherstellung langfristiger Wert-

Schein und dient uns als treibende Kraft für langfristigen Erfolg.“

Dieses Jahr ist das vierte in Folge, in dem Henry Schein von Ethisphere ausgezeichnet wurde. Nur 132 Unternehmen wurden dieses Jahr ausgezeichnet, und darunter ist Henry Schein einziger Preisträger in der Kategorie Gesundheitsprodukte.

Die vollständige Liste der World's Most Ethical Companies® 2015 gibt es unter <http://ethisphere.com/worlds-most-ethical/wme-honorees/> [DT](#)

Quelle: Henry Schein, Inc.

Führungswechsel in Ratingen

Martin Hesselmann ist neuer europäischer Geschäftsführer von SHOFU Dental.

RATINGEN – Umfangreiche Dentalkenntnisse, betriebswirtschaftliches Fachwissen und jede Menge persönliche Einsatzfreude: Zum 1. April 2015 hat Martin Hesselmann (50) die Geschäftsführung der SHOFU Dental GmbH in Ratingen übernommen. Mit elf Jahren Erfahrung im Unternehmen als Marketing- und Vertriebsleiter verfügt der gelernte Diplom-Ökonom aus Mülheim an der Ruhr über umfassende Kenntnisse des zahntechnischen und zahnmedizinischen Produktsortiments von SHOFU, aber auch über die notwendige Erfahrung, das japanische Dentalunternehmen noch stärker auf dem europäischen Markt zu positionieren und noch mehr innovative Praxis- und Laborprodukte zu etablieren.



Martin Hesselmann

positionen in der Dentalindustrie und in der Gesundheitsbranche übernommen, u. a. bei Degussa und Sanvartis.

Noch mehr Wachstum und Marktkompetenz in Europa

„Da ich schon recht lange bei SHOFU arbeite, bin ich sowohl mit den Anwendern als auch mit den Prozessen und Produkten der Firma gut vertraut. Von der hohen Qualität und Zuverlässigkeit der Artikel bin ich seit Jahren überzeugt; umso mehr freue ich mich jetzt über meine neue Aufgabe, die Vertriebs- und Marketinginteressen des japanischen Mutterkonzerns in Europa zu verantworten“, erklärt Hesselmann.

„In erster Linie geht es für mich darum, die hervorragende Marktposition von SHOFU in Europa, die mein geschätzter Vorgänger Akira Kawashima in den vergangenen Jahren mit viel Engagement geschaffen

hat, deutlich auszubauen. Einen hohen Stellenwert werden für mich in Zukunft die Nähe zum Kunden und zum Fachhandel, der Ausbau von regionalen Fortbildungsangeboten sowie enge Kooperationen mit Universitäten und Forschungsinstituten haben.“ Als neuer Europachef wird Hesselmann nun verstärkt mit Anwendern und Meinungsbildnern in Kontakt treten, um Trends zu bewerten und von ihnen Hinweise für neue Technologien und Dentalmaterialien zu erhalten.

„Die Firma SHOFU bietet den Zahnärzten und Zahntechnikern seit mehr als 90 Jahren innovative Produkte von höchster Qualität, kundenorientierten Service und massgeschneiderte Lösungen, die sowohl den Anwender als auch den Patienten nachhaltig zufriedenstellen. Diesem Weg werde auch ich folgen und ihn noch weiter ausbauen“, gibt sich der neue Geschäftsführer zuversichtlich. [DT](#)

Quelle: SHOFU

ANZEIGE

els
extra low shrinkage®

ENTDECKEN SIE NEUES

els duobond
dualhärtender
Self-Etch-Bond




els bulkfill
Bulkfill-Komposit frei
von TEGDMA und HEMA




els seal
TEGDMA-, HEMA- und
BisGMA-freier Versiegler




QR-Code mit Smartphone/Tablet scannen für mehr Informationen.

Schweizer Qualitätsprodukt 

www.saremco.ch

SAREMCO
DENTAL

„Unsere Aufgabe ist die Vereinfachung der Implantologie“

Dental Tribune International zu Besuch in der MIS-Firmenzentrale und Hauptproduktionsstätte in Israel – CEO Idan Kleifeld im Gespräch.

MIS Implants Technologies ist ein global agierendes Unternehmen, das sich auf die Entwicklung und Fertigung fortgeschrittener Produkte und Lösungen für die dentale Implantologie spezialisiert hat. Gegründet wurde das Familienunternehmen im Jahr 1995, zu einer Zeit, als das Potenzial von Zahnimplantaten von vielen noch nicht verstanden wurde, teilte CEO Idan Kleifeld gegenüber Dental Tribune International (DTI) anlässlich eines Treffens zu Beginn des Jahres mit.

Seit seinen Anfängen konnte MIS deutliches Wachstum erzielen, insbesondere in den letzten zehn Jahren. „Dem Unternehmen ist heute der Aufbau einer weltweit anerkannten Marke gelungen. Dazu ist es das einzige Unternehmen, das nicht aus dem Premiumsegment stammt und trotzdem auf globaler Ebene operiert“, stellt Kleifeld fest.

Von seinem Hauptsitz in Israel aus operiert MIS weltweit in 65 Ländern und deckt grosse Dentalmärkte, wie die USA, China und Deutschland, über ein fest etabliertes Netzwerk von lokalen Händlern ab.

Neuer Produktionskomplex

Im Jahr 2009 zog die MIS in einen eigens errichteten grossen Produktionskomplex in einem Hochtechnologie-Industriepark im Norden Israels. „Unser Standort unterstreicht unsere Einzigartigkeit. Israel ist ein Land mit grosser Innovationskraft und bietet aufgrund der hohen Ausbildungsqualität und Leistungsbereitschaft der Leute hier besonders günstige Bedingungen für die Industrie. Darüber hinaus ist das Gehaltsniveau deutlich niedriger als in vielen Konkurrenzländern, sodass die Herstellung besonders profitabel ist“, führt er aus.

Die MIS-Gebäude im Bar-Lev Industrial Park erstrecken sich über 10.000 Quadratmeter und verfügen über zwei Produktionshallen mit 50 Schweizer Hochpräzisionsmaschinen, die täglich 24 Stunden von Sonntag bis Freitag in Betrieb sind.

„Die Anlage wurde in Hinblick auf Wachstum konzipiert und gebaut. In naher Zukunft wird sich unser Hochregallager, das derzeit nur lediglich die Hälfte des Gesamtflächenpotenzials nutzt, in seiner Grösse verdoppeln“, erklärt Idan Kleifeld.



MIS-Firmenzentrale.

MIS produziert in erster Linie auf Lager, um Produkte innerhalb von zwei Werktagen an die lokal ansässigen Händler versenden zu können. Für bessere Effizienz wurden Abläufe in der Qualitätskontrolle, Sterilisation, Verpackung und Lagerung weitgehend automatisiert. Dies erlaubt es MIS, jedes Jahr über 800.000 Implantate zu produzieren.

Ausbildungszentrum

Zur Produktionsstätte in Israel gehört ein eigenes Ausbildungszentrum mit einer voll ausgestatteten Zahnarztpraxis für Live-Operationen. „Wir betrachten Fortbildung als ein wichtiges Instrument, um neue Kunden zu gewinnen, vor allem in sich noch entwickelnden Märkten“, sagt Kleifeld. „Sie ist eine wichtige Triebkraft in diesem Geschäft, und so bieten wir Behandlern sowohl Grund- als auch Fortbildungskurse für MIS-Produkte und Behandlungsprotokolle an.“

MCENTER Europe

Für 2015 hat MIS die Einführung einiger weiterer bedeutender Innovationen angekündigt. Erst kürzlich eröffnete das Unternehmen offiziell das MCENTER Europe in Berlin. Das neue MIS-Zentrum für digitale Zahnheilkunde in Deutschland soll die Bedürfnisse des wachsenden Kundenstammes im zentraleuropäischen Kernmarkt erfüllen. Das Zentrum bietet direkte Serviceleistungen von lokalen Mitarbeitern für lokale Kunden an und vereint alle Produkte im Digital Dentistry Segment von MIS an einem Ort. Das Ziel ist, dem Behandler mithilfe fortschrittlicher digitaler Zahnheilkunde und CAD/



„Wir betrachten Fortbildung als ein wichtiges Instrument, um neue Kunden zu gewinnen.“

CAM-Technologien eine umfassende Palette an Dienstleistungen zu bieten, die schnelle und präzise chirurgische Implantationsverfahren mit reduzierter Behandlungszeit und besser einzuschätzenden klinischen Ergebnissen erlauben.

„Wir freuen uns sehr über die Eröffnung des neuen MCENTER Europe und sind besonders stolz darauf, unseren Kunden die Qualität und die Einfachheit von MIS-Produkten in der gesamten Region mit passgenauen und effizient geführten Implantationsverfahren und CAD/CAM-Lösungen anbieten zu können“, resümiert MCENTER Europe Manager Christian Hebbecker.

Neues Implantatsystem

In diesem Jahr ist auch die Markteinführung eines neuen Implantatsystems geplant. Das System besitzt ein wirklich innovatives Design und besteht aus hochwertigen Implantaten, die eine absolute Neuheit im Markt darstellen und im Premiumbereich angesiedelt sind. MIS plant, dieses neue Implantatsystem seinen Händlern weltweit am Ende des zweiten Quartals dieses Jahres für den lokalen Vertrieb zur Verfügung zu stellen.

„Make it Simple“

Der Name MIS stand ursprünglich für „Medical Implant Systems“.

Es ist aber auch ein Akronym, das die Maxime des Unternehmens „Make it Simple“ widerspiegelt. „Wir haben uns die Vereinfachung der dentalen Implantologie zur Aufgabe gemacht. Um erste Wahl von Zahnärzten weltweit zu werden, bieten wir innovative Produkte an, die auf einfachen, kreativen Lösungen basieren. Design und Handhabung wurden vereinfacht und alle Produkte daraufhin entwickelt, effiziente und zeitsparende Behandlungsverfahren zu ermög-

lichen“, sagt Kleifeld. „Mit diesem vereinfachten Ansatz wollen wir der weltweit grösste Hersteller von Zahnimplantaten werden.“

Das Motto „Make it Simple“ steht jedoch für mehr als nur die Produkte des Unternehmens. Die MIS-Philosophie reicht in nahezu alle Unternehmensbereiche. Die Organisationsstruktur des Unternehmens ist einfach und durch flache Hierarchien gekennzeichnet. „Make it Simple“ verkörpert die Start-up-Mentalität, die immer noch in der Firma zu spüren ist, die sich zu einem der grössten Unternehmen im globalen Zahnimplantatenmarkt aufgeschwungen hat. DT



Beste Bedingungen in der Produktion.



Idan Kleifeld, Geschäftsführer MIS Implants Technologies.



Blick in die Produktion.

Praxisnah weiterbilden beim SSO-Kongress 2015

Fundierte Wissen und nützliche Tipps beim Kongress der Schweizerischen Zahnärzte-Gesellschaft vom 28. bis 30. Mai in Montreux.

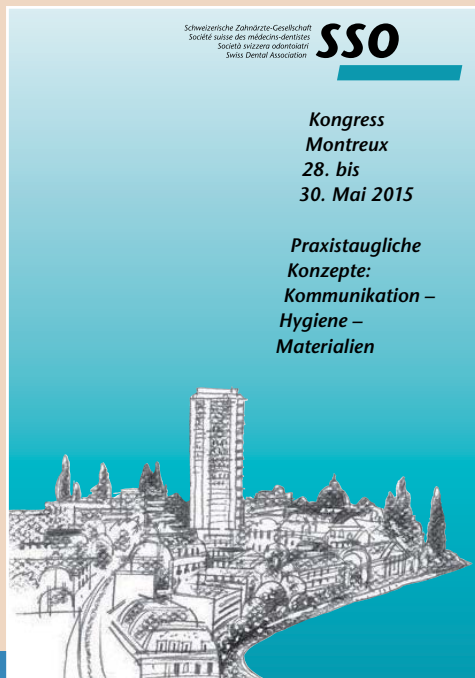
In bewährter Tradition lädt die SSO auch in diesem Jahr Ende Mai zu ihrem Jahreskongress ein. Mit dem Fokus „Praxistaugliche Konzepte: Kommunikation – Hygiene – Materialien“ erwartet die Teilnehmer im Montreux Music & Convention Centre erneut ein vielversprechendes wissenschaftliches Programm mit praxisnahen Themen.

forderungen, zur Prävention konkreter Gefahren sowie zum Verhalten beim Kontakt mit Infektionspatienten.

Der Freitagnachmittag und Samstagvormittag bietet jeweils Referate zu Werkstoffen für die verschiedenen dentalen Einsatzbereiche. Unter anderem vermitteln die Experten Wissen über geeigneten Materialien in der Ästhetischen Zahnheilkunde, Endodontie und Implantologie.

Ergänzend zu den Fachvorträgen können sich die Kongressteilnehmer an sogenannten Table Clinics mit unterschiedlichen Schwerpunkten weiterführend informieren. Darüber hinaus hält die SSO auch ein spezielles Programm für Dentalassistentinnen parat, das am Freitag parallel zu den Vorträgen stattfindet.

Den Vorsitz der verschiedenen wissenschaftlichen Einheiten übernehmen Prof. Dr. Christian Besimo, Dr. Isabelle



Das Music & Convention Centre Montreux ist Veranstaltungsort des SSO-Kongresses. (© Music & Convention Centre Montreux)

Auf die Kongresseröffnung am Donnerstag folgen erste Vorträge zum übergeordneten Thema Kommunikation, die sich unter anderem mit der Betreuung verschiedener Altersgruppen vom Kind bis hin zum betagten Patienten beschäftigen. Aber auch der Umgang mit Angstpatienten und psychosomatisch Kranken sowie die Kommunikation mit dem Dentallabor werden von den Experten besprochen.

Der erste Teil der Vortragsrunde am Freitag steht ganz im Zeichen der Praxishygiene. Hier erhalten die Kongressbesucher hilfreiche Tipps zur Umsetzung allgemeiner Hygienean-

forderungen, zur Prävention konkreter Gefahren sowie zum Verhalten beim Kontakt mit Infektionspatienten. Windecker, Dr. Patrick Assal, Dr. Dan Kraus, Prof. Dr. Adrian Lussi, PD Dr. Daniel Thoma und PD Dr. Susanne Scherrer.

Abgerundet wird der Fachkongress in Montreux durch entsprechende Abendveranstaltungen. Wer möchte, kann am Donnerstagabend am Bankett im Château de Chillon mit Schlossbesichtigung teilnehmen. Am Folgeabend gibt es die Möglichkeit, nach einem Aperitif bei einem Konzert im Auditorium Stravinsky den interessanten Klängen des Vibrafons von Jean-Lou Treboux zu lauschen. [DT](#)

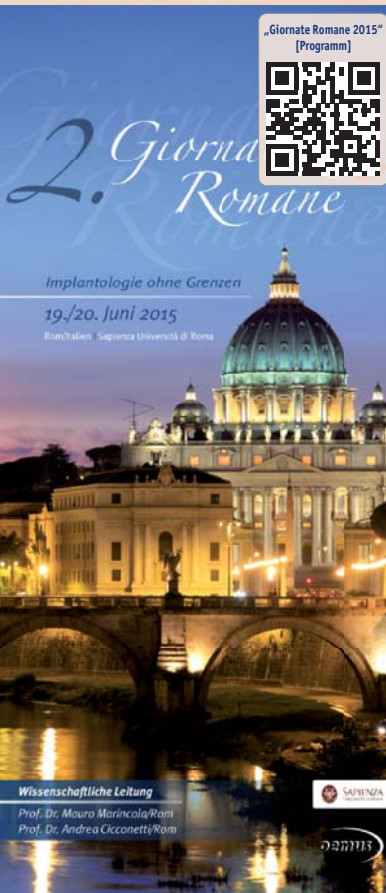Quelle: SSO

Implantologie ohne Grenzen – im Juni nach Rom

Giornate Romane – ein Event mit besonderem italienischem Flair.

LEIPZIG/ROM – Ein Implantologie-Event der Sonderklasse mit besonderem italienischem Flair findet am 19. und 20. Juni 2015 in Rom statt. In Kooperation mit der Sapienza Universität Rom und in deren Räumlichkeiten erwartet die Teilnehmer aus Deutschland ein ganz besonderes Programm aus wissenschaftlichen Vorträgen, Table Clinics und Referentengesprächen. Die Vortragenden kommen aus Italien, Österreich und Deutschland, die Kongresssprache ist Deutsch. Der Samstag steht ganz im Zeichen von wissenschaftlichen Vorträgen im Hörsaal der Universität und findet seinen Abschluss in einem typisch italienischen Abendessen im Epizentrum der Ewigen Stadt.

Besonders spektakulär gestaltet sich bereits der Freitag. Während die Teilnehmer vormittags die Gelegenheit haben, die Stadt individuell zu erkunden, beginnt 14.00 Uhr mit dem Learn & Lunch in den Räumlichkeiten der Universität, im sogenannten „Roofgarden“, der besondere Teil der Veranstaltung. Jeder Referent betreut unter einer konkreten Themenstellung einen „Round Table“. Es werden Studien und Fälle vorgestellt, die Teilnehmer haben die Gelegenheit, mit Referenten und Kollegen zu diskutieren und auch eigene Fälle anhand von Röntgenbildern und Modellen zur Diskussion zu stellen. Das Ganze findet



in einem rotierenden System statt, wodurch die Teilnahme an mehreren Table Clinics möglich ist. Eine Voranmeldung für die gewünschten Table Clinics ist in jedem Fall sinnvoll. Damit die Veranstaltung auch in einer möglichst lockeren, ungezwun-

genen und „italienischen“ Atmosphäre stattfinden kann, werden die Teilnehmer des „Learn & Lunch“ natürlich mit italienischen Weinen und typisch italienischen Köstlichkeiten verwöhnt. Den Abschluss der 2. Giornate Romane bildet eine Hausbootparty auf dem Tiber.

Man sollte sich die Giornate Romane also schon jetzt als ein Fortbildungsevent der Sonderklasse weit ab vom sonstigen Fortbildungseinerlei im Kalender vormerken. Vom Veranstalter OEMUS MEDIA AG werden auf die Veranstaltung zugeschnittene Hotel-Arrangements zusammengestellt, die einen angenehmen Aufenthalt garantieren.

Einfach und unkompliziert ist die Anmeldung: www.giornate-romane.info [DT](#)

ANZEIGE

NEU



www.suecos.com



hygienisch
antibakteriell, leicht zu desinfizieren

ergonomisch




schont die Gelenke

Auf Ihre Bestellung freuen sich

Anne + Heinz Hürzeler, Ergonomica
Postfach 18, 8775 Luchsingen, 055 643 24 44
Fax 055 643 24 81, huerzele@active.ch