Vol. 1 • Numéro 1/2012

roots

Le magazine internationale de l'endodontie

1 2012 édition française

| étude de cas

Retraitement sur apex ouvert à l'aide d'un microscope chirurgical

| rapport clinique

Technique d'obturation en vague continue pour une précision optimale

| recherche

Applications CBCT dans les cabinets dentaires : une analyse de la littérature

dti] Dental Tribune International

ADF 2012
Nouvel emplacement
Stand 1L01

Système **Endo S5**

Simple, sûr & efficace

Limes de **section S** pour une plus **grande** qualité de coupe

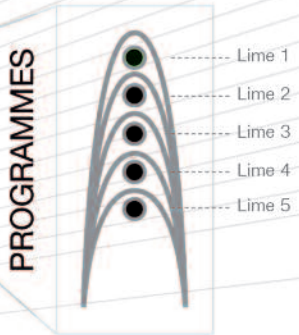

L'endodontie par **Bisico**

La préparation endodontique mécanisée en rotation continue a fait ses preuves depuis plus de 20 ans et représente à ce jour le concept de référence.

Malgré tous les progrès réalisés en matière d'alliages employés, la fracture instrumentale reste le risque majeur de cette technique. Cela est lié à une maîtrise imparfaite des contraintes exercées sur les instruments qui dépassent alors la limite de fracture instrumentale.

Le **Système S5** présente très simplement 5 programmes, auxquels correspondent 5 limes bien précises, et pour lesquels des valeurs de torque spécifiques ont été définies en fonction de la conicité de l'instrument. Un signal lumineux vous avertit lorsqu'une résistance supérieure ou égale à 75 % de ces valeurs est détectée. Dès ce moment, et selon la programmation de votre contre-angle, la lime s'arrête (STOP) ou se dévisse (REVERSE), vous garantissant une utilisation conviviale en toute sécurité. Avec le **Système S5**, votre endodontie sera plus simple, plus sûre et plus efficace.

120, allée de la Coudoulette
13680 Lançon de Provence
04 90 42 92 92 - www.bisico.fr

bisico
AU SERVICE DE VOTRE EFFICACITÉ

Chers Lecteurs,



Dr Catherine Besnault

_En ce début d'automne, alors que l'accord sur l'encadrement des dépassements d'honoraires des médecins vient d'être signé, notre profession se demande quand viendra son tour... Malgré ce climat morose à souhait, nous avons choisi de parler de traitements endodontiques de qualité reposant sur la compétence des praticiens, la fiabilité des procédures et l'augmentation des performances des instruments.

Après la révolution de la rotation continue des instruments en nickel titane, les évolutions s'orientent vers la simplification des séquences instrumentales et l'utilisation de mouvements alternés. Il n'en demeure pas moins que l'aménagement du tiers coronaire des canaux, après l'étape primordiale de la cavité d'accès, demeure une étape-clé de nos traitements.

Il en est de même pour l'étape de l'obturation avec la condensation verticale à chaud en vague unique de gutta percha.

Lorsque les traitements s'avèrent complexes ou que le retraitement s'impose, nous disposons aujourd'hui d'outils ou de matériaux performants qu'il s'agisse de diagnostic (CBCT), de dépose des bris instrumentaux ou d'obturation de dents à apex résorbés par les lésions inflammatoires du parodonte profond.

Très bonne lecture à tous,

Dr Catherine Besnault
Maître de Conférences de l'Université Paris Descartes
Praticien Hospitalier hôpital Albert Chenevier Créteil
Odontologie Conservatrice – Endodontie
Exercice libéral limité à l'Endodontie

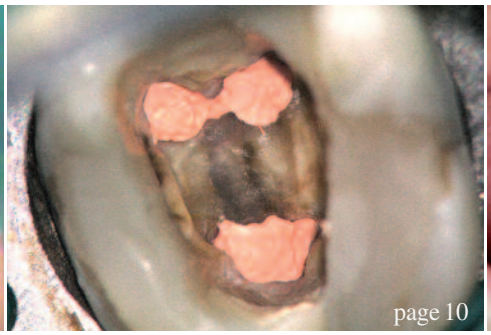

éditorial

03 Chers lecteurs
| Dr Catherine Besnault

étude de cas

06 Retraitement sur apex ouvert à l'aide d'un microscope chirurgical
| Dr Antonis Chaniotis

10 Retrait d'un instrument cassé : deux études de cas
| Dr Rafaël Michiels

recherche

14 Le traitement endodontique des dents primaires dans les cabinets dentaires généralistes
| Dr Robert Teeuwen

24 Applications CBCT dans les cabinets dentaires : une analyse de la littérature
| Dr Mohammed A. Alshehri, Dr Hadi M. Alamri & Dr Mazen A. Alshalhoob

rapport clinique

20 Technique d'obturation en vague continue pour une précision optimale
| Dr Stephen Buchanan

compte-rendu

32 INITIAL® : début d'une nouvelle ère d'instruments endodontiques ?
| Matthieu Perard, Justine Le Clerc, Pierre Colon & Jean-Marie Vulcain

rapport de l'industrie

40 Système Endo S5 – Simple, sûr et efficace

rencontres

41 Événements Internationaux

à propos de l'éditeur

42 | L'ours

Crédit photo de couverture : Bisico, www.bisico.fr

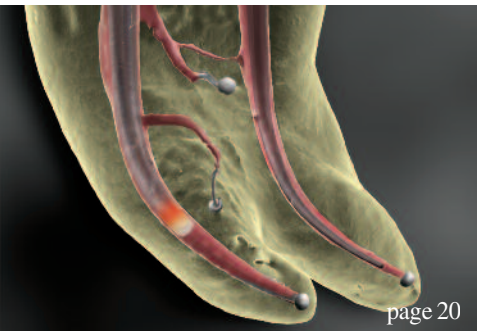

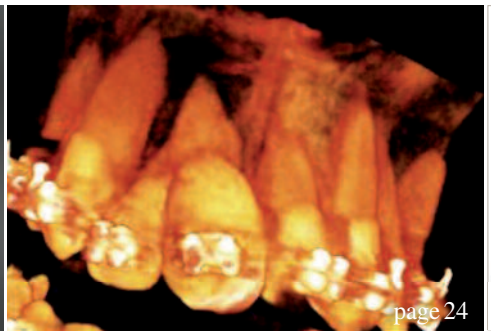

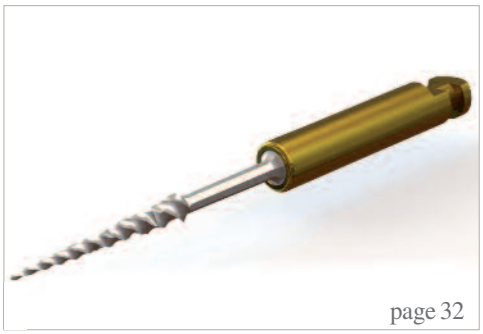

Tribune CME

Clinical Masters Program
in Aesthetic and Restorative Dentistry

10-14 January 2013 and **24-27 April** 2013 in Dubai, for a total 9 days

Dubai, UAE

2 on location sessions with **live patient treatment** and **hands on** in each session!
+ online live and recorded lectures, **online mentoring**

Didier Dietschi

Francesco Mangani

Panos Bazos

Session I: 10 - 14 January 2013 (5 days)

- Direct/Indirect composite Artistry in the Anterior Segment
- Direct/Indirect composite Artistry in the Posterior Segment
- Photography and shade analysis

Clinical Masters:

Didier Dietschi, Francesco Mangani, Panos Bazos

Mauro Fradeani

Urs Brodbeck

Session II: 24 - 27 April 2013 (4 days)

- Full coverage Anterior/Posterior Restoration
- Partial coverage Anterior/Posterior Restoration, Ceramic Restoration

Clinical Masters:

Mauro Fradeani, Urs Brodbeck

ADA C·E·R·P® | Continuing Education Recognition Program

Tribune America LLC is the ADA CERP provider.
ADA CERP is a service of the American Dental Association to assist dental professionals in identifying quality providers of continuing dental education. ADA CERP does not approve or endorse individual courses or instructors, nor does it imply acceptance of credit hours by boards of dentistry.

+ Full access to our online learning platform: hours of premium video training and live webinars collaborate with peers and faculty on **your cases**

Registration info

Course fee: € 8,900

Register by the end of October and you will receive a complimentary iPad preloaded with premium dental courses

Tribune CME
Tel.: **+49-341-48474-302**
email: **info@tribunecme.com**
www.TribuneCME.com

Discover the Master's secrets and Dubai's superlatives

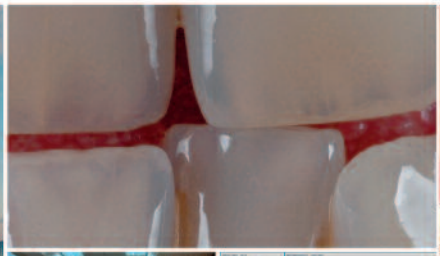

100 C.E. CREDITS

ADA CERP

Retraitement sur apex ouvert à l'aide d'un microscope chirurgical

Auteur_ Dr Antonis Chaniotis, Grèce

_**À cause du manque de constriction apicale,** le traitement canalaire des dents permanentes avec des apex ouverts, pose un grand problème. Lorsqu'il s'agit du traitement endodontique de ces dents, le débridement et l'obturation de l'espace canalaire créent un problème important. Le canal ouvert et les parois dentinaires minces, sont difficiles à nettoyer et à former et il est encore plus difficile d'obtenir un scellement apical conventionnel acceptable. Pendant longtemps, l'apexification a été le traitement privilégié. L'objectif principal de cette procédure est de contrôler l'infection bactérienne et d'établir un environnement approprié pour l'induction des tissus calcifiés dans la zone apicale. L'hydroxyde de calcium –$Ca(OH)_2$– est resté le médicament intra-canalaire le plus adéquat utilisé pour l'apexification.[1]

Toutefois, cette procédure est associée à un certain nombre de problèmes cliniques, tels qu'une durée de traitement prolongée, l'imprévisibilité de la fermeture apicale, les difficultés dans le suivi du patient et un risque de fracture. De plus, une utilisation prolongée de $Ca(OH)_2$ en tant que médicament intra-canalaire, peut affaiblir les parois dentinaires minces d'une racine immature.[2]

Pour surmonter les inconvénients de la technique d'apexification, plusieurs alternatives ont été suggérées qui visaient principalement au développement d'une procédure en une étape (apexification en une visite). Certaines de ces alternatives potentielles ont été abandonnées en raison de la limitation de la disponibilité et de la biocompatibilité des matériaux.[3, 4]

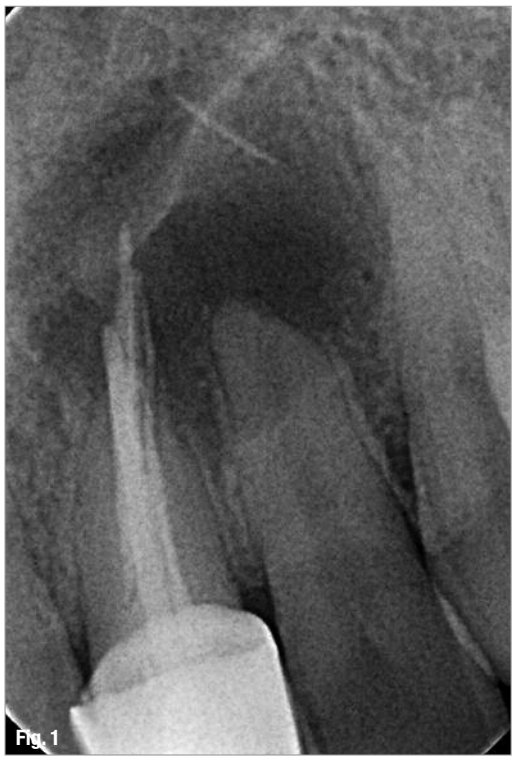

Fig. 1_Radiographie pré-op de l'incisive centrale maxillaire droite.

L'agrégat trioxyde minéral (MTA) a été proposé comme matériau approprié pour une apexification en une seule consultation. Il combine la biocompatibilité et une action bactériostatique avec une capacité de scellement satisfaisante, lorsqu'il est utilisé en contact avec les tissus osseux.[5-8] Le MTA constitue une barrière acceptable à l'extrémité des canaux radiculaires dans les dents avec des pulpes nécrotiques et des apex ouverts. Ce tampon apical offre une constriction biocompatible sûre qui permet une condensation verticale de la gutta percha chaude, dans le reste du canal. Pour certains cliniciens, la technique intra-canalaire est cruciale pour l'adaptation et la qualité du tampon apical de MTA.[9] De plus, l'utilisation d'un microscope chirurgical permet un meilleur contrôle du placement du tampon apical de MTA.[9]

Ci-dessous, le retraitement microscopique d'une incisive centrale sur apex ouvert est décrit. Extrudés à travers l'apex ouvert, les cônes de gutta percha ont été retirés avec succès sous grossissement et le traitement a été terminé avec le placement d'une barrière apicale de MTA. Des conseils

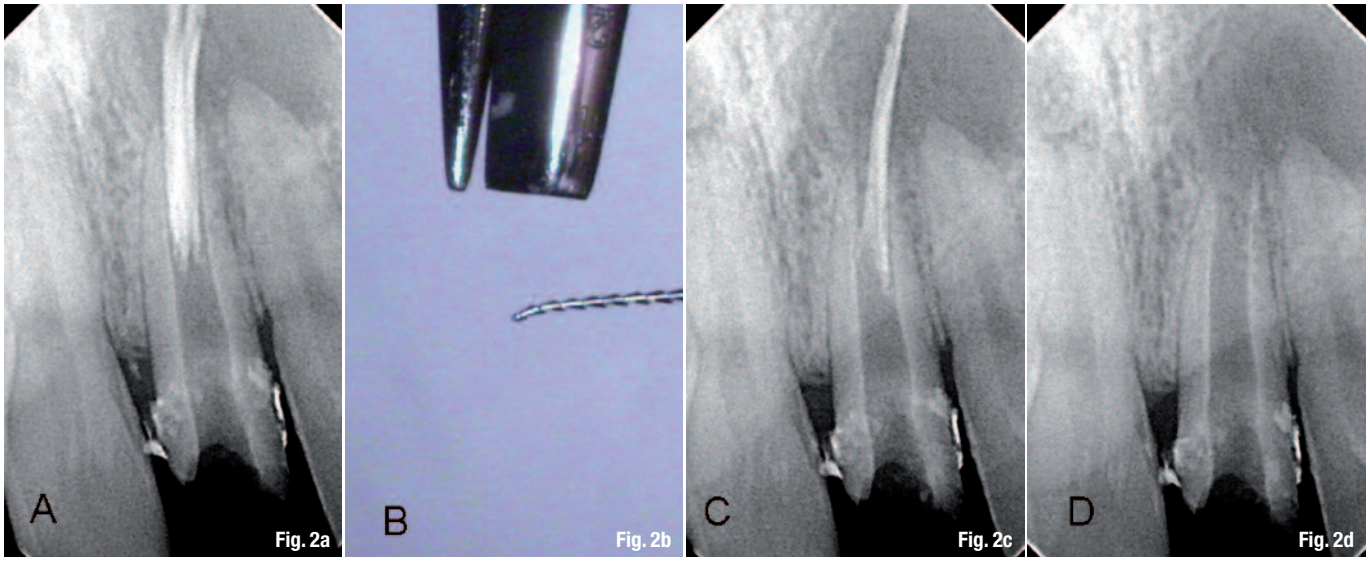

Figs. 2a–d_Évaluation radiographique de l'extraction des cônes de gutta percha **(a, c & d)**, modification de la lime Hedstrom avec Endo-Bender **(b)**.

cliniques sont donnés pour la procédure et la prévisibilité de la technique est prise en compte.

_Rapport de cas

Un homme de 32 ans est venu à notre cabinet pour obtenir une opinion sur son incisive centrale gauche maxillaire et son incisive latérale. Les antécédents médicaux étaient non contributifs. Un traumatisme à l'âge de 10 ans était à noter. L'évaluation clinique n'a révélé aucun signe d'infection dans la zone de l'incisive gauche maxillaire. La profondeur de sondage était normale et les tests électriques et de vitalité dentaire au froid de l'incisive latérale, étaient positifs. L'incisive centrale était protégée par une couronne de recouvrement total. L'examen radiographique (Fig. 1) a révélé une incisive centrale sur apex ouvert précédemment traitée, associée à une zone importante radiotransparente, à l'extrémité du système de canaux radiculaires des incisives centrales et latérales. Les cônes de gutta percha ont été étirés au-delà de l'apex ouvert, à l'intérieur du lumen de la lésion péri-radiculaire. Il était évident que le dentiste précédent avait tenté d'obturer le canal trop large, en utilisant une technique incorrecte et sans apexification préalable. Le résultat étant l'extrusion du matériau d'obturation bien au-delà de l'apex. Le patient a été informé de la possibilité d'une intervention chirurgicale pour résoudre le problème, après une tentative de traitement orthograde du canal ouvert.

Après le retrait de la couronne, un pivot préfabriqué a été découvert. Le pivot a été retiré facilement, en utilisant une vibration ultrasonique et l'accès a été rendu possible. Le retrait des cônes étendus de gutta percha a été effectué avec des limes Hedstrom ISO de taille 45 (DENTSPLY-Maillefer). Aucun solvant ou fraise Gates-Glidden n'a été utilisé pour éviter de couper ou de ramollir le matériau étendu. Une lime ISO taille 45 a été introduite à l'aide d'un microscope (chirurgical global), entre la paroi dentinaire et le matériau sous-condensé. Le retrait de la lime Hedstrom en une seule fois a permis d'extraire la majorité des cônes de gutta percha du canal, laissant seulement les cônes étendus (Fig. 2a). Pour l'extraction des cônes extrudés, la lime a été courbée à son extrémité en utilisant l' Endo-Bender (SybronEndo; Fig. 2b). Nous avons pris soin de ne pas pousser les cônes restants hors de l'apex ouvert et la procédure complète a été effectuée à un grossissement x16. Les figures 2c et d montrent les radiographies de la procédure réussie.

La longueur a été évaluée radiographiquement, au moyen d'une lime Hedstrom ISO taille 110 (Fig. 3). Après le retrait des cônes de gutta percha, le canal ouvert a été nettoyé avec une irrigation ultrasonique avec 4,8 % de NaOCl (Irrisafe, Satelec). Ensuite, le canal a été séché et rempli avec du $Ca(OH)_2$

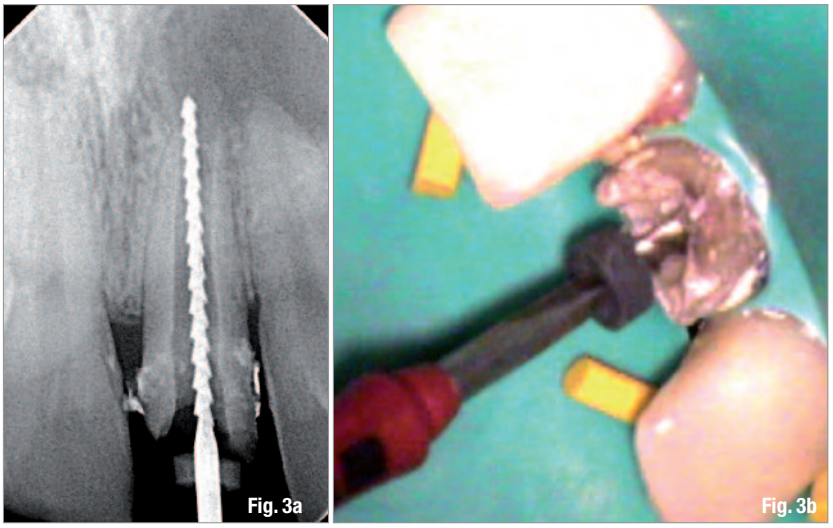

Figs. 3a & b_Radiographie de la détermination de la longueur.



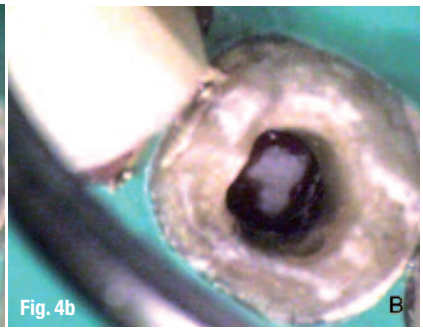

Fig. 4a_Éponge de gélatine découpée pour s'adapter au canal.
Fig. 4b_Éponge de gélatine en place.

(UltraCal, Ultradent). Une semaine plus tard, l'accès a été récupéré et le $Ca(OH)_2$ a été éliminé avec une irrigation ultrasonique avec 4,8 % de NaOCl. Une solution EDTA à 17 % (SmearClear, SybronEndo) a été laissée dans le canal pendant une minute et le rinçage final s'est fait par irrigation avec une seringue contenant 4,8 % de NaOCl.

Le canal a été séché et une éponge hémostatique de gélatine absorbable (SPONGOSTAN, Ethicon) a été découpée pour s'adapter à la largeur du canal (Fig. 4a). L'éponge a été guidée avec des tampons préformés à travers le canal, jusqu'à l'apex ouvert, créant ainsi une plate-forme pour une bonne adaptation du tampon de MTA (Fig. 4b).

Un MTA blanc (DENTSPLY-Maillefer) a été mélangé avec de l'eau stérile jusqu'à obtention d'une consistance épaisse. Le matériau MTA a été transporté à l'intérieur du canal radiculaire avec un matériel de support d'amalgame approprié, utilisé comme support MTA (Fig. 5a). Des tampons préformés ont été utilisés avec une légère pression apicale pour guider le matériau MTA vers l'apex, jusqu'à ce qu'il se soit adapté à l'anatomie apicale de l'apex ouvert, obturé avec l'éponge absorbable (Fig. 5b). L'adaptation du matériau a été évaluée visuellement à un grossissement x16 et radiographiquement, jusqu'à ce qu le tampon remplisse la longueur apicale de 5 mm du canal (Figs. 6a & b). Un tampon d'ouate humide a ensuite été placé en contact avec le MTA et une temporarisation a été réalisée avec Cavit G (3M ESPE). Le patient est retourné chez son médecin traitant pour une restauration appropriée et est revenu dans notre cabinet pour un examen de suivi après six mois (Figs. 6c & d).

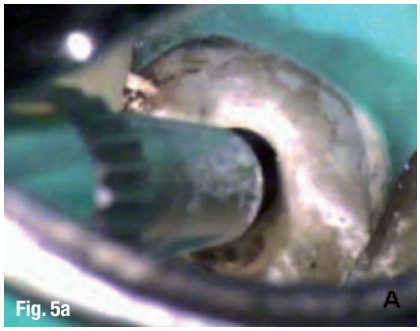



Figs. 5a & b_MTA transporté à l'intérieur du canal **(a)**, et condensé en fonction de la longueur **(b)**.

_Discussion

Un problème majeur du traitement endodontique pour les dents immatures avec une pulpe nécrotique et des apex ouverts, est l'obtention d'un scellement optimal du système de canaux radiculaires. Pendant plus de 40 ans, de tels cas étaient traités cliniquement avec une apexification.[1] Le but initial de la procédure était de limiter l'infection bactérienne et de créer un environnement propice à la production d'une barrière de tissu minéralisé, ou d'obtenir une formation d'extrémité radiculaire à l'apex de la racine immature. $Ca(OH)_2$ a été communément utilisé à ces fins. En dépit de la popularité de cette technique, des inconvénients inhérents existent. La variabilité du temps de traitement, l'imprévisibilité de la fermeture apicale, les difficultés de suivi du patient, le risque de fracture et la réinfection sont les principaux inconvénients de la procédure. Tous ces inconvénients nous poussent à continuer la recherche pour des procédures et des matériaux permettant une fermeture apicale continue dans les dents aux apex immatures. Bien que la recherche sur les procédures de revascularisation de l'apex ouvert nécrotique soit prometteuse,[10] la technique de tampon apical de MTA est considérée comme une procédure de traitement alternative satisfaisante.

Ses propriétés physiques et chimiques, ainsi que ses capacités de scellement et antimicrobiennes, son adaptation marginale et sa biocompatibilité[6], font du MTA une barrière apicale potentielle satisfaisante. Toutefois, la manipulation du matériau et la technique de pose de la procédure restent très problématiques au niveau clinique. Cet article a pour but de décrire la technique du tampon apical de MTA et de donner des conseils et des astuces pour le traitement réussi des cas complexes de retraitement sur apex ouvert. Malgré les matériaux extrudés au-delà de l'apex, qui peuvent indiquer un besoin de traitement chirurgical, une procédure de retraitement orthograde a été suivie dans le cas présent. Les matériaux extrudés ont été retirés avec succès à travers l'apex ouvert avec l'aide indispensable d'un microscope chirurgical. Les limes Hedstrom modifiées se sont avérées très utiles à cet effet. Le canal ouvert a été nettoyé avec une irrigation ultrasonique et du $Ca(OH)_2$ a été utilisé comme médicament intra-canalaire. L'efficacité du $Ca(OH)_2$ en tant qu'agent antimicrobien est éminemment prouvée,[11] bien que son utilisation soit toujours controversée. Hachmeister et al.[12] ont démontré que les restes de $Ca(OH)_2$ sur les parois du canal n'ont pas d'effet significatif sur la fuite de MTA ou sur la résistance au déplacement. Par contre, Porkaew et al.[13] ont suggéré que les restes de $Ca(OH)_2$ sur les parois dentinaires peuvent interférer avec le scellement apical produit.

Toutefois, dans un article récent de Ham et al.,[14] il a été suggéré que la combinaison de MTA et de $Ca(OH)_2$ dans les procédures d'apexification, peut entraîner une régénération favorable des tissus péri-apicaux. Dans le cas présent, le $Ca(OH)_2$ a été retiré aussi bien que possible des parois dentinaires, avec une irrigation ultrasonique avec 4,8 % de NaOCl et 17 % d'EDTA pendant une minute.

Pour assurer une bonne adaptation de la barrière apicale de MTA, une éponge absorbable de gélatine a été placée sur l'apex, créant une matrice contre laquelle le matériau MTA peut être positionné. SPONGOSTAN est considéré comme étant complètement absorbé durant une période de quatre à six semaines (instructions pour l'utilisation du matériau), alors que dans la littérature orthopédique, ce produit est décrit comme un support possible 3D pour une matrice chorondrocytaire.[15] Des questions ont été soulevées à cause d'exemples de cicatrisation retardée et des réactions douloureuses au SPONGOSTAN après l'extraction des troisièmes molaires.[16] Dans le cas d'un apex ouvert et de l'utilisation de tampons de MTA, combinés avec des éponges absorbables de gélatine, je n'ai jamais rencontré de réactions douloureuses postopératoires ou des problèmes de cicatrisation attribués à l'utilisation d'une éponge de gélatine. Il est nécessaire de mener des recherches plus approfondies sur le sujet. Pour l'insertion du matériau à l'intérieur du canal ouvert, un petit support d'amalgame a été utilisé en conjonction avec des tampons Schilder sous grossissement. Des questions ont été soulevées concernant la technique de placement MTA. Lawley et al.[17] ont noté que la conden-sation par ultrasons entraînait une pénétration significativement moins bactérienne comparée à une condensation manuelle après 45 jours, mais pas dans l'intervalle de 90 jours. À l'opposé, Aminoshariae et al.[9] ont trouvé que l'adaptation était meilleure et qu'il y avait moins de vides radiographiques avec la condensation manuelle comparée à une condensation par ultrasons. Des recherches supplémentaires sont nécessaires pour trouver la technique de placement idéale.

La bonne adaptation du matériau a été examinée visuellement sous microscope et de manière radiologique. Des questions ont été soulevées concernant l'épaisseur appropriée du tampon de MTA. Certains auteurs ont avancé que l'épaisseur du tampon apical peut influencer sa tendance à développer des fuites. Dans un article récent, De Leimburg et al.[18] ont rapporté que l'utilisation orthograde du MTA constituait un scellement adéquat contre l'infiltration bactérienne, indépendamment de l'épaisseur du tampon apical. Hachmeister et al.[12] ont signalé dans leur article que l'épaisseur du tampon apical ne peut avoir une influence significative que sur la résistance au déplacement. Dans le cas présent, nous avons obtenu un tampon apical de 5 mm, ce qui était suffisant et laissait un espace de 12 mm pour le pivot en résine et la restauration corono-radiculaire.

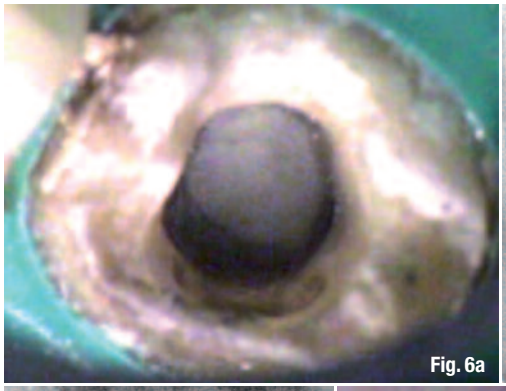

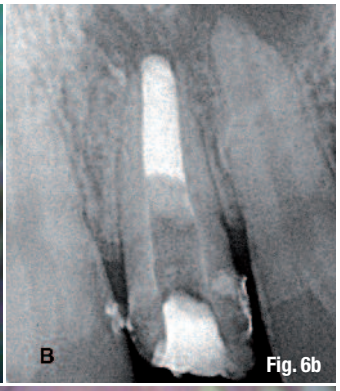

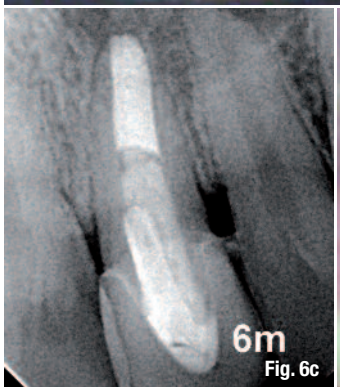

Figs. 6a & b_Radiographie post-op et aspect microscopique du tampon MTA (x16, Global Entrée Plus).
Figs. 6c & d_Récupération de la gutta au bout de 6 mois.

La pose orthograde de MTA dans les apex ouverts est considérée comme une technique très sensible et le clinicien doit s'entraîner avant de mettre ses compétences en pratique. La présentation de ce cas avait pour but de guider le clinicien pas à pas vers un traitement réussi des cas complexes d'apex ouvert._

Note de la rédaction : Une liste complète des références est disponible auprès de l'éditeur. Cet article est paru dans la version anglaise de roots, numéro 4/2010.

_l'auteur

roots

Dr Antonis Chaniotis a reçu un diplôme de L'École dentaire de l'université d'Athènes en 1998. Il a suivi une formation de troisième cycle de trois ans en endodontie à l'École dentaire de l'université d'Athènes en 2003. Il est enseignant clinique des programmes de premier cycle et de cycle supérieur, dans le département d'endodontie de l'École dentaire de l'université d'Athènes. Depuis 2003, il travaille dans un cabinet privé à Athènes spécialisé en endodontie. Dr Chaniotis peut être contacté à l'adresse suivante : antch@otenet.gr ou via son site Internet : www.endotreatment.gr.