

DENTAL TRIBUNE

The World's Dental Newspaper 🇸🇮

DECEMBER 2024

www.dental-tribune.com

Leto XV, Št. 5



Intevju z Dr. med. dent. UNI Heidelberg, Brankom Kašajem
Intevju z Dr. med. dent. UNI Heidelberg, Brankom Kašajem, da nepravilna obremenitev čeljustnega sklepa, lahko v nekaj letih povzroči artozo, ki je povezana s stalnimi bolečinami.

Stran 1 in 4



Intevju z Prof. dr. Danimirjem Jevremovićem, dr. dent. med.
Prof. dr. Danimir Jevremović, dr. dent. med. v članku razkriva prednosti uporabe OptraGate pripomočka, ki ponovno ustavlja vaše delo. OptraGate je retraktor za ustnice in lica brez lateksa in je bil uporabljen v več kot 200.000.000 operativnih postopkih. Spoznajte OptraGate 2 tudi vi.

Stran 10



Vabilo na konferenco
Prva regijska konferenca, ki je namenjena ženskam v zobozdravstvu, bo 24.5.2025 v Zagrebu. Sodelujte v tekmovanju za nagrado Esthetic smile design award 2025. Popust za zgodnje prijave in za skupinske prijave. Medijski sponzor konference: Dental Tribune Slovenija.

Stran 16

AD

V novem letu vam želimo uspešno, zdravo in nasmehov polno leto 2025!

Vsak dan prinašate zdravje in samozavest svojim pacientom, zato je prav, da tudi sami ne pozabite na trenutke sprostitve, osebnega zadovoljstva in poklicne rasti.

Naj vas leto, ki prihaja, navdihne z novimi dosežki, priložnostmi in zadovoljstvom ob dobro opravljenem delu.

Zahvaljujemo se vam za predanost in strokovnost, s katero soustvarjate boljšo prihodnost zobozdravstvene oskrbe.

Naj vas v letu 2025 spremljajo zdravje, sreča in obilje uspehov tako v ordinacijah kot izven njih!

Srečno 2025 vam želi

Uredništvo

DENTAL TRIBUNE 🇸🇮

Bolečina na področju glave, vratu in hrbta z vidika zobne medicine

Dr. den. med. UNI Heidelberg, Branko Kašaj

Dr. den. med. UNI Heidelberg, Branko Kašaj

Dr. dent. med. UNI Heidelberg, Branko Kašaj, se je rodil 25. februarja 1946 v Zagrebu. Leta 1970 je zaključil študij stomatologije na Univerzi v Zagrebu, doktoriral je leta 1983 na Univerzi Ruperto Carola v Heidelbergu. Med leti 1971 in 1978 je bil zaposlen kot stomatolog asistent v Zvezni republiki Nemčiji, med leti 1978 in 2010 pa je imel svojo ordinacijo v mestu Neustadt (Zvezna republika Nemčija). Med drugim je član DGZMK (Nemškega društva za zdravljenje zob, ustne votline in čeljusti), APW (Akademije prakse in znanosti) v okviru DGZMK in AFDT (Delovne skupine za funkcionalno diagnostiko in terapijo) v okviru DGZMK. Leta 2008 je dobil vabilo v svetovni CMD klub.



Njegovi glavni področji dela sta protetika in oralna rehabilitacija disfunkcionalnih motenj stomatognatnega sistema. Predava na seminarjih in kongresih v številnih evropskih državah. Leta 1999 je prejel nagrado »Sveta Apolonija« Hrvaške stomatološke zbornice. Patentiral je aparat za ortokranialno protetiko. Njegove strokovne objave so: Funkcionalna diagnostika temporomandibularnega sklepa z uporabo string - Condylcomp (Acta Stomatologica Croatica, 1996), Funkcionalna diagnostika in terapija (Priročnik za praktike: 2009, 2010) in poglavje Bolezni čeljustnega sklepa, str. 161-171 v knjigi Dentalna radiografija in radiologija (glavnega avtorja Stipana Jankovića, 2009).

Glavobol, bolečine v hrbtu in težave v predelu hrbtenice so največji problem sodobnega človeštva. Vzrok pogosto ni prepoznani, težave pa se poskušajo simptomatsko zdraviti z zdravili. Ko težave postanejo kronične, zdravila več ne učinkujejo.

Problem sodobne medicine je, da le delno analizira težave. Večina specialistov se osredotoča na svoje ozko področje delovanja. Skupno, interdisciplinarno sodelovanje vseh disciplin še ni dovolj razvito. Holistična medicina upošteva ne le anatomijo in fiziologijo, temveč tudi psiho in biosocialne vidike, torej človeka kot celoto.

Premalo je znano, da bolečine, ki kvarijo celotno zdravje, pogosto izvirajo iz področja stomatognatnega sistema. Če zgornja in spodnja čeljust nista pravilno usklajeni ali če je ugriz moten, lahko to vodi v resne posledice za zobe, žvečno muskulaturo in čeljustna sklepa. Nepravilna obremenitev čeljustnega sklepa, stro-

Nadaljevanje na strani 4

AD

100% Xsilitol pastile

XYLITOL Kids

Za vesel nasmeh, vsak dan!

- ✓ Xylitol Kids pastile nevtralizirajo škodljive kisline v ustni votlini
- ✓ Vzemite 2 pastili Xylitol Kids po vsakem obroku in tako ohranite vesel nasmeh
- ✓ Brez želatine, glutena, laktoze in sladkorja

NAROČILO BREZPLAČNIH VZORCEV:
info-si@vitalbans.com

Lepota enostavnih rešitev v vsakodnevnih praksi

Dr. Frederico Del Bianco in Dr. Claudia Mazzitelli

Dr. Frederico Del Bianco

Dr. Frederico Del Bianco je trenutno v 3. letniku svojega doktorskega študija na DIBINEM, Alma Mater Studiorum, Univerza Bologna (Italija). V letu 2013 je pridobil svojo Dental Master diploma na isti Univerzi. Takoj zatem se je vpisal na Master of Aesthetic in Restorative, ki ga je vodil Professor Lorenzo Breschi, in dve leti kasneje je pridobil diploma s svojo serijo predstavljenih primerov indirektnih kompozitnih restavracij.

Po tem je delal kot tutor na oddelku za Restavrativno zobozdravstvo – Univerze v Bologni od leta 2015-2019. Med svojo akademsko kariero je vzljubil CAD/CAM tehnologije, ki jih uporabljamo v stomatologiji. Tudi zaradi tega je naslov njegove doktorske dizertacije: «Dolgoživost indirektnih CAD/CAM restavracij v eni seji» pod nadzorom profesorja Breschi-ja. Bolj podrobno so njegove raziskave fokusirane na rezultate adhezivne vezave na CAD/CAM materiale v primerjavi s tradicionalnimi materiali, ter izkoriščanje izkušenj prof. Breschija ter know-how-a na področju adhezivne stomatologije.

Stomatologija se nenehno razvija na vseh ravneh, z rastočim asortimanom restorativnih materialov, v katerem vsak naslednji novi izdelek obljublja boljše rokovanje in še boljše rezultate. A vendar, če smo relativno zadovoljni z izdelki, ki jih uporabljamo, nismo zainteresirani za menjavo svoje-

ga ustaljenega delovnega ritma. Ne glede na vse težimo k temu, da so naši postopki predvidljivi in ponovljivi. Sprememba lahko vse to izboljša, še posebej na dolgi rok. Naslednji prikaz kliničnega primera prikazuje uporabo dvojno strjujočega samo-strjujočega kompozitnega cementa za lepljenje CAD/CAM litij disilikatnih restavracij. Prikazuje, kako lahko poenostavite vaš delovni proces, zmanjšate zalogo potrebnega inventarja, medtem ko dobite kvalitetne in zanesljive rezultate.

45-letna pacientka je obiskala našo dentalno kliniko na Univerzi v Bologni (Italija) za kontrolni pregled. Iz anamneze smo razbrali samo bruksizem. Klinično je imela pacientka več starih konzervativnih restavracij v vseh štirih kvadrantih ter zatiček in prevleko na zobu 46. Imela je občutek nelagodja med žvečenjem in občutljivost na mrzlo v prvem kvadrantu, še posebej ob zobeh 15, 16 in 17. Direktna restavracije na teh zobeh so imele pike in marginalno infiltracijo. Rentgenski posnetki teh zob kažejo sekundarni karies na proksimalnih robovih (slika 1). Odločili smo se restavrirati te zobe s CAD/CAM litij disilikatnimi prevlekami (Initial LiSi bloki, GC barva A3 HT, velikost 14).

Litij disilikat je postal eden najbolj vsestranskih materialov v stomatologiji s številnimi študijami v mnogih letih kliničnih opažanj. Je široko uporabljan pri mnogo indikacijah, ker je trden in estetski.

Po nastavitvi gumijaste opne (koffer dam) smo odstranili stare restavracije in pripravili zobe za indirektno restavracije s preparacijo na polkrožno stopnico in okroglimi

notranjimi robovi (slika 2). Po jedkanju (sliki 3 in 4) in aplikaciji adheziva (G-Premio BOND, GC) so bili zobje dograjeni z G-eanial Universal Injectable (GC) (slika 5).

Nato smo skenirali preparacije z intraoralnim skenerjem. Restavracije smo oblikovali na računalniku s programsko opremo in jih dali rezkati.

Po odstranitvi držala smo preizkusili restavracije v ustih. Ko smo potrdili, da tesnijo, smo jih spolirali do visokega sijaja z nizko hitrostjo in rahlim pritiskom. Initial LiSi blok, ki je bil uporabljen za ta klinični primer, je polno kristaliziran litij disilikatni blok, ki se enostavno rezka in polira v končni fazi postopka. Ni potrebne faze pečenja s kristalizacijo pred poliranjem, kar prihrani čas in vzdržuje visoko natančnost prilaganja robov.

Za pripravo restavracije pred cementiranjem smo hidrofluorov kislinski gel (5-9%) nanesli na notranjo površino restavracij za 20 sekund. Nato smo jih ultrasonično očistili in osušili.

Na koncu smo nanesli G-Multi PRIMER (GC) in pustili, da se posuši.

Preparirane zobe smo izolirali z gumijasto opno in očistili ter osušili. G-CEM ONE (GC) je bil izbran za postopek cementiranja. To je univerzalen, dvojno strjujoč samo-adheziven kompozitni cement z adhezivno močjo vezave. Lepota tega sistema je, da se lahko uporabi za nešteto indikacij skupaj z opcijskim Adhesive Enhancing Primer (AEP), ki se dodatno uporabi, kadar je potrebno. S tem ko imamo eno rešitev, se nam zmanjša potrebno število različnih cementov in vzdržuje konsistenca v postopkih cementiranja. AEP ne potrebuje svetlobne polimerizacije in se lahko enostavno nanese na zob in posuši z maksimalnim pritiskom zraka iz pusterja. S Touch Cure tehnologijo je njegova polimerizacija pospešena neodvisno od svetlobe. Kar ne preseže samo problema prenosa svetlobe, temveč tudi premosti druge izzive, kot je slabša retencija ali kontaminacija s slino. V tem pri-

meru je bil AEP nanešen na površino in posušen za zagotovitev optimalne moči adhezije. G-CEM ONE smo nanesli na globoke vbočene površine restavracije in jo namestili na preparacijo. Rokovanje je bilo enostavno, ekstruzijska sila za iztok cementa iz brizge ni bila prevelika in brizga se odlično prilaga dlani. Viški cementa se preprosto odstranijo, ko cement doseže gumasto konsistenco.

Najbolj distalno restavracijo smo cementirali prvo, nato zoba 16 in 15.

Na koncu smo polimerizirali vse robove. Po odstranitvi gumijaste opne smo preverili še okluzijo.

Pacientka je bila zadovoljna z zdravljenjem. Restavracije so se dobro integrirale in simptomi so popolnoma izvenili, kot je povedala pri kontrolnem pregledu.

Zaključek

Zmanjšanje količine materiala in pripomočkov, ne da si omejimo možnosti, zveni zelo udobno. Lažje je skrbeti za zalogo in izvajati enake postopke pri vsaki situaciji ter se tako izogniti morebitni zmedi. Zaradi tega so izdelki z univerzalnimi indikacijami in širokim spektrom zelo privlačni. Širok nabor aplikacij in praktične polirne možnosti Initial LiSi blok-a so bili že izpostavljeni. Samo, adheziven kompozitni cement še poenostavi cementiranje retencijskih preparacij, toda svetlobno strjujoč cement z dodatnimi koraki zagotavlja boljše rezultate na dolgi rok, ko preparacije nimajo retencije. Z G-CEM ONE z odličnim rokovanjem, impresivnimi lastnostmi in zares univerzalno aplikacijo z AEP, imamo v roki izdelek, ki smo si

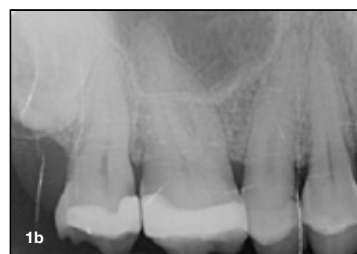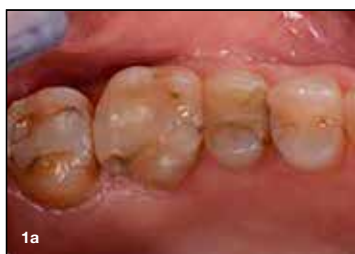Dr. Claudia Mazzitelli

Dr. Claudia Mazzitelli je prejela svojo diplomu na Univerzi v Sienni (Italija) leta 2003. Od leta 2005 do 2010 je delala na svoji doktorski nalogi: »Biotehnologije: sekcija dentalnih materialov« na Univerzi v Sienni. Med tem časom se je specializirala v dentalnih materialih in delala kot tutor na Master študiju dentalni okluziji in snemni protetiki.

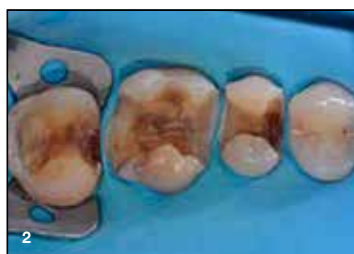Od leta 2006 do 2010 je imela raziskovalno štipendijo na Univerzi v Granadi, kjer je zagovarjala svojo doktorsko dizertacijo z naslovom: »Adhezija v Stomatologiji«. Od leta 2007 do 2020 je imela več zadolžitev na Univerzah Sienna in Bologna. Od leta 2020 je redna profesorica na Univerzi v Bologni, Italija, kjer ima prav tako raziskovalno štipendijo. Dr. Claudia Mazzitelli je članica Accademia Italiana di Conservativa (AIC), Academy of Dental Materials, in članica the International Academy of Dental Materials (IADR). Svojo raziskovalno pot je posvetila raziskovanju adhezije dentalnih materialov na različne zobne površine, objavlja svoje raziskovalne članke v recenziranih revijah, s faktorjem H-Factor 13.

ga dolgo želeli. Skupaj tvorita dobro rešitev, ki pokrije večino naših vsakodnevnih indirektnih restavracij.

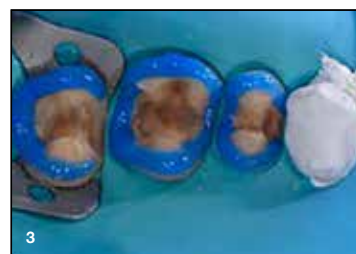
Obj. v GCget connected²⁰, s privolj. avt. Dr. F. Del Bianco, Dr. C. Mazzitelli



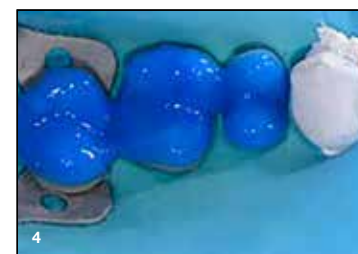
Slika 1a in 1b: Začetna situacija. Intraoralni pogled in rentgenski posnetek. Restavracije v prvem kvadrantu imajo karies, pike in infiltrirane robove. Pacientka občuti nelagodje med žvečenjem in občutljivost na mrzlo v tej regiji.



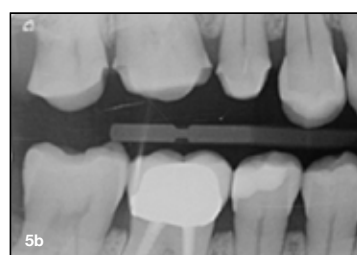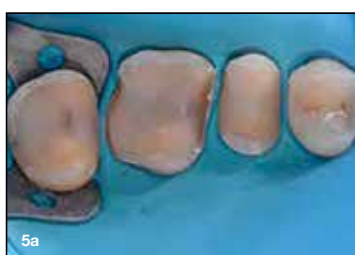Slika 2: Po namestitvi gumijaste opne in odstranitvi starih restavracij.



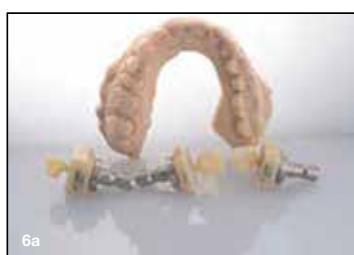Slika 3: Jedkanje sklenine (35% fosforna kislina).



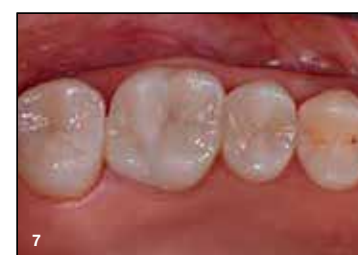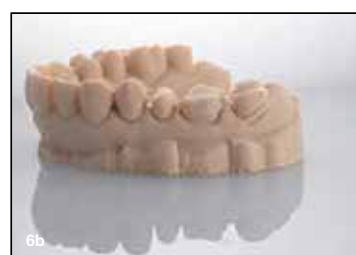Slika 4: Kratko jedkanje dentina.



Slika 5a in 5b: Po dograditvah in preparaciji. Intraoralni pogled in rentgenski posnetek.



Slika 6a in 6b: Printana modela in Initial LiSi Block (GC) restavracije.



Slika 7: Končni rezultat. Vsi simptomi so izginili pred kontrolnim pregledom. (vse foto: GC)

G-CEM ONE™

Univerzalni samoadhezivni smolnati cement

Adhesive Enhancing Primer
(opcijsko, za maksimalno vezavo)
Pospešena in učinkovita
"touch-cure" vezava
(brez svetlobe)



G-Premio BOND
(opcijsko, za maksimalno vezavo)
Univerzalni bonding za vse direktne
in indirektne postopke
Lahko se uporablja namesto
Adhesive Enhancing Primerja



Nevidne margine
Visoka odpornost proti obrabi in barvna
stabilnost v 4 priročnih barvah

G-CEM ONE™
SELF-ADHESIVE RESIN CEMENT
WHITE OPAQUE 4.6g (2.7mL)
GC CORPORATION
TOKYO, JAPAN

Univerzalni samoadhezivni
smolnati cement
Za vse indikacije
in vse tipe restavracij



Nadaljevanje iz strani 1

kovno kraniomandibularna disfunkcija (angl. craniomandibular dysfunction, CMD), lahko v nekaj letih povzroči artrozo, ki je povezana s stalnimi bolečinami.

Še manj je znano, da se lahko zaradi nevro-muskularne povezanosti težave kažejo tudi kot simptomi na drugih delih telesa, kot so ušesa (somatosenzorni tinitus), vratna hrbtnica ali torzija medenice. Nepravilni premik spodnje čeljusti lahko moti celotno telesno statiko in povzroči bolečine v drugih delih telesa.

Ker pacienti ne vedo, od kod prihaja bolečina, pogosto obiskujejo različne zdravnike, a brez uspeha. To odpira pot kronični bolečini. Obratno pa lahko funkcionalne motnje drugih delov telesa, npr. torzija medenice, povzročijo bolečine in disfunkcijo na področju glave, žvečne miškulature in čeljustnih sklepov. Pogosti simptomi vključujejo somatosenzorni tinitus, vrtoglavico, težave pri požiranju in kronične glavobole – kar je z vidika fiziološke anatomije logično.

V zadnjem času so ti problemi tudi znanstveno raziskani, določeni pa so bili standardi pod imenom »funkcionalna diagnostika in terapija«.

Najpomembnejši in najnevarnejši vzročni dejavnik za nastanek CMD je oralna parafunkcionalna oz. disfunkcionalna navada, kot je bruksizem, to je močan stik med zobmi zgornje in spodnje čeljusti, ki traja več ur (podnevi ali ponoči). To se dogaja podzavestno, prizadeti pa tega ne opazijo. Sile, ki delujejo na zobe, lahko presegajo 300 kg. Zobje postanejo občutljivi, miškulatura je napeta, pojavijo se glavoboli in bolečine v predelu vratu (zlasti zjutraj). Stres in psihična obremenitev dodatno stopnjujeta

simptome. Vzroki bruksizma so pri 50% bolnikov motnje okluzije, pri 12% težave s čeljustnim sklepom, pri 38% psihične narave (prof. Graber, Univerza Basel). Teh 38% pacientov, pri katerih je vzrok bruksizma psihogen, predstavlja največji izziv za zobozdravnike, saj funkcionalna terapija odpove, ker gre za subjektivne težave (psihosomatske motnje) brez objektivnih ugotovitev.

Prof. Willi Schulte (Univerza Tübingen) je že pred časom na podlagi raziskave, izvedene na 20.000 vključenih bolnikov, dokazal, da je 10% pacientov z bruksizmom neozdravljivih, 1% pa jih stori samomor.

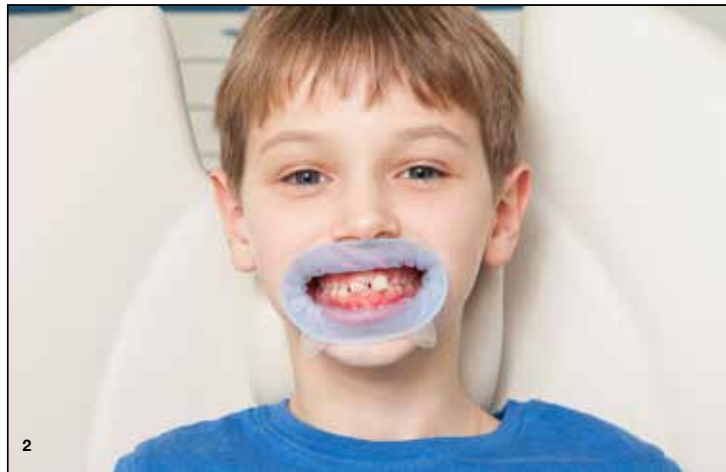Koga prizadene CMD (kraniomandibularna disfunkcija)?

Načeloma tako otroke kot odrasle, najpogosteje pa ljudi v starosti med 25 in 45 let. Ženske so prizadete 6- do 8-krat pogosteje, razlog za to pa ni znanstveno dokazan. Možni vzroki bi lahko bili endokrini, hormonski dejavniki ali večstranske obremenitve (družina, kariera, go-spodinjstvo).

CMD so podvrženi ljudje pod stresom pred izpiti, menedžerskim stresom ali v življenjskih krizah, najverjetneje zaradi posledičnega bruksizma ali napetosti miškulature pri psihičnih obremenitvah. Pogost sprožilec CMD je tudi zobozdravstvena terapija: prenizke ali previsoke krone, mostički ali zalivke.

CMD diagnostika

Najpomembnejša je obširna anamneza: sočasni dogodki ob pojavu bolečin, npr. poškodbe, prote-



Slika 2: Aqualizer (blazina, napolnjena z vodo) – prva pomoč pri bolečinah žvečne, vratne in ramenske miškulature ter pri bruksizmu.

tične rekonstrukcije ali spremembe življenjskih okoliščin. Klinična in manualna analiza omogočata vpogled v funkcionalno stanje stomatognatnega sistema in sosednjih funkcionalnih enot. Razširjena diagnostika – instrumentalna analiza ob dislokaciji čeljustnega sklepa omogoča natančne podatke (Slika1).

Terapija za paciente s CMD

Terapija CMD je pogosto enostavna in hitra, če je diagnoza pravilna. Včasih zadošča že korekcija previsoke zalivke, krone ali mostička. Pri težjih primerih, kot je močno povečana napetost miškulature, je potrebna fizioterapija in uporaba opornice. Pri akutnih primerih je potrebno hitro zmanjšati bolečino z zdravili.

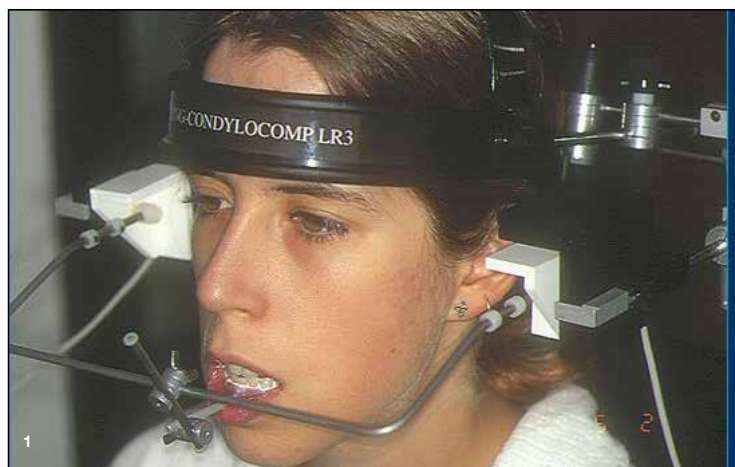
Pomembno je, da pri vseh protetičnih rekonstrukcijah konfiguracijo griznih ploskev zobni tehniki izvedejo z natančnostjo

0,1 mm. Prenos pacientove individualne geometrije v artikator je nujna predpostavka. Molarji in frontalni zobje morajo ustrezati individualni strukturi pacientove ustne votline.

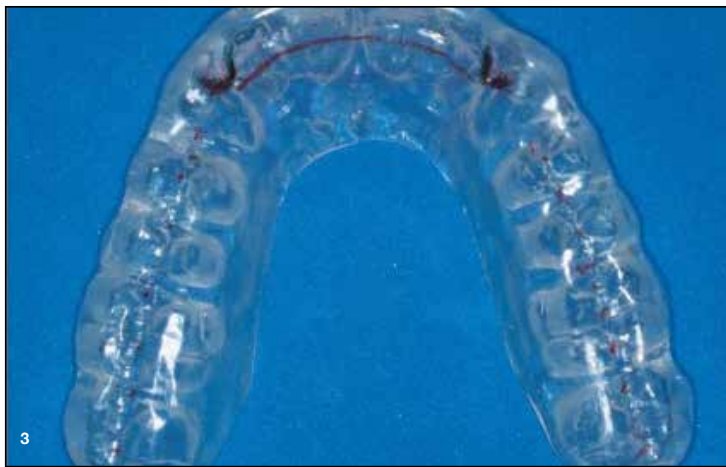Funkcionalna analiza je nujni predpogoj za vsako, tudi najmanjšo protetično obravnavo, da bi preprečili kasnejše funkcionalne motnje in nastanek CMD. Pomembno je poudariti, da to velja tudi za funkcionalno ortodontijo, da ne bi prišlo do takšnih strukturnih sprememb stomatognatnega sistema, ki bi lahko kasneje zahtevale zapletene kirurške posege.

Zaključek

Funkcionalna analiza je absolutni predpogoj za vsako protetično ali ortodonsko terapijo. Pri bolečih disfunkcijah je vsakršna protetična ali ortodonska terapija kontraindicirana brez predhodno izvedene začetne funkcionalne terapije.



Slika 1: Optoelektronika za natančno diagnozo čeljustnega sklepa.



Slika 3: Michigan relaksacijska opornica.

AD

LUNOS®
MAKING SMILES BRIGHTER

MYLUNOS DUO® – THE ALL-ROUNDER FOR ALL CASES

Video for MyLunos Duo®

DÜRR DENTAL
THE BEST, BY DESIGN

www.duerrdental.com

AD

Povezovalno

identiteta
AGENCIJA ZA MARKETING

IMPRINT INTERNATIONAL HEADQUARTERS

PUBLISHER AND CHIEF EXECUTIVE OFFICER: Torsten Oemus

CHIEF CONTENT OFFICER: Claudia Duschek

Dental Tribune International GmbH
Holbeinstr. 29, 04229 Leipzig, Germany
Tel.: +49 341 4847 4302
Fax: +49 341 4847 4173
General requests: info@dental-tribune.com
Sales requests: mediasales@dental-tribune.com
www.dental-tribune.com

Material from Dental Tribune International GmbH that has been reprinted or translated and reprinted in this issue is copyrighted by Dental Tribune International GmbH. Such material must be published with the permission of Dental Tribune International GmbH. *Dental Tribune* is a trademark of Dental Tribune International GmbH.

All rights reserved. © 2024 Dental Tribune International GmbH. Reproduction in any manner in any language, in whole or in part, without the prior written permission of Dental Tribune International GmbH is expressly prohibited.

Dental Tribune International GmbH makes every effort to report clinical information and manufacturers' product news accurately but cannot assume responsibility for the validity of product claims or for typographical errors. The publisher also does not assume responsibility for product names, claims or statements made by advertisers. Opinions expressed by authors are their own and may not reflect those of Dental Tribune International GmbH

dti Dental Tribune International

Prevod in lektoriranje: Dental Tribune Slovenija

Grafično oblikovanje in prelom: Identiteta agencija za marketing
Tisk: TISK Žnidarič, d.o.o., Kranj
Naklada: 2800 izvodov (december 2024)

Obiščite našo spletno stran: www.dental-tribune.com
info@dental-tribune.com
Lastnik licence za Slovenijo: Bisernica Medicina d.o.o., Gmajnice 15, 1000 Ljubljana

Za založbo Bisernica Medicina: Ronald Pintar, direktor
Glavni urednik: Boštjan I. Košak
Vodja produkcije: Katja T. Pintar

Kontakt slovenskega uredništva: telefon: 041 853 513

Oglasno trženje: Boštjan I. Košak (041 740 864)
Katja T. Pintar (041 853 513)

Naročnina: prodaja@dental-tribune.si

Uredniški material, preveden in tiskan v tej izdaji časopisa Dental Tribune, je avtorsko zaščiten s strani Dental Tribune International GmbH. Ta material se lahko objavlja z dovoljenjem podjetja Dental Tribune International GmbH. *Dental Tribune* je zaščiten blagovna znamka Dental Tribune International GmbH.

Vse pravice pridržuje © 2024 Dental Tribune International GmbH. Kakršnakoli reprodukcija na katerikoli način v katerem koli jeziku, v celoti ali delno, brez predhodnega pisnega dovoljenja podjetja Dental Tribune International GmbH je izrecno prepovedana.

Dental Tribune International GmbH se trudi, da natančno poroča o kliničnih informacijah in novicah proizvajalcev, vendar ne more prevzeti odgovornosti za veljavnost trditvev o izdelku ali za tiskarske napake. Založnik tudi ne prevzema odgovornosti za imena izdelkov, trditve ali izjave oglaševalcev. Mnenja avtorjev so lastna in morda ne odražajo mnenja družbe Dental Tribune International GmbH.

ISSN 2232-3511

*Aesthetic.
Functional.
Safe.*

white
SKY

*Reshaping clinical
and scientific success*



Open for next

DENTAL INNOVATIONS
SINCE 1974

bredent group

EASY Mill4 – Več kot le rezkanje v zobozdravstveni ordinaciji

Prve izkušnje z novo enoto za rezkanje

CDT M.Sc. Josef Schweiger in PD Dr. Dr. med. dent. Oliver Schubert M.Sc.

CDT M.Sc. Josef Schweiger

EASY Mill4 – rezkalna enota

Vodja zobotehničnega laboratorija na Oddelku za protetiko Univerze Ludwig-Maximilians (LMU), München, Nemčija



Aprila letos je bila širši javnosti predstavljena nova rezkalna enota EASY Mill4 (orangedental, Biberach, Nemčija). V tem članku avtorja opisujeta svoje prve izkušnje s to CNC brusilno enoto, povezano CAM programsko opremo in novim materialom iz cirkonijevega dioksida. Predstavljena sta tudi dva primera pacientov.

Obdelovanci se v stroj vstavljajo z uporabo klasičnih CEREC nosilcev. Na voljo so tri različne diamantne brusilne konice s premeri 2 mm, 1 mm in 0,6 mm (slika 3). Menjava orodij poteka s pnevmatskim vpenjalnim sistemom, dolžina orodij pa se samodejno izmeri (slika 4).

CAM-programaska oprema

Programska oprema Work NC Dental (Sescoi) je na voljo kot CAM programska oprema za rezkalno enoto EASY Mill4. Posebna različica te CAM programske opreme se lahko zažene neposredno iz exocad arhiva z uporabo funkcije Auto Transfer. Alternativno se lahko uporablja tudi standardna različica CAM programske opreme Work NC Dental (slika 5 in 6).

Aplikacije

Na rezkalni enoti EASY Mill4 je trenutno mogoče rezkati enozobne restavracije (krone, inlaye,

onlaye, furnirje) in mostičke s tremi enotami. Uporabljajo se lahko klasični materiali visoko zmogljiv polimer, kompozitni bloki, hibridni keramični bloki, litijev X-silikat in steklokeramika (slika 7). Posebnost je gosto sintran cirkonijev oksid Perfit FS (Vatech). V tem članku so kot primeri predstavljene popolnoma anatomske krone in oporniki iz Perfit FS.

Krone


Za demonstracijski primer krone sta bili z intraoralnim skenerjem TRIOS 4 3D (3Shape) digitalno posneti zgornja in spodnja čeljust 23-letne pacientke. Poleg tridimenzionalnih podatkov o površini so bile posnete tudi barvne infor-

macije, povezane z geometrijo, in izpisane v formatu DCM, značilnem za 3Shape (slika 8)¹. Za ta demonstracijski primer so bile virtualno pripravljene štiri posteriorne krone v 3. kvadrantu (programska oprema Magics V14.1 (Materialise)). Dimenzija zmanjšanja je bila približno 1,0 mm (slika 9).

Zasnova CAD je bila izdelana s programom exocad Rijeka V3.1 (exocad). Začetni niz podatkov skeniranja je bil uporabljen kot situacijski model, tako da je bilo mogoče doseči identično geometrijo prvotni situaciji, potem ko so se konstrukcije krone ujemale s situacijo (slike 10 in 11). Izračun CAM je bil nato izveden s programsko opremo WorkNC CAM (Sescoi) (slike 12 do 14).



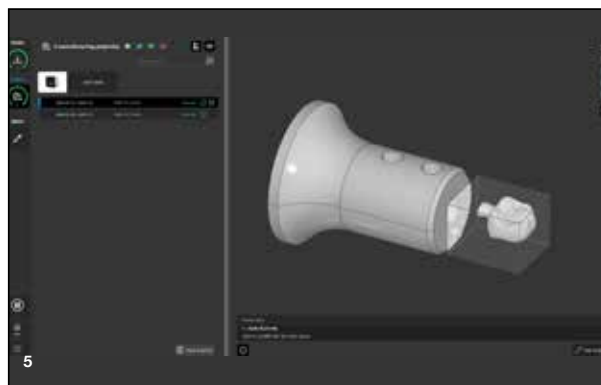
Slika 1 in 2: Nova kompaktna rezkalna enota EASY Mill4 podjetja orangedental deluje z vodnim hlajenjem.



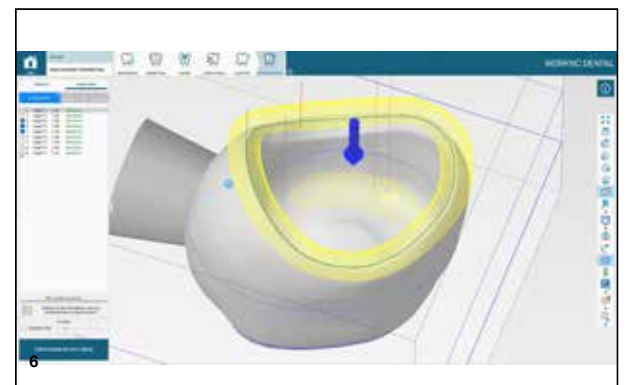
Slika 3: V enoti EASY Mill4 se uporabljajo tri različne diamantne konice s premeri 2 mm, 1 mm in 0,6 mm.



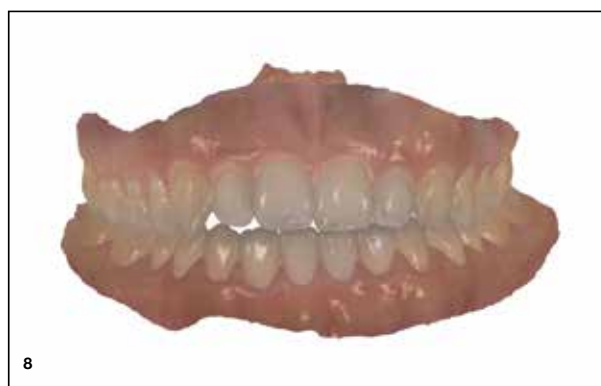Slika 4: Menjava orodij poteka s pomočjo pnevmatskega vpenjalnega sistema; dolžina orodij se samodejno izmeri s pritiskom na gumb na desni strani slike.



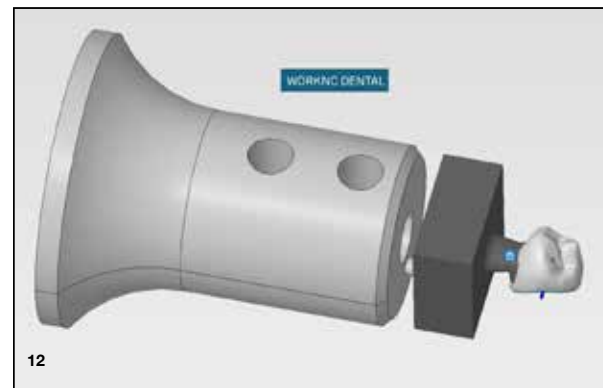
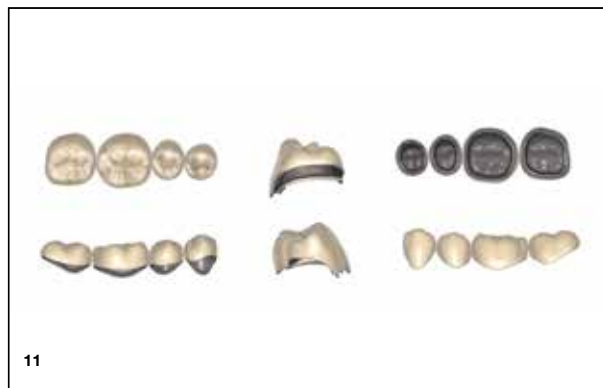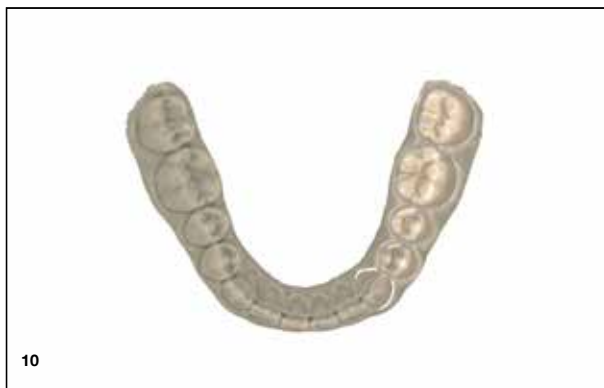Slika 5 in 6: Programska oprema WorkNC CAM (Sescoi) se uporablja kot standard v delovnem postopku EASY Mill.



Slika 7: Na rezkalni enoti EASY Mill4 je mogoče brusiti vse običajne razrede materialov z vodnim hlajenjem.



Slika 8 in 9: Pri demonstracijskem primeru so bili posteriorni zobje (34-37) na podlagi 3D intraoralnega skeniranja v 3. kvadrantu virtualno pripravljene za kronске restavracije.



Slika 10 in 11: Načrtovanje CAD za posteriorne krome spodnje čeljusti z uporabo programske opreme exocad.

Slika 12, 13 in 14: Izračun CAM s pomočjo programske opreme WorkNC CAM (Sescoi).

Subtraktivna proizvodnja je bila izvedena na rezkalni enoti EASY Mill4 z uporabo novega gosto sintranega cirkonijskega oksida Perfit FS ML A2 (Vatech) kot material (slika 15). Ta surovce ima barvni preliv za boljšo imitacijo plasti naravnega zoba.

Postopek rezkanja je trajal približno 45 minut na krono. Po rezkanju je bil natančno prilagojen aproksimalni in okluzalni stik. Ker zaradi brušenja v gosto sintranem stanju ni potrebna ojačitev robov, je dodelava robov krona zmanjšana na minimum. Krone so bile dokončane z dvema cikloma pečenja in glazuro (slike 16 do 19). Restavracije iz materiala Perfit FS je mogoče polirati tudi ročno. Prileganje kron lahko ocenimo kot zelo dobro, prav tako tudi splošni estetski rezultat.

Abutment in krona

Kot del obnove pacienta z implantatno podprto krono v regiji 46 (slika 20) sta bili izdelani abutment in ustrezna krona z rezkalno enoto EASY Mill4.

Zdravljenje je temeljilo na tako imenovanem 'konceptu digitalnega ohranjanja tkiva' (DTPC), pri katerem se izdelava prilagojenega nosilca izvede že med digitalnim načrtovanjem implantata in se nato privije neposredno po namestitvi implantata v skladu s konceptom 'en nosilec - enkratna namestitev', s čimer hkrati izpolnjuje funkcijo individualnega oblikovalca gingive². Za načrtovanje implantata sta bila pridobljena 3D intraoralni sken (3Shape) in CBCT. Programska oprema Implant Studio (3Shape) je bila izbrana kot programska oprema za načrto-

vanje (slika 21), za oblikovanje nosilca in krone pa je bila uporabljena programska oprema Dental Designer 2020 (3Shape) (sliki 22 in 23).

V tem primeru je bil abutment izdelan iz Perfit FS ML A2 z uporabo enote EASY Mill4 in po lepljenju s titanovo bazo spoliran do visokega sijaja (slike 24 do 26).

Takoj po vgradnji implantata smo vstavili abutment (slika 27) in naredili 3D intraoralni posnetek končnega položaja abutmenta, da bi kompenzirali odstopanja med dejansko in načrtovano lego implantata, ki so skoraj vedno prisotna.

V fazi celjenja je sledila CAD zasnova in izdelava krone. Perfit FS ML A2 je bil uporabljen tudi kot material za krono, ki je bila finalizirana pečenjem in glazuro (sliki 28 in 29). Končno je bila

krona trajno vstavljena po fazi celjenja (slike 30a do 30c).

Perfit FS - Gosto sintran oksid cirkonija ((Y,Nb)-TZP) za CAD/CAM izdelavo

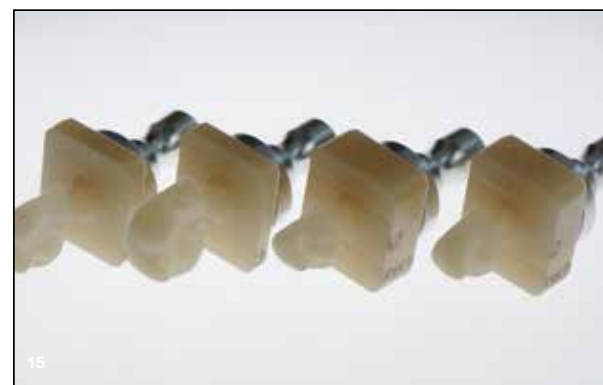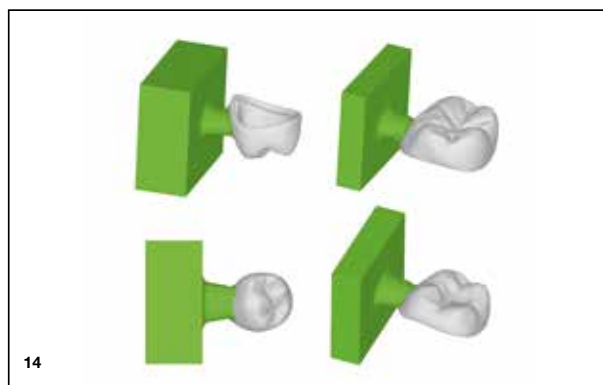
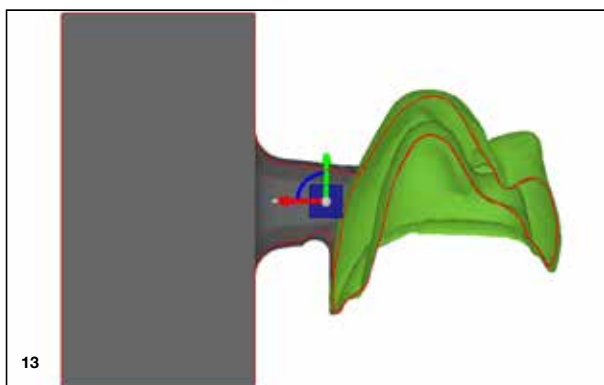
Inovativni cirkonijski oksid Perfit FS je popolnoma sintran, zato je primeren za poliranje ali dodelavo s pečenjem z barvami in glazuro. Na voljo je v enobarvni (Perfit FS) in barvno stopnjevni različici (Perfit FS ML). Velikosti blokov so I10, I12, C14, C16 in B32, pri čemer so enobarvni in večbarvni bloki na voljo v vseh 16 odtenkih VITA Classical.

Vrednosti prileganja in mehanske lastnosti patentiranega materiala Perfit FS^{3,4,5} so še posebej zanimive. Z dodajanjem itrijevega oksida (Y₂O₃) je cirkonijski oksid Perfit 100 % stabiliziran v tetragonalni fazi. Poleg tega je materialu dodanih 5–10 % niobijevega oksida (Nb₂O₅), kar

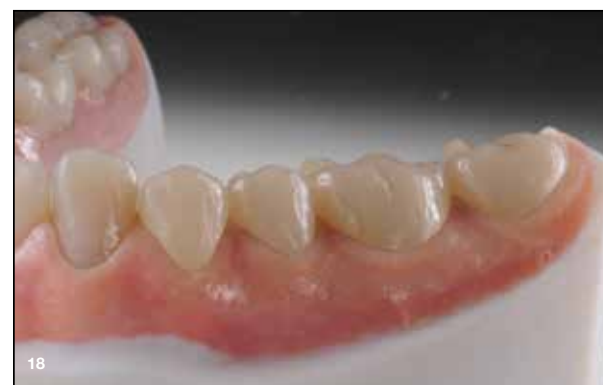
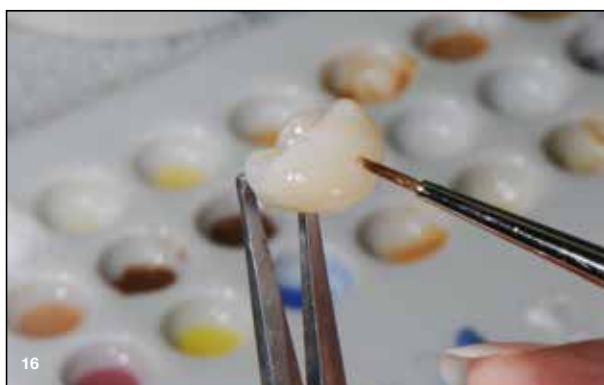povečuje velikost zrn in s tem tudi translucenco, hkrati pa zagotavlja zelo visoko žilavost pri lomljenju (KIC) in nizko trdoto proti praskam. Trdota proti praskam opisuje trdoto materiala glede na njegovo odpornost proti praskam in obrabi. To omogoča učinkovito in varno obdelavo gosto sintranega materiala na majhni vodno hlajeni zobozdravstveni CNC brusilni enoti EASY Mill4.

Ker obdelava v gosto sintranem stanju pomeni, da postopek sintranja ni potreben, ima številne prednosti:

- Znatno skrajšanje skupnega časa proizvodnje
- Ni nevarnosti popačenja zaradi krčenja pri sintranju
- Ni potrebe po ojačitvi robov restavracije v programske opreme CAD, kar prihrani čas pri zaključevanju restavracij

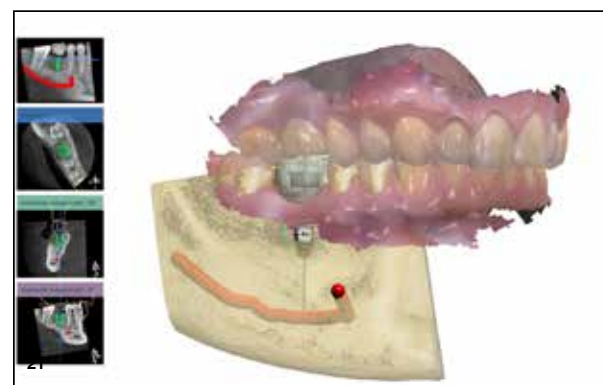
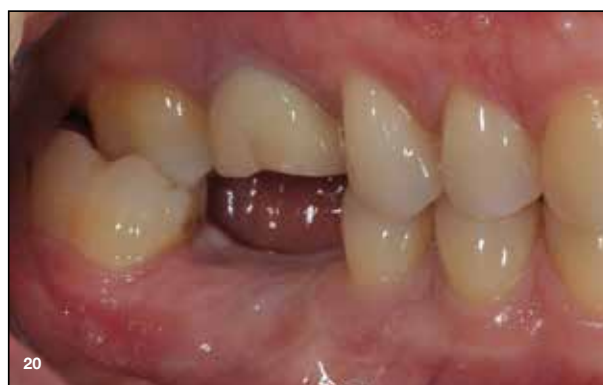
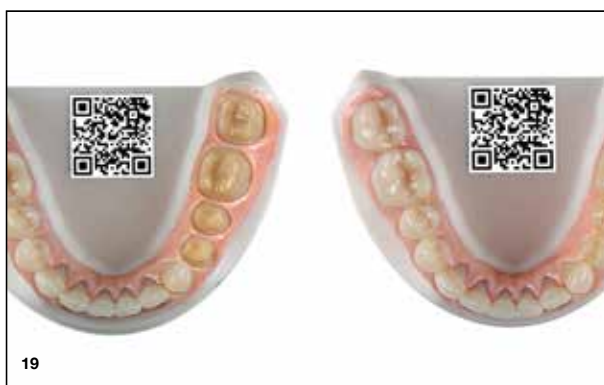
Slika 15: Končane krome iz novega gosto sintranega cirkonija - cirkonija Perfit FS ML A2 (Vatech).



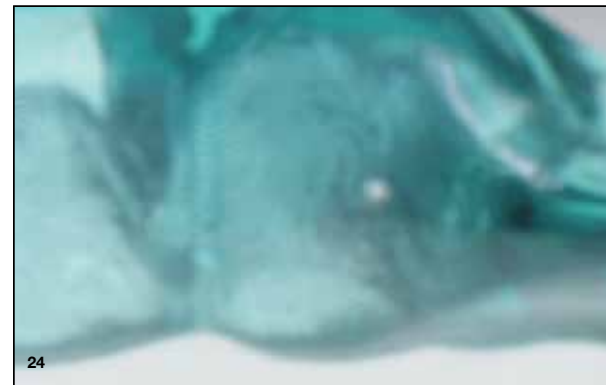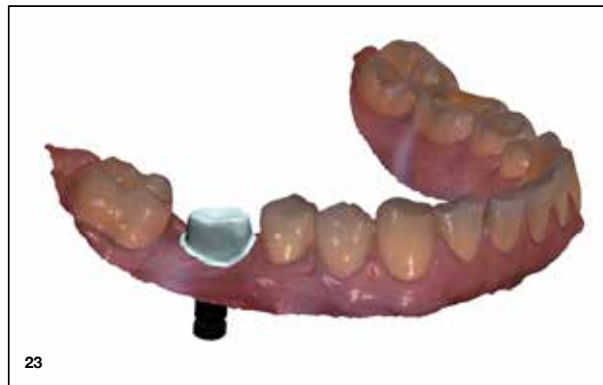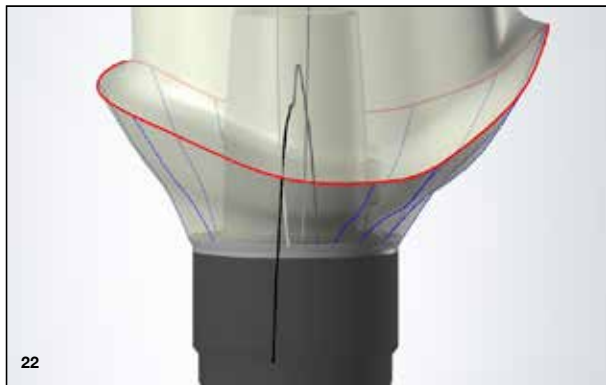
Slika 16 in 17: Dokončanje kron z pečenjem in glazuro.

Slika 18 in 19: Končane posteriorne krome na 3D barvnem modelu (3D medicinski tisk KG).



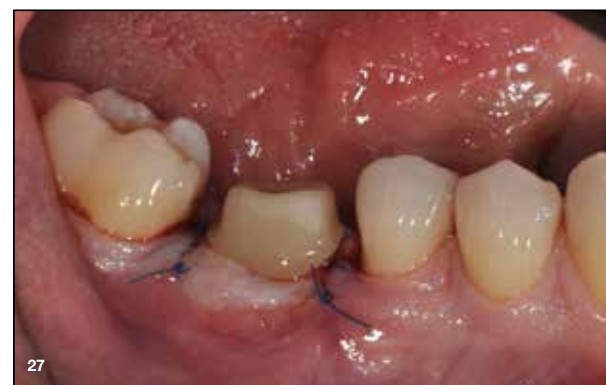
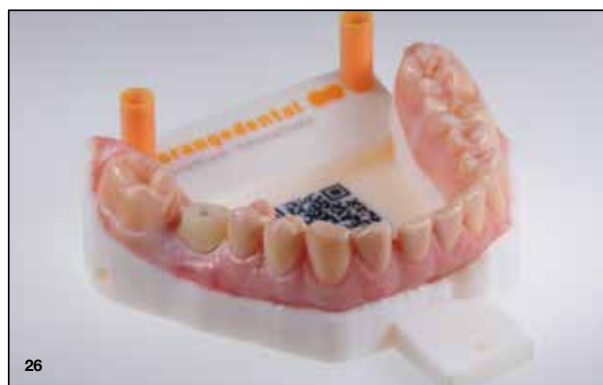Slika 20: Začetno stanje pri zdravljenju pacienta z implantatno krono v regiji 46.

Slika 21: 3D načrtovanje implantata s programske opreme Implant Studio (3Shape).



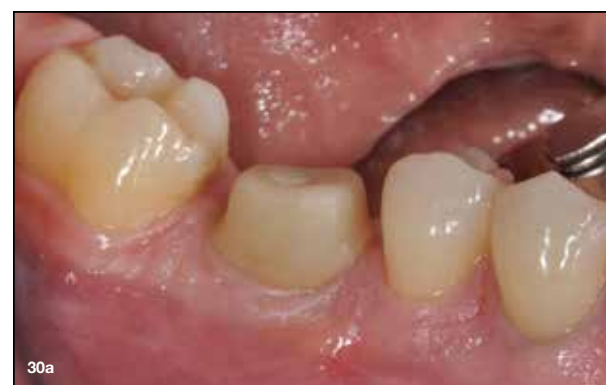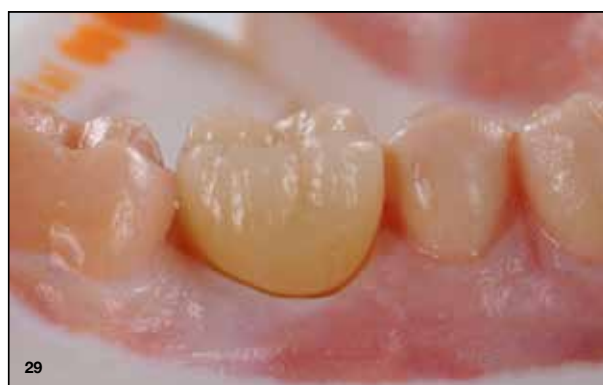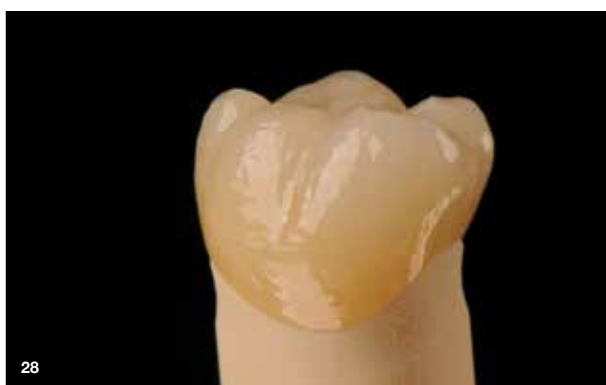Slika 22 in 23: CAD zasnova nosilca s programsko opremo Dental Designer (3Shape).

Slika 24: Kirurški vodnik za implantat in dokončan nosilec iz cirkonijevega oksida na titanovi bazi, pripravljen za namestitev implantata v skladu s konceptom digitalnega ohranjanja tkiva (DTPC).



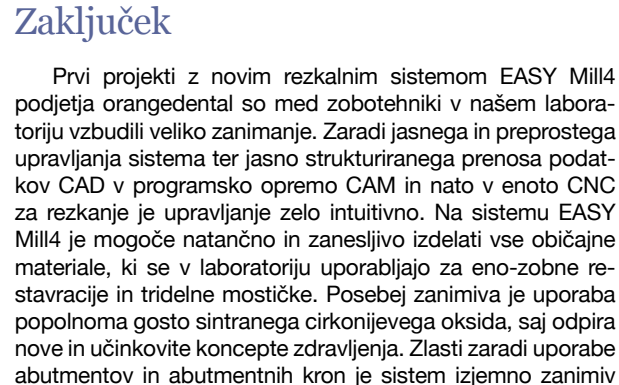
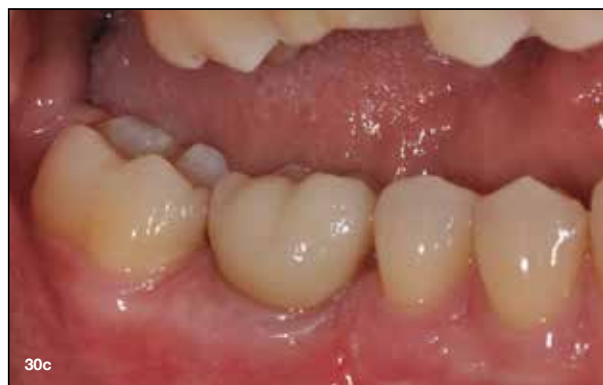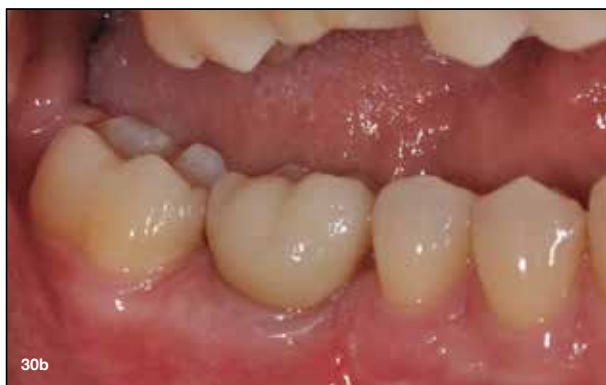Slika 25 in 26: Dokončan nosilec iz cirkonijevega oksida, izdelan iz Perfit FS ML A2 (Vatech).

Slika 27: Cirkonijev abutment iz Perfit FS ML takoj po vstavitvi v skladu z DTPC (Digital Tissue Preservation Concept).



Slika 28 in 29: Končana krona na abutmentu implantata iz Perfit FS ML, desno na 3D natisnjem barvnem modelu (3D medicinski tisk KG).

Slika 30 a: Cirkonijev abutment iz materiala Perfit FS ML šest mesecev po namestitvi, v skladu s konceptom DTPC (Digital Tissue Preservation Concept).



Slika 30 b: Končana krona iz materiala Perfit FS ML in situ.

Slika 30 c: Radiološka kontrola.

Zaključek

Prvi projekti z novim rezkalnim sistemom EASY Mill4 podjetja oragedental so med zobotehnikih v našem laboratoriju vzbudili veliko zanimanje. Zaradi jasnega in preprostega upravljanja sistema ter jasno strukturiranega prenosa podatkov CAD v programsko opremo CAM in nato v enoto CNC za rezkanje je upravljanje zelo intuitivno. Na sistemu EASY Mill4 je mogoče natančno in zanesljivo izdelati vse običajne materiale, ki se v laboratoriju uporabljajo za eno-zobne restavracije in tridelne mostičke. Posebej zanimiva je uporaba popolnoma gosto sintranega cirkonijevega oksida, saj odpira nove in učinkovite koncepte zdravljenja. Zlasti zaradi uporabe abutmentov in abutmentnih kron je sistem izjemno zanimiv za zobotehnične laboratorije, saj se s tem drastično skrajša skupni čas izdelave, kar lahko pomeni konkurenčno prednost. Na splošno je to popolnoma dodelan stroj, ki je idealen tako za uporabo v zobozdravstvenem stolu kot v laboratoriju.

Specifikacije proizvajalca prikazujejo naslednjo kemijsko sestavo in mehanske vrednosti²:

Material	% by weight (Perfit FS)
Zirconium oxide(ZrO ₂)	80.0 - 90.0
Yttrium oxide(Y ₂ O ₃)	10.0 - 15.0
Niobium pentoxide(Nb ₂ O ₅)	5.0 - 10.0
Other oxides	2.0 - 5.0

Slika 31: Tabela s kemično sestavo Perfit FS (vir slike: Vatech).

Property	Result Value
Flexural strength (3-point)	500 MPa
Fracture toughness	6.9 MPa · m ^{1/2}
Vickers hardness	8.5 GPa
Coefficient of Thermal Expansion (CTE)	10.6 x 10 ⁻⁶ /K
Modulus of elasticity	202 GPa
Translucency	44 %
Type / Class (ISO 6872)	II / 4

Slika 32: Tabela mehanskih lastnosti Perfit FS (vir slike: Vatech).

Reference:

- Schweiger J, Güth J-F, Edelhoff D, Seidel K, Graf T. Application of 3D-printed colored 3D-models for the fabrication of full ceramic restorations: A technical report. *J Esthet Restor Dent.* 2022; 34(1):235-243
- Schubert O, Beuer F, Schweiger J, Güth JF: Digital Tissue Preservation Concept: A Workflow for Guided Immediate Implant Placement and Restoration. *J Prosthodont.* 2019; 28(6):613-617
- Cho J-H, Yoon H-I, Han J-S, Kim D-J. Trueness of the Inner Surface of Monolithic Crowns Fabricated by Milling of a Fully Sintered (Y, Nb)-TZP Block in Chairside CAD-CAM System for Single-visit Dentistry. *Materials.* 2019; 12(19):3253.
- Kim YK, Yoon HI, Kim DJ, Han JS. Comparative analysis on intaglio surface trueness, wear volume loss of antagonist, and fracture resistance of full-contour monolithic zirconia crown for single-visit dentistry under simulated mastication. *J Adv Prosthodont.* 2022 Jun; 14(3):173-181.
- <https://www.vatecheurope.com/products/perfit-fs/> (dostop dne 24.08.2024)

Kontakt:

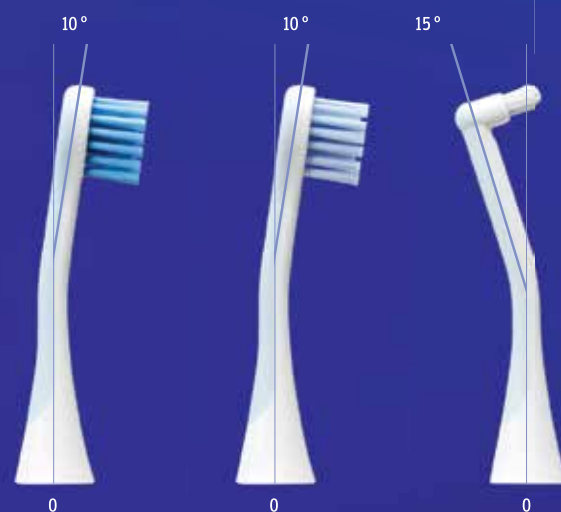
CDT M.Sc. Josef Schweiger
 Poliklinik für Zahnärztliche Prothetik Klinikum der LMU München
 Goethestraße 70, 80336 München
 Josef.Schweiger@med.uni-muenchen.de

HYDROSONIC PRO

IZJEMNA
NEŽNOST,
VRHUNSKI
DOSEG



Posebej nežna,
izredno mehka,
in zelo učinkovita
vlakna Curen®



- Od 44.000 do 84.000 gibov na minuto
- Trije programi in sedem načinov ščetkanja
- Trije inovativni nastavki z vlakni Curen®: »power«, »sensitive« in »single«
- Z nagibom glave nastavka Curacurve® 10–15 stopinj težko dostopna mesta postanejo zlahka dosegljiva

 SWISS PREMIUM ORAL CARE