HYGIENE TRIBUNE

DENTAL TRIBUNE

The World's Dental Newspaper

DENTAL TRIBUNE ITALIA · ANNIVERSARIO 20 · 2005 - 2025

DICEMBRE 2025 www.dental-tribune.com ANNO XXI, N. 12

Adv

FOCUS OZONOTERAPIA

In questo numero di Dental Tribune proponiamo un focus sull'ozonoterapia: dal controllo del dolore alla salute parodontale, fino al mantenimento estetico delle faccette, con protocolli sicuri e validati scientificamente.

Pagina 21

Il 2025 si chiude anche nel settore odontoiatrico con molte novità e nessun cambiamento

Patrizia Gatto

Un mio vecchio collega avrebbe sintetizzato il titolo di questo editoriale in "tutto va bene madama la marchesa", espressione che rassicura chi vuol essere rassicurato, chi non vuole essere contraddetto, chi vuole essere sempre compiaciuto.

Lascerei espressioni di questo tipo alla politica; anche quelle inverse, come "tutto va male", talvolta baluardo sindacale, poiché siamo ormai abituati a perenni campagne elettorali.

Pagina 2

Adv

L'INTERVISTA
XIII Congresso Istituto Stomatologico Toscano: trent'anni di implantologia immediata 3

INDUSTRY REPORT
Sbiancamento dentale in età adolescenziale: approccio clinico minimamente invasivo grazie alle nuove formulazioni domiciliari Blancone 8

Là dove la cura è speranza: il progetto odontoiatrico di SMOM in Burundi

Redazione Tueor Servizi

Da oltre trent'anni SMOM – Solidarietà Medico Odontoiatrica nel Mondo – si impegna nello sviluppo sanitario in diversi Paesi attraverso programmi di prevenzione e formazione che collegano salute e crescita socio-economica. Dal 2004 l'associazione opera come realtà strutturata di cooperazione internazionale, collaborando con istituzioni e comunità locali in sei Paesi dell'Africa sub-sahariana. Al centro delle sue attività vi sono la creazione di sistemi sanitari sostenibili e la formazione di operatori locali.

In questo contesto si inserisce la recente missione in Burundi, realizzata in partnership con l'Istituto Stomatologico Toscano e la Fondazione Castagnola-Perrini e il contributo del Rotary Pisa San Rossore. Il Prof. Ugo Covani e la Prof.ssa Annamaria Genovesi hanno contribuito a un progetto formativo rivolto agli operatori odontoiatrici locali, vivendo un'esperienza intensa in un contesto fragile ma ricco di umanità. Il loro impegno testimonia la visione di SMOM: portare competenze, responsabilità sociale e un messaggio concreto di solidarietà.

Per approfondire questa iniziativa, abbiamo il piacere di intervistare il dott. Pino La Corte, socio fondatore di SMOM.

Come è nata SMOM e qual è oggi la sua mission?

L'associazione è nata dall'iniziativa di alcuni medici e odontoiatri, accomunati dalla passione per viaggi nelle terre spesso più povere del mondo. Percorrendo questi itinerari siamo venuti a contatto con realtà di estrema miseria, che hanno profondamente colpito le nostre coscienze e fatto nascere il desiderio di intervenire con un contributo professionale concreto.

Pagina 4

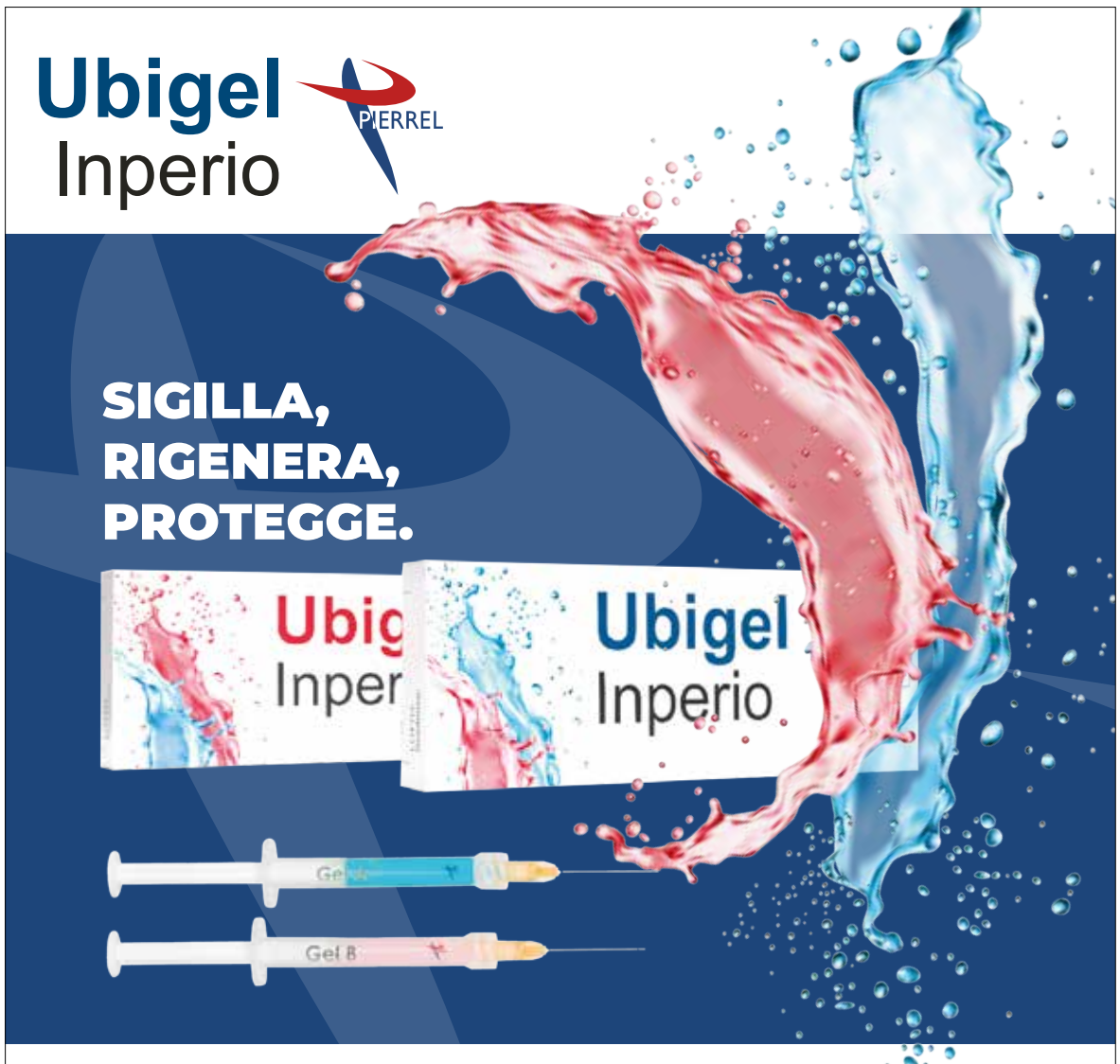

Adv

Il 2025 si chiude anche nel settore odontoiatrico con molte novità e nessun cambiamento

Pagina 1

Cercheremo invece di sintetizzare quali sono state le novità di questo anno che incideranno sul prossimo futuro e quei cambiamenti che purtroppo non sono avvenuti e altrettanto avranno una incidenza significativa negli anni a venire.

Novità:

1. Sono usciti moltissimi nuovi prodotti con tecnologie avanzatissime sia nelle attrezzature dello studio, nei software, nella chimica farmaceutica;
2. L'intelligenza artificiale è entrata a pieno regime nella medicina e nell'odontoiatria, sia nella veste diagnostica che gestionale;
3. Il Governo ha approvato nuovi percorsi formativi che introducono l'obbligo di aggiornamento sulle competenze digitali e sulle nuove tecnologie. L'iniziativa mira ad allineare la formazione odontoiatrica italiana agli standard europei più avanzati (vedi articolo "Il Governo introduce l'obbligo di formazione digitale per gli odontoiatri" pubblicato su CAD/CAM international magazine digital dentistry n. 3/25);
4. È stata emanata la legge sull'intelligenza artificiale (L. 23 settembre 2025, n. 132). Pubblicata in Gazzetta Ufficiale il 25 settembre 2025, entra in vigore il 10 ottobre scorso, che negli articoli 7 e 13, ma non solo, ha grande rilievo in ambito sanitario, odontoiatrico e professionale (vedi articolo "Il rapporto tra professionisti, medici e intelligenza artificiale è definito per legge dal 10 ottobre 2025" pubblicato su Dental Tribune n. 10/25).

I primi due punti sono sotto gli occhi di tutti, anche grazie alla spinta pubblicitaria e congressuale delle aziende produttrici e distributrici. La parte regolamentare indicata ai punti 3) e 4), pur essendo stata divulgata dai media, non so se abbia realmente ricevuto un'attenzione diffusa da parte degli odontoiatri, dei medici e delle strutture sanitarie, nonostante gli importanti effetti immediati e futuri che comporta (incluse le sanzioni e le responsabilità previste in caso di mancata applicazione).

Nessun cambiamento nei trend:

a) Continua la corsa alle aggregazioni degli studi odontoiatrici, mentre il tradizionale studio monoprofessionale diventa sempre più insostenibile;
b) I giovani odontoiatri, per lo più, preferiscono esercitare la libera professione presso terzi piuttosto che intraprendere un'attività imprenditoriale;
c) La partecipazione alla formazione promossa dalle associazioni scientifiche, nelle tradizionali forme congressuali, è in leggero calo;
d) È in crescita la formazione promossa dalle aziende produttrici e distributrici di prodotti, sia attraverso corsi residenziali e congressi, sia tramite webinar;
e) È in crescita la parte di popolazione che abbandona le cure sanitarie e odontoiatriche.

Senza esprimere alcun giudizio sui trend che da alcuni anni vengono evidenziati anche su queste pagine, mi soffermerei sugli ultimi tre punti. I punti c) e d) non sono inversamente proporzionali. Purtroppo si registra una disaffezione verso la formazione, indispensabile per un medico, un odontoiatra e per i sanitari in generale. Neppure le norme sull'obbligo della formazione continua in medicina, così come quelle relative a materie specifiche, sembrano trovare adeguato riscontro tra i professionisti e, in particolare (sebbene manchino dati certi), tra i più giovani.

Basterebbe approcciare invece un po' di odontoiatria forense, conoscere meglio come prevenire il contenzioso sanitario, per capire quanto la formazione sia indispensabile. Non solo quella clinica, tra l'altro, e per lo più legata alla propria specialità. Capacità diagnostiche, conoscenze interdisciplinari di base, conoscenze di comunicazione assertiva, di psicologia, di gestione non vengono meno nell'era della tecnologia e dell'Intelligenza artificiale: al contrario diventano il punto di forza per fare la differenza con il paziente e nel proprio studio.

Ho sempre lodato la formazione a cura delle aziende, perché nessuno può scegliere, acquistare e soprattutto utilizzare macchinari, prodotti meccanici o chimici senza ricevere informazioni e istruzioni di utilizzo, tecniche e cliniche. Ma se questa formazione è indispensabile per non commettere errori e dare piena efficacia ai prodotti prescelti nella propria pratica, non può e non deve essere alternativa o sostituire una formazione tecnico- scientifici indipendente, perché questo trend nel futuro potrebbe rilevarsi un boomerang non opportuno.

Infine, è davvero triste dover constatare da anni il calo, anziché l'incremento, di coloro che in Italia non possono o scelgono di non accedere alle cure odontoiatriche.

Ospitiamo con piacere in questo numero un articolo in prima pagina dal titolo "Là dove la cura è speranza", un progetto odontoiatrico in Burundi. La cura ahimè non può diventare solo una speranza nel nostro Paese. Vado oltre: la prevenzione non può più essere uno slogan o un auspicio. Secondo un proverbio orientale, "un cuore piccolo si abitua all'angoscia e diventa docile, mentre un cuore grande domina alto sopra la sfortuna".

Non abbandoniamoci all'apatia e alla docilità della rassegnazione. Come fare? Io non credo alla "manna dal cielo", ma nutro grande fiducia negli esseri umani e, in generale, negli esseri viventi (persino alcuni microbi, come ci raccontate, possiedono sorprendenti capacità positive). C'è un unico modo, che non esclude di fare volontariato dove serve, e che parte da se stessi: dal proprio spirito creativo nel portare a termine la missione di cura delle persone che si è promesso con il giuramento di Ippocrate. Ognuno può trovare strategie per favorire l'accesso di più pazienti agli studi odontoiatrici, al di là di assicurazioni o finanziamenti, e per convincere sempre più persone nella propria zona a mantenere una costanza nella prevenzione. All'inizio potrebbe sembrare di avere un po' meno profitto, ma alla lunga, se uno, due o decine di migliaia di studi adottassero questo approccio, si amplierebbe la massa critica di pazienti che accedono alle cure. Questo aumenterebbe la percentuale complessiva di utenti, innescando un volano che, in primis, favorisce la cittadinanza, realizza un progetto sociale importantissimo e, allo stesso tempo, genererebbe un beneficio economico futuro per ciascuno studio e per l'intero settore dentale.

Tutto parte da una persona, tutto è sempre frutto delle nostre azioni individuali, della nostra fiducia, della nostra personale creatività.

Buon 2026 e buone feste dalle nostre redazioni.

Patrizia Gatto

Adv

IMPRINT
INTERNATIONAL
HEADQUARTERS

PUBLISHER AND CHIEF EXECUTIVE OFFICER: Torsten Oemus

CHIEF CONTENT OFFICER: Claudia Duschek

Dental Tribune International GmbH
Holbeinstr. 29, 04229 Leipzig, Germany
Tel.: +49 341 4847 4302
Fax: +49 341 4847 4173
General requests: info@dental-tribune.com
Sales requests:
mediasales@dental-tribune.com
www.dental-tribune.com

Material from Dental Tribune International GmbH that has been reprinted or translated and reprinted in this issue is copyrighted by Dental Tribune International GmbH. Such material must be published with the permission of Dental Tribune International GmbH. ***Dental Tribune*** is a trademark of Dental Tribune International GmbH.

All rights reserved. © 2025 Dental Tribune International GmbH. Reproduction in any manner in any language, in whole or in part, without the prior written permission of Dental Tribune International GmbH is expressly prohibited.

Dental Tribune International GmbH makes every effort to report clinical information and manufacturers' product news accurately but cannot assume responsibility for the validity of product claims or for typographical errors. The publisher also does not assume responsibility for product names, claims or statements made by advertisers. Opinions expressed by authors are their own and may not reflect those of Dental Tribune International GmbH

dti Dental Tribune International

DENTAL TRIBUNE ITALIAN EDITION
Anno XXI Numero 12, Dicembre 2025

MANAGING EDITOR - Patrizia Gatto
Coordinamento tecnico-scientifico - Aldo Ruspa

COMITATO SCIENTIFICO
G. Barbon, P. Biancucci, G. Bruzzone, V. Bucci Sabattini, A. Castellucci, G.M. Gaeta, A. Greco Lucchina, M. Labanca, C. Lanteri, A. Majorana, M. Morra, G.E. Romanos, P. Zampetti.

COMITATO DI LETTURA
E CONSULENZA TECNICO-SCIENTIFICA
L. Aiazzi, E. Campagna, P. Campagna, M. Del Corso, L. Grivet Brancot, R. Kornblit, C. Mazza, G.M. Nardi, G. Olivi, B. Rapone, F. Romeo, M. Roncati, R. Rowland, A. Trisoglio.

CONTRIBUTI
P. Biancucci, G. Bontà, M. Brignoli, G. Cernigliaro, A. Cipollina, A. A. Cittone, S. Cosola, L. De Marco, A. Genovesi, N. Di Pietro, G. Lipani, G. Mantellassi, A. Mazzella, C. Occhipinti, G. Oldoini, L. Paoleschi, G. Papa, A. Piattelli, C. Sanavia, R. Scaringi, C. Scotto.

REDAZIONE ITALIANA
Tueor Servizi Srl - redazione@tueorservizi.it
Coordinamento: Adamo Buonerba
Editor: Carola Murari
C.so Enrico Tazzoli 215/13 - 10137 Torino
Tel.: 011 3110675 - 011 3097363

GRAFICA - Tueor Servizi Srl

GRAPHIC DESIGNER - Giulia Corea

STAMPA
Vela Web S.r.l.
Via Niccolò Copernico, 8
20082 Binasco (MI)

COORDINAMENTO DIFFUSIONE EDITORIALE
ADDRESSVITT srl

PUBBLICITÀ
Alessia Murari [alessia.murari@tueorservizi.it]

UFFICIO ABBONAMENTI
Tueor Servizi Srl
C.so Enrico Tazzoli 215/13
10137 Torino
Tel.: 011 3110675
segreteria@tueorservizi.it
Copia singola: euro 3,00

FSC
www.fsc.org
MISTO
Carta da fonti gestite in maniera responsabile
FSC® C102788

Dental Tribune Edizione Italiana fa parte del Gruppo Dental Tribune International che pubblica in 25 lingue in oltre 90 Paesi.

È proibito qualunque tipo di utilizzo senza previa autorizzazione dell'Editore, soprattutto per quanto concerne duplicati, traduzioni, microfilm e archiviazione su sistemi elettronici. Le riproduzioni, compresi eventuali estratti, possono essere eseguite soltanto con il consenso dell'Editore. In mancanza di dichiarazione contraria, qualunque articolo sottoposto all'approvazione della Redazione presuppone la tacita conferma alla pubblicazione totale o parziale. La Redazione si riserva la facoltà di apportare modifiche, se necessario. Non si assume responsabilità in merito a libri o manoscritti non citati. Gli articoli non a firma della Redazione rappresentano esclusivamente l'opinione dell'Autore, che può non corrispondere a quella dell'Editore. La Redazione non risponde inoltre degli annunci a carattere pubblicitario o equiparati e non assume responsabilità per quanto riguarda informazioni commerciali inerenti associazioni, aziende e mercati e per le conseguenze derivanti da informazioni erronee.

XIII Congresso Istituto Stomatologico Toscano: trent'anni di implantologia immediata

Intervista al prof. Adriano Piattelli

Il Professor Adriano Piattelli, figura di riferimento mondiale nell'implantologia, sarà tra i protagonisti del Congresso dell'Istituto Stomatologico Toscano, in programma a Viareggio il 23 e 24 gennaio 2025. Con la Dott.ssa Patrizia Biancucci ripercorre trent'anni di ricerca sull'impianto immediato e il valore della formazione continua.

Do il buongiorno al Professor Adriano Piattelli, figura di riferimento mondiale in odontoiatria e pioniere nel campo della ricerca, in particolare sugli impianti immediati. È stato Professore Ordinario di Patologia Orale all'Università di Chieti ed è attualmente Professore Straordinario all'UniCamillus di Roma.
Professore, insieme al Professor Covani è riconosciuto come uno dei massimi esperti internazionali sugli impianti immediati, tanto che l'International Journal of Oral and Maxillofacial Implants vi ha indicati come tra i ricercatori più influenti in questo campo.
Viviamo in una società dell'immediato, eppure il concetto di carico immediato ha già trent'anni: quest'anno si celebra il trentennale del primo articolo del Professor Covani sull'argomento. Cosa può dirci a riguardo e in merito al congresso dell'Istituto Stomatologico Toscano che si terrà a Viareggio il 23 e 24 gennaio?

Grazie, grazie Patrizia. Sì, viviamo davvero in una società dell'immediato, anzi, del "prima dell'immediato". Si vuole tutto prima di subito!

Tornando però al nostro ambito, qualche mese fa una delle riviste più importanti di implantologia e odontoiatria nel mondo, l'International Journal of Oral and Maxillofacial Implants (JOMI), ha pubblicato un articolo che ci ha fatto molto piacere: vi si individuavano Ugo Covani e il sottoscritto come le persone che più hanno lavorato sul tema dell'impianto immediato.

È un argomento che mi ha sempre appassionato, ma devo dire che è stato ancora di più un grande interesse di Ugo. Sono da anni affascinato dalle sue presentazioni: ha la capacità, rara, di seguire un filo logico coerente attraverso trent'anni di pubblicazioni.

Hai fatto bene, Patrizia, a sottolineare che senza ricerca non c'è futuro. La ricerca non deve essere la Cenerentola che arriva alla fine, finanziata con i pochi spiccioli rimasti, ma deve essere messa al primo posto. Questo Ugo lo ha sempre fatto, e lo stesso vale per me, per i nostri allievi, e per tanti colleghi italiani e stranieri.

Gli impianti post-estrattivi immediati hanno rappresentato uno sviluppo fondamentale, perché permettono di mantenere la stabilità dei tessuti nel lungo termine e di offrire un servizio al paziente senza inutili attese.

Abbiamo lavorato intensamente su questo tema: io e il mio gruppo dell'Università di Chieti abbiamo iniziato nel 1988, parliamo di 37 anni fa, e continuiamo ancora oggi, con gli stessi collaboratori di allora, a produrre ricerca.

Abbiamo condotto esperimenti su animali, come la scimmia Macaca fascicularis in Argentina, quando ancora era più semplice farlo, più di trent'anni fa. E sull'uomo abbiamo studiato impianti rimossi per vari motivi, analizzandoli istologicamente.

Oggi i risultati clinici ci confortano: l'implantologia post-estrattiva immediata funziona, ed è una tecnica affidabile.

Professore, permetta una domanda di chiarimento per chi ci ascolta e magari non ha competenze specialistiche. Qual è la principale differenza tra un impianto "normale" e uno immediato? Immagino che il post-estrattivo venga usato soprattutto nei settori estetici, per evitare che il paziente resti senza denti davanti, sbaglio?

Il vantaggio è proprio questo: l'impianto viene inserito immediatamente dopo l'estrazione del dente, guadagnando così mesi di tempo. La presenza dell'impianto, dal punto di vista teorico, contribuisce anche al mantenimento dei tessuti duri, cioè dell'osso perimplantare, e dei tessuti molli.

E per quanto riguarda la stabilità dell'impianto? Ci sono ricerche che dimostrano che quello post-estrattivo immediato è stabile quanto un impianto posizionato in osso guarito?

Sì. Nel 2001 abbiamo pubblicato un lavoro importante sull'uomo, in cui dimostravamo che, dal punto di vista istologico, gli impianti post-estrattivi immediati e quelli inseriti in osso guarito si comportano in maniera identica.

Quindi la perdita di un impianto, che, se non sbaglio, riguarda circa il 5% dei casi, non dipende dal fatto che sia immediato?

Esatto. Oggi, seguendo protocolli ben precisi, le percentuali di successo a lungo termine si avvicinano al 100%.

E per i più giovani, la curva di apprendimento di queste tecniche com'è? Lunga?

Sì, perché ci sono regole precise da seguire. Non si può correre: la fretta è una pessima consigliera. Bisogna imparare, studiare, partecipare ai congressi, seguire i maestri, leggere libri e articoli. Non esiste altra strada.

Quindi partecipare al congresso, con relatori di altissimo livello scientifico e di grande esperienza di ricerca, è già un passo importante per formarsi, giusto?

Assolutamente. Ugo mi ha fatto il grande onore di propormi una presentazione insieme, all'apertura del congresso, il 23 gennaio. Porteremo trent'anni della nostra esperienza.

È vero, l'anagrafe non è dalla nostra parte, ma abbiamo almeno il vantaggio della saggezza.

E ogni tanto anche qualche vantaggio concreto dell'età, come gli sconti al cinema!

Sì, ma al di là di questo, devo dire che siamo alla tredicesima edizione del Congresso dell'Istituto Stomatologico Toscano, e per me è sempre un appuntamento straordinario. Ho un metodo infallibile per capire se un congresso è stato utile: torno a casa soddisfatto. E da Viareggio, in tredici anni, sono sempre tornato molto soddisfatto.

Io sono un'ortodontista, eppure vengo ogni anno a "dissetarmi" su un terreno che non è esattamente il mio. Ma imparo sempre molto, perché in fondo tutte le branche dell'odontoiatria si parlano.

Hai perfettamente ragione. Abbiamo avuto modo, negli anni, di esaminare anche mini-impianti utilizzati in ortodonzia: le problematiche sono le stesse — osteointegrazione, stabilità primaria, superficie implantare. Le basi biologiche sono comuni a tutte le specialità odontoiatriche.

Le rinnovo i complimenti per tutto ciò che ha fatto per la professione e per i pazienti.

Grazie, Patrizia. Non dobbiamo mai dimenticare che la ricerca è importante, il lavoro clinico è importante, ma la cosa più importante sono i nostri pazienti.

È appena uscito, tra l'altro, un libro di uno dei grandi maestri dell'osteointegrazione, Thomas Albrektsson, dell'Università di Göteborg, intitolato Sessant'anni di osteointegrazione.

Il primo impianto fu inserito dal professor Per-Ingvar Brånemark nel 1965.

Più di mezzo secolo. Ma il progresso dell'odontoiatria ha dato tanto anche ad altre branche, come l'ortopedia. Possiamo esserne orgogliosi.

Grazie, buona giornata e arrivederci a Viareggio.

Arrivederci, Professore.

Adv

Là dove la cura è speranza: il progetto odontoiatrico di SMOM in Burundi

Pagina 1

La scintilla fu la tragica morte sul Monte Cervino di tre scalatori, volontari impegnati in un progetto di salute orale sulle Ande peruviane. Durante un viaggio in Perù visitai San Marcos, sede della loro iniziativa, e tornai con la convinzione che il loro sogno e altruismo dovessero essere onorati attraverso il nostro impegno. In Italia si era formata una galassia di iniziative spontanee di odontoiatri, liberi professionisti poco inclini ai rigidi schemi associativi. Ci ritrovammo attorno a questo progetto e, nel 2004, nacque SMOM.

Abbiamo inviato a San Marcos un collega per 18 mesi e molti volontari per missioni brevi, con l'obiettivo di curare 4.680 studenti. In Perù, la prevalenza della patologia cariosa era tra le più alte al mondo: un'indagine confermò un DMFT di 3,5 a 12 anni. In sei anni eseguimmo oltre 16.000 prestazioni terapeutiche, accompagnate da attività preventive.

La mission di SMOM è sviluppo e salute, un binomio indissolubile: fame e povertà restano la prima causa di malattia. Promuoviamo salute orale sostenibile, considerando fattori sociali, ambientali, culturali ed economici. Abbiamo costruito scuole, pozzi e centri di formazione professionale, volti all'emancipazione delle comunità. SMOM importa in Europa prodotti realizzati dalle proprie iniziative.

In quali Paesi operate e perché avete scelto il Burundi come area di intervento?

Nei primi anni operammo in tutti i continenti, rispondendo a ogni richiesta d'aiuto in modo spontaneo. Tuttavia, ci rendemmo conto che interventi sporadici non affrontano le cause profonde della povertà e dell'assenza di servizi sanitari. Così professionalizzammo il nostro operato, seguendo le linee guida internazionali della Cooperazione allo Sviluppo nei Paesi a basso reddito, dove si muore ancora per patologie orali infiammatorie.

L'obiettivo non era più solo "fare del bene", ma contribuire a rafforzare sistemi sanitari nazionali, spesso inesistenti. La scelta del Burundi fu anche un omaggio alla volontaria Alice Netikova. Qui la povertà condiziona la vita di oltre 12 milioni di persone: un solo dentista per milione di abitanti. Attrezzammo un ambulatorio a Mivo e constatammo subito la mancanza di professionisti al di fuori della capitale.

Con i fondi dell'Otto per Mille della Chiesa Valdese, siglammo un accordo con l'Université de Ngozi per attivare corsi triennali. Nel 2016, una missione italiana trasformò l'ex reparto di ostetricia in un moderno centro di formazione con due aule, sei unità operative odontoiatriche e laboratorio odontotecnico. Grazie a 30 dentisti volontari italiani, abbiamo formato 53 terapisti dentali e aperto 25 servizi ospedalieri. I Ministeri della Salute hanno riconosciuto i cambiamenti strutturali, e SMOM collabora stabilmente con le autorità sanitarie nazionali.

In che modo la collaborazione con l'Istituto Stomatologico Toscano ha contribuito allo sviluppo del progetto formativo in Burundi?

Nei Paesi africani dove operiamo, curare patologie dentali è sempre stato difficile. La formazione scolastica è condizionata da guerre, instabilità e carenza di docenti. Molti studenti universitari arrivano ai nostri corsi senza basi adeguate.

La collaborazione con l'Istituto Stomatologico Toscano e la Fondazione Perrini & Castagnola ha colmato queste lacune. Il II Congrès de Médecine Dentaire permise a 90 dentisti burundesi di ascoltare relazioni scientifiche di alto livello, rafforzando competenze cliniche e promuovendo aggiornamento continuo come dovere etico.

Qual era l'obiettivo principale della formazione rivolta agli operatori odontoiatrici locali?

Abbiamo iniziato con un approccio emergenziale. L'OMS raccomanda programmi triennali per Terapisti Dentali nei Paesi a economia fragile. La formazione ha coperto tutte le branche dell'odontoiatria, con enfasi su Odontoiatria di Comunità, prevenzione e indagini epidemiologiche.

I terapisti formati hanno aperto servizi ospedalieri per oltre 500.000 abitanti, dove prima l'odontoiatria era affidata a infermieri con mezzi rudimentali. Abbiamo pubblicato dati epidemiologici nazionali riconosciuti dall'OMS.

Quali condizioni sanitarie e sociali avete trovato in Burundi e quali sfide comportano per l'assistenza odontoiatrica?

Il Burundi è tra i Paesi più poveri: metà della popolazione è analfabeta, la mortalità infantile sfiora il 7% e l'inflazione aggrava i problemi sociali e sanitari. Medici e dentisti emigrano, e la formazione scolastica è carente, penalizzando progetti di cooperazione tecnica.

La sfida è realizzare un'odontoiatria sostenibile nelle aree più povere, dove i bambini possono morire di Noma. Interveniamo già in tre ospedali distrettuali e formiamo personale dei dispensari, portando assistenza nei territori remoti. Dopo aver formato 53 terapisti e aperto 25 centri, l'obiettivo è operare direttamente nei territori, nelle scuole e nei dispensari, promuovendo prevenzione primaria e secondaria con attrezzature semplificate ma sostenibili. I bambini affetti da Noma rischiano la morte se non curati tempestivamente.

Quali prospettive future vede per il progetto e quale messaggio vuole dare ai giovani che desiderano impegnarsi nella cooperazione internazionale?

Oggi i giovani faticano a trovare motivazioni per ridurre le diseguaglianze globali. La mia generazione, cresciuta nel dopoguerra, respirava un forte senso di responsabilità collettiva. La cooperazione internazionale non è carità, ma investimento nella dignità umana e nella stabilità dei Paesi fragili. Il cambiamento nasce da piccoli gruppi che agiscono con competenza, visione e umanità. Non lasciatevi scoraggiare dalla complessità del mondo: ogni azione conta per costruire società più giuste e sostenibili.

Per coloro che volessero contribuire a sostenere i progetti dello SMOM, è possibile donare il 5×1000 indicando il codice fiscale 97372180154.

Redazione Tueor Servizi

Adv

HYGIENE TRIBUNE

The World's Dental Hygiene Newspaper

DICEMBRE 2025 www.dental-tribune.com Vol. XVI, No. 3

Dalla saliva nuovi indizi sul legame tra parodontite e rischio metabolico

Dental Tribune International

KUOPIO, Finlandia: un ampio studio finlandese basato sulla popolazione ha valutato la parodontite utilizzando biomarcatori salivari, invece di esami orali clinici e radiografici, e ha scoperto che essa è associata sia al rischio attuale sia a quello futuro di sindrome metabolica. I risultati rafforzano le prove che l'infiammazione sistemica legata alle malattie orali possa svolgere un ruolo contributivo nella disfunzione metabolica.

Nello studio, i ricercatori dell'Università della Finlandia Orientale e di istituzioni collaboratrici hanno esaminato i dati di oltre 4.000 adulti partecipanti allo progetto "Dietary, lifestyle and genetic determinants of obesity and metabolic syndrome".

Pagina 11

Adv

Il ruolo della strumentazione manuale nell'era del Periodontal Debridement

Consuelo Sanavia

La tecnica del debridement nasce alla luce di nuove scoperte scientifiche che hanno rivoluzionato l'approccio alla terapia parodontale non chirurgica (NSPT). Dalla teoria della specificità della placca si è passati a un modello che riconosce l'interazione tra placca, ospite e risposta immunitaria: ogni individuo possiede una propria soglia di tolleranza del microbioma orale, al di sotto della quale è possibile controllare l'infiammazione[1]. Si è compreso che la tossina batterica LPS non penetra il cemento radicolare e che lo stesso cemento può avere un ruolo nella rigenerazione dei tessuti. Il termine debridement, mutuato dalla medicina per indicare la detersione delle ferite, fu applicato alla terapia parodontale come rimozione mirata dei tessuti infetti o contaminati, preservando quelli sani. Gli studi di Mombelli et al. 1995[2] dimostrarono che, durante interventi a lembo aperto, non vi erano differenze tra radici levigate e radici trattate con ultrasuoni: la rimozione estensiva del cemento non è necessaria per la guarigione e la sua detossificazione può avvenire attraverso la cavitazione ultrasonica o l'impiego di agenti chemioterapici. Da allora il focus terapeutico si è spostato dalla levigatura radicolare alla decontaminazione della tasca parodontale, con strumenti ultrasonici specifici. Il successo non è più valutato sulla levigatura della radice ma sulla risposta tissutale, misurata tramite la riduzione del sanguinamento al sondaggio (BoP). Quando la risposta non è soddisfacente, si può integrare con una strumentazione più approfondita o con terapie aggiuntive, sempre con l'obiettivo di controllare il biofilm e ridurre la carica infiammatoria perché residui di tartaro associati a biofilm possono tuttavia mantenere l'infiammazione istologica della tasca nelle tasche profonde[3].

L'uso della strumentazione ultrasonica nelle nuove linee guida

Le attuali linee guida internazionali (EFP 2020, SIdP 2023)[4, 5] indicano la strumentazione ultrasonica come approccio di prima scelta per l'efficacia nel rimuovere biofilm e tartaro con minima alterazione delle superfici. Gli inserti sottili e dedicati al parodonto consentono di raggiungere aree profonde, preservando i tessuti molli e riducendo la recessione gengivale. L'utilizzo controllato degli ultrasuoni offre vantaggi anche ergonomici: minore stress muscolare per l'operatore, riduzione della necessità di anestesia e maggiore comfort per il paziente. Tuttavia, la tecnologia non sostituisce la sensibilità tattile, la capacità diagnostica e operativa di chi la impiega con consapevolezza.

Pagina 6

Impianti in Zirconia: una diversa risposta biologica al biofilm batterico

Martina Brignoli, Giuliana Bontà, Lorenzo De Marco, Riccardo Scaringi

Introduzione

Gli impianti dentali rappresentano una alternativa scientificamente consolidata in sostituzione di uno o più denti mancanti. Il ripristino della funzione masticatoria associata a un'adeguata estetica, consente di preservare i tessuti orali circostanti. Nel corso degli ultimi decenni si è affinata la conoscenza che consente agli impianti in titanio di garantire un'adeguata guarigione ossea e un'ottima interazione con i tessuti muco-gengivali garantendo nel tempo il ripristino estetico e funzionale. Per questo motivo gli impianti in titanio ricoprono una vasta area di applicazioni nell'ambito dentale[1]. Il titanio è stato ampiamente impiegato ed è tuttora la prima scelta in implantologia dentale anche grazie ai tassi di sopravvivenza a lungo termine degli impianti in titanio che sono del 95% - 97%, tuttavia, possono verificarsi complicanze biologiche che attualmente sono oggetto di ampie discussioni.

Pagina 16

Il ruolo della strumentazione manuale nell'era del Periodontal Debridement

Consuelo Sanavia, Igienista Dentale. Docente e tutor clinico Università di Genova - Fondatrice di Csana Academy

Pagina 5

La scelta della strumentazione: una decisione clinica, non tecnologica

La scelta dello strumento – manuale o ultrasonico – resta una decisione clinica che deve tener conto della morfologia radicolare, della profondità di tasca e della risposta individuale del paziente. L'operatore mantiene un ruolo centrale: è lui a modulare l'intensità, il tempo di contatto e la sequenza di intervento, interpretando la risposta tissutale come guida. Il debridement, dunque, non è un atto meccanico ma un processo biologico guidato dalla competenza e dall'esperienza clinica.

La strumentazione manuale oggi: precisione, ergonomia, sensibilità

Nonostante l'evoluzione tecnologica, la strumentazione manuale conserva un valore insostituibile. Le curette moderne, costruite con acciai di nuova generazione e manici leggeri ed ergonomici, permettono un controllo tattile fine e una detossificazione accurata delle superfici radicolari. Sono strumenti indispensabili nelle aree residue dopo l'uso ultrasonico, nelle superfici concave, nelle biforcazioni o in tessuti radicolari altamente contaminati. In queste situazioni la sensibilità tattile dell'operatore rappresenta un vantaggio che nessun dispositivo può replicare.

L'ergonomia è oggi un parametro clinico, non solo di comfort. Strumenti bilanciati e affilati consentono di ridurre la fatica, mantenendo precisione e sensibilità. L'affilatura regolare, spesso sottovalutata, è parte integrante della qualità terapeutica: un filo smussato richiede più forza, riduce la percezione del contatto e può compromettere la sicurezza operativa. Un operatore che padroneggia la manutenzione dei propri strumenti tutela la propria salute muscolo-scheletrica e garantisce risultati clinici più prevedibili (Figg. 1-8).

Conclusioni

Il debridement efficace si realizza nella sinergia tra ultrasonico e manuale. Gli ultrasuoni assicurano efficienza e accessibilità, mentre la strumentazione manuale conferisce precisione e controllo tattile. L'obiettivo non è pulire una radice, ma restituirle biocompatibilità e stabilità tissutale attraverso un approccio rispettoso della biologia e delle capacità rigenerative naturali. In questa visione integrata, l'operatore non è un esecutore ma un interprete clinico capace di scegliere la strategia più adatta per ogni paziente. Solo nella combinazione tra tecnologia, sensibilità e competenza la terapia parodontale non chirurgica trova la sua massima efficacia e il suo più alto valore professionale.

Bibliografia disponibile presso l'editore.

NOTA

I dispositivi medici a cui si fa riferimento nelle immagini sono strumenti parodontali PDT Paradise Dental Technology (Missoula MT) importati da Bioactiva (Vicenza).

Fig. 1

Fig. 2

Fig. 3

Fig. 4

Fig. 5

Fig. 6

Fig. 7

Fig. 8

Fig. 1 - Nuovi design di sonde curve consentono un miglior accesso alle aree mesio-distali per valutare la profondità di tasca e la presenza di forcazioni o solchi radicolari. La leggerezza dello strumento aumenta la sensibilità tattile dell'operatore; **Fig. 2** - Gli strumenti ultrasottili in titanio medicale permettono un doppio utilizzo su impianti e denti naturali, rispettando i tessuti peri-implantari e garantendo un efficace accesso a solchi profondi o in caso di perimplantite; **Fig. 3** - Gli strumenti a lama lunga e universali si adattano alle curvature radicolari e consentono un'attivazione orizzontale nelle aree distali, migliorando la percezione tattile e l'adattamento della lama alle superfici radicolari; **Figg. 4, 5** - Lo scaler è uno strumento universale e indispensabile per le aree interdentali. I design moderni, con lame più lunghe e sottili, riducono i tempi operativi e le forze applicate rispetto agli scaler a lama corta; **Fig. 6** - La leggerezza dei manici e le parti lavoranti estremamente sottili aumentano la sensibilità tattile nell'uso degli explorers, strumenti fondamentali per la rilevazione del tartaro sottogengivale; **Fig. 7** - Le lame di nuova generazione permettono l'applicazione di un concetto innovativo di affilatura o "mantenimento" con pietre in ceramica, che non richiedono particolari manutenzioni e rispettano la morfologia originaria delle lame; **Fig. 8** - Le tecniche di affilatura semplificate e l'impiego di nuove pietre ceramiche consentono all'operatore di mantenere lame altamente performanti, riducendo lo stress operativo e aumentando l'efficienza dello strumento.

Adv

Efficacia del Complesso Zn-L-Carnosina/Alginato di Sodio nel trattamento delle manifestazioni atipiche della mucosa del cavo orale

Alessandro Cipollina, Adriano Piattelli**, Natalia Di Pietro****

**Libero Professionista Sciacca (AG); Visiting Professor Università Unicamillus, Roma*
***Professore, Università Unicamillus, Roma*
****Professore Associato, Dipartimento di Scienze Mediche, Orali, e Biotecnologiche, Università di Chieti-Pescara*

Introduzione

I fenomeni che interessano la mucosa orale sono estremamente diffusi e hanno una variabilità legata alle molteplici cause che li possono determinare. Di fronte a una lesione singola o multipla che può interessare la bocca spesso si pongono numerosi quesiti perché questa è, dal punto di vista anatomico, parte integrante del sistema digerente; in realtà è anche coinvolta nella funzione respiratoria non come via principale, rispetto al naso che ne è la parte essenzialmente deputata. In aggiunta nella bocca si possono manifestare lesioni primarie, ossia a partenza da cause che la interessano direttamente e che in alcuni casi si estendono in maniera sistemica, ovvero ci possono essere manifestazioni secondarie di patologie di origine sistemica che si estendono alla bocca.

Il ruolo dell'odontoiatra è anche quello di intercettare i segni di queste manifestazioni che oltre all'esame obiettivo poi possono richiedere indagini di livello superiore. Nella pratica clinica dell'odontoiatra si annoverano anche azioni che direttamente, come nella chirurgia, o indirettamente, come in eventi traumatici accidentali, possono provocare lesioni che richiedono trattamenti terapeutici per lenire i sintomi che ne conseguono e per favorire la guarigione clinica. In sintesi fenomeni che interessano la mucosa orale e le gengive possono essere manifestazioni traumatiche, infettive, infiammatorie, erosive, ulcerative, bollose, proliferative, vegetanti, precancerose o tumorali conclamate. In quanto parte dell'apparato digerente troviamo spesso la mucosa orale, come tessuto di rivestimento della bocca e della lingua interessata secondariamente da quei fenomeni legati al metabolismo, alle disbiosi, alle disvitaminosi o a fatti prettamente macroscopici di tipo discromico, di erosione (legati al reflusso gastroesofageo) od ulcerazioni (col ruolo attivo del sistema immunitario), come nella Stomatite Aftosa Ricorrente (SAR) che interessa sia la bocca che il tubo digerente. In questo quadro sicuramente incompleto per la vastissima congerie di interconnessioni che trovano campo esteso nella mucosa di tutto il sistema digerente, dalla bocca all'ano, si innesta tra i presidi terapeutici la Zinco-L-Carnosina che è un prodotto farmaceutico che sfrutta le sue proprietà antiossidanti, stabilizzatrici delle membrane e modulatrice delle citochine determinando effetti citoprotettivi e anti-infiammatori sulla mucosa.

In gastroenterologia viene usata per il trattamento della ulcera peptica o delle mucositi ed esofagiti indotte da radio-chemio-terapia. Il suo uso oggi è stato esteso anche alla prevenzione delle coliti ulcerose, ulcere iatrogene da endoscopia, problematiche emorroidarie. Lo zinco è un elemento presente in vari sistemi enzimatici compreso le metalloproteasi della matrice zinco dipendente implicata nella attività del sistema immunitario, la sintesi di proteine e DNA e nella divisione cellulare. Il suo deficit può provocare infertilità, eruzioni cutanee o incapacità di guarigione delle ferite senza dimenticare la sua azione antiossidante rivolta alla eliminazione dei radicali ossigeno[1-4].

La L-Carnosina è un dipeptide principalmente presente, ma non esclusivamente, nel muscolo animale e agente tampone idrosolubile composta da beta-alanina ed L-Istidina. Con tre gruppi ionizzabili compresi un gruppo carbossilico e un anello imidazolico. È presente in molte funzioni fisiologiche che riguardano il tessuto scheletrico, il muscolo cardiaco e sistemi neuronali. È stato visto che stimola le azioni enzimatiche e non-enzimatiche antiossidanti nel fegato, rene, cervello e muscolo scheletrico e esercita effetti terapeutici sulla guarigione delle ferite, controllo della glicemia, danni ischemici, neurodegenerazione e proliferazione delle cellule tumorali[1-4].

In definitiva questo dimero è un chelato tra zinco ed L-Carnosina che venne usata come farmaco antiulcera. Oggi viene riproposto con nuovi obiettivi terapeutici che vanno dalla eradicazione dell'Helicobcter Pylori alla protezione della mucosa gastrointestinale da insulti chimici e infiammatori.

Quando ingerita, in modelli animali, sarà altamente presente nello stomaco per almeno 4 ore con picchi superiori alle sole L-Carnosina o Solfato di Zinco dove rimane non come riempitivo di un lume ma con grande capacità di adesione sulla mucosa ulcerata, molto più che sulla mucosa sana.

Questo fenomeno è riportabile esattamente sulla mucosa orale con evidente predilizione per le mucose lese dove le reazioni di scambio dei ligandi sono efficaci; in pratica lo zinco si lega alle proteine carrier e la L-carnosina è resa disponibile sul sito.

Oggi questa molecola per uso orale si trova nella sua formulazione insieme ad eccipienti in un collutorio (Hepilor, Azienda Farmaceutica Italiana, Sant'Egidio alla Vibrata, Teramo) che ha la caratteristica di essere gradevole al gusto, non altera la sensibilità della lingua, non crea pigmentazioni sui denti e mucose e mantiene gradevolmente umidificata la bocca. Se ne può fare un uso quotidiano senza effetti indesiderati per cui nella nostra pratica clinica lo abbiamo usato su numerosi pazienti dalla semplice gengivite al trattamento delle lesioni post chirurgiche fino ad alcune manifestazioni patologiche. Descriviamo brevemente un caso clinico recentemente giunto alla nostra osservazione e trattato con questo collutorio.

Caso clinico

Paziente di 35 anni di sesso femminile, in buono stato di salute generale, si presenta con fastidi alla lingua tipo dolore, bruciore e sensazione di lingua gonfia. Alla osservazione clinica sono presenti alterazioni non uniformi nel normale rivestimento della lingua con accentuazione di alcuni solchi; le lesioni leggermente arrossate alternate ad aree con macchie biancastre (Fig. 1). Quadro clinico, questo, indicativo, in ogni probabilità, di glossite migrante o lingua a carta geografica. È stato prescritto Hepilor Collutorio tre volte al giorno consigliando di trattenere in bocca per più di un minuto prima di eliminarlo. È stato anche detto di non risciacquare con acqua per favorire l'azione prolungata della Zn-L-Carnosina/Alginato di Sodio sulla mucosa. Dopo tre giorni è stata rivista la paziente che non aveva alcun sintomo e la mucosa linguale appariva quasi completamente guarita (Fig. 2).

Conclusioni

La breve descrizione di questo caso clinico può dimostrare la notevole efficacia di questo collutorio a base di Zinco-L-Carnosina (Hepilor) nel trattamento sia di patologie delle mucose orali sia nel favorire la guarigione di ferite del cavo orale, consentendo una più veloce e rapida riepitelizzazione della lesione mucosa.

Bibliografia disponibile presso l'editore.

Fig. 1 - Aspetto iniziale della lesione; **Fig. 2** - Aspetto della lesione dopo tre giorni di trattamento con il collutorio.

Sbiancamento dentale in età adolescenziale: approccio clinico minimamente invasivo grazie alle nuove formulazioni domiciliari Blancone

Prof. Dott. Giuseppe Lipani, Dott. Aldo Mazzella***

**Professore a contratto Università Unicamillus, Siracusa*
***Igienista Dentale, Napoli*

Introduzione

Lo sbiancamento dentale rappresenta oggi uno dei trattamenti estetici più richiesti in ambito odontoiatrico. Nonostante ciò, tra i professionisti permane una certa incertezza nell'approcciarsi ai casi complessi, in particolare nei pazienti adolescenti con discromie severe o difetti dello smalto. La nostra professione consente di migliorare significativamente la qualità di vita dei pazienti, poiché la cura del sorriso incide non solo sulla salute orale ma anche sul benessere psicologico e relazionale.

Negli ultimi vent'anni l'odontoiatria ha vissuto una profonda evoluzione: dall'attenzione alla patologia si è passati a un approccio più ampio che include l'estetica come parte integrante del percorso terapeutico. Oggi si parla infatti di "odontoiatria estetica", concetto parallelo alla medicina estetica, che risponde ai crescenti bisogni dei pazienti.

Il sorriso, come afferma Tony Robbins nei suoi "6 bisogni primari dell'uomo", ha un impatto profondo sul senso di sicurezza, di significatività, sulla crescita personale e professionale e, infine, sulle relazioni interpersonali. Un sorriso poco curato può compromettere la percezione di sé e la fiducia sociale. Uno studio della American Academy of Cosmetic Dentistry ha evidenziato che la quasi totalità del campione considera un bel sorriso essenziale per il successo personale e professionale: il 70% ritiene che un sorriso poco attraente riduca le possibilità di carriera, mentre un terzo ammette di nascondere il proprio sorriso nelle fotografie.

L'estetica dentale, dunque, non è solo un fattore estetico, ma un indicatore di salute e autostima. L'industria dello sbiancamento dentale - insieme a quella degli allineatori ortodontici - continua a crescere costantemente, stimando un giro d'affari globale di circa 12 miliardi di dollari (Data Bridge Market Research). L'associazione tra allineatori trasparenti e trattamenti sbiancanti risponde a un'esigenza condivisa di miglioramento estetico e psicologico. Lo sbiancamento dentale è considerato dalla comunità scientifica un trattamento conservativo per trattare le discromie dei denti per la sua semplicità di utilizzo ed efficacia rispetto ad altre metodiche invasive come l'uso di corone e faccette ed è uno dei trattamenti più richiesti in ambito odontoiatrico.

Sbiancamento dentale in età adolescenziale

L'età adolescenziale (12–17 anni) rappresenta una fascia di popolazione particolarmente sensibile all'immagine personale. Diversi studi hanno rilevato un crescente interesse verso lo sbiancamento dentale, motivato principalmente da ragioni estetiche e di autostima. Un sondaggio condotto nel Regno Unito nel 2020 ha rivelato che circa il 40% degli adolescenti intervistati si dichiarava interessato al trattamento sbiancante. In un altro studio su 2.495 bambini e adolescenti, il 32% si è detto insoddisfatto del colore dei propri denti e il 19% dei genitori condivideva questa percezione[1]. Studi clinici condotti su adolescenti hanno mostrato una buona aderenza al trattamento sbiancante e un interesse crescente verso la procedura. In uno studio clinico randomizzato su 60 adolescenti, è stata dimostrata l'efficacia e la sicurezza del trattamento domiciliare supervisionato dall'odontoiatra[2].

Nonostante l'assenza di dati precisi sull'incidenza d'uso in questa fascia d'età, l'evidenza clinica suggerisce che lo sbiancamento sia ormai diffuso anche tra i 12 e i 17 anni. Negli Stati Uniti, l'American Academy of Pediatric Dentistry raccomanda l'uso controllato di prodotti a base di perossido dai 12 anni in su. In Europa, invece, la normativa limita l'uso dei prodotti sbiancanti contenenti perossido a pazienti maggiorenni, vietandone l'impiego a fini estetici nei minori di 18 anni. Tuttavia, la domanda è in aumento: molti adolescenti acquistano prodotti OTC (senza perossido) online e senza supervisione dell'odontoiatra e igienista dentale.

Il mercato europeo dei prodotti sbiancanti OTC (strisce, gel, dentifrici) cresce con un tasso medio annuo del 4%, e si stima che entro il 2028 raggiungerà un valore globale di circa 9,6 miliardi di dollari[3]. In Italia tali prodotti sono facilmente reperibili, sia in farmacia sia online. Tuttavia, studi recenti[4] (Nature, 2024) hanno confermato che i prodotti OTC risultano meno efficaci dei kit professionali e spesso portano a recidive cromatiche nelle settimane successive.

Quadro normativo

La direttiva europea 2011/84/EU, recependo le conclusioni del Comitato Scientifico per la Sicurezza dei Consumatori (CSSC), ha stabilito limiti stringenti per l'uso dei prodotti sbiancanti a base di perossido, al fine di tutelare i consumatori da rischi dovuti a un mercato non regolamentato. L'utilizzo di perossido di idrogeno fino al 6% è considerato sicuro se il trattamento è eseguito sotto la supervisione di un odontoiatra o igienista dentale qualificato.

Pertanto, i prodotti contenenti fino al 6% di perossido possono essere utilizzati solo in ambito odontoiatrico. Tuttavia, la normativa ne vieta l'uso nei minori di 18 anni per finalità estetiche. Le principali criticità nei pazienti adolescenti sono legate alla possibilità di un distretto radicolare incompleto con apice pervio, all'ampiezza della camera pulpare e al maggiore rischio di sensibilità.

È importante sottolineare che la normativa non vieta l'utilizzo del perossido per finalità terapeutiche, purché giustificate e supervisionate. In tal caso, il trattamento rientra nelle competenze dell'odontoiatra, ai sensi della Legge 409 comma 2 del 1985 (e successive modifiche 2023), che consente la prescrizione di tutti i medicamenti necessari all'esercizio della professione ivi compreso lo sbiancamento con perossido purché abbia un fine terapeutico. Per tali trattamenti è obbligatorio: documentare clinicamente la necessità terapeutica e ottenere un consenso informato specifico firmato da entrambi i genitori o dal tutore legale.

Indicazioni cliniche allo sbiancamento dentale nel paziente minorenne

Lo sbiancamento dentale a fini terapeutici può essere indicato nei seguenti casi:

- discromie dentarie di origine patologica o farmacologica;
- ipomineralizzazione dello smalto;
- fluorosi dentale;
- colorazioni da tetracicline (oggi meno frequenti nei minori);
- necrosi pulpare post-traumatica;
- trattamento sbiancante integrato a protocolli conservativi (microabrasione, infiltrazione con resine);
- problematiche psicologiche legate a ridotta autostima.

La responsabilità clinica e legale di tali trattamenti rimane in capo all'odontoiatra, che deve valutare e giustificare ogni singolo caso.

Aspetti psicologici e impatto sociale

Numerosi studi hanno dimostrato che i difetti dentali - come denti scuri, mal allineati o macchiati - rappresentano una delle principali cause di bullismo scolastico, con una frequenza doppia rispetto ai casi legati al peso corporeo[5]. I giovani con denti ben allineati e un sorriso luminoso sono percepiti come più attraenti, intelligenti e socialmente competenti. L'intervento terapeutico nei casi di discromia non mira soltanto a un miglioramento estetico, ma soprattutto alla prevenzione delle ripercussioni psicologiche quali ansia, depressione e bassa autostima.

Uno studio colombiano[6] ha riportato che il 64% degli adolescenti affetti da fluorosi dentale percepisce il proprio sorriso come "anormale", il 70% come segnale di possibile malattia e il 60% tende a nasconderlo per imbarazzo. Le "DDE" (Defects of Dental Enamel) - tra cui M.I.H., fluorosi, ipomineralizzazione traumatica e amelogenesi imperfetta - hanno una prevalenza in Europa compresa tra il 6% e il 38%.

Tali alterazioni determinano smalto poroso e opaco, con variazioni di rifrazione della luce che generano macchie biancastre o brunastre, specialmente sulle superfici vestibolari. Le DDE sono associate a ipersensibilità, aumentata incidenza di carie e disagio estetico. Numerosi studi confermano che il trattamento di tali difetti migliora significativamente la qualità di vita correlata alla salute orale.

Per questo motivo è stata stilata una classificazione che si basa sulla qualità di vita correlata alla salute orale "Oral Health- related Quality of Life", dove viene presa in considerazione non solo la salute orale dell'individuo ma anche il benessere funzionale, emotivo, delle aspettative e soddisfazione per la cura e consapevolezza di se.

Le nuove tecnologie sbiancanti

Le innovazioni tecnologiche hanno permesso di poter trattare pazienti giovani in modo sicuro e minimamente invasivo, riducendo gli effetti collaterali più comuni come ipersensibilità e aumento della rugosità dello smalto[7, 8]. Da oltre un decennio, Blancone si è posta l'obiettivo di sviluppare trattamenti sbiancanti efficaci, sicuri e rapidi in modo da diminuire gli svantaggi e gli effetti indesiderati legati al trattamento sbiancante: missione ampiamente raggiunta con i presidi in office e con i trattamenti domiciliari.

Diversi studi hanno confermato che i trattamenti domiciliari a basse concentrazioni di perossido di carbammide sono fondamentali nel trattamento delle DDE[9]. Tuttavia, percentuali elevate (≥20%) possono causare sensibilità dentale comparabile o superiore a quella dei trattamenti in-office[7, 8]. Per tale motivo, la maggior parte delle formulazioni domiciliari prevede l'aggiunta di agenti desensibilizzanti, come il nitrato di potassio[7, 8].

Un'altra criticità riguarda l'aumento della rugosità dello smalto dopo lo sbiancamento, più marcata nei trattamenti domiciliari rispetto a quelli ambulatorial[7, 8]. Tale fenomeno riduce l'idoneità del trattamento nei pazienti con ipersensibilità preesistente, white spot o recessioni gengivali[7, 8]. La letteratura segnala che la demineralizzazione durante lo sbiancamento, seppur reversibile, può aumentare il rischio di ipersensibilità fino al 70%, soprattutto nei giovani che presentano delle camere pulpari più ampie[7, 8].

Grazie alla tecnologia brevettata Tooth Rejuvenation, Blancone ha sviluppato il trattamento domiciliare Home+, in grado di contrastare la demineralizzazione e ridurre quasi completamente la sensibilità dentinale. Ciò è reso possibile da una formulazione innovativa che combina l'azione ossidativa del perossido con l'attivazione sinergica delle vitamine D e K, le quali stimolano la produzione di ioni calcio e fosfato e favoriscono la deposizione di nanoparticelle di idrossiapatite (nHAP).

Il risultato è un ambiente rigenerativo che promuove la remineralizzazione dello smalto e della dentina esposta, con effetto sbiancante, protettivo e desensibilizzante, senza necessità di agenti aggiuntivi.

Le nanoparticelle di idrossiapatite, inoltre, creano un effetto biomimetico migliorando la luminosità dei denti. Studi condotti con microscopia a forza atomica (AFM) presso l'Università di Genova hanno dimostrato che il trattamento Blancone Home+ è in grado di conciliare efficacia sbiancante e riduzione della rugosità superficiale, a differenza di altri prodotti che mostrano un aumento significativo della stessa.

La formulazione Blancone Home Plus Ever (PC 7%, nHAP 1,5%) si è rivelata particolarmente efficace anche nei pazienti con DDE, inclusi i pazienti minorenni. La bassa concentrazione di perossido di carbammide (7%) decolora selettivamente i ponti tiolici responsabili delle pigmentazioni, mentre l'urea contribuisce alla rimozione controllata della matrice organica dello smalto ipomaturo, migliorando l'outcome di un eventuale trattamento con resine infiltranti. Il meccanismo brevettato Tooth Rejuvenation garantisce l'assenza di sensibilità e la formazione di un ambiente rigenerativo che riduce le white spot superficiali, limitando così la necessità di procedure più invasive (Fig. 1).

Discussione dei casi clinici

Caso clinico 1

Paziente di 12 anni con lesione ipomineralizzata post-traumatica a carico dell'incisivo centrale superiore. Nell'anamnesi la paziente riferisce di aver subito da piccola intorno ai due anni un trauma facciale da caduta che si è manifestato nella dentizione definitiva con la presenza di una lesione traumatica profonda disomogenea ed in parte estesa fino alla dentina. Ha effettuato un trattamento ortodontico con follow up frequenti per evitare l'instaurarsi di lesioni cariose a carico del 11 usando prodotti e mousse remineralizzanti (Figg. 2, 3).

- Obiettivo terapeutico: migliorare l'estetica del sorriso in maniera mi-

Fig. 1

Fig. 2

Fig. 3

Fig. 1 - Processo di deproteinizzazione con PC al 7%. Il PC, contenente urea, rimuove parzialmente il materiale organico ipomaturato dalla rete dello smalto, migliorando così il tasso di penetrazione di prodotti successivi, come le resine infiltranti; **Fig. 2** - Lesione del 1.1 prima del trattamento, dopo la terapia ortodontica; **Fig. 3** - Visuale con filtro polarizzato, che consente di apprezzare meglio la diffusione e la profondità della lesione.

Pagina 8

ninvasiva, in attesa della maturazione dei tessuti per un eventuale trattamento protesico con faccette. La mamma della ragazzina riferiva episodi di bullismo a Scuola per il difetto estetico con una ricaduta importante sull'autostima della ragazzina che non sorrideva più.

- Trattamento: prescrizione di sbiancamento domiciliare con Blancone Ever per 14 notti, sotto supervisione parentale con follow up settimanale in studio, in mascherina di contenzione ortodontica. Questo è stato possibile dopo presa visione degli esami radiografici e documentazione clinica completa, di consenso informato apposito dove si evince la necessità del trattamento per fini terapeutici e non estetici con l'urgenza legata agli episodi di bullismo. Nella Figura 4, dopo 14 notti, la lesione presentava un colorito più chiaro. Considerata la sua profondità, si è proceduto a una microabrasione con pasta al 6,6% di acido cloridrico contenente microparticelle di carburo di silicio, eseguita con micromotore a 2.000 giri per 20 secondi per due passaggi. È stato poi proseguito lo sbiancamento per altri 14 giorni, per 2 ore e 30 minuti al giorno, con follow-up a 3, 7 e 14 giorni. Le tempistiche sono state ridotte poiché è stata aumentata la porosità del dente favorendo la facilità di penetrazione del prodotto. La Figura 5 mostra il risultato ottenuto alla fine del trattamento domiciliare. Una volta resa la lesione bianca si è proceduti al trattamento con resina infiltrante dopo aver atteso tre settimane dalla fine del trattamento sbiancante. Nella Foto 6 sono illustrati i vari passaggi effettuati: la lesione dopo lo sbiancamento, dopo l'infiltrazione e, nell'ultima fase, l'intervento dell'odontoiatra, necessario per stratificare con composito il lieve avvallamento presente sulla superficie del dente in seguito all'abrasione chimica. Il risultato finale del sorriso dopo il trattamento è mostrato nelle Figure 7 e 8.

Pagina 10

Fig. 4

Fig. 4 - Lesione dopo 14 notti di trattamento, trattata con microabrasione a 6,6% acido cloridrico e microparticelle di carburo di silicio.